



ORIGINAL

Estudio biomecánico de la reconstrucción ligamentosa anatómica con autoinjerto en la inestabilidad lateral de tobillo



María Ángela Mellado-Romero^{a,*}, Francisco Guerra-Pinto^{b,c},
José Guimarães-Consciência^c, Enrique J. Sánchez-Morata^a, Elena Vacas-Sánchez^a,
Marta Arroyo-Hernández^a, Ana Abarquero-Diezhandino^a, M. Teresa Vázquez Osorio^d,
Luis Ramos-Pascua^a y Jesús Vilá-Rico^a

^a Unidad de Pie y Tobillo, Servicio de Cirugía Ortopédica y Traumatología, Hospital Universitario 12 de Octubre, Madrid, España

^b Hospital Ortopédico de Sant'Ana, Parede, Portugal

^c Nova Medical School, Universidad de Portugal, Lisboa, Portugal

^d Departamento de Anatomía y Embriología de la Universidad Complutense, Madrid, España

Recibido el 28 de abril de 2020; aceptado el 20 de junio de 2020

Disponibile en Internet el 15 de diciembre de 2020

PALABRAS CLAVE

Esguince de tobillo;
Inestabilidad lateral
tobillo;
Ligamento talofibular
anterior;
Reconstrucción
anatómica;
Complejo
ligamentoso externo;
Biomecánica tobillo

Resumen

Introducción: El objetivo de nuestro trabajo es valorar si la estabilidad biomecánica que presenta la reconstrucción anatómica del ligamento talofibular anterior (LTFA) es similar a la que exhibe LTFA sano.

Material y método: Realizamos un estudio biomecánico en cadáver con una muestra de 18 tobillos. Tras la aplicación de las maniobras de cajón anterior (CA) y estrés en varo (EV), medimos con un artrómetro, el movimiento angular en los tres planos espaciales (axial, coronal y sagital) registrado por un sensor localizado en el astrágalo.

Resultados: Existen diferencias estadísticamente significativas en el plano axial entre el comportamiento biomecánico del LTFA intacto y del LTFA seccionado para la maniobra de CA con $p = 0.012$ y para la maniobra EV con $p = 0.013$. Por lo que respecta al plano coronal también objetivamos una diferencia estadísticamente significativa con la maniobra EV con $p = 0.016$. En el plano sagital no existen diferencias estadísticamente significativas con ninguna de las maniobras.

Para finalizar, no existen diferencias estadísticamente significativas, si comparamos la reconstrucción anatómica con injerto del LTFA frente al LTFA intacto con ninguna de las maniobras.

Conclusión: La reconstrucción anatómica con injerto del LTFA permite reproducir la estabilidad biomecánica del LTFA íntegro, en un modelo cadavérico a tiempo cero.

© 2020 SECOT. Publicado por Elsevier España, S.L.U. Este es un artículo Open Access bajo la licencia CC BY-NC-ND (<http://creativecommons.org/licenses/by-nc-nd/4.0/>).

* Autor para correspondencia.

Correo electrónico: melli1984@hotmail.com (M.Á. Mellado-Romero).

KEYWORDS

Ankle sprain;
Lateral ankle
instability;
Anterior talofibular
ligament;
Anatomic
reconstruction;
Lateral ligament
complex;
Ankle biomechanics

Biomechanical study of autograft anatomic reconstruction in lateral ankle instability**Abstract**

Introduction: The purpose of this work is perform a biomechanical comparison of anatomic reconstruction of the anterior talofibular ligament (ATFL) with the intact ATFL.

Materials and methods: We studied 18 fresh cadaveric ankles with intact ATFL. Each specimen was clinically assessed with the anterior drawer (AD) and varus tilt (VT) tests and the angular movement in the three spatial planes (axial, coronal and sagittal) was measured with an arthrometer using a sensor located in the talus.

Results: Statistically significant differences were found in the axial plane, between the intact ATFL versus the sectioned ATFL for AD test with $p = 0.012$, and for VT test with $p = 0.013$. Regarding the coronal plane, we also observed a statistically significant difference for VT test with $p = 0.016$. In the sagittal plane, there are no statistically significant differences in both maneuvers.

No statistically significant differences were found when comparing the biomechanics of anatomic ligament reconstruction versus the intact ATFL.

Conclusion: Autograft anatomic reconstruction of the ATFL showed biomechanical properties similar to those of the native ATFL, at the zero moment in a cadaveric model.

© 2020 SECOT. Published by Elsevier España, S.L.U. This is an open access article under the CC BY-NC-ND license (<http://creativecommons.org/licenses/by-nc-nd/4.0/>).

Introducción

El esguince es la lesión más frecuente del tobillo, siendo el 80% de todas las lesiones de esta articulación. El complejo ligamentoso lateral se ve afectado en el 77% de los esguinces¹. El mecanismo lesional más frecuente es la combinación de inversión y flexión plantar. El ligamento talofibular anterior (LTFA) actúa como principal estabilizador del tobillo en esta posición. Además, este ligamento es el más débil del complejo ligamentoso lateral del tobillo, y por tanto, el que con más frecuencia se lesiona². El tratamiento inicial de los esguinces de tobillo es conservador, incluyendo un programa de rehabilitación completo con ejercicios de potenciación de la musculatura peronea y propiocepción adecuados³. A pesar de realizar un tratamiento conservador correcto, se han descrito tasas de fracaso entre el 20 y el 40% de los casos, desarrollando una inestabilidad lateral crónica^{4,5}.

La cirugía está indicada cuando fracasa el tratamiento conservador, de al menos seis meses de duración^{3,6,7}. La primera opción quirúrgica es la reparación ligamentosa directa o anatómica, que actualmente sigue considerándose el «patrón oro»^{8,9}. Esta técnica fue descrita en 1966 por Broström¹⁰, posteriormente se han descrito diversas modificaciones de esta técnica¹¹. Cuando el remanente ligamentoso es de mala calidad o en aquellos pacientes en los que no va a proporcionar buenos resultados a largo plazo, la técnica más recomendable sería la reconstrucción anatómica con injerto^{12–15}.

El objetivo de nuestro trabajo es realizar una comparación de la estabilidad biomecánica de la reconstrucción anatómica con injerto del LTFA frente al ligamento intacto, en una serie de cadáveres frescos congelados. Nuestra hipótesis de trabajo es que la reconstrucción anatómica del LTFA permite reproducir la estabilidad biomecánica del LTFA sano, a tiempo cero.

Material y método**Manejo de especímenes de cadáver**

Nuestra muestra está constituida por 18 tobillos de cadáver fresco congelado, sin alteraciones morfológicas, deformidades o cicatrices presentes. Éstos fueron obtenidos de acuerdo al programa del Centro de Donación de Cuerpos de la Universidad Complutense de Madrid.

Todos los especímenes fueron congelados, no más de dos años, y descongelados de acuerdo a las guías existentes. En cada espécimen, la tibia junto con el peroné estaba seccionada por debajo de la articulación de la rodilla, manteniendo al menos 20 cm de longitud.

La articulación tibiotalar fue expuesta levantando un colgajo anterolateral, resecando la piel y el tejido subcutáneo, junto con parte de la cápsula anterior, para obtener acceso directo al cuello y cuerpo del astrágalo, el complejo ligamentoso externo y los tendones del *extensor digitorum longus* y *peroneus tertius*. Acto seguido, procedemos a la disección e identificación del LTFA. Tanto el complejo ligamentoso lateral como el medial y la sindesmosis se mantuvieron intactos (fig. 1).

Descripción del instrumento de medida

Hemos utilizado un artrómetro específicamente diseñado para medir desplazamientos angulares en los tres planos anatómicos (axial, coronal, y sagital), de un sensor localizado en el astrágalo. Este instrumento permite inmovilizar la tibia, permitiendo solo el movimiento del complejo formado por las articulaciones talocrural, subtalar y del mediopié (fig. 2).

El dispositivo consiste en un giroscopio y en un acelerómetro triaxial, que registra a través de una computadora

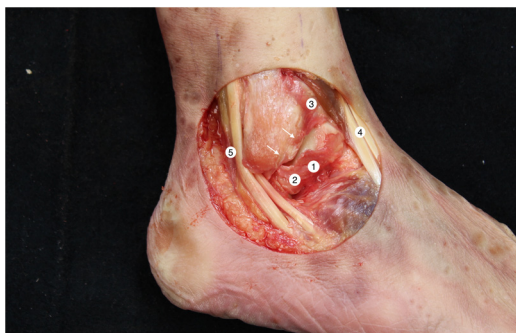


Figura 1 Anatomía región lateral del tobillo derecho. 1: fascículo superior del LTFA, 2: fascículo inferior del LTFA, 3: ligamento tibiofibular anteroinferior distal, 4: tercer peroneo + extensor largo de los dedos, 5: tendones peroneos. Las flechas señalan la huella anatómica que ha dejado el LTFA en el peroné tras su sección, detalle que debemos conocer en la técnica de reconstrucción anatómica.

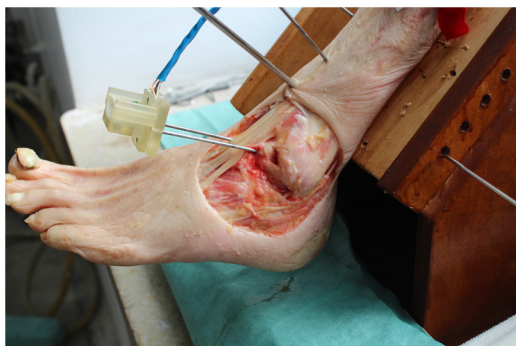

Figura 2 Instrumento de medida. Detalle del sensor localizado en el astrágalo.

desarrollada para el uso de un microcontrolador Arduino Mega 2560, con la ayuda del Mpu6050, una unidad de medición inercial (IMU)¹⁶. Mediante un algoritmo de fusión fue posible la adquisición e interpretación de los datos recibidos por la IMU. El *software* permitió analizar el desplazamiento angular del astrágalo, en tres planos simultáneamente, en tiempo real, utilizando los ángulos de Tait-Bryan¹⁷.

Protocolo de trabajo

La tibia fue rígidamente fijada a un soporte de madera específicamente diseñado para el proyecto, mediante cinco agujas de Kirschner (AK) en diferentes planos, asegurándonos de que no existe movilidad entre la tibia y el soporte. Este soporte mantenía la pierna a 45° con el plano horizontal.

Otras dos AK fueron insertadas en el cuello del astrágalo en dirección anteroposterior, siguiendo su eje longitudinal. Posteriormente la IMU se alineó y se fijó de manera colineal con el eje, haciendo que tanto el astrágalo como la IMU estuvieran conectados rígidamente.

Para valorar la estabilidad empleamos las maniobras de cajón anterior (CA) y de estrés en varo (EV), de manera análoga a la práctica clínica¹⁸. La fuerza es aplicada manualmente, siempre por el mismo investigador, respetando la realización de las maniobras de estabilidad en el mismo

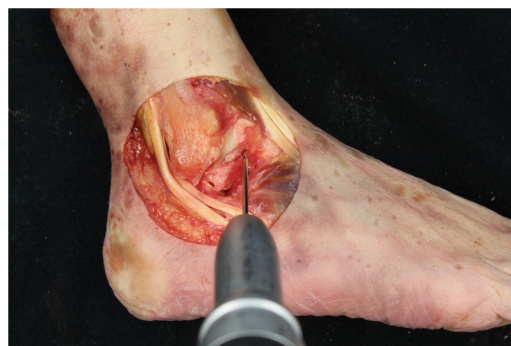

Figura 3 Tobillo derecho. Aguja guía en huella anatómica talar del LTFA para posterior brocado de un hemitúnel de 5 x 25 mm.

orden. Cada maniobra se repite tres veces y la computadora nos muestra la media de las tres mediciones realizadas.

El sistema se calibró en los tres planos, manteniendo el tobillo en posición neutra (flexión plantar: 0 grados). La primera medida se realizó con el tobillo intacto después de dejar caer el pie a su posición de descanso natural. En el plano axial, definimos los valores positivos ($x > 0$) como movimiento de rotación externa y los valores negativos como rotación interna ($x < 0$). En plano coronal consideramos los valores positivos, como movimiento de inversión y los valores negativos como eversión. Por último, en el plano sagital definimos los valores positivos como flexión plantar y los valores negativos como flexión dorsal. Por lo tanto, tras la realización de cada maniobra de CA y EV obtenemos el desplazamiento angular descrito por el sensor localizado en el astrágalo, en cada uno de los planos anatómicos.

Valoramos la estabilidad de la articulación del tobillo en tres situaciones: el LTFA intacto (1), lesión simulada del LTFA realizando la sección del ligamento (2) y tras la reconstrucción anatómica del LTFA con injerto tendinoso (3).

Nuestro protocolo de trabajo con cada espécimen de cadáver es el siguiente:

Inicialmente, con el **complejo ligamentoso externo intacto**, realizamos las maniobras CA y EV, registrando la movilidad angular del astrágalo en los tres planos anatómicos.

A continuación, **seccionamos el LTFA** y repetimos ambas maniobras.

Realizamos la técnica de la **reconstrucción anatómica con plastia del LTFA**. Empleamos como donante el tendón del *extensor hallucis longus* (EHL), procedente del mismo cadáver. El injerto medía aproximadamente 4,5 mm de diámetro y al menos 100 mm de longitud. Alojamos en cada uno de los extremos una sutura de alta resistencia (FiberWire, Arthrex Inc., Naples FL, EE. UU.) y lo sometemos a una tensión de 88 N durante 10 minutos. Es necesaria la identificación de las huellas que han dejado los restos ligamentosos, ya que son las referencias para realizar la reconstrucción anatómica (fig. 1). Brocamos un hemitúnel de 5 mm de diámetro y 25 mm de profundidad en el cuerpo del astrágalo, en la huella de inserción talar del LTFA. Hacemos un segundo túnel de 5 mm de diámetro con 50° de inclinación, con origen en la cortical anterior del peroné distal y salida en la cortical posterior proximal en la huella de inserción fibular del LTFA (fig. 3). Introducimos la plastia en el hemitúnel del

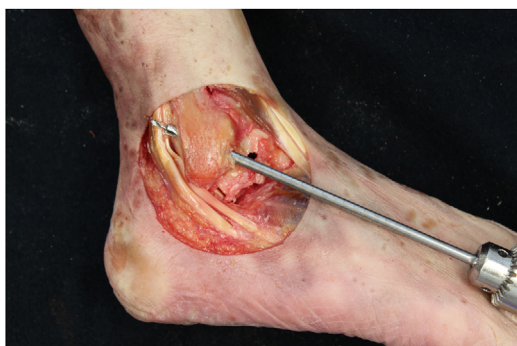

Figura 4 Tobillo derecho. Brocado en huella anatómica del túnel fibular con inclinación de 50° en sentido distal-anterior a proximal-distal.

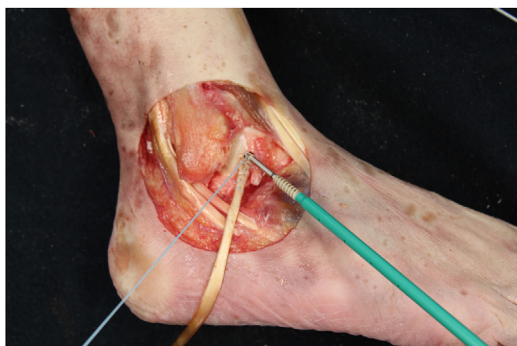

Figura 5 Tobillo derecho. Inserción de plastia tendinosa de EHL en túnel ciego talar y posterior fijación con anclaje de 4,75 mm.

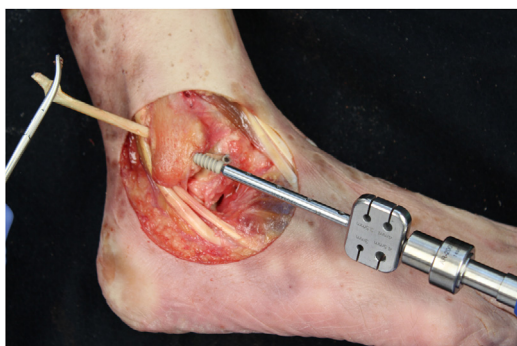

Figura 6 Tobillo derecho. Introducción de la plastia por el túnel fibular y fijación con tornillo de biotendosis de 5,5 mm.

astrágalo y la fijamos con un anclaje de 4,75 mm (Swive-Lock Arthrex Inc.) (fig. 4). El extremo opuesto lo pasamos a través del túnel fibular y lo estabilizamos con un tornillo de biotendosis de 5,5 x 20 mm (BioComposite Tenodesis Screw, Arthrex Inc.) (fig. 5). Durante la fijación, es importante mantener el tobillo en una posición de ligera eversion y dorsiflexión neutra. Cada túnel es recomendable realizarlo 0,5 mm mayor que el diámetro de la plastia, para facilitar el paso de la misma. Repetimos ambas maniobras (CA y EV), con la técnica de reconstrucción realizada (fig. 6).

Análisis estadístico

Todos los análisis estadísticos se realizaron con IBM SPSS versión 24.0 (SPSS Inc. Armonk, Nueva York). Para evaluar nuestra hipótesis, empleamos el test no paramétrico de Wilcoxon, para comparar la respuesta del LTFA sano frente al lesionado y tras la técnica de reconstrucción, frente a las maniobras de CA y EV en los tres planos anatómicos. Se consideró un valor de p significativo cuando era igual o inferior a 0,05.

Resultados

El movimiento angular registrado por el sensor localizado en el astrágalo, tras la aplicación de las maniobras de CA y EV, en cada espécimen de cadáver, en los tres planos anatómicos y en cada uno de los escenarios mencionados (LTFA íntegro, LTFA seccionado, reconstrucción anatómica del LTFA), se presenta como estadística descriptiva en la tabla 1.

Con el LTFA íntegro, tras la maniobra de CA, el astrágalo realizó un movimiento angular medio de 2,13° de rotación externa, 0,92° de eversion y 7,47° de flexión dorsal, en contraste con el LTFA seccionado, el desplazamiento medio fue 0,19° de rotación externa, 1,12° de eversion y 5,84° de flexión dorsal. Con el LTFA íntegro, tras la aplicación de EV, el movimiento medio registrado fue 0,12° de rotación interna, 1,12° de eversion y 0,62° de flexión dorsal. En contraste con el LTFA seccionado, el movimiento medio registrado fue de 1,90° de rotación interna, 4,06° de inversion y 0,44° de flexión dorsal.

Existen diferencias estadísticamente significativas entre el comportamiento biomecánico del ligamento intacto y el seccionado tras la maniobra de CA en el plano axial ($p = 0,012$), y tras la maniobra de EV en los planos axial y coronal ($p = 0,013$, $p = 0,016$, respectivamente) (tabla 2).

A continuación, valoramos la estabilidad que produce la técnica de reconstrucción anatómica. Tras la maniobra de CA, el astrágalo realiza un movimiento angular medio de 1,60° de rotación externa; 0,83° de eversion y 0,779° de flexión dorsal. Tras la aplicación de EV, el movimiento medio registrado es de 0,29° de rotación interna; 2,29° de inversion y 0,767° de flexión dorsal. Si comparamos el comportamiento biomecánico del LTFA sano frente a la reconstrucción anatómica con plastia, no encontramos diferencias estadísticamente significativas en los tres planos espaciales con ninguna de las maniobras (tabla 3).

Discusión

La reparación anatómica directa se considera el patrón oro en el tratamiento quirúrgico de la inestabilidad lateral de tobillo^{6,9,15}. Este estudio aporta la validación biomecánica de la reconstrucción ligamentosa anatómica con injerto del LTFA, que es la técnica indicada en aquellos casos en los que una reparación directa no es posible, o no va a proporcionar buenos resultados a largo plazo¹⁹. Las indicaciones serían fallo de la reparación directa previa o aquellos pacientes con factores clínicos predisponentes para el fracaso de la técnica de Broström: mala calidad del remanente ligamentoso, inestabilidad de largo tiempo de evolución (mayor de

Tabla 1 Estadística descriptiva del movimiento angular registrado por el sensor localizado en el astrágalo, tras la aplicación de las maniobras de CA y EV, en cada espécimen de cadáver, en los tres planos anatómicos y en cada uno de los escenarios mencionados (LTFA íntegro, LTFA seccionado, reconstrucción anatómica del LTFA)

Nº de caso	Maniobra	LTFA íntegro			LTFA seccionado			LTFA reconstrucción		
		AXIAL	COR	SAG	AXIAL	COR	SAG	AXIAL	COR	SAG
1	CA	-1,4	-0,1	-11,1	-2,9	-3	-10,2	-0,5	-1,8	-11,3
	EV	-1,8	0,9	-0,1	-0,2	0,6	-0,4	1,7	2,9	0,7
2	CA	4,8	-3,1	-15,5	1,2	-4,5	15,9	5,5	-0,8	-16,6
	EV	0,9	2,1	-1,2	-2,3	8,7	-0,6	1,8	4	-2,6
3	CA	0,5	-0,7	-6,1	-1,6	-0,5	-8,4	-0,2	-2	-8,3
	EV	-1,4	0,9	1,5	-1,8	1,6	0,7	-0,9	3	-0,7
4	CA	1	0,8	-0,4	-0,5	-0,5	1,1	-1,8	-0,2	4,4
	EV	0,7	-1,5	-0,4	-2,6	-7,8	-0,1	-3,6	-7,8	-2,6
5	CA	13,7	-5	-15,6	-0,9	-10,3	-11,7	4,8	-12,3	-9,6
	EV	-1,3	7,5	-4,7	-0,1	4,3	-1,2	0,6	4	-0,6
6	CA	1,4	-1,2	-3,1	1,7	-1,9	-3,1	-0,1	-0,7	-2,9
	EV	-0,2	2,2	1,3	-1,1	2,3	1,2	-0,9	2,1	0,4
7	CA	0,1	1,4	-4,2	0,6	1,9	-4,5	-0,3	2,4	-5,3
	EV	0,9	1,1	-1,9	-1,1	3,9	-1,6	-0,5	2,4	-0,6
8	CA	4,6	-6,1	-4,1	3	-1,4	-7,8	5,7	-1,8	-9
	EV	4,3	-0,8	1,7	-1,2	4,3	0,8	-0,6	5	0,4
9	CA	-0,2	0,2	-2	0	-0,8	-3,1	-0,7	-0,7	-2,8
	EV	-0,5	1,8	1,3	-0,4	1,9	0,4	-0,2	0,8	0,2
10	CA	0,2	-1,8	-5	-0,4	-2,8	-3,3	0,5	0,4	-4,7
	EV	-1,2	3,4	0,3	-1,4	8,7	2,8	-0,3	3,6	1,1
11	CA	0,7	-2,6	-5,2	2,8	-2,5	-5,7	1,9	-2,7	-6,8
	EV	-0,7	3,1	-1,8	0,6	4,5	-2	0,8	2,6	-1,2
12	CA	0,1	-2,1	-5,6	0,5	-0,3	-1,4	-0,3	-1,1	-3,1
	EV	-0,4	1,5	2,3	-1,1	2,3	-0,7	-1,1	2,4	0,4
13	CA	0,5	-1,5	-6,9	0,5	-0,5	-9,8	1,6	-0,7	-8,9
	EV	-4,3	1,8	0,8	-5,9	5,2	0,7	-4,3	1	-1,4
14	CA	5,2	-1,5	-2,2	2,8	-2,7	-4,6	3,9	-0,3	-3,1
	EV	1,7	-0,6	-1,7	1,5	0,6	-2,3	0,9	0,7	-1,4
15	CA	0,5	6,3	-11,3	-1,8	1,9	-11,4	5	1,7	-13,2
	EV	0,6	2,8	-3,5	-7,2	10,5	-0,8	-1,3	0,3	-2,8
16	CA	-2,9	1	-2,3	-2,9	1,7	-3,8	-8,4	1,2	-0,1
	EV	-2,4	3	-1,1	-2,7	4,5	-1,8	-2,9	5,4	-0,4
17	CA	1,1	-2,1	-17,1	-3,7	3,5	-17,4	4,2	4,4	-21,2
	EV	1,4	5	-3,7	-4,5	10,5	-1,8	1,4	5,2	-3,9
18	CA	8,4	1,5	-16,7	5	2,5	-15,9	8	0	-17,8
	EV	1,6	3,4	-0,3	-2,7	6,5	-1,2	4,1	3,7	1,2

CA: cajón anterior; EV: estrés en varo; COR: coronal; SAG: sagital.

12 meses), hiperlaxitud ligamentosa, o alta demanda (deporte de competición u obesidad) ^{6,20,21}.

La técnica que empleamos se basa vagamente en la descrita por Coughlin, Schenck et al.²², en el año 2001, proponen la aumentación con transferencia de tendón de *gracilis* libre para reconstruir el LTFA y el ligamento calcáneo-fibular (LCF). Este trabajo presenta una técnica más sencilla y demuestra que la plastia anatómica reconstruye la estabilidad del LTFA. Además, la aumentación no sería una técnica válida en algunas de las indicaciones de la técnica de reconstrucción, como serían los casos de inestabilidad de largo tiempo de evolución o fracaso de reparación directa previa, en las que los remanentes ligamentosos suelen ser de escasa calidad o inexistentes.

En este estudio empleamos el tendón EHL por varios motivos: su disponibilidad en la pieza anatómica, la fácil extracción del mismo y su diámetro en torno a 4,5 mm. Actualmente existe debate respecto al uso de auto u homoinjertos, en la reconstrucción del ligamento cruzado anterior, existen trabajos que avalan el uso de homoinjertos con resultados biomecánicos similares²³. La técnica quirúrgica descrita se puede realizar con ambas opciones, la elección de uno u otro dependerá del paciente, disponibilidad del banco de tejidos y preferencias del cirujano. Precisamos un injerto de 4,5-5 mm, que es el grosor aproximado del LTFA sano, y una longitud mínima de 100 mm. En nuestro caso, no era posible emplear tendones de la pata de ganso, que son los más frecuentemente empleados en otros

Tabla 2 Comparación del LTFA íntegro frente a la sección del LTFA

	Plano axial				Z	p
	LTFA íntegro		LTFA seccionado			
	M	DE	M	DE		
CA	2,13	3,94	,19	2,32	-2.509	,012
EV	-,12	1,90	-1,90	2,19	-2.483	,013
	Plano coronal				Z	p
	LTFA íntegro		LTFA seccionado			
	M	DE	M	DE		
CA	-,92	2,74	-1,12	3,16	-,567	,571
EV	2,09	2,12	4,06	4,31	-2.417	,016
	Plano sagital				Z	p
	LTFA íntegro		LTFA seccionado			
	M	DE	M	DE		
CA	-7,47	5,58	-5,84	7,34	-,047	,962
EV	-,62	2,00	-,44	1,34	-,218	,827

Existen diferencias estadísticamente significativas entre el LTFA íntegro frente al LTFA seccionado con las maniobras de cajón anterior (CA) y estrés en varo (EV), en el plano axial (M: media, DE: desviación estándar).

Existen diferencias estadísticamente significativas entre el LTFA íntegro frente al LTFA seccionado con la maniobra de estrés en varo (EV), en el plano coronal (M: media, DE: desviación estándar).

No encontramos diferencias estadísticamente significativas entre el LTFA íntegro y seccionado con las maniobras de cajón anterior (CA) y estrés en varo (EV), en el plano sagital (M: media, DE: desviación estándar).

Tabla 3 Comparación de del LTFA íntegro frente a la reconstrucción con plastia del LTFA

	Plano axial				Z	p
	LTFA íntegro		LTFA reconstrucción			
	M	DE	M	DE		
CA	2,13	3,94	1,60	3,78	-,391	,695
EV	-,12	1,90	-,29	2,03	-,052	,959
	Plano coronal				Z	p
	LTFA íntegro		LTFA reconstrucción			
	M	DE	M	DE		
CA	-,92	2,74	-,83	3,34	-,240	,811
EV	2,09	2,12	2,29	2,95	-,719	,472
	Plano sagital				Z	p
	LTFA íntegro		LTFA reconstrucción			
	M	DE	M	DE		
CA	-7,47	5,58	-,779	6,52	-,893	,372
EV	-,62	2,00	-,767	1,46	-,741	,459

No encontramos diferencias estadísticamente significativas entre el LTFA íntegro y la reconstrucción con plastia con las maniobras de cajón anterior y estrés en varo (EV), en el plano axial (M: media, DE: desviación estándar).

No encontramos diferencias estadísticamente significativas entre el LTFA íntegro y la reconstrucción con plastia con las maniobras de cajón anterior (CA) y estrés en varo (EV), en el plano coronal (M: media, DE: desviación estándar).

No encontramos diferencias estadísticamente significativas entre el LTFA íntegro y la reconstrucción con plastia con las maniobras de cajón anterior (CA) y estrés en varo (EV), en el plano sagital (M: media, DE: desviación estándar).

estudios en cadáver o estudios clínicos, ya que no disponíamos del miembro inferior completo, por lo que nos hubiera obligado a emplear otra pieza anatómica con las desventajas que ello conlleva^{15,24}.

La fijación con tornillos interferenciales reabsorbibles proporciona adecuada resistencia tendón-hueso en el pie y tobillo, con la ventaja de que precisan menor longitud de plastia y disminuyen el tiempo quirúrgico, en comparación con los métodos tradicionales de fijación mediante suturas tendón tendón^{12,25}.

Existen pocos trabajos biomecánicos en cadáver que estudien las técnicas de reconstrucción anatómica en inestabilidad de tobillo. Clanton et al.¹⁵, en el año 2014 publican un estudio biomecánico de la técnica de reconstrucción anatómica, empleando como donante el tendón del semitendinoso en seis especímenes de cadáver. La carga máxima al fracaso media de la reconstrucción con injerto no fue significativamente diferente de la del LTFA intacto. La rigidez media de la reconstrucción con injerto tampoco fue significativamente diferente de la del LTFA intacto. Por lo que concluyen, en consonancia con nuestro estudio, que la reconstrucción anatómica del LTFA con injerto presenta una resistencia y rigidez similares a las del ligamento intacto a tiempo cero en un modelo cadavérico congelado.

Somos conscientes de que nuestro estudio tiene debilidades. En primer lugar, nos gustaría abordar las limitaciones propias de un estudio en cadáver. Evaluamos la técnica de reconstrucción anatómica a tiempo cero, sin tener en cuenta el efecto biológico de los procesos de cicatrización y fibrosis que se producen con el tiempo *in vivo*, que contribuyen a la estabilización de la articulación del tobillo. En la reconstrucción con plastia no consideramos que la fibrosis sea el factor más importante para la estabilización, como si pudiera serlo en las técnicas de reparación.

Por otro lado, no se puede evaluar el efecto dinámico de la estabilización muscular. Sólo podemos evaluar la estabilidad intrínseca que aportan las estructuras óseas y ligamentosas. Este aspecto no lo consideramos una debilidad en sí, ya que buscamos valorar si la estabilización producida por la reconstrucción con plastia es similar a la del ligamento sano, independientemente de los estabilizadores activos.

En segundo lugar, debemos mencionar las limitaciones debidas al instrumento de medida. El artrómetro registra el movimiento angular en los tres planos anatómicos, de un sensor localizado en el astrágalo, tras la aplicación de las maniobras de CA y EV. La fuerza obtenida de la aplicación manual de las citadas maniobras no fue medida de manera objetiva. Este error se ha minimizado siendo las maniobras de estabilidad realizadas siempre por el mismo investigador y en tres ocasiones cada prueba. La evaluación de la estabilidad del tobillo se realiza de manera análoga a la exploración física que se realiza en el diagnóstico de los pacientes con inestabilidad en la práctica clínica diaria, con la ventaja de que realizamos una cuantificación objetiva de la movilidad angular con el artrómetro. Laurin afirmó que una inclinación fisiológica del varo talar resulta fácil de demostrar y que no requiere de un exceso de fuerza, similar a las pruebas de esfuerzo instrumentadas y manuales²⁶.

Como fortalezas del trabajo, destacar que en nuestro conocimiento no existe ningún estudio publicado hasta el

momento que valore la estabilidad angular que presenta la técnica de reconstrucción anatómica con injerto del LTFA. La medida de la estabilidad mediante el desplazamiento angular en lugar de lineal, es un concepto novedoso introducido por Guerra-Pinto et al.^{16,17}, publicado recientemente.

Además, se trata de un estudio experimental en cadáver con un tamaño muestral de 18 especímenes, con un diseño rigurosamente protocolizado para minimizar errores y con un instrumento de medida específicamente diseñado, ya empleado en publicaciones previas de biomecánica del tobillo.

Recientemente se han publicado distintas técnicas quirúrgicas, muchas de ellas artroscópicas de reparación, aumentación y reconstrucción con auto u homoinjertos. La mayoría son series de casos –sin grupo control–, pero existen muy pocos trabajos experimentales en cadáver que avalen el uso de dichas técnicas. Este trabajo valida biomecánicamente la reconstrucción del complejo lateral con injerto y abre la puerta a nuevos trabajos biomecánicos en cadáver.

Conclusión

La reconstrucción anatómica con injerto del LTFA reproduce la estabilidad angular del LTFA íntegro, en un modelo cadavérico a tiempo cero.

Nivel de evidencia

Nivel de evidencia IV.

Financiación

Estudio financiado gracias a la ayuda de «Proyectos de Inicio a la Investigación de la Fundación SECOT», convocada en el año 2017.

Conflicto de intereses

El autor J. Vilá y Rico es consultor internacional de Arthrex.

Agradecimientos

Personal del Departamento de Anatomía y Embriología de la Universidad Complutense de Madrid.

Arthrex España, por la cesión desinteresada del material necesario para desarrollar el trabajo de investigación.

Bibliografía

1. Hølmer P, Søndergaard L, Konradsen L, Nielsen PT, Jørgensen LN. Epidemiology of sprains in the lateral ankle and foot. *Foot Ankle Int.* 1994;15:72–4. <http://dx.doi.org/10.1177/107110079401500204>.
2. Woods C, Hawkins R, Hulse M, Hodson A. The Football Association Medical Research Programme: an audit of injuries in professional football-analysis of preseason injuries. *Br J Sports Med.* 2002;36:436–41, discussion 441.
3. Maffulli N, Ferran NA. Management of acute and chronic ankle instability. *J Am Acad Orthop Surg.* 2008;16:608–15.

4. Giannini S, Ruffilli A, Pagliuzzi G, Mazzotti A, Evangelisti G, Buda R, et al. Treatment algorithm for chronic lateral ankle instability. *Muscles Ligaments Tendons J.* 2014;4:455–60.
5. Lee J, Hamilton G, Ford L. Associated intra-articular ankle pathologies in patients with chronic lateral ankle instability: arthroscopic findings at the time of lateral ankle reconstruction. *Foot Ankle Spec.* 2011;4:284–9, <http://dx.doi.org/10.1177/1938640011416355>.
6. Michels F, Pereira H, Calder J, Matricali G, Glazebrook M, Guillo S, et al. Searching for consensus in the approach to patients with chronic lateral ankle instability: ask the expert. *Knee Surg Sports Traumatol Arthrosc.* 2017, <http://dx.doi.org/10.1007/s00167-017-4556-0>.
7. Petersen W, Rembitzki IV, Koppenburg AG, Ellermann A, Liebau C, Brüggemann GP, et al. Treatment of acute ankle ligament injuries: a systematic review. *Arch Orthop Trauma Surg.* 2013;133:1129–41, <http://dx.doi.org/10.1007/s00402-013-1742-5>.
8. Vuurberg G, Pereira H, Blankevoort L, Van Dijk CN. Anatomic stabilization techniques provide superior results in terms of functional outcome in patients suffering from chronic ankle instability compared to non-anatomic techniques. *Knee Surg Sports Traumatol Arthrosc.* 2018;26:2183–95, <http://dx.doi.org/10.1007/s00167-017-4730-4>.
9. Buerer Y, Winkler M, Burn A, Chopra S, Crevoisier X. Evaluation of a modified Broström-Gould procedure for treatment of chronic lateral ankle instability: A retrospective study with critical analysis of outcome scoring. *Foot Ankle Surg.* 2013;19:36–41, <http://dx.doi.org/10.1016/j.fas.2012.10.005>.
10. Broström L. Sprained ankles. VI. Surgical treatment of «chronic» ligament ruptures. *Acta Chir Scand.* 1966;132:551–65.
11. Gould N, Seligson D, Gassman J. Early and late repair of lateral ligament of the ankle. *Foot Ankle.* 1980;1:84–9, <http://dx.doi.org/10.1177/107110078000100206>.
12. Jeys LM, Harris NJ. Ankle stabilization with hamstring autograft: a new technique using interference screws. *Foot Ankle Int.* 2003;24:677–9, <http://dx.doi.org/10.1177/107110070302400904>.
13. Coughlin MJ, Schenck RC, Grebing BR, Treme G. Comprehensive reconstruction of the lateral ankle for chronic instability using a free gracilis graft. *Foot Ankle Int.* 2004;25:231–41, <http://dx.doi.org/10.1177/107110070402500407>.
14. Arroyo-Hernández M, Mellado-Romero M, Páramo-Díaz P, García-Lamas L, Vilà-Rico J. Chronic ankle instability: Arthroscopic anatomical repair. *Rev Esp Cir Ortop Traumatol.* 2017;61:104–10, <http://dx.doi.org/10.1016/j.recot.2016.10.003>.
15. Clanton TO, Viens NA, Campbell KJ, Laprade RF, Wijdicks CA. Anterior talofibular ligament ruptures, part 2: biomechanical comparison of anterior talofibular ligament reconstruction using semitendinosus allografts with the intact ligament. *Am J Sports Med.* 2014;42:412–6, <http://dx.doi.org/10.1177/0363546513509963>.
16. Guerra-Pinto F, Côte-Real N, Mota Gomes T, Silva MD, Consciência JG, Monzo M, et al. Rotational Instability after Anterior Talofibular and Calcaneofibular Ligament Section: The Experimental Basis for the Ankle Pivot Test. *J Foot Ankle Surg.* 2018;57:1087–91, <http://dx.doi.org/10.1053/j.jfas.2018.03.038>.
17. Guerra-Pinto F, Côte-Real N, Gomes TM, Consciência JG, Glazebrook M, Oliva XM. Varus talar tilt combined with an internal rotation pivot stress assesses the supination instability vector in lateral ankle ligaments' injury - cadaver study. *Foot Ankle Surg.* 2019, <http://dx.doi.org/10.1016/j.fas.2019.03.007>.
18. Tourné Y, Besse JL, Mabit C, Sofcot. Chronic ankle instability. Which tests to assess the lesions? Which therapeutic options? *Orthop Traumatol Surg Res.* 2010;96:433–46, <http://dx.doi.org/10.1016/j.otsr.201004005>.
19. Karlsson J, Bergsten T, Lansinger O, Peterson L. Reconstruction of the lateral ligaments of the ankle for chronic lateral instability. *J Bone Joint Surg Am.* 1988;70:581–8.
20. Vilà-Rico J, Cabestany-Castellà JM, Cabestany-Perich B, Núñez-Samper C, Ojeda-Thies C. All-inside arthroscopic allograft reconstruction of the anterior talo-fibular ligament using an accessory transfibular portal. *Foot Ankle Surg.* 2019;25:24–30, <http://dx.doi.org/10.1016/j.fas.2017.12.008>.
21. Choi HJ, Kim DW, Park JS. Modified Broström Procedure Using Distal Fibular Periosteal Flap Augmentation vs Anatomic Reconstruction Using a Free Tendon Allograft in Patients Who Are Not Candidates for Standard Repair. *Foot Ankle Int.* 2017;38:1207–14, <http://dx.doi.org/10.1177/1071100717726303>.
22. Coughlin MJ, Schenck RC. Lateral ankle reconstruction. *Foot Ankle Int.* 2001;22:256–8, <http://dx.doi.org/10.1177/107110070102200315>.
23. Carey JL, Dunn WR, Dahm DL, Zeger SL, Spindler KP. A systematic review of anterior cruciate ligament reconstruction with autograft compared with allograft. *J Bone Joint Surg Am.* 2009;91:2242–50, <http://dx.doi.org/10.2106/JBJS.I.00610>.
24. Jung HG, Shin MH, Park JT, Eom JS, Lee DO, Lee SH. Anatomical Reconstruction of Lateral Ankle Ligaments Using Free Tendon Allografts and Biotenodesis Screws. *Foot Ankle Int.* 2015;36:1064–71, <http://dx.doi.org/10.1177/1071100715584848>.
25. Clanton TO, Betech AA, Bott AM, Matheny LM, Hartline B, Hanson TW, et al. Complications after tendon transfers in the foot and ankle using bioabsorbable screws. *Foot Ankle Int.* 2013;34:486–90, <http://dx.doi.org/10.1177/1071100713477625>.
26. Laurin CA, Ouellet R, St-Jacques R. Talar and subtalar tilt: an experimental investigation. *Can J Surg.* 1968;11:270–9.