

VIDEOLARINGOESTROBOSCOPIA: UNA TÉCNICA PARA VISUALIZAR LAS CUERDAS VOCALES

ISABEL VILASECA GONZÁLEZ

Hospital Clínic i Universitari de Barcelona.

Facultat de Medicina, Universitat de Barcelona

IVILA@clinic.ub.es

RESUMEN

Para estudiar las distintas alteraciones de la voz, el laringólogo se ha fundamentado en la exploración indirecta de las cuerdas vocales. De entre las distintas posibilidades exploratorias, la estroboscopia laríngea es hoy por hoy la principal herramienta clínica para el diagnóstico etiológico de los trastornos de la voz, porque permite analizar imágenes de la laringe en alta resolución y simultáneamente aporta datos sobre el patrón vibratorio de la mucosa vocal. La videoestroboscopia no es más que una técnica especial de iluminación de las cuerdas vocales por emisión flashes cortos de luz de forma sincronizada o asincronizada con la frecuencia fundamental, lo que permite visualizar el movimiento de ondulación de la mucosa vocal a cámara lenta. La exploración estroboscópica permite examinar la laringe a diferente tono, intensidad y calidad de voz. Los parámetros que se evalúan en el estudio estroboscópico son los siguientes: frecuencia fundamental, simetría de los movimientos de cierre/apertura de las cuerdas vocales, regularidad o periodicidad de las vibraciones, cierre glótico, amplitud del desplazamiento horizontal de las cuerdas vocales, y las características y grado de ondulación de la mucosa vocal

A lo largo del presente taller de trabajo se detallará la metodología exploratoria que se realiza en el marco clínico de la consulta otorrinolaringológica, presentándose ejemplos de un amplio número de exploraciones normales y patológicas.

Palabras clave: *videolaringoestroboscopia, trastornos de la voz.*

ABSTRACT

Classically, the laryngologists have based the study of the voice problems on the indirect examination of the vocal cords by means of a larynx mirror. However, this examination only considers the gross respiratory movements of the vocal folds, i.e., abduction and adduction. To analyze the problems responsible for voice disorders, the small vibratory movements of the vocal cords should be assessed. Nowadays, the stroboscopic examination of the larynx is the best way to analyze the vibratory pattern of the vocal folds during phonation. The vocal folds are illuminated by short light flashes of the same frequency of the vibrations in a synchronic or asynchronic way, in order to visualize the mucosal vibration in slow motion. Laryngeal stroboscopy gives the opportunity to examine every subject at different pitch, intensity, and quality of voice. Several parameters may be assessed,

including fundamental frequency, glottic closure, phase and amplitude symmetry, and also the characteristics of the mucosal wave.

The present workshop is primarily aimed to describe the examination methodology used in a clinical otorlaryngology setting. A large number of normal and pathologic examinations will be discussed.

Keywords: *videostroboscopy, voice disorders.*

1. INTRODUCCIÓN

1.1. Sistema fonatorio

El sistema fonatorio está constituido por distintas estructuras que permiten dotar al hombre de la capacidad de emitir sonidos, los cuales una vez articulados permiten comunicar ideas, conceptos y emociones. La cavidad torácica con su dinámica propia, y el reservorio aéreo que significan los pulmones actúan como elemento generador de energía, de efector capaz de activar una estructura vibrátil. La laringe, inicialmente configurada como válvula protectora de las vías respiratorias bajas, actúa regulando el flujo aéreo, aporta el elemento vibrador y regulador de frecuencias, y en cierta medida la capacidad para articular el tono inicial. Y finalmente, en el sistema resonador el sonido generado por la ondulación del epitelio adquiere los armónicos que aportan la riqueza acústica propia de la voz humana (véase la figura 1).

Desde el punto de vista otorrinolaringológico, las características estructurales de las cuerdas vocales constituyen un punto muy importante en la génesis y comprensión de los trastornos de la voz. Las alteraciones anatómicas y funcionales que se producen a este nivel afectan directamente al patrón vibratorio de la laringe, repercutiendo directamente en la voz emitida. Para estudiar las distintas alteraciones de la voz, el laringólogo se ha fundamentado en la exploración directa o indirecta de las cuerdas vocales, ya sea por medio de espejitos laríngeos, de técnicas de exploración endoscópica, o incluso mediante la visión y palpación directa bajo anestesia general. De entre las distintas posibilidades exploratorias, la estroboscopia laríngea es hoy por hoy la técnica más completa para la evaluación clínica de la laringe, porque además de informar sobre el aspecto de la glotis,

aporta datos sobre el patrón vibratorio de la mucosa vocal. Ello implica que es necesario el conocimiento de algunos aspectos anatómicos y fisiológicos para una adecuada interpretación de sus hallazgos.

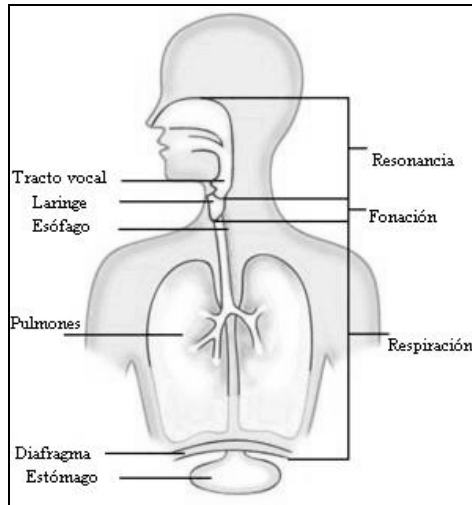


Figura 1. Sistema fonatorio.

1.2. Características estructurales de las cuerdas vocales y producción del sonido

La fonación se define como el acto físico de producción de sonido por medio de la interacción pasiva de las cuerdas vocales (glotis) con el aire espirado. Desde la aparición de una filmación de los movimientos vibratorios de la glotis en alta velocidad (Farnsworth, 1940), se ha considerado que la estructura de la glotis vibra no sólo en el plano transversal, sino que también lo hace en el vertical (Smith, 1954). También se considera que existe una diferencia de fase entre el borde inferior y superior de la cuerda vocal durante la vibración. En el transcurso de las últimas décadas se han publicado distintas teorías y modelos para explicar la vibración glotal. La mayor parte de autores consideran que las características de la vibración glótica se deben fundamentalmente a la estructura anatómica en varias capas que tienen las cuerdas vocales. Es el llamado «body-cover complex»

propuesto por Hirano (1981). Esta estructura en capas con distintas propiedades mecánicas permitiría el desplazamiento de la mucosa y submucosa de la cuerda vocal (cover) sobre un cuerpo muscular más rígido (body) constituido por el ligamento y músculo vocal.

Si analizamos un corte histológico de la laringe en sentido coronal, vemos que la cuerda vocal está constituida por una capa superficial de epitelio respiratorio (epitelio escamoso estratificado). Por debajo de ella se encontraría la llamada lámina propia, que no es más que es una capa constituida por fibras de colágeno, fibras elásticas y sustancia fundamental (Cervera-Paz et alii, 1996). Podemos distinguir claramente dentro de la lámina propia una capa superficial, muy laxa, de una capa intermedia y otra más profunda que presentan una mayor densidad de fibras, y que en su conjunto constituyen el llamado ligamento vocal. Por debajo de este ligamento vocal se encuentra el cuerpo muscular de la cuerda vocal, constituida por el músculo tiroaritenoides (véase la figura 2). Pues bien, el epitelio respiratorio junto a la lámina propia superficial constituirían el «cover» o cobertura capaz de deslizarse sobre el cuerpo rígido (body) de la cuerda vocal.

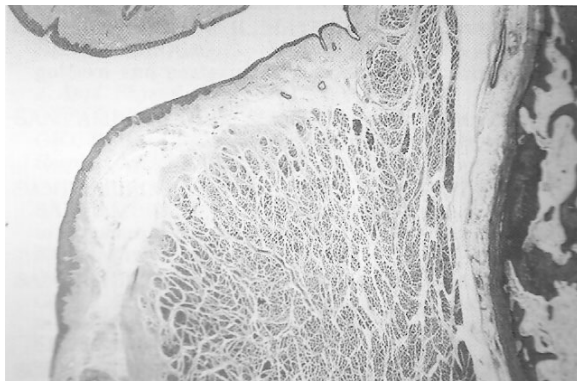


Figura 2. Corte histológico centrado en la cuerda vocal donde se aprecia la disposición del epitelio, la lámina propia superficial o espacio de Reinke, el ligamento y el músculo vocal.

Durante la fonación, la activación de los músculos espiratorios es responsable del aumento de la presión subglótica, generando un escape de aire entre las cuerdas vocales. La expulsión de aire produce a nivel de la mucosa de la cuerda vocal una

ondulación en el sentido vertical. Esta ondulación empieza con la separación de las cuerdas vocales en su borde más inferior, y progresa superiormente hasta que se separan los bordes superiores y sale el aire (fase abierta del ciclo vibratorio o vocal). Entonces, y debido al efecto Bernouilli de succión, se produce nuevamente la aproximación de la mucosa vocal hacia la línea media, empezando de nuevo esta aproximación por el borde inferior de las cuerdas y progresando hacia el borde superior (fase cerrada del ciclo vocal). El cierre glótico que se produce finalmente genera de nuevo el aumento rápido de la presión subglótica, y comienza un nuevo ciclo vibratorio (véase la figura 3). Es el escape de pequeños golpes de aire lo que produce el fenómeno vibratorio interpretado como sonido. El término de «onda mucosa» se utiliza para designar un ciclo completo de movimiento vibratorio de la glotis.

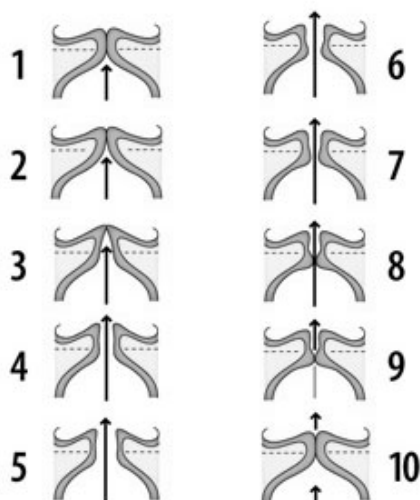


Figura 3. Mecanismo de producción del ciclo vocal (Aronson, 1980).

Tras su génesis, el sonido producido en la glotis puede modificarse en términos de tono, calidad y volumen, mediante una complicada interacción entre los músculos torácicos y abdominales, los músculos intrínsecos y extrínsecos de la laringe, la forma, y la resonancia de la vía aérea superior.

2. EXPLORACIÓN VIDEOLARINGOESTROBOSCÓPICA

El movimiento vibratorio de las cuerdas vocales durante la fonación es demasiado rápido para ser observado directamente por el ojo humano (se produce entre 100 y 200 veces por segundo según sea la frecuencia fundamental), por lo que se precisa de algún mecanismo que consiga un efecto en cámara lenta para su visualización. El fenómeno estroboscópico es uno de estos mecanismos, y constituye la base de la estroboscopia laríngea. La estroboscopia se basa en la interrupción periódica de la iluminación de las cuerdas vocales durante su observación para investigar el comportamiento dinámico de éstas. Permite observar con gran precisión y detalle las alteraciones de la ondulación mucosa y la situación del borde libre de la cuerda vocal. La grabación simultánea de las imágenes en video y su estudio detenido, el análisis y medición de los desplazamientos, y la correlación con el sonido a tiempo real, le ha dado un carácter muy práctico, convirtiéndola en el procedimiento diagnóstico más útil de los que disponemos actualmente para el diagnóstico de los trastornos de la voz. Las imágenes que se observan en la estroboscopia se producen como efecto de la ley de Talbot o fenómeno de persistencia de la visión (cuando se presenta una imagen en el ojo humano, ésta permanece en la retina durante 0.2 seg.). Si se presentan imágenes sucesivas a intervalos menores de 0.2 seg., éstas persisten en la retina y se fusionan con las siguientes lo que produce la ilusión óptica de movimiento. Lo que vemos en realidad en la estroboscopia es la suma de fragmentos del ciclo vibratorio que difieren ligeramente, y que crean una ilusión óptica. Cuando la iluminación intermitente se genera a idéntica frecuencia del ciclo vibratorio el efecto óptico que se obtiene es el de imagen estática. Cuando la iluminación se desfasa ligeramente respecto a la del ciclo vibratorio el efecto que se obtiene es el de movimiento enlentecido (véase la figura 4).

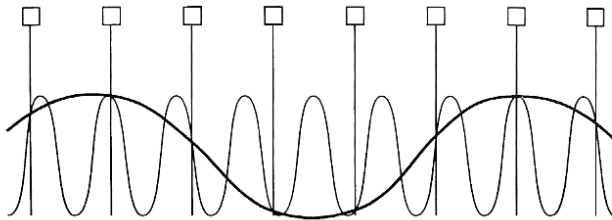


Figura 4. *Representación del ciclo vocal y de los disparos de flash, dando un ciclo vocal óptico más amplio y lento (García-Tapia, 1996).*

El equipo exploratorio para la realización de una estroboscopia laríngea está compuesto por una fuente de luz halógena, una fuente de luz estroboscópica (luz centelleante o flash), un micrófono o un electroglotógrafo, un sistema de filtrado acústico y amplificación, y un mando (habitualmente pedal) para regular las distintas funciones (véase la figura 5). Así, la señal acústica recogida por el micrófono o por el electroglotógrafo se convierte en señal eléctrica, ésta se filtra y genera una serie de impulsos similar a la frecuencia fundamental que regula la cadencia del destello de la luz estroboscópica. Este procedimiento permite estudiar las variaciones que se producen en los distintos ciclos de las fases de apertura y cierre glótico.

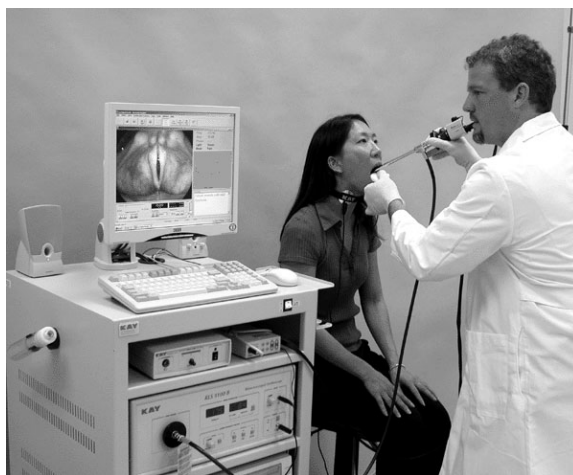

Figura 5. *Aspecto de un equipo de exploración estroboscópica y de la instrumentación necesaria para realizarla.*

2.1. Metodología de exploración

La estroboscopia se realiza habitualmente con el paciente en posición sentada, con la cabeza ligeramente levantada (véase la figura 5). Para la adecuada visualización de la glotis se precisa la utilización de un endoscopio rígido con óptica de 70 ó 90° conectado a una cámara. El endoscopio se introduce suavemente en la garganta, colocando el endoscopio por encima de la lengua y sin tocar el velo del paladar, hasta visualizar adecuadamente las cuerdas vocales. En ocasiones es necesaria la utilización de un spray anestésico con lidocaína para evitar el reflejo nauseoso. Se

instruye adecuadamente al paciente para alternar la respiración con la fonación de las vocales /e/ y /i/ mantenidas, con emisión a distintas alturas tonales y con distintas intensidades.

El registro estroboscópico se realiza inicialmente bajo un patrón vibratorio de registro medio y bajo intensidad conversacional. En estas condiciones el ciclo vibratorio normal se caracteriza por una oclusión completa de la glotis, una fase cerrada de longitud media, una amplitud y grado de ondulación mucosa moderados, y regularidad de la ondulación. Posteriormente se evalúa la emisión de voz en frecuencias altas (falseto) y bajas (pecho). En falseto es normal un cierre incompleto de la glotis, una amplitud de vibración muy reducida, y una ondulación mínima o ausente. En la voz de pecho, la fase de cierre es muy prolongada y la ondulación muy evidente (Crevier-Buchman et alii, 2006).

Cuando el paciente es muy nauseoso y la visión no es adecuada con el endoscopio rígido, puede utilizarse un nasofibroendoscopio flexible. El endoscopio se introduce por el orificio nasal y se hace descender por el cavum hasta la orofaringe, la hipofaringe, y finalmente se coloca por encima de las cuerdas vocales. La imagen obtenida es de menor calidad que la que proporcionan los endoscopios rígidos, puesto que el número de fibras de los endoscopios flexibles es habitualmente menor, la imagen obtenida es más pequeña y la resolución de la imagen media. Recientemente, la introducción de fibroendoscopios con una pequeña cámara en la punta ha mejorado la resolución de la imagen, aunque sin llegar a la calidad de la endoscopia rígida (Eller et alii, 2008)

Los parámetros que se evalúan en el estudio estroboscópico según Hirano (1981) son los siguientes:

1. Frecuencia fundamental, que queda fijada instantáneamente en el estroboscopio.
2. Simetría de los movimientos de cierre/apertura de las cuerdas vocales.
3. Regularidad o periodicidad de las vibraciones
4. Cierre glótico
5. Amplitud del desplazamiento horizontal de las cuerdas vocales
6. Características y grado de ondulación de la mucosa vocal

Hay algunas situaciones que impiden la realización de un estudio estroboscópico valorable; un tiempo de fonación muy corto (menor de 3 segundos), una fonación marcadamente aperiódica, y la existencia de poca intensidad de voz (García-Tapia, 1996; Fresnal-Eelbaz, 1997).

Los resultados obtenidos partir de las imágenes estroboscópicas son de gran valor clínico. Las imágenes estáticas permiten una evaluación muy detallada del borde libre de la cuerda vocal y de su forma geométrica. Por otro lado es el único procedimiento que permite analizar a la vez la ondulación de la mucosa y los movimientos sucesivos de apertura/cierre de las cuerdas vocales. Todo ello permite detectar lesiones mínimas que habían sido pasadas por alto con estudios de endoscopia rígida o *fibrolaringoscopia*, como pequeñas áreas de fibrosis o cicatrices (Cobeta et alii, 1996). También pueden diferenciarse lesiones que pueden confundirse entre ellas en una laringoscopia convencional (lesiones morfológicamente parecidas pero con distinto patrón de vibración mucoso). Finalmente, la estroboscopia (véase la figura 6) permite definir aspectos como por ejemplo la frecuencia fundamental, que nos da información acerca de si la voz es más grave o aguda que lo que corresponde al sexo y edad del paciente.

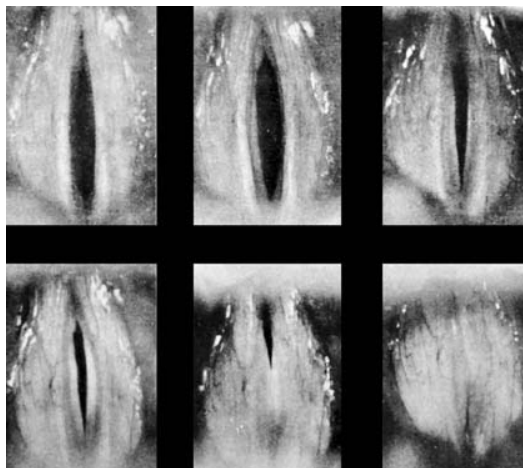


Figura 6. *Imágenes de pictogramas consecutivos obtenidos por estroboscopia que reflejan las distintas fases del ciclo vocal (ondulación mucosa). La dirección de la vibración de las cuerdas vocales tiene un doble componente horizontal y vertical que puede apreciarse en esta serie de imágenes estroboscópicas.*

A lo largo del presente taller de trabajo se detallará la metodología exploratoria que se realiza en el marco clínico de la consulta otorrinolaringológica, presentándose ejemplos de un amplio número de exploraciones normales y patológicas. Desde un punto de vista práctico, la estroboscopia laríngea es la única técnica que permite visualizar la onda mucosa de la cuerda vocal tal y como lo haría por ejemplo el desplazamiento libre de la piel sobre una estructura ósea o muscular. Esto conlleva unas implicaciones clínicas que se correlacionan con procesos patológicos específicos y que detallamos a continuación.

2.2. Procesos patológicos específicos

2.2.1. Evaluación de la función fonatoria

El tamaño de la onda mucosa y la amplitud de vibración se correlacionan entre sí. Aumentan en los registros de voz grave y disminuyen en los registros agudos. Así pues, el hallazgo de una disminución de la amplitud en la emisión de voz grave constituye habitualmente un signo de tensión muscular inapropiada durante la fonación (Kitzing, 1985). Este hallazgo constituye un signo indirecto de disfonía hipertónica y puede utilizarse para monitorizar la recuperación vocal tras la rehabilitación logopédica.

2.2.2. Pérdida de onda mucosa

La causa más habitual de adhesión entre el epitelio respiratorio y el cuerpo de la cuerda vocal con la consiguiente pérdida de la onda mucosa, es la cirugía agresiva, en la que se han extirpado fibras de la capa intermedia y profunda de la lámina propia. La ausencia de vibración en estos casos genera una disfonía persistente que debe evitarse, cuando sea posible, mediante técnicas quirúrgicas cuidadosas y precisas (véase la figura 7). Otras causas de pérdida de onda mucosa son los procesos inflamatorios profundos como la tuberculosis o las úlceras por intubación prolongada, y las lesiones congénitas de la laringe (quistes, sulcus, puentes mucosos). El estudio estroboscópico prequirúrgico es de gran importancia en este tipo de lesiones tanto para planificar la técnica quirúrgica más adecuada como la rehabilitación logopédica posterior. Finalmente cabe destacar como paradigma de pérdida de la onda mucosa a las lesiones carcinomatosas infiltrantes. En estos casos la estroboscopia tiene un gran valor en el seguimiento de lesiones crónicas de la laringe con potencial de malignización o en lesiones laríngeas que aparecen tras

tratamientos con radioterapia, que siempre son de difícil evaluación clínica y en las que la realización sistemática de biopsias laríngeas puede ocasionar disfonías permanentes.

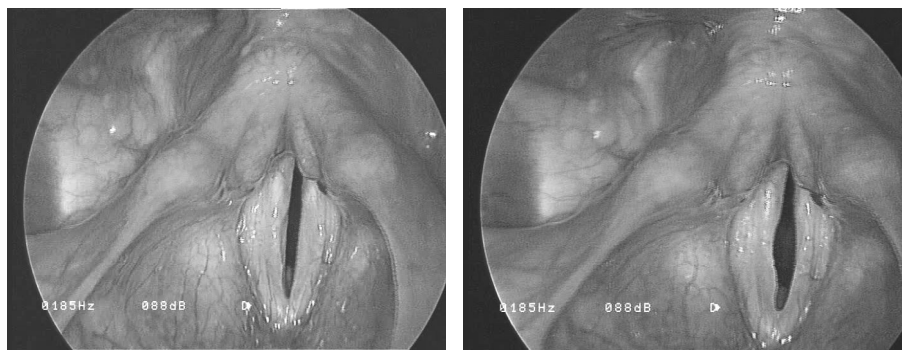

Figura 7 (a y b). *Imagen cicatricial en la cuerda vocal derecha que condiciona una disminución de la onda mucosa.*

2.2.3. Asimetrías de vibración

Los movimientos vocales asimétricos durante la fonación causan irregularidades en el flujo aéreo que son percibidas como disfonía. Estas asimetrías pueden ocasionarse por diferencias en las propiedades mecánicas de las dos cuerdas que condicionan cambios en la posición, forma, peso, tensión, etc. Estos hallazgos son frecuentes tras cirugías de la laringe que implican resecciones amplias. En ocasiones, pequeñas asimetrías de vibración también pueden observarse hasta en un 37% de sujetos sin patología vocal, por lo que la interpretación de estos hallazgos debe realizarse con mucha cautela (Haben et alii, 2002)

2.2.4. Evaluación del cierre glótico

Cierres glóticos incompletos durante la fonación conllevan la presencia de voces débiles o aéreas, y en muchas ocasiones sólo pueden evaluarse bajo luz estroboscópica. Se producen debido a problemas de aducción laríngea, atrofia vocal, irregularidades en la forma de las cuerdas, o lo más común, por la presencia

de lesiones ocupantes de espacio entre las cuerdas que impiden un cierre adecuado (véase la figura 8).

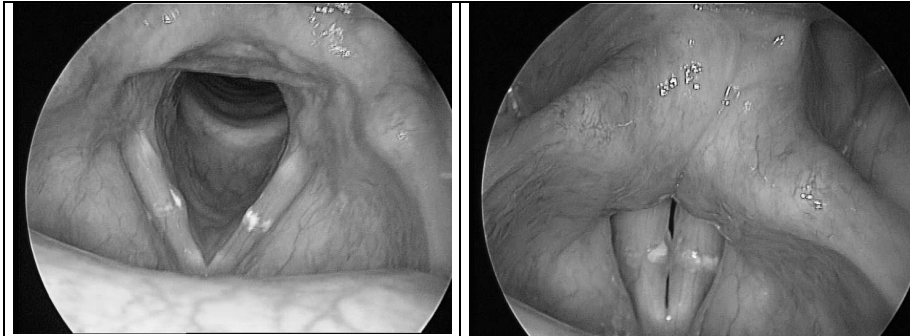


Figura 8 (a y b). *Imagen laringostroboscópica de unos nódulos laríngeos durante la respiración (a) y la fonación (b). Obsérvese cómo durante la fonación la presencia del engrosamiento existente en el tercio medio de ambas cuerdas vocales condiciona un cierre glótico incompleto.*

2.2.5. Paresias laríngeas

La evaluación de la onda mucosa en los casos de parálisis/paresia laríngea es de gran relevancia clínica. En los casos de parálisis completa, además de la inmovilidad laríngea, la pérdida de rigidez del cuerpo de la cuerda genera una hipotonía que conlleva una pérdida de la onda mucosa y una amplitud de vibración de características ondulatorias (Kitzing, 1985; Berke et alii, 1993). Con la reinervación laríngea posterior se recupera el tono muscular incluso si no se ha conseguido una recuperación de la movilidad laríngea, mejorando el patrón vibratorio y recuperándose la onda mucosa y la voz del paciente. Igualmente la función vocal también puede ser normal en aquellos casos de parálisis por anquilosis de la articulación cricoaritenoides, ya que el tono muscular está mantenido porque no hay denervación y el patrón vibratorio y la onda mucosa son correctos.

En conclusión, la videolaringostroboscopia laríngea constituye una técnica exploratoria mínimamente invasiva que ha permitido al laringólogo profundizar en

aspectos clave de la fisiología vocal y de sus alteraciones. Su utilización en la práctica clínica se acompaña de un mejor conocimiento y diagnóstico de los distintos procesos laríngeos capaces de alterar la producción vocal, facilitando el desarrollo de terapéuticas que permitan su resolución.

3. REFERENCIAS BIBLIOGRÁFICAS

- ARONSON A. E. (1980): *Clinical voice disorders*, Nueva York, Thieme-Stratton.
- BERKE G. S. y B. R. GERRATT (1993): «Laryngeal biomechanics: an overview of mucosal wave mechanics», *Journal of Voice*, 7, pp. 123-8.
- CERVERA-PAZ, F.; F. VEGA-VAZQUEZ y R. GARCÍA-TAPIA URRUTIA (1996): «Estructura histológica de la cuerda vocal», en I. Cobeta y R. García-Tapia (eds.): *Diagnóstico y tratamiento de los trastornos de la voz*, Madrid, Editorial Garsi.
- COBETA I.; T. RIVERA; C. MARTÍN; A. ESCALANTE; M. BERROCAL y R. PAZ (1990). «Utilidad de la estroboscopia laríngea», *Acta Otorrinolaringológica Española*, 41, pp. 510-522.
- CREVIER BUCHMAN, L.; S. HANS; E. BEHM; V. TISSOT; O. LACCOURREYE y D. BRASNU (2006): «How to perform and analyze a stroboscopic examination?», *Annals of Otolaryngology*, 123, pp. 203-206.
- ELLER R; M. GINSBURG; D. LURIE; Y. HEMAN-ACKAH; K. LYONS y R. SATALOFF (en prensa): *Flexible Laryngoscopy: A Comparison of Fiber Optic and Distal Chip Technologies*. Part 1: Vocal Fold Masses. *J Voice*.
- FRESNAL-ELBAZ, E. (1997): «Exploración de la fonación», en P. Courtat, C. Peytral y P. Elbaz (eds.): *Exploraciones funcionales en otorrinolaringología*, Barcelona, Jims.
- FARNSWORTH, D. W. (1940): *High speed motion pictures of human vocal cords*, Bell Telephone Laboratories.
- GARCÍA-TAPIA URRUTIA, R (1996): «Estroboscopia», en I. Cobeta y R. García-Tapia (eds.): *Diagnóstico y tratamiento de los trastornos de la voz*, Madrid, Editorial Garsi.

HABEN, C. M.; K. KOST y G. PAPAGIANNIS (2002): «Mucosal wave asymmetries in the clinical voice laboratory», *Journal of Otolaryngology*, 31, pp. 275-80.

HIRANO, M. (1981): *Clinical examination of voice. Disorders of Human Communication*, Nueva York, Springer-Verlag.

KITZING, P (1985): «Stroboscopy: a pertinent laryngological examination», *Journal of Otolaryngology*, 14, pp. 151-157.

SMITH, S (1954): «Remarks on the physiology of the vibrations of the vocal cords», *Folia Phoniatica*, 6, pp. 66-78.