

Fractura d'estrès de l'os gran del carp: a propòsit d'un cas

**CARLES PEDRET CARBALLIDO^{a,b,c}, GIL RODAS FONT^{d,e},
ASUN ESTRUCH^f, IGNACIO QUIXANO^g I ALEIX BORRÀS^g**

^aEscola de Medicina de l'Esport Universitat de Barcelona. Barcelona. Espanya.

^bClub Bàsquet Tarragona. Tarragona. Espanya.

^cClub Bàsquet Valls. Valls. Tarragona. Espanya.

^dServeis Mèdics F. C. Barcelona. Barcelona. Espanya.

^eServicios Médicos Real Federación Española de Hockey Hierba. Barcelona. Espanya.

^fConsell Català de l'Esport. Generalitat de Catalunya. Barcelona. Espanya.

^gServei de Fisioteràpia. Acadèmia de Tennis Open Sánchez-Casal.

RESUM: Les fractures traumàtiques o per estrès de l'os gran del carp (*os capitata*) són troballes realment infreqüents en la pràctica clínica. Són una entitat que s'ha de sospitar davant un dolor insidiós i persistent al palmell de la mà en persones amb una elevada demanda d'aquesta extremitat o amb traumatismes repetits. En aquest article es presenta el cas d'una jugadora de tennis de 16 anys amb un dolor selectiu a nivell de la seva mà dreta de mesos d'evolució.

PALAUDES CLAU: Fractures d'estrès. Os gran. Tennis.

ABSTRACT: Traumatic or stress fractures of the os capitata are highly uncommon findings in clinical practice. These fractures should be suspected in insidious and persistent pain in the palm of the hand in persons with high demand on this extremity or repeated trauma. This article presents the case of a 16-year-old female tennis player with a 6-month history of selective pain in her right hand.

KEY WORDS: Stress fractures. Os capitata. Tennis.

INTRODUCCIÓ

Jugadora de tennis de 16 anys que refereix dolor al palmell de la mà de 5 mesos d'evolució. La seva mà dominant és la dreta. Diagnosticada inicialment de tendinopatia de flexors de la mà, es realitza un tractament convencional de rehabilitació. Durant 2 mesos combina la seva rutina d'entrenaments amb la fisioteràpia. En aquest període de temps el dolor reapareix amb la mateixa intensitat durant la pràctica esportiva.

Davant la persistència del dolor, la pacient visita els nostres serveis mèdics. El dolor s'aguditza a la palpació a punta de dit del carp, especialment a la zona central de la mà, i es localitza un punt exquisit en la cara palmar de l'os gran. Igualment, el dolor augmenta durant la dorsi-flexió forçada del canell. La pacient relaciona aquest dolor amb una sobrecàrrega continuada de la vora distal i lateral del puny de la raqueta sobre el palmell de la mà.

Degut a la llarga evolució de la lesió, es realitza ressonància magnètica (RM), que mostra una imatge suggestiva de fractura trabecular a nivell de l'os gran del carp dret amb escàs vessament i sinovitis de tendons extensors (fig. 2). Es complementa l'estudi amb escàner (TC), que mostra una fractura no desplaçada de cara volar de l'os gran en el seu terç mitjà sense desplaçament de fragment (fig. 3).

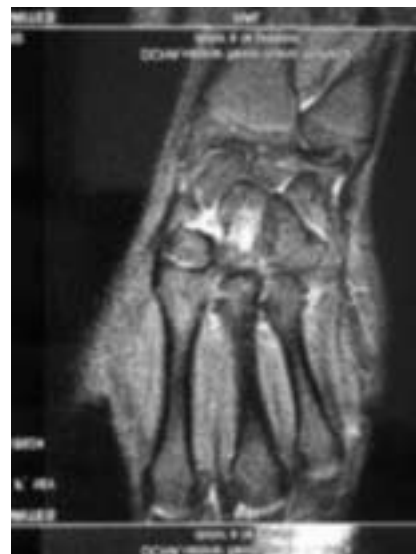Davant la raresa de la lesió, l'estudi es completa amb una gammagrafia òssia (fig. 4), en la que s'observen fenòmens osteogènics actius secundaris a fractura d'os gran de la mà dreta ja coneguda.

Es prescriuen 6 setmanes de repòs esportiu i posteriorment es realitza una reintroducció progressiva a la seva activitat esportiva habitual sota estricta supervisió, especialment pel que fa referència a dolor o molèsties.

Història de l'article: Rebut l'1 de gener de 2009 / Acceptat el 19 de gener de 2009.

Com citar aquest article: Pedret C, Badius R, Rodas G. Fractura d'estrès d'os gran del carp: a propòsit d'un cas. *Apunts Med Esport.* 2009;161:38-41.

Correspondència: Carles Pedret (drpedret@gmail.com).

Figura 1 Imatge de com s'agafa la raqueta de tennis (grip).**Figura 2** La imatge de RM mostra la fractura trabecular en l'os gran.

DISCUSSIÓ

Les fractures traumàtiques o per estrès de l'os gran del carp (*os capitata*) són troballes realment infreqüents en la pràctica clínica (1-3% de totes les fractures del carp)¹⁻³. El mecanisme de lesió d'una fractura traumàtica de l'os gran sol ser una caiguda amb hiperextensió forçada del canell i desviació cubital o neutra o una contusió directa sobre la cara dorsal del canell, mentre que les fractures per estrès poden produir-se per dorsiflexió forçada repetida del canell amb traumatismes repetits sobre la cara palmar de la mà^{2,4}. En aquest sentit, l'etiopatogènia de la fractura d'estrès a l'os gran seria similar a la descrita per a l'apòfisi unciforme del ganxut^{5,6}.

En el diagnòstic d'aquest tipus de fractures de l'os gran és bàsica la sospita clínica, ja que és el que ens permet sol·licitar les proves complementàries més adequades per al diagnòstic definitiu. La

radiologia simple no sempre evidencia la lesió per estrès de l'os gran⁷, i habitualment és necessari sol·licitar un escàner i/o una RM per a la confirmació del diagnòstic^{7,8}, deixant la gammagrafia òssia per a casos de dubte o per al control de l'activitat evolutiva^{9,10}.

Malgrat que aquest tipus de fractures solen evolucionar correctament mitjançant el tractament conservador amb repòs i immobilització durant 6 setmanes^{4,7,8}, es reserva l'opció quirúrgica amb fixació interna per a casos de no unió, desplaçament o pseudoartrosi¹¹.

Un altre dels factors a tenir en compte en les fractures de l'os gran, siguin per estrès o traumàtiques, és la seva delicada aportació circulatoria i la possibilitat de què es produeixi una necrosi avascular de manera semblant al que succeeix amb l'escafoide. A l'os gran els vasos sanguinis flueixen longitudinalment de distal a proximal, i és precisament aquest flux retrògrad el que provoca en l'os gran el

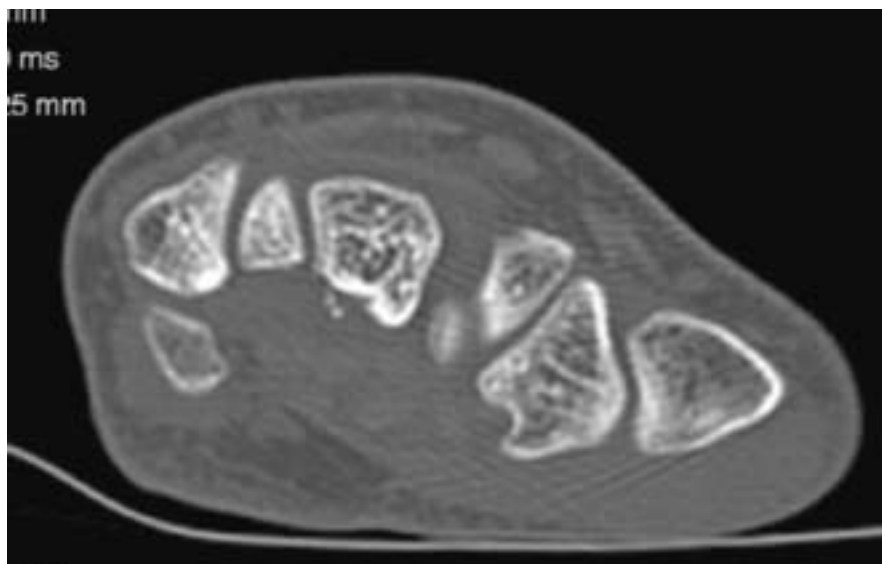
seu risc de necrosi avascular. De manera igual la pobre revascularització després d'una fractura és el que pot ajudar també a un endarreriment en la consolidació^{12,13}. Aquest problema no el va tenir la nostra tennista, ja que el fragment –palmar– no era suficientment gran perquè un retard de consolidació pogués traduir clínica.

La pràctica esportiva d'alt nivell suposa una sobrecàrrega especialment per a les articulacions més sol·licitades en funció de l'esport practicat¹⁴. En el nostre cas, el tennis genera una sobrecàrrega repetida especialment sobre el canell i la mà, associada a traumatismes lleus però repetits a aquell mateix nivell. Aquest fet l'ha de tenir sempre en compte el metge de l'esport a l'hora d'avaluar una mà dolorosa, especialment si el dolor es centra a la zona central del palmell de la mà.


Pel que es refereix a factors de risc de les fractures d'estrès en general, cal tenir

Figura 3

TC amb imatge de fractura no desplaçada en la cara volar del terç mitjà de l'os gran.

**Figura 4**

En la gammagrafia s'observa hipercaptació activa a nivell de carp dret.



en compte el sexe i l'edat dels pacients, ja que el fet de ser dona i d'edat jove genera certa predisposició a les fractures per sobrecàrrega¹⁵. En el cas que presentem, malgrat que la pacient presentava un ritme menstrual sense alteracions, aquests factors es sumen al augment en la càrrega de treball i/o a la realització de moviments repetitius de dorsi-flexió del canell.

CONCLUSIÓ

Les fractures per estrès de l'os gran són una entitat clínica que s'ha de sospitar davant un dolor insidiós i persistent al palmell de la mà en persones amb una elevada demanda d'aquesta extremitat o amb traumatismes repetits. Davant la sospita de lesió d'estrès al palmell de la mà, la RM és la prova d'elecció. Si no existeixen complicacions com el desplaçament o l'endarreriment de consolidació, el tractament sol ser conservador amb immobilització i repòs aproximadament durant 6 setmanes. Passat aquest període de temps l'esportista ha de reintroduir progressivament la càrrega d'entrenament, sempre de manera asimptomàtica.

Bibliografía

- Allen H, Gibbon WW, Evans RJ. Stress fracture of the capitate. *J Accid Emerg Med.* 1994;11:59-60.
- Vizkelely T, Wouters HW. Stress fracture of the capitate. *Archivum chirurgicum Neerlandicum.* 1972;24:47-57.
- Rand JA, Linschield RL, Dobyns JH. Capitate fractures. A long term follow up. *Clin Orthop.* 1982;165:209.
- Alder GW, Shafton JB. Fractures of the capitates. *JBJS.* 1962;44A:1537.
- Ardèvol Cuesta J. Fractura de estrés y retardo de consolidación de la apófisis unciforme del hueso ganchudo. Caso clínico en un jugador de hockey hielo. *Apunts. Medicina de l'esport.* 1999;34:37-8
- Stark HH, Jobe FW, Boyes JH, et al. Fracture of the hook of the hamate in athletes. *J Bone Joint Surg.* 1977;59A:575-82.
- Albertsen J, Mencke S, Christensen L, et al. Isolated capitates fracture diagnosed by computed tomography. Case report. *Handchir Mikrochir Plast Chir.* 1999;31:79-81.
- Calandruccio JH, Duncan SF. Isolated nondisplaced capitate waist fracture diagnosed by magnetic resonance imaging. *J Hand Surg (Am).* 1999;24:856-9.
- Hopkins W, Amman SR. Isolated fracture of the capitate – use of nuclear medicine as an aid to diagnosis. *Int J Sports Med.* 1990;11:312.
- Yoshihara M, Sakai A, Toba N. Nonunion of the isolated capitate waist fracture. *J Orthop Sci.* 2002;7:578-80.
- Neville W, O'Donnell M, Neill S. Internal fixation of an isolated fracture of the capitate using the Herbert-Whipple screw. *Int J Care Injury.* 2004;35:540-1.
- Freedman DM, Botte MJ, Gelberman RH. Vascularity of the carpus. *Clin Orthop.* 2001;383:47-59.
- Panagis JS, Gelberman RH, Taleisnik J, et al. The arterial anatomy of the human carpus. Part II: The intraosseous vascularity. *J Hand Surg Am.* 1983;8:375-82.
- Roca J, Cabot J. Fracturas por sobrecarga en el deportista. *Apunts. Medicina de l'esport.* 1985;23:17-24.
- Zinder R, Koester M, Duna W. Epidemiology of stress fractures. *Clin Sports Med.* 2006;25:37-52.