

apunts

MEDICINA DE L'ESPORT

www.apunts.org



CAS CLÍNIC

Múscul soli accessori d'una esportista. A propòsit d'un cas i revisió bibliogràfica

Francisco J. Rubio^{a*}, Luis Franco^a, Manuel J. Montero^b, Paola Ugarte^a i Alfredo Valero^a

^a *Metge adjunt, Unitat Medicina de l'Esport, Hospital Universitari Sant Joan de Reus, Reus, Tarragona, Espanya*

^b *Metge adjunt Radiologia, Hospital Universitari Sant Joan de Reus, Reus, Tarragona, Espanya*

Rebut el 10 de setembre de 2014; acceptat el 2 de gener de 2015

PARAULES CLAU

Múscul soli accessori;
Variació anatòmica;
Ressonància magnètica nuclear

KEYWORDS

Accessory soleus muscle;
Anatomical variation;
Magnetic resonance imaging

Resum Segons els estudis necròpsics, la incidència del múscul soli accessori fluctua entre el 0,5 i el 6,0% de la població. La presentació típica és una tumoració tova al terç distal posteromedial de la cama, que augmenta de grandària amb l'activitat física, especialment amb la flexió plantar. S'acompanya de dolor amb l'exercici en el 67% dels casos reportats. El tractament d'elecció és conservador, però quan causa la síndrome compartimental, s'ha de fer una fasciotomia. Si un pacient té símptomes de claudicació o compressió del nervi, cal l'extirpació completa del múscul. Presentem el cas clínic d'una esportista que presenta un múscul soli accessori simptomàtic, que fou estudiat mitjançant radiologia, ecografia i ressonància magnètica nuclear (RMN).

© 2014 Consell Català de l'Esport. Generalitat de Catalunya. Publicat per Elsevier España, S.L.U. Tots els drets reservats.

Accessory soleus muscle in an athlete. Presentation of a case and a literature review

Abstract The incidence of an accessory soleus muscle, according to autopsy studies, ranged from 0.5 to 6.0% of the population. The typical presentation is a soft mass in the posteromedial distal third of the leg, which increases in size with physical activity, especially plantar flexion. It is accompanied by pain with exercise in 67% of reported cases. The treatment of choice is conservative, but when it causes compartment syndrome, fasciotomy should be performed. If a patient has symptoms of claudication or nerve compression, a complete excision of the muscle is required. We report the case of

* Autor per a correspondència

Correu electrònic: fjrubio@grupsagessa.com (F.J. Rubio).

an athlete who had a symptomatic accessory soleus muscle, which was studied by standard X-ray, ultrasound and magnetic resonance imaging (MRI).

© 2014 Consell Català de l'Esport. Generalitat de Catalunya. Published by Elsevier España, S.L.U. All rights reserved.

Presentació del cas

Corredora d'ultra resistència de 31 anys d'edat, sense antecedents de trauma anterior, es presentà amb una història de 2 mesos de dolor i inflor del turmell i dolor amb l'exercici, que li afectava negativament l'entrenament i la competició.

En l'examen físic, la palpació revela un tumor tou no pulsatiu a la regió medial del mal·lèol del turmell, més evident amb la flexió plantar i elevació dels dits del peu. El dolor també se suscita amb exercicis de contracció i estiraments del múscul soli accessori. El tendó d'Aquil·les era normal, tant en gruix com en estructura, i el rang de moviment del turmell també era normal. No hi hagué canvis de l'alineació de la part posterior del peu. A més, es realitzaren proves de radiologia, ecografia i ressonància magnètica nuclear del turmell. Una radiografia estàndard (fig. 1) mostra l'obliteració del triangle Kager per una massa de teixit tou. L'ecografia confirmà l'existència d'una massa muscular esquelètica retrocalcània, isocòica, ben definida.

L'RMN identificà l'estructura muscular de l'accessori retrocalcàni, que s'origina en el propi múscul soli i s'uneix al tendó calcàni medial (figs. 2 i 3). La pacient fou diagnosticada de síndrome compartimental per la presència d'un múscul soli accessori. La simptomatologia clínica pot estar influenciada per la compressió de l'artèria tibial posterior i menys freqüentment pel nervi tibial posterior (fig. 2).

Un cop diagnosticada, el tractament inclogué aparells ortopèdics, estiraments del múscul soli i reducció de l'activitat física. Quan la pacient estava completament asimptomàtica, se li permeté l'activitat física habitual, però el dolor retornava després de córrer més de 20 min. Donada la persistència de dolor i la incapacitat per tornar a l'activitat normal després del tractament conservador, es practicà una fasciotomia del múscul soli accessori. Actualment la pacient es troba asimptomàtica i en condicions de participar en curses d'ultra resistència.

Discussió

El múscul soli es troba a la part posterior medial de la cama, sota el múscul gastrocnemi, juntament amb ells forma el tríceps sural. S'origina a la tibia, el peroné i l'aponeurosi que el cobreix i insereix a la part posterior del calcàni pel tendó d'Aquil·les.

El múscul soli accessori fou descrit originàriament per Cruveilhier¹ el 1843. L'evidència que el múscul soli accessori pot causar símptomes fou descrita per primera vegada per Dunn² a la literatura mèdica el 1965.

Durant l'embriogènesi, el múscul soli se separa en 2, desenvolupant un múscul supernumerari amb la seva pròpia fàscia, artèria i nervi, depenent de l'artèria tibial posterior i el nervi, respectivament. En general, té la seva pròpia fàscia i és completament independent de la del múscul soli accessori.

La incidència del múscul soli accessori fluctua del 0,5 al 6,0% de la població³⁻⁵, tot i que Kouvalchouk et al.⁶ calcularen que podria arribar al 10% i per Del Nero et al.⁷ a l'11,6%. Sol aparèixer entre la segona i la tercera dècades de la vida a causa d'una hipertròfia muscular secundària en relació a l'activitat física d'una persona, i és més comuna en homes que en dones, amb una proporció de 2:1, tret dels resultats de Del Nero et al.⁷. En general és unilateral, però Romanus et al.⁸ i Yu i Resnick⁹ han descrit casos bilaterals.

Malgrat que pot ser una troballa fortuïta durant una ressonància realitzada per una lesió no relacionada^{3,8}, la presentació típica és una massa tova al terç distal posteromedial de la cama, que augmenta de grandària amb l'activitat física, especialment amb la flexió plantar^{4-5,8}. S'acompanya de dolor en el 67% de casos³, que empitjora amb les curses i els salts^{4,8,10}. Aquests símptomes podrien explicar-se per la

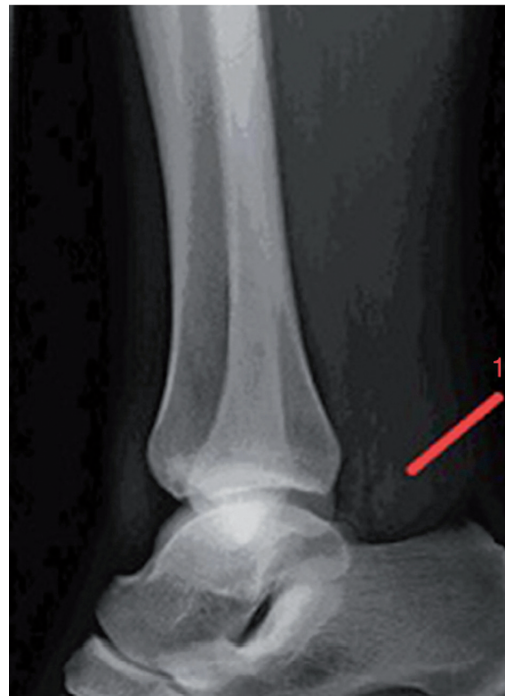

Figura 1 Radiografia lateral del turmell, obliteració del triangle de Kager del múscul soli accessori.

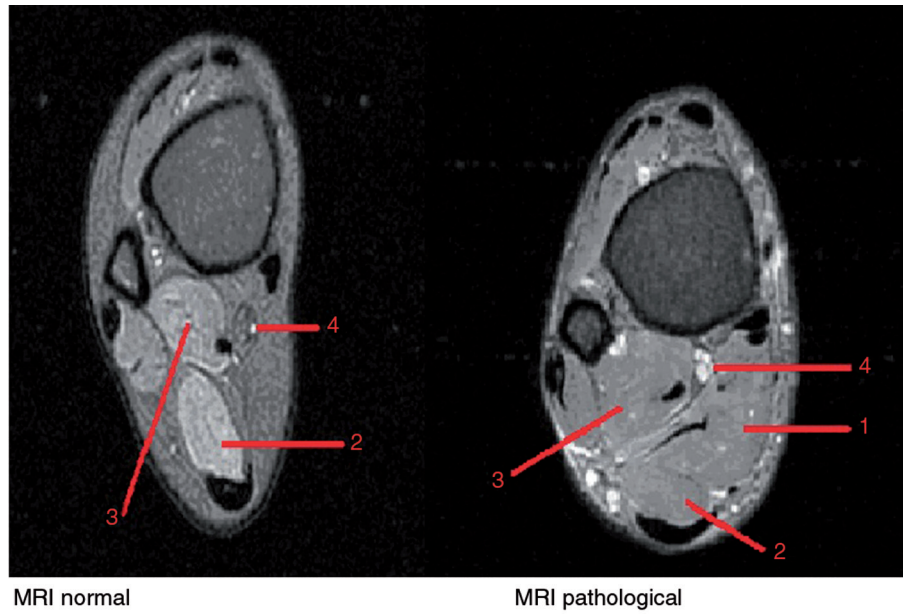


Figura 2 RMN. Seqüència DP FS axial. Normal i patològica. 1. Múscul solí accessori. 2. Múscul solí. 3. Flexor llarg del polze. 4. Artèria, vena i nervi tibial posterior.

presència d'una síndrome compartimental crònica causada per un augment de grandària en el múscul accessori durant l'activitat. També pot causar una neuropatia per compressió del nervi tibial posterior o claudicació deguda a l'afectació de l'artèria tibial posterior^{5,9,11}.

Tot i que és menys freqüent, s'han descrit les condicions associades següents: un retropeu var rígid amb flexió dorsal limitada¹², una síndrome del túnel tarsià secundària a la compressió del nervi tibial¹³ i la tendinopatia aquíl·lea¹⁴. En gairebé tots els casos amb una radiografia lateral del tur-

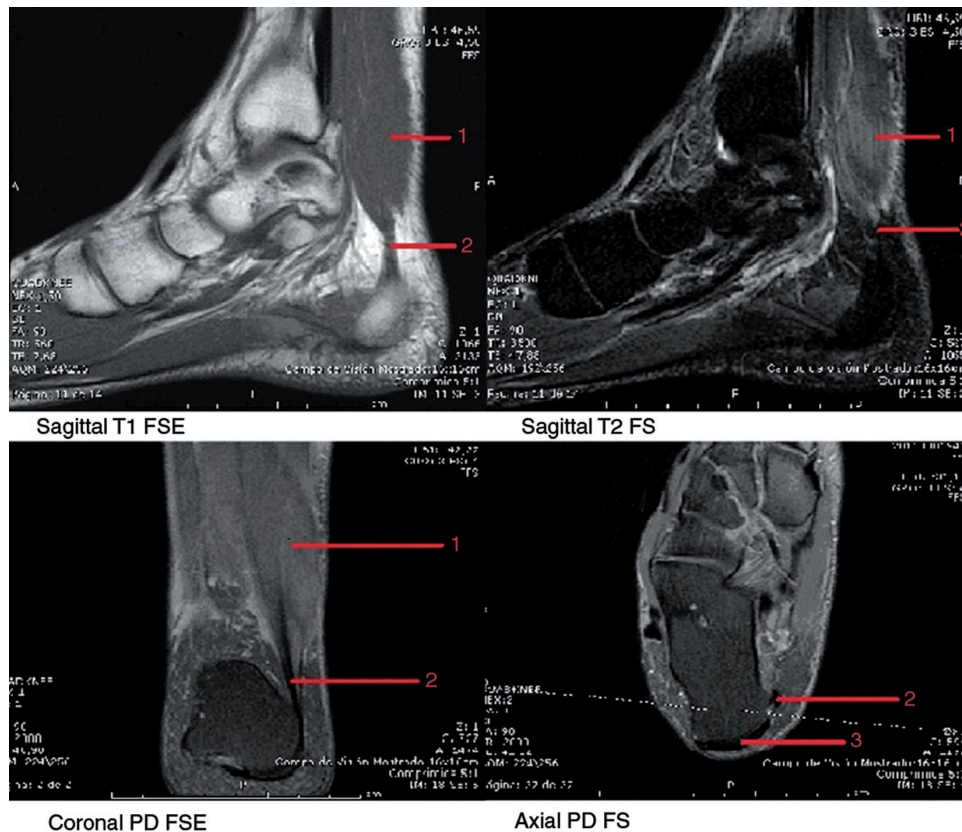


Figura 3 Mosaic RMN. 1. Múscul solí accessori. 2. Tendó solí accessori. 3. Tendó d'Aquil·les.

mell es pot veure el triangle de Kager ocupat per una massa tova del teixit sense anomalies òssies associades^{2,5,8-9,15}. Encara que el diagnòstic es basa principalment en la sospita clínica, en presència d'una massa que ocupa el buit supramal·leolar medial, l'ecografia musculoesquelètica rutinària com a prova diagnòstica confirma una massa calcània ben definida, amb una estructura similar a la del cos estriat muscular que acaba a una distància variable del calcani en funció de la seva grandària^{3-4,9-10}.

L'RM és la prova més sensible i específica de diagnòstic. La imatge es mostra fusiforme o oval, ben definida, amb la seva pròpia fàscia, i amb una intensitat de senyal similar a la normal del múscul en T1 i T2. Això permet un diagnòstic no invasiu del múscul solí accessori^{8-9,12} (fig. 3).

A més, l'RM permet la diferenciació d'altres patologies de teixits tous del turmell posterior que causen dolor a la regió calcània durant l'exercici, que inclouen gangli, lipoma, hemangioma, hematoma encapsulat, sinovioma i sarcoma^{3-4,9-10,16}. El múscul solí accessori s'origina generalment a la tibia distal i proximal posterior, però altres orígens possibles són la fàscia profunda de la superfície anterior de la fàscia del solí normal i tendó flexor dels dits dels peus^{3-5,16}. Segons Lorentzon y Wirell¹⁷, la inserció distal pot ser una de les següents:

- Al llarg del tendó d'Aquil·les.
- A la part superior del calcani a través d'un tendó.
- A la part superior del calcani.
- A la superfície medial del calcani amb el seu propi tendó (més freqüent) (fig. 3).

En el nostre cas es veié que la pacient pertanyia al darrer tipus. La tomografia axial computeritzada és menys eficaç degut a la reducció de la sensibilitat per caracteritzar les lesions dels teixits tous^{4,5,9}.

L'electromiografia pot mostrar una activitat elèctrica sincrònica entre el múscul solí i l'accessori¹.

La majoria dels pacients són asimptomàtics i no requereixen tractament.

El tractament conservador es basa en l'ús d'aparells ortopèdics, modificació de l'activitat i fisioteràpia^{3,6}. Si persisteixen els símptomes clínics, que són compatibles amb la síndrome compartimental, cal mesurar la pressió intracompartimental per valorar la necessitat d'una fasciotomia¹⁸.

L'escissió total del múscul solí accessori es reserva als pacients que tenen símptomes de claudicació o compressió nerviosa^{3,9,19}.

Els pacients en general evolucionen favorablement després de la cirurgia i resten asimptomàtics.

Recentment, 3 pacients amb un múscul solí accessori que tenien dolor amb l'exercici, però sense evidència de síndrome compartimental, van ser tractats per Deffinis et al.²⁰ amb toxina botulínica A. Tot i que els resultats són encoratjadors, la dimensió de la mostra és petita i caldrà veure resultats de l'estudi a llarg termini amb mostres més grans.

El coneixement d'aquesta condició evitarà estudis innecessaris i proves que poden retardar el diagnòstic i el tractament erroni de pacients que tenen un múscul solí accessori.

Agraïment

A la Dra. Nancy Fierro i Samantha Fierro.

Bibliografia

1. Cruveilhier J. *Traité d'anatomie descriptive*. 1ère ed. Paris: Bechet Jeune; 1843. p. 262-3.
2. Dunn AW. Anomalous muscles simulating soft tissue tumors in the lower extremities. Report of three cases. *J Bone Joint Surg*. 1965;47:1397-400.
3. Brodie JT, Dormans J, Gregg J, Davidson RS. Accessory soleus muscle. A report of 4 cases and review of literature. *Clin Orthop Relat Res*. 1997;337:180-6.
4. Leswick DA, Chow V, Stoneham GW. Resident's corner. Answer to case of the month #94. Accessory soleus muscle. *Can Assoc Radiol J*. 2003;53:313-5.
5. Palaniappan M, Rajesh A, Rickett A, et al. Accessory soleus muscle. A case report and review of the literature. *Pediatr Radiol*. 1999;29:610-2.
6. Kouvalchouk JF, Lecocq J, Parier J, et al. The accessory soleus muscle: A report of 21 cases and a review of the literature. *Rev Chir Orthop Reparatrice Appar Mot*. 2005;91:232-8.
7. Del Nero FB, Ruiz CR, Aliaga RJ. The presence of accessory soleus muscle in humans. *Einstein*. 2012;10:79-81.
8. Romanus B, Lindahl S, Stener B. Accessory soleus muscle. A clinical and radiographic presentation of eleven cases. *J Bone Joint Surg*. 1986;68:731-4.
9. Yu JS, Resnick D. MR imaging of the accessory soleus muscle appearance in six patients and a review of the literature. *Skeletal Radiol*. 1994;23:525-8.
10. Ekstrom JE, Shuman WP, Mack LA. MR imaging of accessory soleus muscle. *J Comput Assist Tomogr*. 1990;14:239-42.
11. Trosko JJ. Accessory soleus: A clinical perspective and report of three cases. *J Foot Surg*. 1986;25:296.
12. Bonnel J, Cruess RL. Anomalous insertion of the soleus muscle as cause of the fixed equinus deformity: A case report. *J Bone Joint Surg*. 1969;51-A:999-1000.
13. Dos Remedios ET, Jolly GP. The accessory soleus and recurrent tarsal tunnel syndrome: Case report of a new surgical approach. *J Foot Ankle Surg*. 2000;39:194-7.
14. Luck M, Gordon A, Blebea J, et al. High association between accessory soleus muscle and Achilles tendonopathy. *Skeletal Radiol*. 2008;37:1129-33.
15. Doda N, Peh WCG, Chawla A. Symptomatic accessory soleus muscle: diagnosis and follow-up on magnetic resonance imaging. *Br J Radiol*. 2006;79:129-32.
16. Assoun J, Railhac J, Richardi G, et al. CT and MR of accessory soleus muscle. *Anatomical image. J Comput Assist Tomogr*. 1995;2:333-5.
17. Lorentzon R, Wirell S. Anatomic variations of the accessory soleus muscle. *Acta Radiol*. 1987;28:621-9.
18. Peterson DA, Stinson W, Carter J. Bilateral accessory soleus: A report on four patients with partial fasciectomy. *Foot Ankle*. 1993;14:2848.
19. Rossi R, Bonasia DE, Tron A, et al. Accessory soleus in the athletes: Literature review and case report of a massive muscle in a soccer player. *Knee Surg Sports Traumatol Arthrosc*. 2009;17:990-5.
20. Deffinis C, Isner-Horobeti ME, Blaes C, et al. Le muscle soléaire accessoire douloureux chez le sportif: trois premiers cas traités par toxine botulique A. *Ann Phys Rehabil Med*. 2012;55 Suppl.1:74.