

COXARTRIA EN UN INDIVIDU NEOLÍTIC DE LA FÀBRICA AGUSTÍ DE BANYOLES

(GIRONÈS)

PER

DOMÈNEC CAMPILLO *

Les restes, en mal estat de conservació, pertanyen al Neolític Mitjà (3500-2500 a.C.) i podrien haver estat trobades en un Sepulcre de Fossa. Estan dipositades en el Museu Arqueològic Comarcal de Banyoles (NRG, 335/4).

MATERIAL

Dos fèmurs i dos fragments de coxal. En ambdós fèmurs manquen els còndils i els trocànters, estant els caps deteriorats. Del coxal dret només es conserva l'acetàbul i de l'esquerre, un fragment del mateix.

Les restes corresponen a un individu adult, però el seu sexe i edat no es poden determinar.

MESURES DELS OSSOS

<i>Fèmurs</i>	<i>Dret</i>	<i>Esquerre</i>
Longitud màxima	450 mm ??	450 mm ??
Diàmetre vertical del cap	45 mm	46 mm
Diàmetre vertical amb el rodet	58 mm	
Diàmetre horitzontal	—	—
Diàmetre vertical del coll	46 mm	31 mm ??
Diàmetre antero-posterior del coll	40 mm	23 mm
Diàmetre diàfisi en el centre	26 mm ??	30 mm
Amplada subtrocantèria	38 mm ?	35 mm
Amplada subtrancantèria antero-posterior	30 mm	26 mm

* Laboratori de Paleoantropologia del Museu Arqueològic de Barcelona.

Acetàbul dret

Diàmetre mig de la cella	63 mm
Profunditat al trasfons de l'acetàbul	33 mm

DESCRIPCIÓ DE LES LESIONS

A. — FÈMUR DRET (fig. 1)

Crida l'atenció el gran engrossiment del coll anatòmic, que assoleix un diàmetre similar al del cap femoral. A l'arrel del coll, on s'insereix el múscul vast extern, hom constata la presència d'abundants osteofits que li confereixen un aspecte espiculós (fig. 1 →). La zona central mostra un major gruix, que quan s'aproxima al cap dóna la impressió de tractar-se d'un anell sobrepost que s'uneix a aquest, i en el seu punt d'unió, es forma una autèntica cresta que circunda el cap, que en lloc de tenir la forma de dos terços de casquet d'esfera, s'ha convertit en una cúpula que finalitza en aquesta cella (fig. 1 R). A l'interior del coll hi ha diverses cavitats, que podrien correspondre a zones de necrosi òssia. La fosseta per al lligament rodó està aplanada però es conserva.

B. — FÈMUR ESQUERRE

No s'aprecien alteracions patològiques.

C. — ACETABUL DRET (fig. 2)

La cavitat és enorme i la cella cotiloidea molt alta, amb les seves escotadures quasi imperceptibles, inclosa l'isquio-pubiana. El trasfons de la cavitat ha desaparegut i la seva superfície és irregular.

D. — ACETABUL ESQUERRE

Només es conserva el fons, sense que hom pugui veure el trasfons d'aquesta cavitat, no essent el sòl cupuliforme, apreciànt-se en ell una cresta que dóna lloc a un doble pla, difícil de valorar.

E. — ARTICULACIÓ COXOFEMORAL DRETA (fig. 3)

Quan s'encaixa el cap femoral en la seva còtila corresponent, hom observa que l'encaixament és perfecte, restant totalment adaptat l'anell hiperostòsic del cap a la hipertrofiada cella cotiloidea. Dóna la impressió que malgrat les grans deformacions, aquesta articulació encara conservava un cert grau de motilitat.

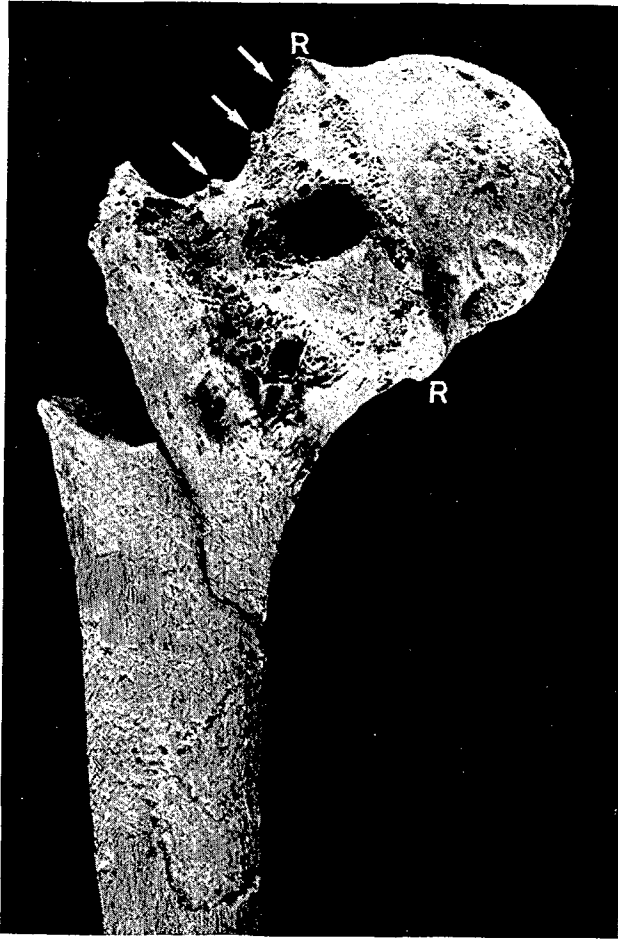


Figura 1

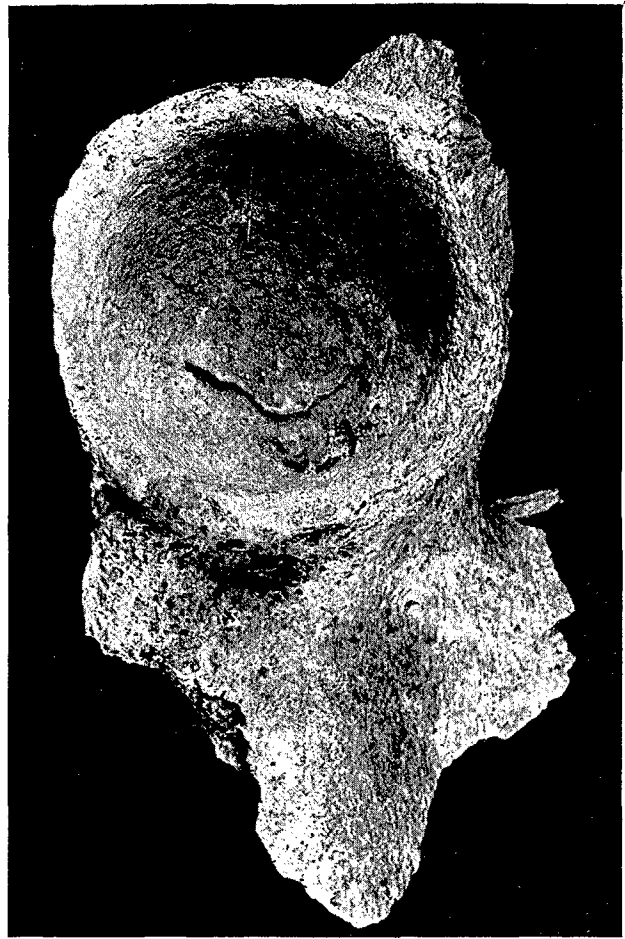


Figura 2

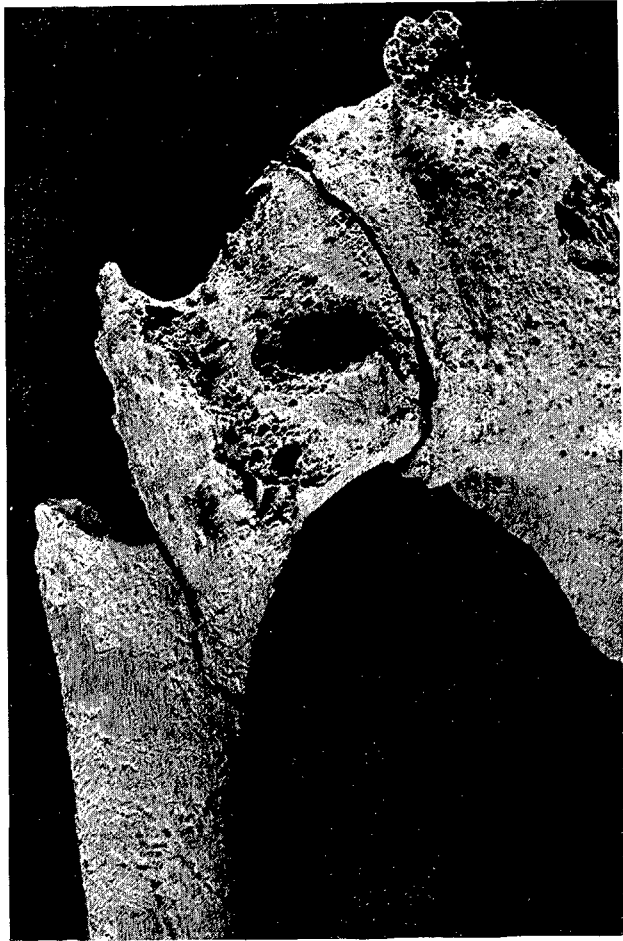

Figura 3

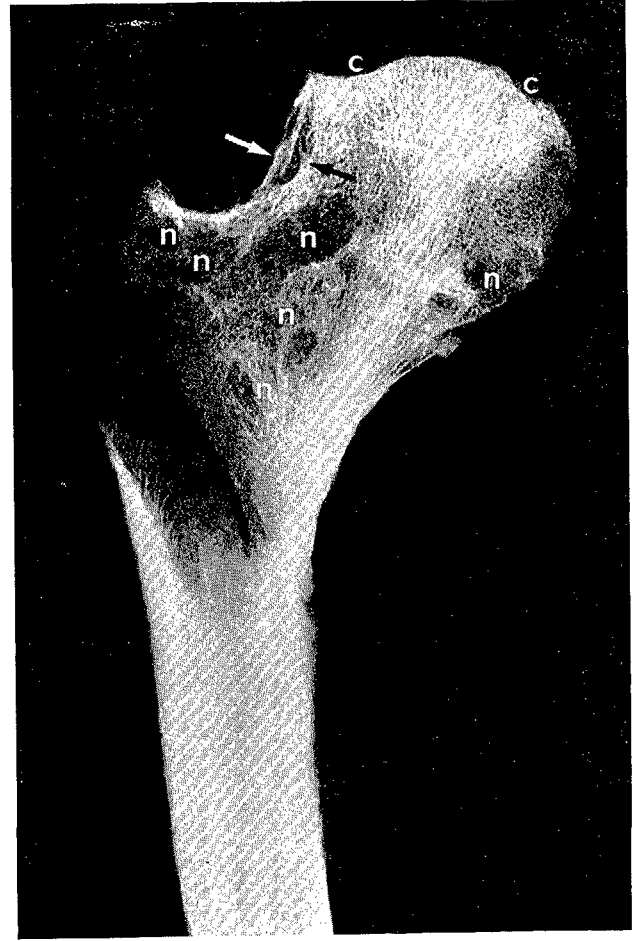


Figura 4

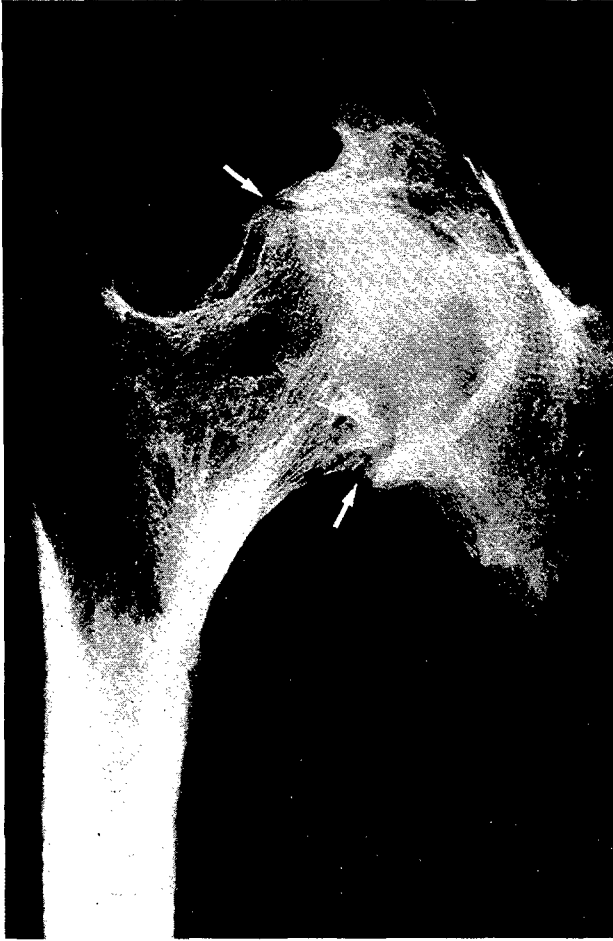

Figura 5

ESTUDI RADIOGRÀFIC (Clixés, J. M.^a Carnero

A. — FEMUR DRET (fig. 4)

Hom pot apreciar bé la silueta primitiva del coll, sobre el qual es sobreposa l'os noviformat que dóna lloc a un doble contorn (fig. 4 →). Al voltant de les geodes hom comprova una reacció condensant, corresponent a les àrees de necrosi que li donen l'aspecte de rusc d'abelles (fig. 4-n). En el cap, algunes zones corticals han perdut la capa d'os compacte, essent molt evident en tot ell la condensació òssia (fig. 4-c).

B. — ARTICULACIÓ COXOFEMORAL DRETA (fig. 5)

És molt important la reacció condensant en tot l'acetàbul i la hiperostosi a nivell de la cella cotiloidea (fig. 5 →).

CONSIDERACIONS PATOLÒGIQUES

En la nostra opinió les alteracions que hom observa a nivell de la cadera dreta en aquest individu, s'equiparen per complet amb la coxartria, afecció que incideix per igual en ambdós sexes a partir de la maduresa, però que també pot afectar a persones joves de forma secundària a processos inflamatoris o anomalies congènites.

En el present cas cal destacar, que en estar solament lesionada la cadera dreta, hom pot pensar que es tracta d'una coxartria secundària. Essent les causes més freqüents d'aquesta lesió els traumatismes les alteracions de l'estàtica, la coxa plana de Legg-Perthes-Calvé i les coxitis infeccioses. Les dues darreres possibilitats semblen poder-se descartar en aquest cas, semblant-nos més plausibles qualsevol de les dues primeres.

CONCLUSIÓ DIAGNÒSTICA: Coxartria dreta.

BIBLIOGRAFIA

- AEGERTER, E. i KIRKPATRICK, J. A. (1975): *Orthopedic Diseases*. Filadelfia, Ed. W.B. Saunders C.º 792 pp.
- BOURKE, J. B. (1967): *A Review of the Palaeopathology of the Arthritic Diseases*, en *Diseases in Antiquity* (dirigit per Don Brothwell i A. T. Sandison), en pp. 352-370. Springfield, Ed. Charles C. Thomas. 766 pp.
- JAFE, H. L. (1978): *Enfermedades metabólicas, degenerativas e inflamatorias de los huesos*. México, Ed. La Prensa Médica Mexicana. 1.150 pp.
- PALES, L. (1930): *Paléopathologie*. Paris, Ed. Masson. 352 pp.
- POAL, J. M.ª (1974): *Enfermedades reumáticas y procesos afines*. Barcelona, Ed. Marin. 1.094 pp.
- REYMAN, T. A. (1979): *The Search for «Arthritis» in Antiquity: Paleoarthrititis Workshop*. Henry Ford Hosp. Med. Journal, 27, 1, pp. 32-37.
- STEINBOCK, R. T. (1976): *Paleopathological diagnosis and interpretation (Bone diseases in ancient human populations)*. Illinois, Ed. Charles C. Thomas. 423 pp.