

Lijekovi i metode | Drugs and procedures

**Kontrastni ultrazvuk u dijagnostici intrarenalnog refluksa u djece****Contrast ultrasound in diagnosis of intrarenal reflux in children**Andrea Cvitković Roić^{1,2} , Iva Palčić^{2,3} , Alemka Jaklin Kekez², Goran Roić^{3,4}¹ Medicinski fakultet, Sveučilište Josipa Jurja Strossmayera u Osijeku² Poliklinika za dječje bolesti Helena, Zagreb³ Medicinski fakultet Sveučilišta u Rijeci⁴ Klinika za dječje bolesti Zagreb**Deskriptori**

VESIKOURETERALNI REFLUKS – dijagnostički slikovni prikaz, komplikacije; BUBREG – dijagnostički slikovni prikaz, patologija; OŽILJAK – dijagnostički slikovni prikaz, etiologija; INFEKCIJE MOKRAČNOG SUSTAVA – dijagnostički slikovni prikaz; UROLOŠKE DIJAGNOSTIČKE TEHNIKE; UROGRAFIJA – metode; ULTRASONOGRAFIJA – metode; POBOLJŠANJE SLIKE – metode; KONTRASTNA SREDSTVA; MIKROMJEHURIĆI; DJECA

Descriptors

VESICO-URETERAL REFLEX – complications, diagnostic imaging; KIDNEY – diagnostic imaging, pathology; CICATRIX – diagnostic imaging, etiology; URINARY TRACT INFECTIONS – diagnostic imaging; DIAGNOSTIC TECHNIQUES, UROLOGICAL; UROGRAPHY – methods; ULTRASONOGRAPHY – methods; IMAGE ENHANCEMENT – methods; CONTRAST MEDIA; MICROBUBBLES; CHILD

SAŽETAK. Vezikoureteralni refluks (VUR) ubraja se u najčešće anomalije mokraćnog sustava u djece i može biti povezan s refluksnom nefropatijom (RN). Brojne studije ukazuju da je intrarenalni refluks (IRR) važan rizični faktor za febrilne uroinfekcije i ožiljčenje bubrežnog parenhima te posljedično, kasnije, razvoj hipertenzije i/ili bubrežne insuficijencije. Incidencija intrarenalnog refluksa kod mikcijske cistouretrografije (MCUG) kreće se u rasponu ispod 1% do maksimalno 10%. Pojava kontrastnih mikromjehurića izvan kontura kanalnog sustava odnosno bubrežne čašice te ulazak kontrasta u parenhim bubrega dijagnostički je kriterij intrarenalnog refluksa pri kontrastno pojačanoj ultrazvučnoj cistografiji (ceVUS, engl. *contrast-enhanced voiding urosonography*). Brojne studije ukazale su na veću dijagnostičku pouzdanost ceVUS-a u komparaciji s MCUG kod dokazivanja VUR-a. Od 2006. godine u našoj ustanovi za dijagnostiku VUR-a primjenjujemo ultrazvučne metode, a ceVUS je 2018. godine prihvaćen i uvršten u Algoritam obrade djece s uroinfekcijama od strane Hrvatskoga pedijatrijskog nefrološkog društva. U početku smo IRR otkrivali u svega 2,3% djece s VUR-om, a od 2013. godine, otkada primjenjujemo kontrastom pojačanu ultrazvučnu cistografiju, IRR se otkriva u 11,9% djece s VUR-om. Do sada nema studija koje istražuju učestalost intrarenalnog refluksa ovom metodom. Cilj je ovog rada prikazati mogućnost dijagnostike IRR-a pomoću kontrastnog ultrazvuka, opisati tehniku izvođenja i naše dugogodišnje iskustvo.

SUMMARY. Vesicoureteral reflux (VUR) is one of the most common urinary tract anomalies in children and may be associated with reflux nephropathy (RN). Many studies have shown that intrarenal reflux (IRR) is an important risk factor for febrile urinary tract infections (UTI) and renal scarring and consequently, later, the development of hypertension and/or renal failure. The incidence of IRR diagnosed by fluoroscopic voiding cystourethrography (VCUG) ranges below 1% to a maximum of 10%. The diagnostic criterion for IRR in contrast-enhanced voiding urosonography (ceVUS) is the appearance of contrast microbubbles outside the contours of the renal collecting system and the entry of contrast into the renal parenchyma. Numerous studies have demonstrated the high diagnostic accuracy of ceVUS compared to VCUG in the detection of VUR. We have been using ultrasound methods for the diagnosis of VUR in our institution since 2006, and ceVUS was accepted and included in the Algorithm of diagnostic procedures for children with UTI by the Croatian Pediatric Nephrology Society in 2018. Initially, we detected IRR in only 2.3% of children with VUR, and since 2013, when we applied contrast-enhanced voiding urosonography, IRR has been detected in 11.9% of children with VUR. To date, there are no studies investigating the incidence of IRR with this method. The aim of this paper is to present the possibility of diagnosing IRR using contrast ultrasound, to describe the technique of performance and our vast personal experience.

Vezikoureteralni refluks (VUR) jedna je od najčešćih anomalija mokraćnog sustava u djece i može biti povezan s refluksnom nefropatijom (RN)^{1–3}. Prisutnost intrarenalnog refluksa (IRR) bitan je faktor rizika za RN jer omogućuje urinu da izravno uđe u bubrežni tubularni sustav. Prema dosadašnjim studijama IRR se može vizualizirati kod mikcijske cistouretrografije (MCUG) u rasponu ispod 1% do maksimalno 10%^{4,5}. Kod primjene kontrastno pojačane ultrazvučne cistografije (engl. ceVUS – *contrast-enhanced voiding urosonography*) IRR predstavlja pojavu kontrastnih mikromjehurića izvan kontura kanalnog sustava odnosno bubrežne čašice te ulazak kontrasta u parenhim bubrega⁶. Brojne su studije pokazale veću dijagnostič-

ku pouzdanost ceVUS-a u komparaciji s MCUG-om pri dokazivanju VUR-a, ali do sada nema studija koje istražuju mogućnost prikaza intrarenalnog refluksa ultrazvučnom metodom.

Značaj intrarenalnog refluksa u djece

Vezikoureteralni refluks je anomalija mokraćnog sustava kod koje dolazi do povrata urina iz mokraćnog

Adresa za dopisivanje:Iva Palčić, dr. med., Poliklinika za dječje bolesti Helena, Branimirova 71, 10000 Zagreb, e-pošta: iva.palcic@yahoo.com

Primljeno 16. srpnja 2020., prihvaćeno 20. listopada 2020.

mjehura prema ureteru i bubregu te može dovesti do ozbiljnih posljedica, prvenstveno ožiljenja bubrežnog parenhima. Zbog povezanosti s refluksom, ožiljenje bubrežnog parenhima nazvano je refluksna nefropatija (RN), što podrazumijeva morfološko i funkcijsko oštećenje refluksnog bubrega^{1–3,7–10}. Kod neke djece dolazi i do intrarenalnog refluksa (IRR) odnosno do povrata urina u tubularni dio nefrona, što u slučaju uroinfekcije može prouzročiti ožiljenje unutar parenhima bubrega¹¹. Brojne studije pokazuju da je intrarenalni refluks jedan od najvažnijih rizičnih faktora za nastanak febrilne uroinfekcije i refluksne nefropatije. Bolesnici s RN-om pokazuju širok raspon težine bolesti. Neki bolesnici s RN-om razvijaju proteinuriju i/ili hipertenziju, a u malog broja pacijenata bolest progredira do kronične bubrežne insuficijencije^{1–3,9,10}. Pojava intrarenalnog refluksa povezana je s morfološkim karakteristikama bubrežne papile. Naime, takozvane složene papile konkavnog oblika, većinom smještene na polovima bubrega, imaju završetak papilarnih kanalića pod pravim kutom i ostaju otvorene pri intrapelvičnom tlaku, što omogućuje prodor urina u sabirne kanaliće parenhima i predisponira ožiljenju^{4–6,11–13}. Posebice u dojenačkoj dobi, bubreg je osjetljiv na povećani tlak u kanalnom sustavu, a intrarenalni refluks može nastati već i kod blagog porasta tlaka u pijelonu.

Primarni je refluks prirođena anomalija u donjem mokraćnom sustavu većinom uredne funkcije, dok je sekundarni refluks povezan s opstrukcijom ili poremećenom funkcijom donjeg mokraćnog sustava, kao primjerice kod valvule stražnje uretre, funkcionalnih poremećaja urotakta ili kod neurogenog mokraćnog mjehura^{14–18}. Kod obje vrste refluksa ureterovezikalni spoj (UVJ) ne funkcionira kao jednosmjerna valvula, već omogućuje retrogradni tijek urina, pri čemu bakterije iz donjega mokraćnog sustava mogu prijeći u sterilni gornji mokraćni sustav. Inficirani urin može rezultirati produkcijom endotoksina, što dovodi do inflamatorne reakcije, fibroze i ožiljenja bubrežnog parenhima⁸. Ožiljenje bubrega može se razviti već nakon četiri tjedna ako je urin inficiran¹⁹. Kod svinja je dokazano da kod VUR-a s IRR-om ožiljenje nastaje samo ukoliko je istovremeno prisutna i bakteriurija²⁰. Kod sterilnog urina ožiljenje može nastati ako postoji visok intravezikalni tlak, što je uvijek prisutno kod sekundarnog refluksa, ali ponekad i kod primarnog^{21–23}. Stoga su djeca s primjerice anatomskim infravezikalnim opstrukcijama, koje dovode do visokih intravezikalnih tlakova, posebno sklona ožiljenju bubrežnog parenhima već u ranoj dobi. Neki su autori ukazali na to da i refluks sa sterilnim urinom u takvih pacijenata može rezultirati ožiljenjem bubrega, zbog povratnog tlaka, takozvanog „efekta vodenog čekića“^{24,25}. Uslijed ovog fenomena dolazi do destrukcije bubrežnih tubula, atrofičkih promjena u bubrežnom parenhimu te posljedično bubrežnog ožiljenja^{7–10}.

Dosadašnja dijagnostika intrarenalnog refluksa

Pojavu intrarenalnog refluksa tijekom retrogradne pijelografije prvi su opisali Brodeur i sur. 1965. godine.²⁶ Većina radova o IRR-u objavljena je u 1970-ima^{10–13,27}. Nedostatak studija na ovu temu tijekom zadnjih desetljeća vjerojatno je nastao stoga što do sada IRR nije imao ključnu ulogu u planiranju liječenja VUR-a, a koje se primarno temeljilo na stupnju refluksa. S druge strane, prepoznavanje IRR-a od presudnog je značaja za razumijevanje patofiziologije refluksne nefropatije i važno je detektirati pacijente koji imaju viši rizik za razvoj RN-a^{4,5,27,28}.

Zadnjih godina nekoliko je studija potvrdilo da je u djece s refluksom raspodjela IRR-a gotovo identična distribuciji bubrežnih ožiljaka na scintigrafiji bubrega^{11,29,30}. Sang Woon Kim i suradnici su prikazali da kod čak 76,3% pacijenata prisutnost IRR-a na MCUG korelira s defektima nakupljanja radiofarmaka na Tc-99m DMSA scintigrafiji bubrega, te da čak 65,2% ovih regija progredira u ožiljenje bubrega. U operiranih pacijenata ožiljenje se događa kod 47,1%, a kod djece na antibiotskoj profilaksi kod čak 75%²⁸. Iako se odluka o načinu liječenja djeteta s VUR-om do sada uglavnom temeljila na stupnju refluksa, a ne na prisutnosti ili odsutnosti IRR-a, njegova prisutnost pomaže u procjeni rizika i može utjecati na odluku o uvođenju i duljini davanja antibiotske profilakse ili kirurškom liječenju. Više autora sugerira da se intervencije poput reimplantacije uretera trebaju razmatrati prije u djece s IRR-om nego kod one bez IRR-a^{30,31}. Budući da se zadnjih godina sve manje koristi antibiotska profilaksa kod djece s VUR-om, otvoreno je pitanje treba li kod pacijenata s IRR-om dulje davati profilaksu bez obzira o kojem se stupnju refluksa radi.

Incidencija intrarenalnog refluksa kod mikcijske cistouretrografije (MCUG) kreće se u rasponu ispod 1% do maksimalno 10%^{4,5}. Visoka incidencija nađena je u ranim radovima, dok noviji radovi pokazuju incidenciju manju od 2%. Tako velika razlika u incidencijama objašnjava se intermitentnom pojavom IRR-a i različitim tehnikama snimanja. Nedostatno punjenje mokraćnog mjehura, lošija kvaliteta RTG snimke, uska kolimacija RTG snopa s obuhvaćanjem samo područja mokraćnog mjehura i uretre za vrijeme mikcije mogu dovesti do toga da se IRR ne prikaže čak ni pri visokim stupnjevima refluksa, a ovi su tehnički faktori i razlog širokog raspona incidencije IRR-a tijekom MCUG-a. Schreiner i suradnici su pokazali da se poboljšanjem tehnike snimanja i korištenjem pulsne dijaskopije može prikazati IRR kod čak 11% pacijenata s VUR-om³². Razrjeđenje kontrasta u dilatiranom kanalnom sustavu i superpozicija sa sadržajem u vijugama crijeva mogu također doprinijeti nižoj senzitivnosti MCUG pretrage.

Mikcijska cistouretrografija (MCUG) do nedavno je bila najčešće korištena metoda za procjenu refluksa jer je unatoč rendgenskom zračenju jednostavna, široko dostupna i relativno jeftina. Glavni je nedostatak MCUG-a što je to radiološka metoda koja koristi ionizirajuće zračenje³³. Stoga se danas koristi isključivo dijaskopski postupak MCUG-a, koristeći pulsnu dijaskopiju s obzirom na reduciranu dozu zračenja u usporedbi s kontinuiranom dijaskopijom. Prednost metode je dobra anatomski razlučivost detalja i prikaz muške uretre tijekom mikcije, a najveći nedostatak i ograničenje jest to što uz somatsku dozu ionizirajućeg zračenja nosi i relativno visoku dozu zračenja za gonade, koju nažalost nije moguće izbjeći s obzirom na blizinu gonada primarnom snopu snimanja^{33–35}. Osim zračenja, nedostatak MCUG-a je što su i VUR i IRR intermitentni fenomeni koji ne moraju biti prisutni tijekom perioda dijaskopije, što smanjuje senzitivnost ove metode^{33,34}.

Dječji organizam osjetljiviji je na učinke zračenja u usporedbi s odraslom dobi, djeca imaju dulji očekivani životni vijek, te je stoga i potencijal ispoljavanja potencijalnih štetnih učinaka ionizirajućeg zračenja veći, a što je posebno važno u djece kod koje se cistografija ponavlja³³. Kao pedijatrijska ustanova posljednjih 14 godina slijedimo inicijativu Alijanse za sigurnu primjenu zračenja pri primjeni slikovnih dijagnostičkih metoda u dječjoj dobi (engl. *The Alliance for Radiation Safety in Pediatric Imaging*) i kampanju *Image Gently*, koja zagovara uvođenje dijagnostičkih metoda koje se ne temelje na ionizirajućem zračenju ili koriste zračenje na najmanjoj mogućoj mjeri prema principu „ALARA” (engl. „As low as reasonably achievable”)³⁵. Stoga za dijagnostiku VUR-a i IRR-a koristimo isključivo ultrazvučnu tehnologiju.

Kontrastna mikcijska urosonografija

Nakon prve objave o dijagnostici VUR-a pomoću ultrazvuka 1976. godine uslijedili su brojni pokušaji implementacije ultrazvuka kao rutinske metode u dijagnostici VUR-a³⁶.

Veliki pomak u ultrazvučnoj dijagnostici VUR-a dogodio se primjenom ultrazvučnog kontrasta sa stabiliziranim mikromjehurićima. To je kontrastno sredstvo bazirano na galaktozi s mikromjehurićima stabiliziranim slojem palmitinske kiseline³⁷, što omogućava dulje trajanje i do 30 minuta nakon aplikacije, homogeni kontrastnost te značajno olakšanu detekciju refluksa³⁸.

Zatim slijedi razvoj druge generacije ultrazvučnih kontrastnih sredstava, koja su primarno imala namjenu u intravenskoj primjeni u odrasloj dobi³⁹. Ta kontrastna sredstva po sastavu su mikromjehurići plina sumpornog heksaklorida stabilizirani fosfolipidnom ovojnicom. Kontrast druge generacije stabilniji je i homogeniji od kontrasta prve generacije te je potrebna

značajno manja doza. Stoga je, osim više osjetljivosti i sigurnosti, metoda mogla imati i nižu cijenu. U početku se ultrazvučna kontrastna cistografija radila koristeći samo B-mod („siva skala”) ultrazvučni prikaz i ta se metoda zove mikcijska urosonografija (engl. *voiding urosonography*; VUS).

Daljnji napredak ultrazvučne dijagnostike VUR-a omogućen je zahvaljujući razvoju ultrazvučne tehnologije osjetljive na kontrast. Princip rada takve tehnologije temelji se na destrukciji mikromjehurića ultrazvučnoga kontrastnog sredstva koji se prikažu u boji, a na podlozi ultrazvučnog B-mod prikaza⁴⁰. S obzirom na kvalitetu prikaza, kontrast-osjetljivi softver značajno reducira količinu potrebnog kontrasta te skraćuje trajanje pretrage. Ta se ultrazvučna metoda naziva kontrastno pojačana ultrazvučna cistografija (engl. *contrast enhanced voiding urosonography*; ceVUS). S obzirom na sve svoje prednosti, ceVUS se danas sve više koristi kako u dijagnostici tako i u praćenju vezikoureteralnog refluksa.^{41–45}

Kontrastna mikcijska urosonografija (kMUS) je senzitivnija od MCUG-a zbog mogućnosti kontinuiranog skeniranja ultrazvučnom sondom za vrijeme cijele faze punjenja mjehura i mikcije te povećava potencijal za otkrivanje intermitentnih refluksa, a time i intrarenalnog refluksa^{41,42,46–49}. Korištenje kontrasta druge generacije omogućuje detekciju 6 do 62% više refluksnih jedinica u odnosu na MCUG⁴⁸.

Ova metoda danas je prepoznata i priznata kao sigurna i pouzdana slikovna dijagnostička metoda u dijagnostici VUR-a te se koristi u mnogim europskim centrima^{42,50}. Europska federacija za ultrazvuk u medicini i biologiji (ESUMB), Europsko udruženje pedijatrijske radiologije (ESPR) i Europsko udruženje urogenitalne radiologije (ESUR) ovu su metodu uvrstili u preporuke i protokole kao rutinsku metodu slikovne dijagnostike VUR-a^{51,52}. Od 2018. godine ova metoda uvrštena je od strane Hrvatskoga pedijatrijskog nefrološkog društva (HPND) u Algoritam obrade djece s uroinfekcijama. Prema HPND-u, kMUS je indicirana kod djece s ponavljanim uroinfekcijama ili kod djece već nakon prve uroinfekcije koja imaju: (1) patološki nalaz B-mod ultrazvuka (dilatacija kanalnog sustava bubrega ili uretera, mali bubreg, zadebljanje stijenke pijelona itd.), (2) atipičan tijek uroinfekcije (infekcija koja nije uzrokovana *E.coli* bakterijama, septično stanje, sporiji odgovor za terapiju, povišen kreatinin, masa u abdomenu); (3) pozitivnu obiteljsku anamnezu na VUR. Mikcijska cistouretrografija ostaje indicirana kod sumnje na anomaliju uretre, kod teške malpozicije bubrega ili mjehura, kod kompleksne anomalije urotrakta te kod visokog stupnja VUR-a prije konzultacije s dječjim kirurgom odnosno prije klasične operacije.

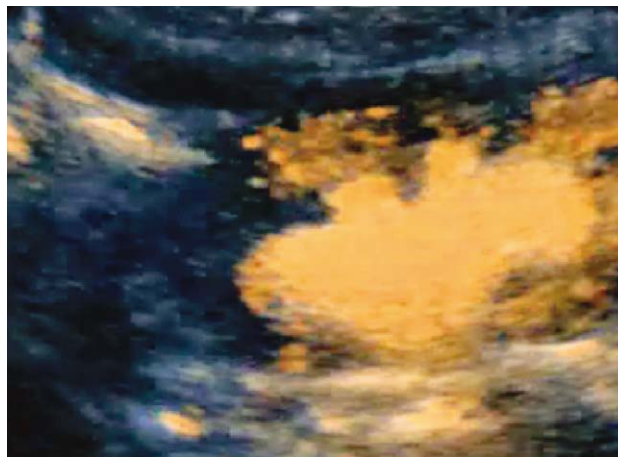
Sistemske komplikacije ove metode izrazito su rijetke. U europskom multicentričnom istraživanju na

5079 djece nije bilo alergijskih reakcija ili sistemskih komplikacija povezanih sa *Sono Vue* kontrastom⁵³.

Tehnika izvođenja kontrastne mikcijske urosonografije

Za adekvatan prikaz vezikoureteralnog refluksa, posebice IRR-a, danas se koriste isključivo UZV aparati s ultrazvučnim softverom osjetljivim na kontrast i harmoničnim slikovnim prikazom. Kod dojenčadi i male djece koriste se većinom sonde više frekvencije (7,5–10 MHz), dok se kod starije djece koriste konveksne sonde niže frekvencije (3,5–5 MHz). Kod svakog djeteta primjenjuje se kratkotrajna antibiotska profilaksa, ne koristi se sedacija. Pretraga počinje detaljnim standardnim (B-mod) ultrazvučnim pregledom mokraćnog sustava u položaju na leđima i trbuhu; nužno je prikazati bubrege i mokraćni mjehur u transverzalnim i longitudinalnim presjecima. Osobita pozornost posvećuje se prikazu retrovezikalnog područja, vezikouretralnog spoja i dilatiranih uretera. Pijeloni bubrege se snimaju s najvećim povećanjem. Potrebno je dokumentirati položaj, veličinu i oblik bubrege, parenhimske ožiljke, dilataciju pijelona u anteroposteriornom promjeru te debljinu stijenke mokraćnog mjehura i uočljivost dilatacije prevezikalnog dijela uretera.

Nakon ultrazvučnog pregleda mokraćnog sustava, intravezikalno se postavlja Nelaton kateter Ch6 ili Ch8 kroz koji se prazni mokraćni mjehur prije punjenja kontrastom. Primjena ultrazvučnog kontrasta je spora kako bi se minimaliziralo propadanje mikromjehurića i izbjeglo taloženje otopine na dnu mjehura s nastankom akustične sjene koja skriva retrovezikalni prostor. Koristi se ultrazvučno kontrastno sredstvo *Sono Vue* (Bracco, Milano, Italija) koje je vodena otopina mikromjehurića plina sumpornog heksafluorida (SF₆) stabiliziranih fosfolipidnom ovojnicom. Koncentracija kontrastnog sredstva u fiziološkoj otopini (F.O.) je 0,2–0,5%, no potrebno ju je prilagoditi ovisno o ultrazvučnom prikazu kod svakog djeteta. Cijelo vrijeme se ultrazvučnom sondom skenira mokraćni mjehur te naizmjenično desni i lijevi bubrege. Upotrebljava se kontrast-osjetljiv harmonični prikaz uz mehanički indeks (MI) ispod 0,10 kako bi se izbjeglo razbijanje mikromjehurića^{34,35}. Mokraćni mjehur se puni do očekivanog volumena te se uz pomoć kontrast-osjetljivog softvera homogeno kontrastno opacificira. Kapacitet mjehura do kojeg se mokraćni mjehur puni određuje se okvirno (u mililitrima) prema formuli: volumen = (dob + 2) x 30, gdje je dob u godinama života ili tjelesna težina x 7 kod djece do 12 mjeseci života. Kada je mokraćni mjehur primjereno ispunjen fiziološkom otopinom i ultrazvučnim kontrastnim sredstvom, analizira se retrovezikalno područje kako bi se uočilo širenje kontrasta iz mokraćnog mjehura u uretere. U slučaju pojave refluksa moguće je pratiti tok kontrasta



SLIKA 1. CEVUS: INTRARENALNI REFLUKS (IRR)
(IZ VLASTITE ARHIVE)

FIGURE 1. CEVUS: INTRARENAL REFLUX (IRR)
(AUTHOR'S ARCHIVE)

kroz uretere, a pojava kontrastnog sredstva unutar kanalnog sustava bubrege siguran je i pouzdan kriterij za vezikoureteralni refluks. Pri tome je potrebno procijeniti maksimalni stupanj dilatacije kanalnog sustava bubrege kao i uretera da bi se odredio stupanj refluksa. Određivanje stupnja vezikoureteralnog refluksa tijekom ceVUS-a podudara se sa stupnjevanjem tijekom mikcijske cistouretrografije prema Internacionalnom sustavu radiografskog stupnjevanja VUR-a iz 1985. godine i dijeli se u pet stupnjeva^{54,55}. Kod mikcijske urosonografije stupnjevanje se temelji na pojavi mikromjehurića ultrazvučnoga kontrastnog sredstva u ureterima i kanalnom sustavu bubrege te stupnju dilatacije⁵⁵.

Za stupnjevanje koristimo klasifikaciju po Dargu i Troegeru koja je slična internacionalnom stupnjevanju refluksa:

- stupanj I – mikromjehurići kontrasta samo u ureteru;
- stupanj II – mikromjehurići u pijelonu, bez značajne dilatacije kanalnog sustava;
- stupanj III – mikromjehurići u pijelonu + dilatacija pijelona + dilatacija čašica;
- stupanj IV – mikromjehurići u pijelonu + značajna dilatacija pijelona + značajna dilatacija čašica;
- stupanj V – mikromjehurići u pijelonu + značajna dilatacija čašica uz stanjenje parenhima + dilatirani tortuotični ureteri⁵⁵.

Intrarenalni refluks (IRR) prikazuje se kada dolazi do intrarenalnog odnosno intraparenhimnog širenja kontrasta tijekom vezikoureteralnog refluksa u tubularni sustav bubrege^{31,56} (slika 1.). Prema potrebi moguće je napraviti softversku suptrakciju B-mod ultrazvučne slike te prikazati samo kontrast unutar kanalnog sustava bubrege, odnosno uretera i mokraćnog mjehura. Važno je kontinuirano pomicati sondu naiz-

mjenično s jednog na drugi bubreg za vrijeme punjenja i mokrenja zbog fluktuirajućeg prikaza IRR. Također je bitno pretragu provoditi ciklički, pogotovo ukoliko se mokraćni mjehur ne uspije ispuniti do očekivanog kapaciteta te ukoliko se tijekom prvog punjenja mjehura nije dokazao refluks, a dijete ima veću asimetriju u veličini bubrega ili intermitentnu dilataciju uretera na B-mod ultrazvuku^{57–60}.

Ultrazvučni pregled urotakta izvodi se cijelo vrijeme tijekom i nakon instilacije kontrastnog sredstva uz upotrebu kontrast-specifičnog softvera; skenira se cijeli urotakt tijekom i nakon mikcije te se može analizirati uretra tijekom mikcije postavljanjem sonde suprapubično ili transperinealno^{43–45}.

Prikaz intrarenalnog refluksa pomoću kontrastne mikcijske urosonografije

Iako su brojni dosadašnji radovi dokazali visoku dijagnostičku preciznost ceVUS-a u prikazu VUR-a u odnosu na MCUG, dosadašnje studije nisu istraživale mogućnost dijagnostike IRR-a pomoću UZV metode. Objavljeno je samo nekoliko prikaza slučajeva pacijenta s IRR-om s ultrazvučnim kontrastima prve generacije i bez ultrazvučnog softvera osjetljivog na kontrast⁶. Colleran i suradnici pokazali su na maloj seriji od 4 pacijenta da se korištenjem *harmonic imaginga* u kombinaciji s kontrast-specifičnim softverom i ultrazvučnim kontrastnim sredstvima druge generacije značajno poboljšava mogućnost prikaza VUR-a i intrarenalnog refluksa ultrazvukom⁶¹.

U našoj ustanovi od ožujka 2006. godine do siječnja 2020. godine učinjeno je 8130 kontrastnih ultrazvučnih cistografija te je dokazan VUR kod ukupno 2972 djece (36,6%). U periodu do prosinca 2012. koristila su se ultrazvučna sredstva prve generacije kao i ona druge generacije, ali bez upotrebe kontrast-specifičnog softvera i *harmonic imaginga*. U tom periodu nađen je VUR kod ukupno 1013 djece (1013/2977) (34%), a intrarenalni refluks kod samo 23 pacijenta (2,3%). Od siječnja 2013. godine uveli smo kontrast-specifični softver i *harmonic imaging* u kombinaciji s ultrazvučnim kontrastom druge generacije (*Sono Vue*). U tom periodu VUR je dijagnosticiran kod 1959 djece (1959/5153) (38%), a intrarenalni refluks u 233 djece (11,9%). IRR je prisutan i kod djece s refluksom nižeg stupnja, čime se postavlja pitanje je li za procjenu terapije i prognoze dovoljno samo stupnjevanje refluksa ili je neophodno uvrstiti i prisutnost IRR-a.

Glavna je prednost ove metode u prikazu IRR-a što zbog nekorištenja ionizirajućeg zračenja omogućuje dulje vrijeme skeniranja i mogućnost cikličkog ponavljanja, čime ima veći potencijal za detekciju intermitentnog refluksa kao i intrarenalnog refluksa. Mogućnost ponavljanja posebno je važna kod djece koja ne kontroliraju mokrenje, kod kojih je često otežano na-

puniti mjehur do odgovarajućeg kapaciteta i često nekontrolirano mokre. Schneider i suradnici su tijekom MCUG-a našli da se 70% intrarenalnih refluksa javlja tijekom faze mokrenja³². Stoga je cikličko punjenje izrazito važno kako bi se bubrezima mogli skenirati i tijekom mokrenja^{57–60}. Prema našem dugogodišnjem iskustvu i usavršavanjem tehnike izvođenja pomoću kMUS-a se IRR može detektirati bolje ili jednako kao pomoću MCUG-a.

Glavni je nedostatak ove metode u dijagnostici refluksa, pa tako i intrarenalnog refluksa, to što zahtijeva ultrazvučnu tehnologiju zadnje generacije i veliko iskustvo operatera i cijelog tima. Kako je intrarenalni refluks često intermitentni fenomen, važna je tehnika izvođenja, što je posebno zahtjevno kod male i neoperativne djece. Velika je prednost UZV metode što traje 20–30 minuta, čime se povećava vrijeme tijekom kojega se IRR može dijagnosticirati. Dodatni nedostatak ove metode jest akustička sjena koja može nastati uz visoku koncentraciju kontrastnog sredstva, što smanjuje senzitivnost za detekciju refluksa I. stupnja, ali koji nije povezan s IRR-om. Kako bi se izbjegli artefakti, nužna je kontinuirana polagana infuzija fiziološke otopine i cikličko ponavljanje pretrage.

Zaključak

Ultrazvučna dijagnostika vezikoureteralnog refluksa doživjela je zadnjih godina revolucionarni napredak nakon uvođenja ultrazvučnih kontrastnih sredstava druge generacije, kao i softvera osjetljivog na kontrast, što je pridonijelo vrlo visokoj osjetljivosti i specifičnosti ove metode te mogućnosti prikaza vezikoureteralnog refluksa. Osim za dijagnostiku VUR-a, uz korištenje kontrast-specifičnog softvera, usavršavanjem tehnike izvođenja te uz osoblje iskusno u ultrazvučnoj dijagnostici ova metoda se može koristiti i za dijagnostiku intrarenalnog refluksa koji ima važnu ulogu u razvoju refluksne nefropatije. Prema našem dugogodišnjem iskustvu uporabom kontrast-specifičnog softvera IRR se može prikazati kod čak oko 12% pacijenata s VUR-om, što je značajno više u usporedbi sa starijom ultrazvučnom metodom kada se IRR dijagnosticirao kod oko 2% djece s VUR-om. Daljnje studije potrebne su za utvrđivanje uloge intrarenalnog refluksa u prognozi djece s VUR-om te značaja IRR-a dijagnosticiranog kMUS-om u razvoju refluksne nefropatije.

LITERATURA

1. Zaffanello M, Franchini M, Brugnara M, Fanos V. Evaluating kidney damage from vesico-ureteral reflux in children. *Saudi J Kidney Dis Transpl* 2009;20:57–68.
2. Sjöström S, Jodal U, Sixt R, Bachelard M, Sillén U. Longitudinal Development of Renal Damage and Renal Function in Infants With High Grade Vesicoureteral Reflux. *J Urol* 2009; 181(5):2277–83.

3. *Mingin G*. Vesicoureteral reflux, urinary tract infection and renal scarring: sorting it all out. *J Urol* 2008;180:1884–5.
4. *Gotoh T, Asano Y, Nonomura K, Togashi M, Koyanagi T*. Intrarenal reflux in children with vesicoureteral reflux. *Jpn J Urol* 1991;82(9):1480–86.
5. *BJ*. Observations on vesicoureteric reflux and intrarenal reflux: a review and survey of material. *Clinic Radiol* 1979;30:607–21.
6. *Darge K, Trusen A, Gordjani N, Riedmiller H*. Intrarenal reflux: diagnosis with contrast-enhanced harmonic US. *Pediatr Radiol* 2003;33:729–31.
7. *Rolleston GL, Shannon FT, Utley WL*. Relationship of infantile vesicoureteric reflux to renal damage. *Br Med J* 1970;1:460–3.
8. *Bailey RR*. The relationship of vesico-ureteric reflux to urinary tract infection and chronic pyelonephritis-reflux nephropathy. *Clin Nephrol* 1973;1:132–41.
9. *Schulman SL, Snyder HM*. Vesicoureteral reflux and reflux nephropathy in children. *Curr Opin Pediatr* 1993;5:191–7.
10. *Hodson CJ, Maling TM, McManamon PJ, Lewis MG*. The pathogenesis of reflux nephropathy (chronic atrophic pyelonephritis). *Br J Radiol* 1975;13(Suppl 13):1–26.
11. *Hannerz L, Wikstad I, Johansson L, Broberger O, Aperia A*. Distribution of renal scars and intrarenal reflux in children with a past history of urinary tract infection. *Acta Radiol* 1987;28:443–6.
12. *Rose JS, Glassberg KI, Waterhouse K*. Intrarenal reflux and its relationship to renal scarring. *J. Urol* 1975;113:400–3.
13. *Rolleston GL, Maling TM, Hodson CJ*. Intrarenal reflux and the scarred kidney. *Arch Dis Child* 1974;49:531–9.
14. *Van Batavia JP, Ahn JJ, Fast AM, Combs AJ, Glassberg KI*. Prevalence of urinary tract infection and vesicoureteral reflux in children with lower urinary tract dysfunction. *J Urol* 2013;190(Suppl 4):1495–9.
15. *Koff SA, Wagner TT, Jayanthi VR*. The relationship among dysfunctional elimination syndromes, primary VUR and urinary tract infections in children. *J Urol* 1998;160:1019–22.
16. *Cvitković Roić A, Roić G, Valent Morić B, Palčić I*. Vezikoureteralni refluks i poremećaji funkcije donjeg mokraćnog sustava. *Paediatr Croat* 2014;58:47–50.
17. *Homsy YL*. Dysfunctional voiding syndromes and vesicoureteral reflux. *Pediatr Nephrol* 1994;8:116–21.
18. *Cvitković A, Brkljačić B, Ivanković D, Grga A*. Ultrasound assessment of detrusor muscle thickness in children with non-neuropathic bladder/sphincter dysfunction. *Eur Urol* 2002;22:1–6.
19. *Ransley PG, Risdon RA*. Reflux nephropathy: effects of antimicrobial therapy on the evolution of the early pyelonephritic scar. *Kidney Intn* 1981;20:733–42.
20. *Ransley PG, Risdon RA, Godley ML*. High pressure sterile vesicoureteral reflux and renal scarring: an experimental study in the pig and minipig. *Contrib Nephrol* 1984;39:320–43.
21. *Austin PF, Bauer SB, Bower W i sur*. The Standardization of Terminology of Lower Urinary Tract Function in Children and Adolescents: Update Report from the Standardization Committee of the International Children's Continence Society. *J Urol* 2014;191:1863–5.
22. *Hoebek P, Van Laecke E, Van Camp C, Raes A, Van De Walle J*. One thousand video-urodynamic studies in children with non-neurogenic bladder sphincter dysfunction. *Br J Urol Int* 2001;87(6):575–80.
23. *Farhat WA, Nguyen HT*. The Changing Concepts of Vesico-ureteral Reflux in Children. *Adv Urol* 2008;2008:767138.
24. *Hodson CJ, Twohill SA*. The time factor in the development of sterile renal scarring following high-pressure vesicoureteral reflux. *Contrib Nephrol* 1984;39:358–69.
25. *Fast AM, Nees SN, Van Batavia JP, Combs AJ, Glassberg KI*. Outcomes of targeted treatment for vesicoureteral reflux in children with nonneurogenic lower urinary tract dysfunction. *J Urol* 2013;190(3):1028–32.
26. *Brodeur AE, Goyer RA, Melick W*. A potential hazard of barium cystography. *Radiology* 1965;85:1080–84.
27. *Amar AD*. Calicotentubular backflow with vesicoureteral reflux. Relation to pyelonephritis. *JAMA* 1970;213(2):293–4.
28. *Fukui S, Watanabe M, Yoshino K*. Intrarenal reflux in primary vesicoureteral reflux. *Int J Urol* 2013;20(6):631–6.
29. *Boubnova J, Sergent-Alaoui A, Deschênes G, Audry G*. Evolution and prognosis value of intrarenal reflux. *J Pediatr Urol* 2011;7(6):638–43.
30. *Kim SW, Im YJ, Hong CH, Han SW*. The Clinical Significance of Intrarenal Reflux in Voiding Cystourethrography (VCUG). *Korean J Urol* 2010;51(1):60–3.
31. *Kanumakala S, Kalidasan V, Kenney I*. Intra-renal reflux. *Arch Dis Child* 2004;89(7):692.
32. *Schneider K O, Lindemeyer K, Kammer B*. Intrarenal Reflux, an Overlooked Entity – Retrospective Analysis of 1,166 Voiding Cystourethrographies in Children. *Pediatr Radiol* 2019;49(5):617–25.
33. *Perisinakis K, Raissaki M, Damilakis J, Stratakis J, Neratzoulakis J, Gourtsoyiannis N*. Fluoroscopy-controlled voiding cystourethrography in infants and children: are the radiation risks trivial? *Eur Radiol* 2006;16:846–51.
34. *Jequier S, Jequier JC*. Reliability of voiding cystourethrography to detect reflux. *AJR Am J Roentgenol* 1989;153:807–10.
35. *Roić G, Grmoja T, Posarić V, Marijanović J, Odorčić-Krsnik M, Cvitković Roić A*. Image gently racionalni pristup imaging metodama u dječjoj dobi. *Paediatr Croat* 2012;56(1):143–6.
36. *Tremewan RN, Bailey RR, Little PJ, Maling TM, Peters TM, Tait JJ*. Diagnosis of gross vesico-ureteric reflux using ultrasonography. *Br J Urol* 1976;48:431–5.
37. *Schlieff R, Schuerman R, Niendorf HP*. Basic properties and results of clinical trials of ultrasound contrast agents based on galactose. *Ann Acad Med* 1993;22:762–7.
38. *O'Hara SM*. Vesicoureteral reflux: Latest Option for Evaluation in Children. *Radiology* 2001;221:283–4.
39. *Schneider M*. SonoVue, a new ultrasound contrast agent. *Eur Radiol* 1999;9(Suppl 3):347–8.
40. *Youk JH, Kim CS, Lee JM*. Contrast enhanced agent detection imaging – value in the characterization of focal hepatic lesions. *J Ultrasound Med* 2003;22:897–910.
41. *Roić G, Cvitković Roić A, Palčić I, Grmoja T, Tripalo Batoš A*. Mikcijska urosonografija pojačana kontrastom (ceVUS) u dijagnostici vezikoureteralnog refluksa. *Liječ Vjesn* 2016;138:39–46.
42. *Darge K*. Voiding urosonography with ultrasound contrast agents for the diagnosis of vesicoureteric reflux in children. I. Procedure. *Pediatr Radiol* 2008;38:40–53.
43. *Riccabona M*. Contrast ultrasound of the urethra in children. *Eur Radiol* 2003;13:1494–5.
44. *Berrocal T, Rivas S, Jaureguizar E i sur*. Contrast-enhanced sonourethrography in the assessment of the urethra. *Cir Pediatr* 2004;17:58–60.

45. Berrocal T, Gaya F, Arjonilla A. Vesicoureteral reflux: can the urethra be adequately assessed by using contrast-enhanced voiding US of the bladder? *Radiology* 2005;234:235–41.
46. Darge K. Voiding urosonography with US contrast agents for the diagnosis of vesicoureteric reflux in children. II. Comparison with radiological examinations. *Pediatr Radiol* 2008; 38(1):54–127.
47. Kis E, Nyitrai A, Varkonyi i sur. Voiding urosonography with second-generation contrast agent versus voiding cystourethrography. *Pediatr Nephrol* 2010;25:2289–93.
48. Ključevšek D, Battelino N, Tomažič M, Kersnik Levart T. A comparison of echo-enhanced voiding urosonography with X-ray voiding cystourethrography in the first year of life. *Acta Paediatr* 2012;101(5):e235–9.
49. Valentini AL, De Gaetano AM, Destito C, Marino V, Minordi LM, Marano P. The accuracy of voiding urosonography in detecting vesico-ureteral reflux: a summary of existing data. *Eur J Pediatr* 2002;161:380–4.
50. Roić G, Cvitković Roić A, Palčić I, Miletić D. Mikcijska ultrazvučna cistografija uz softver osjetljiv na kontrast u dijagnostici vezikoureteralnog refluksa. *Med Flumin* 2014;50(2):188–96.
51. Riccabona M, Avni FE, Blickman JG i sur. Imaging recommendations in paediatric uro-radiology: minutes of the ESPR workgroup session on urinary tract infection, fetal hydronephrosis, urinary tract ultrasonography and voiding cystourethrography, Barcelona, Spain, June 2007. *Pediatr Radiol* 2008; 38:138–45.
52. Riccabona M, Avni FE, Damasio MB i sur. ESPR Uroradiology Task Force and ESUR Paediatric Working Group—Imaging recommendations in paediatric uro-radiology, part V: childhood cystic kidney disease, childhood renal transplantation and contrast-enhanced ultrasonography in children. *Pediatr Radiol* 2012;42:1275–83.
53. Riccabona M. Application of a second-generation US contrast agent in infants and children—a European questionnaire-based survey. *Pediatr Radiol* 2012;42:1471–80.
54. Lebowitz RL, Olbing H, Parkkulainen KV, Smellie JM, Tamminen-Mobius TE. International system of radiographic grading of vesicoureteric reflux. International Reflux Study in Children. *Pediatr Radiol* 1985;15:105–9.
55. Darge K, Troeger J. Vesicoureteral reflux grading in contrast-enhanced voiding urosonography. *Eur J Radiol* 2002;43: 122–8.
56. Darge K, Trusen A, Gordjani N, Riedmiller H. Intrarenal reflux: diagnosis with contrast-enhanced harmonic US. *Pediatr Radiol* 2003;33:729–31.
57. Papadopoulou F, Tsampoulas C, Siomou E, Tzovara J, Siampoulou A, Efremidis SC. Cyclic contrast-enhanced harmonic voiding urosonography for the evaluation of reflux. Can we keep the cost of the examination low?. *Eur Radiol* 2006;16 (11):2521–6.
58. Novljan G, Kenig A, Rus R, Kenda RB. Cyclic voiding urosonography in detecting vesicoureteral reflux in children. *Pediatr Nephrol* 2003;18(10):992–5.
59. Kenda RB, Kenig A, Novljan G, Ponikvar R, Ponikvar JB. Cyclic voiding urosonography for detecting vesicoureteric reflux in renal transplant recipients. *Nephrol Dial Transplant* 2001;16(11):2229–31.
60. Papadopoulou F, Efremidis SC, Oiconomou A i sur. Cyclic voiding cystourethrography: is vesicoureteral reflux missed with standard voiding cystourethrography? *Eur Radiol* 2002; 12(3):666–70.
61. Colleran GC, Barnewolt CE, Chow JS, Paltiel HJ. Intrarenal Reflux: Diagnosis at Contrast-Enhanced Voiding Urosonography. *J Ultrasound Med* 2016;35(8):1811.

