

## КЛІНІЧНА МЕДИЦИНА

of the XXIV century from Ukraine. *Klin. khirurgiia*. 2018;307-8. Russian.

3. Sivozhelizov AV, Smetskov DO, Shine PV. [Video-laparoscopy in the treatment of acute appendicitis with retroperitoneal arrangement of the appendix]. Materials of the XXIVth century from Ukraine. *Klin. khirurgiia*. 2018;306-7. Ukrainian.

4. Kudryavtsev AV. [Results of laparoscopic hernioplasty in the patients with of the inguinal groin]. Materials of the 19th century from Ukraine. *Klin. khirurgiia*. 2018;297-8. Ukrainian.

5. Kebkalo AV, Paratsiy ZZ, Minin YuB, Bondarchuk BG. [Peculiarities of laparoscopic cholecystectomy in patients with cholecystitis]. *Klin. khirurgiia*. 2018;295-6. Ukrainian.

6. Balatsky RO, Savolyuk SI, Lysenko VM, Zubal VI, Krestyanov MYu. [Modern principles of surgical treatment of appendicitis]. Materials of the XXIV century from Ukraine. *Klin. khirurgiia*. 2018;277-8. Ukrainian.

7. Dronov VI, Kovalska IA, Gorlach AI, Burmich KS, Zadorozhnyia KO. [Endovideoscopic technologies of treatment of acute infectious]. Materials of the XXIV from Ukraine. *Klin. khirurgiia*. 2018;182-3. Ukrainian.

8. Keus F, et al. Cost-minimization analysis in a blind randomized trial on small-incision versus laparoscopic cholecystectomy from a societal perspective: sick leave outweighs efforts in hospital savings; 2009. Available from: <http://www.trialsjournal.com/content/10/1/80>.



УДК 616.33+616.329]+[616.342+616.33]:616.34-008.1-06:616.342-002  
[https://doi.org/10.26641/2307-0404.2018.4\(part1\).145659](https://doi.org/10.26641/2307-0404.2018.4(part1).145659)

**Н.Н. Велигоцкий**<sup>1</sup>,  
**В.В. Комарчук**<sup>1</sup>,  
**Е.В. Комарчук**<sup>1</sup>,  
**И.В. Тесленко**<sup>1</sup>,  
**А.С. Чеботарев**<sup>2</sup>

### ОСОБЕННОСТИ ДИАГНОСТИКИ ГАСТРОЭЗОФАГЕАЛЬНОГО И ДУОДЕНОГАСТРАЛЬНОГО РЕФЛЮКСОВ У БОЛЬНЫХ С ОСЛОЖНЁННЫМИ ФОРМАМИ ЯЗВЕННОЙ БОЛЕЗНИ

*Харьковская медицинская академия последипломного образования*<sup>1</sup>  
ул. Амосова, 58, Харьков, 61176, Украина

*Харьковская городская клиническая больница скорой неотложной медицинской помощи им. проф.  
А.И. Мещанинова*<sup>2</sup>,

пер. Балакирева, 3А, Харьков, 61000, Украина

*Kharkov Medical Academy of Postgraduate Education*<sup>1</sup>

*Amosova str., 58, Kharkov, 61176, Ukraine*

*email: office@med.edu.ua*

*Kharkiv city clinical hospital of emergency medical care*<sup>2</sup>  
*lane of Balakirev 3A, Kharkov, 61000, Ukraine*

**Ключевые слова:** язвенная болезнь двенадцатиперстной кишки, рН-мониторинг, импеданс-рН-мониторинг, гастроэзофагеальный рефлюкс

**Ключові слова:** виразкова хвороба дванадцятипалої кишки, рН-моніторинг, імпеданс-рН-моніторинг, гастроэзофагеальный рефлюкс

**Key words:** duodenal ulcer, pH monitoring, impedance-pH monitoring, gastroesophageal reflux disease

**Реферат.** Особливості діагностики гастроэзофагеального і дуоденогастрального рефлюксів у хворих з ускладненими формами виразкової хвороби. Велигоцький М.М., Комарчук В.В., Комарчук Є.В., Тесленко І.В., Чеботарев .С. Мета роботи – поліпшити результати оперативного лікування виразкової хвороби дванадцятипалої кишки за рахунок доопераційної діагностики супутнього рефлюксу і його корекції. До операції 46 хворим з ускладненими формами виразкової хвороби виконаний рН-моніторинг та 23 – імпеданс-

*pH-моніторинг. У 58 випадках встановлено патологічний гастроєзофагеальний рефлюкс. До операції стравохідний pH-моніторинг виконаний 46 хворим з ускладненими формами виразкової хвороби. На тлі гіпер- і нормоцидності шлунка в 39 хворих був підтверджений патологічний кислий гастроєзофагеальний рефлюкс зі значним підвищенням індексу De Meester. Імпеданс - pH - моніторинг був проведений до операції у 23 хворих з ускладненими формами виразкової хвороби і супутнім гастроєзофагеальним рефлюксом. У всіх хворих ендоскопічно була підтверджена ерозивна форма ГЕРХ на тлі гіперацидності (17) і нормоцидності (6) шлунка. У 19 хворих було встановлено патологічний гастроєзофагеальний рефлюкс, з яких у 13 випадках причиною порушень антирефлюксного бар'єру виявилась діафрагмальна грижа I-II ст. У 6 хворих гастроєзофагеальний рефлюкс був зумовлений підвищеним внутрішньошлунковим тиском внаслідок виразкового стенозу. pH-моніторинг у хворих з кислим гастроєзофагеальним рефлюксом дозволяє встановити патологічний або фізіологічний характер рефлюксу. Проведення імпеданс-pH-моніторингу дозволяє визначити кислі, слабо-кислі, слабо-лужні гастроєзофагеальні рефлюкси з їх кількісними та якісними характеристиками, визначити показання до диференційованого підходу при лікуванні гастроєзофагеального рефлюксу.*

**Abstract. Features of diagnostics of gastroesophageal and duodenogastric reflux in patients with complicated forms of peptic ulcer. Veligotskii N.N., Komarchuk V.V., Komarchuk Ye.V., Teslenko I.V., Chebotaryov A.S.**  
*Purpose – to improve the results of surgical treatment of duodenal ulcer due to preoperative diagnosis of concomitant reflux disease and its correction. Before surgery, 46 patients with complicated forms of peptic ulcer disease underwent pH monitoring and 23 – impedance-pH monitoring. Pathological gastroesophageal reflux was found in 58 cases. Before surgery, esophageal pH monitoring was performed in 46 patients with complicated forms of peptic ulcer disease. Against the background of hyper – and normoacidity of the stomach in 39 patients pathological acidic gastroesophageal reflux disease with a significant increase of De Meester index was confirmed. Impedance-pH monitoring was performed before surgery in 23 patients with complicated forms of peptic ulcer and concomitant gastroesophageal reflux. Erosive form of gastroesophageal reflux disease was confirmed endoscopically in all patients with hyperacidity (17) and normal acidity (6) of the stomach. In 19 cases pathological gastroesophageal reflux disease was found. In 13 cases the cause of disorders in anti-reflux barrier was a diaphragmatic hernia of I-II degree. Gastroesophageal reflux disease was caused by increased intragastric pressure due to ulcer stenosis in 6 patients. pH-monitoring in patients with acidic gastroesophageal reflux allows to establish a pathological or physiological reflux. Conducting impedance-pH monitoring allows to determine the number of reflux episodes and their qualitative characteristics (acidic or alkaline; liquid, gas or mixed), as well as to determine the indications for a differentiated approach in the treatment of gastroesophageal reflux.*

Сочетание язвенной и рефлюксной болезни значительно ухудшает клиническое течение и эффективность лечения каждого из этих заболеваний, а также снижает качество жизни больных. Гастроэзофагеальный рефлюкс (ГЭР) по данным различных клиник сопутствует язвенной болезни двенадцатиперстной кишки (ЯБ ДПК) у 7,4-50% больных [3, 4, 5, 7]. По данным проф. А.С. Труханова [2], у 83% больных причиной ГЭР является грыжа пищеводного отверстия диафрагмы (ГПОД). Патологический дуоденогастральный рефлюкс (ДГР) встречается у 35-80% больных с осложненными формами ЯБ ДПК [7, 9]. В ряде исследований показано, что дуоденогастроэзофагеальный рефлюкс (ДГЭР) обуславливает более тяжелые формы эзофагита. У 30-40% больных с ГЭР развивается рефлюкс-эзофагит с макро- и микроскопическими изменениями слизистой оболочки пищевода. Метапластический цилиндрический эпителий Барретта развивается у 10% больных с хроническим ГЭР и предрасполагает к развитию дисплазии, а затем и аденокарциномы пищевода [4, 6, 7].

Цель – улучшить результаты оперативного лечения ЯБ ДПК за счёт дооперационной

диагностики сопутствующего рефлюкса и его коррекции.

#### **МАТЕРИАЛЫ И МЕТОДЫ ИССЛЕДОВАНИЙ**

Для диагностики ГЭР и ДГР был внедрён pH-мониторинг при помощи ацидогастрографа АГ-1рН-М с электродной гастроэнтерологической системой и pH-микрозондами диаметром 2,0 мм с металлооксидными датчиками-электродами, разработанной медико-инженерным коллективом под руководством проф. В.М. Чернوبرового (Винница) [8].

Для диагностики ГЭР датчик-электрод микрозонда вводили трансназально и располагали на 5 см проксимальнее пищеводно-желудочного перехода. Внутрипищеводный pH-мониторинг проводили в течение 3, 6 или 24 часов, в зависимости от тяжести состояния больного и потребностей функциональной диагностики. Для оценки эффективности медикаментозного лечения применяли пробы с ингибиторами протонной помпы и прокинетиками. В пищеводе pH регистрировали в вертикальном и горизонтальном положении тела пациента. При проведении кратковременного pH-мониторинга применяли тесты, провоцирующие ГЭР.

1. Проба Вальсальвы - натуживание с попыткой выдохнуть при закрытых ноздрях и рте после задержки дыхания на глубоком вдохе (стимулирует повышение внутригрудного давления).

2. Проба Мюллера - попытка после глубокого выдоха произвести вдох с закрытыми ноздрями и ртом (приводит к снижению внутригрудного давления).

3. Давление рукой исследуемого на эпигастральную область и непосредственно под мечевидным отростком исследуемого.

4. Имитация кашля.

5. Дополнительная провокационная проба: 10 глубоких приседаний из положения стоя в положение сидя на корточках в течение 30 секунд.

6. Проба Бернштейна – искусственное повышение внутрибрюшного давления путём сгибания тела вперед.

При анализе полученных данных 24-часовой рН-метрии учитывали общий процент времени с рН<4 (0-4,5%) как наиболее значимое отличие

между патологическим и физиологическим рефлюксом; общее число рефлюксов с рН<4 (0-47); число рефлюксов более 5 мин. (0-3); длительность наиболее продолжительного рефлюкса с рН<4 (0-20 мин.); индекс De Meester (0-14,7), увеличение которого более 14,72 свидетельствует о патологическом ГЭР.

**РЕЗУЛЬТАТЫ И ИХ ОБСУЖДЕНИЕ**

До операции пищеводный рН-мониторинг выполнен 46 больным с осложнёнными формами ЯБ ДПК (19 – суточный; 27 – в течение 1-6 часов). Показанием к проведению мониторинга были клинические признаки ГЭР (изжога, отрыжка, боль за грудиной и др.), эндоскопические (эрозии нижней трети пищевода, пролабирование слизистой желудка) и рентгенологические (ГПОД, моторно-эвакуаторные нарушения). До операции преобладали кислые ГЭР. На фоне гипер- и нормоцидности желудка у 39 больных был подтверждён патологический кислый ГЭР со значительным повышением индекса De Meester (рис. 1, 2).

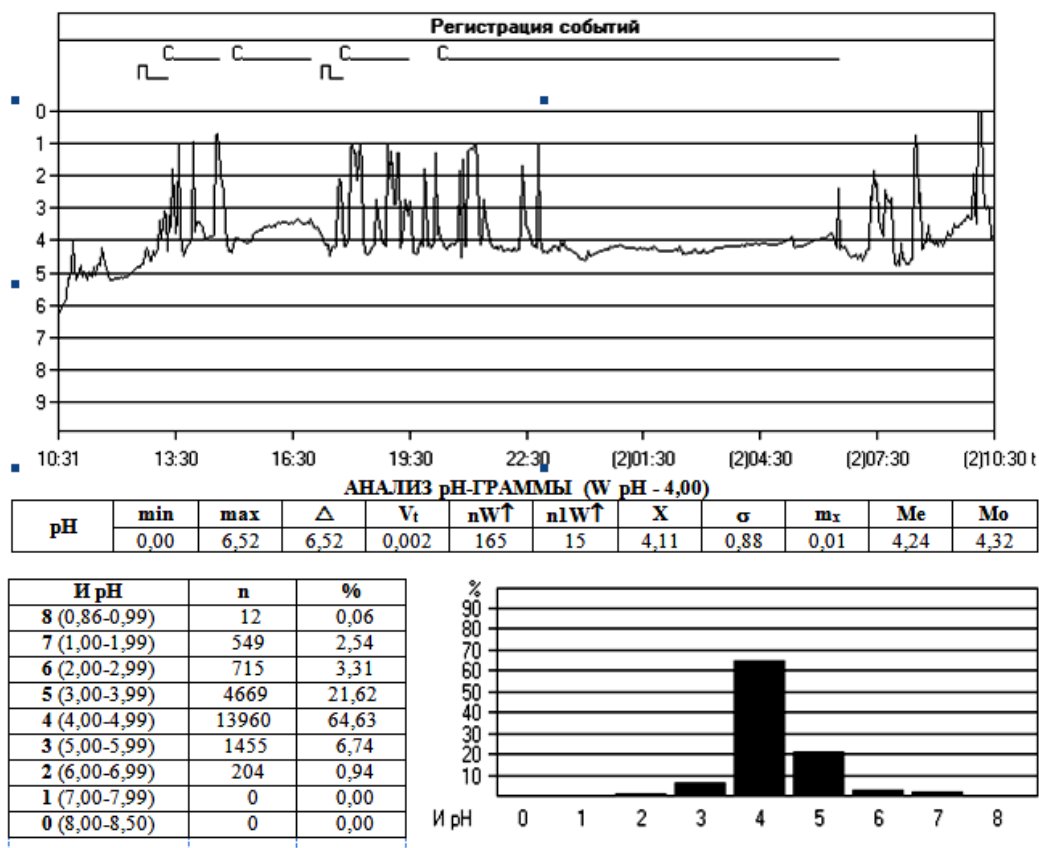


Рис. 1. Пищеводный рН мониторинг: кислый ГЭР, больше вечером (De Meester 160,73)

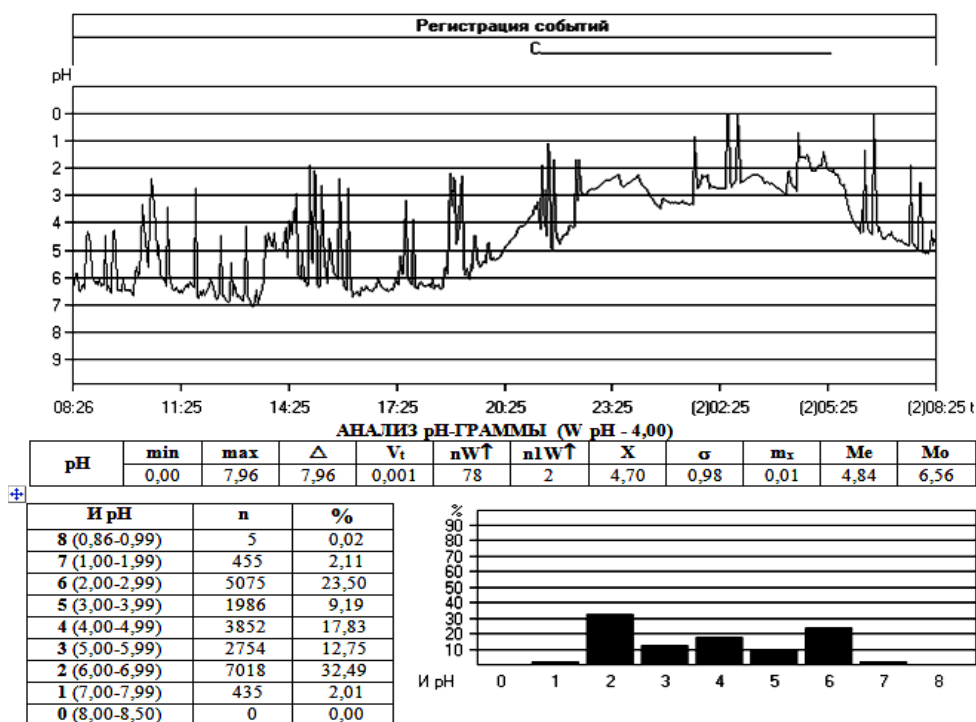


Рис. 2. Пищеводный рН мониторинг: кислый ГЭР + свэрхрефлюксы, больше ночью (De Meester 340,93)

У 7 больных рН-мониторинг оказался неинформативным из-за наличия не кислых рефлюксов. Из них 2-м больным с ДГЭР дополнительно был выполнен желудочный рН-мониторинг, который подтвердил наличие патоло-

гического ДГР (рис. 3). При проведении диагностики ДГР датчик рН устанавливали на 5 см выше пилорического жома. Полученные данные были сопоставимы с видеоэндоскопической картиной (рис. 4).

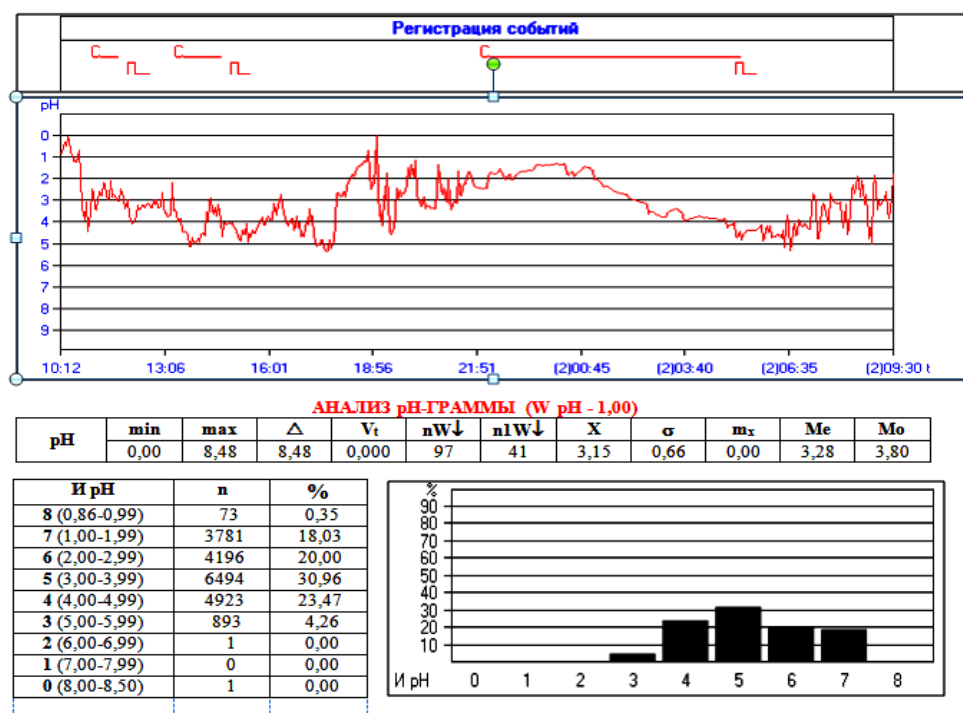
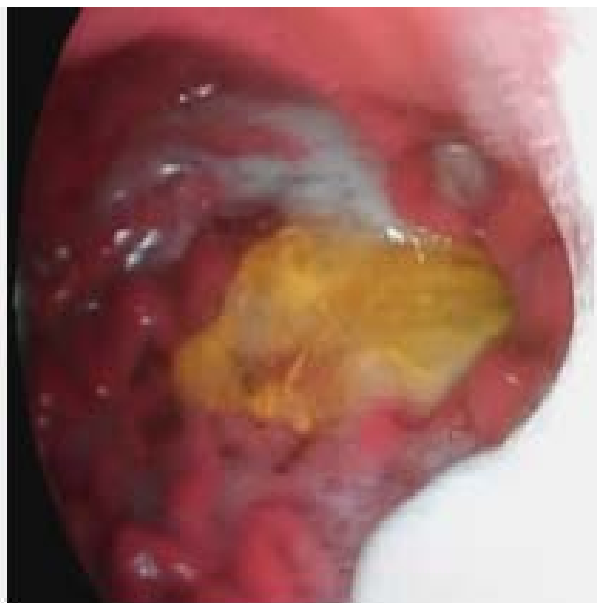


Рис. 3. Желудочный рН-мониторинг: ДГР в виде быстрого повышения рН в антральном отделе выше 5 ед., не связанного с приемом пищи или поступлением слюны



**Рис. 4. Фиброгастроскопия: патологический ДГР у больного с ЯБ ДПК**

Результаты исследований последних лет свидетельствуют о том, что при диагностике и лечении ГЭР необходимо учитывать не только воздействие кислоты желудочного сока, но и забросы слабокислого и слабощелочного содержимого в пищевод. Причиной таких рефлюксов может быть примесь в рефлюксате щелочного содержимого ДПК, когда изжога и другие симптомы ГЭР возникают в результате действия на слизистую оболочку пищевода компонентов желчи и панкреатических ферментов. По данным литературы, при ГЭР рефлюксат имеет преимущественно кислый характер лишь у 50% больных, в 39,7% случаев имеет место слабокислый рефлюкс с желчным компонентом, 10,3% больных имеют слабощелочной рефлюкс с желчным компонентом. Согласно данным зарубежных исследований, слабокислые и слабощелочные рефлюксы являются причиной неэффективности антисекреторной терапии [5].

Для обнаружения неких рефлюксов или газовых пузырей измерения только кислотности пищевода недостаточно. В этом случае для диагностики преимущество имеет рН-импедансометрия. Импедансометрия пищевода основана на измерении сопротивления  $Z$  (импеданса), которое оказывает переменному электрическому току содержимое, попадающее в просвет пищевода. Импеданс-рН-мониторинг позволяет определить количество всех рефлюксов и их качественную характеристику (кислый, слабо-кислый, слабо-щелочной, жидкий, газовый, смешанный), установить высоту проксимального распространения рефлюкса, вычислить клиренс, т.е. очищение пищевода от рефлюксата

в секундах, выявить рефлюксы при гипо/анацитности после операции или на фоне приема ингибиторов протонной помпы, определить свехрефлюксы, которые возникают на фоне уже сниженного ниже 4 рН; определить рефлюкс-ассоциированные и рефлюкс-неассоциированные симптомы при внепищеводных проявлениях ГЭР, таких как ларингит, фарингит, дисфония, ночное апноэ, некардиальные боли в грудной клетке, хронический кашель, бронхообструктивный синдром; провести расчёт индекса De Meester, оценить эффективность антисекреторной терапии ГЭР, оценить эффективность хирургического лечения ГЭР [2].

В качестве нормальных значений 24-часовой рН-импедансометрии считается, что общее количество рефлюксов на уровне 5 см выше НПС в среднем составляет около 30, но не более 73 за сутки. Из них треть рефлюксов может достигать в норме проксимального отдела пищевода. У здоровых лиц экспозиция болюса (время пребывания болюса в просвете пищевода) составляет не более 2% времени за сутки, экспозиция кислоты (время с  $\text{pH} < 4$  в пищеводе) около 5% времени за сутки. Объёмный клиренс (время, необходимое для освобождения пищевода от попавшего содержимого) осуществляется в среднем за 11 секунд. Химический клиренс (время, необходимое для нейтрализации кислого содержимого, попавшего в пищевод) равен в среднем 34 секундам.

Для повышения качества диагностики ГЭР вне зависимости от рН внедрён мультиканальный эзофаго-импеданс-рН-мониторинг при помощи ацидогастрографа – рН-Z, разработанного в Виннице медико-техническим коллективом ООО «Старт» под методическим руководством проф. В.М.Чернобрового (рис. 5). Для исследования применяли два вида микрозондов толщиной 2 мм, имеющих 1-2 датчика рН и 4 датчика для измерения импеданса на высоте 3, 5, 7, и 15 см от нижнего пищеводного сфинктера (рис. 6).

Для оценки данных импеданс-рН-мониторинга использовали классификацию рефлюксов, утверждённую в Порто в 2002 году (кислый рефлюкс  $\text{pH} < 4$ ; слабо-кислый рефлюкс  $4 < \text{pH} < 7$ ; слабо-щелочной рефлюкс  $\text{pH} > 7$ ; свехрефлюкс рефлюкс кислого содержимого желудка, возникший повторно, когда  $\text{pH}$  в пищеводе  $< 4$ ). При анализе импедансных кривых руководствовались следующими принципами:

а) в отсутствии глотков или рефлюксов импедансная кривая представлена базальной линией с уровнем  $Z=800-2400$  Ом;

б) при глотке или рефлюксе жидкого содержимого импеданс уменьшается до 300 Ом;

в) при попадании в пищевод газового пузыря импеданс возрастает от 3000 до 7000 Ом;

г) в случае антеградного движения болюса (глоток) изменения базальной линии распространяются в дистальном направлении;

д) в случае рефлюкса содержимого из желудка изменения базальной линии начинаются с самого дистального канала.

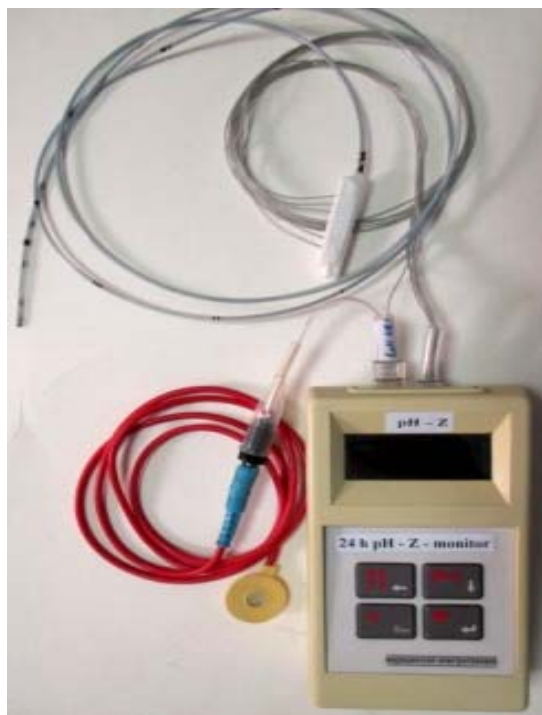

Рис. 5. Ацидогастрограф - pH - Z с микрозондами

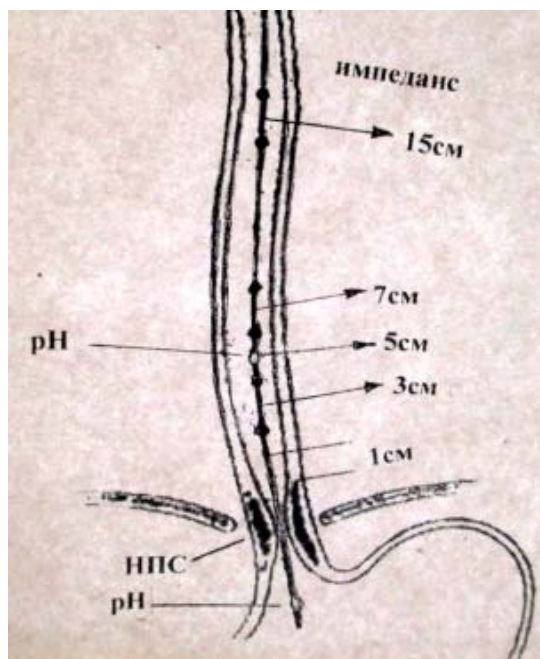
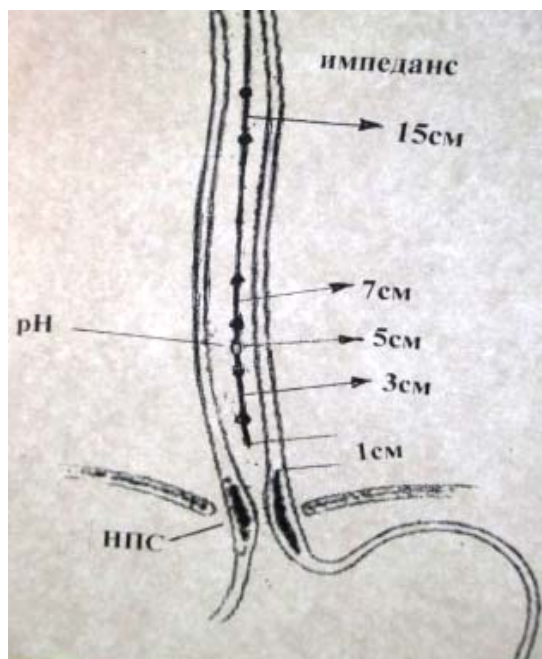


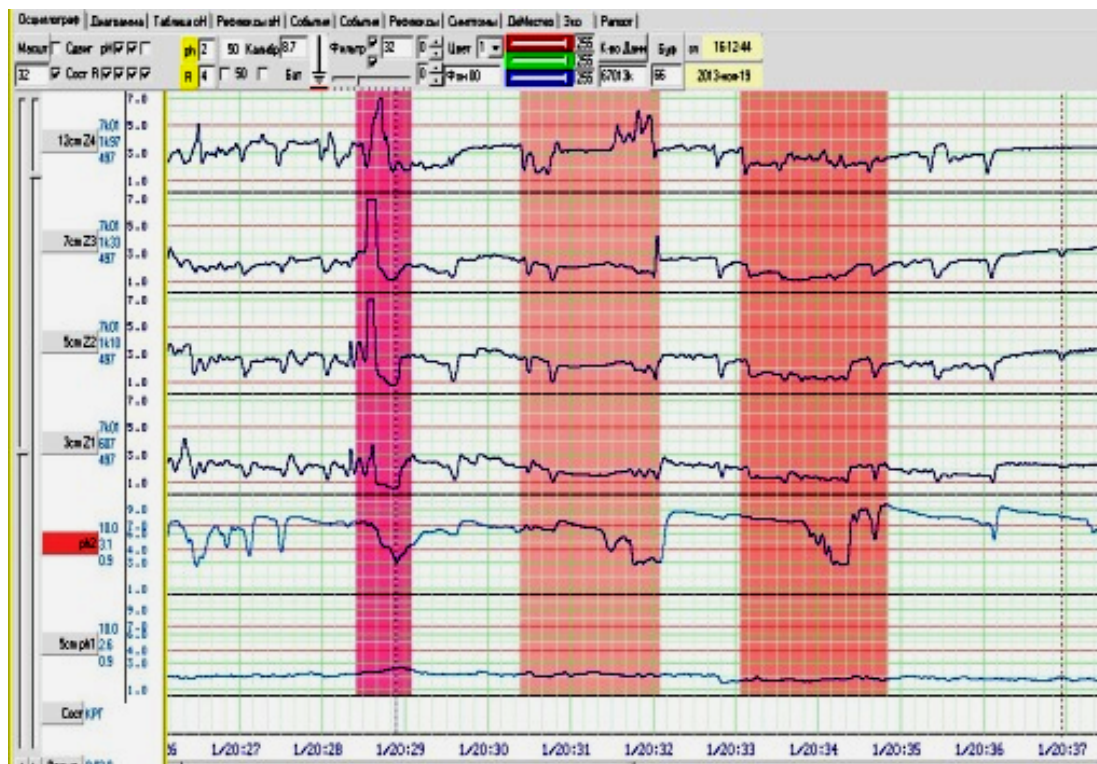
Рис. 6. Положение микрозондов с одним и двумя рН-датчиками

Импеданс – рН-мониторинг был проведен до операции 23 больным с осложненными формами ЯБ ДПК и сопутствующим ГЭР. У всех больных

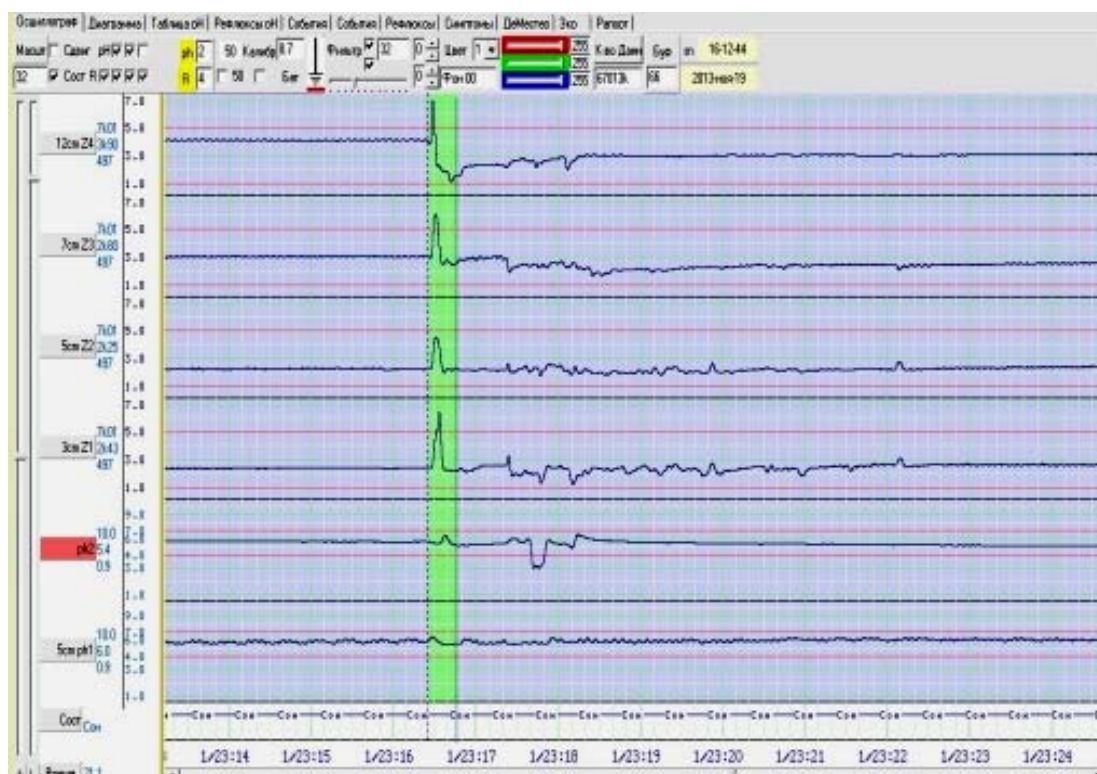
эндоскопически была подтверждена эрозивная форма гастроэзофагеальной рефлюксной болезни (ЭГЭРБ) на фоне гиперацидности (17)

и нормоцидности (6) желудка. Проведенный импеданс – рН-мониторинг позволил определить количество всех рефлюксов и их качественную характеристику (кислый, слабо-кислый, слабо-

щелочной, жидкий, газовый, смешанный), что не удавалось при рН-мониторинге (рис. 7-9), а также установить нарушение химического и объёмного клиренса пищевода.



**Рис. 7. Смешанный кислый ГЭР (жидкость + газ)**



**Рис. 8. Газовый слабо-кислый ГЭР (отрывка)**

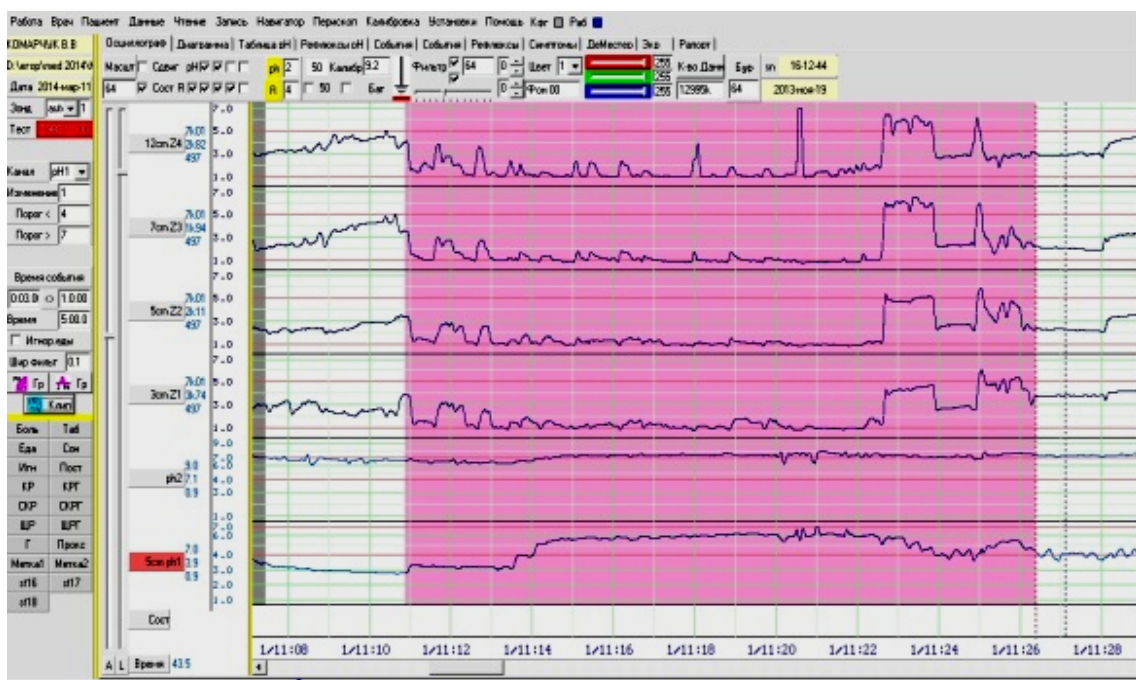
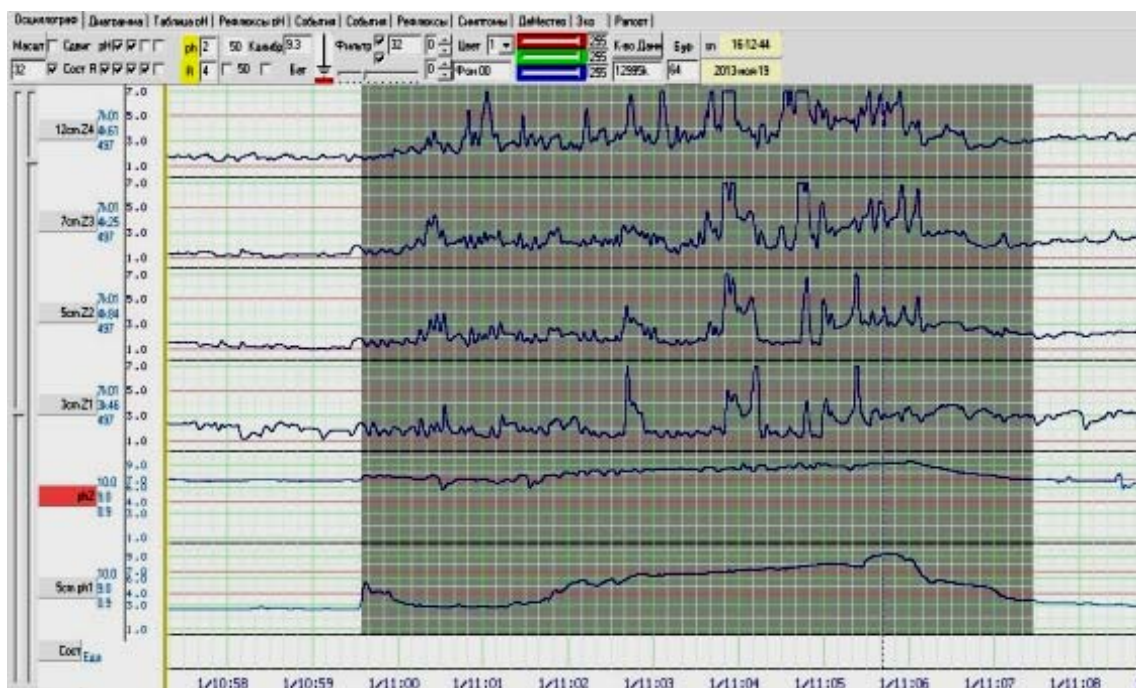
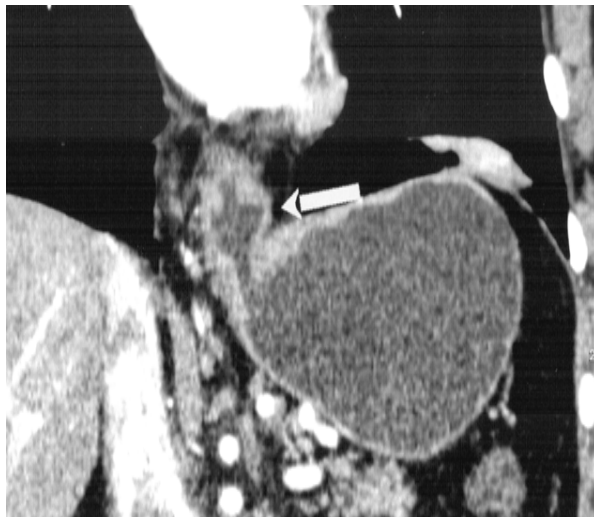

Рис. 9. Смешанный слабо-щелочной ДГЭР (жидкость+газ)

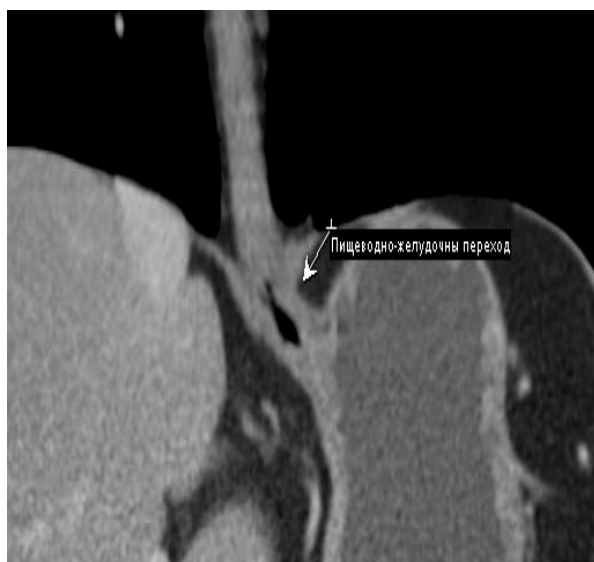У 19 больных был установлен патологический ГЭР, из которых в 13 случаях причиной нарушений антирефлюксного барьера явилась ГПОД I-II ст. Диагноз был подтверждён рентгенологически и на компьютерной томографии (рис. 10). У 6 больных ГПОД не выявлено (рис. 11). ГЭР был обусловлен повышенным внутрижелудочным давлением вследствие язвенного стеноза.

У 4 больных установлен ДГЭР, что потребовало дополнительной диагностики причин дуоденостаза. В 3 случаях оказался рубцово-спаечный процесс в зоне дуоденоюнального перехода (рис. 12); в 1 случае - синдром артерио-мезентериальной компрессии (рис. 13). Для сравнения представлен вариант нормы (рис. 14).

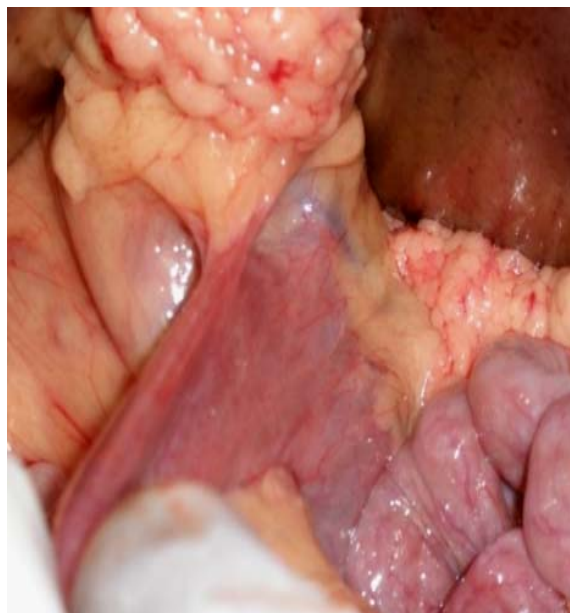



**Рис. 10.** МСКТ, фронтальный скан гастроэзофагеального перехода больного В., 56 лет, с ЯБ ДПК, ГПОД II степени



**Рис. 11.** МСКТ, фронтальный скан гастроэзофагеального перехода больного Н., 43 года с ЯБ ДПК, функциональным ГЭР (без признаков ГПОД)



**Рис. 12.** Дистальный перидуоденит, проксимальный периенит, высокий дуоденоjejunalный переход

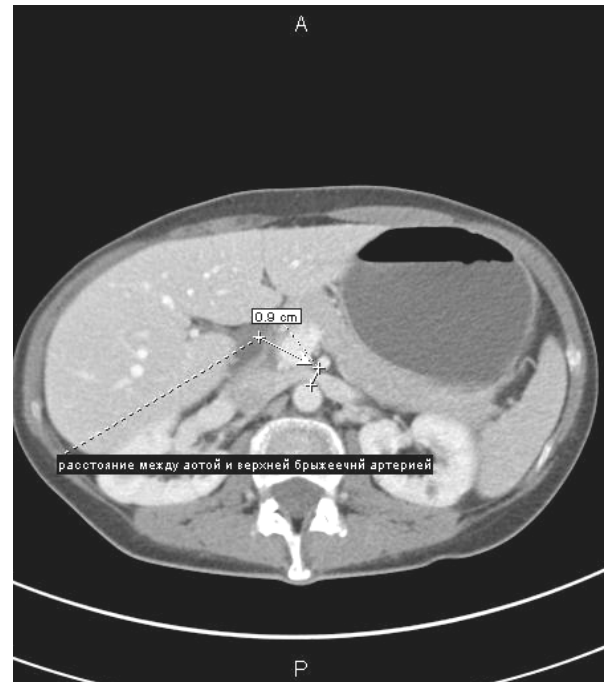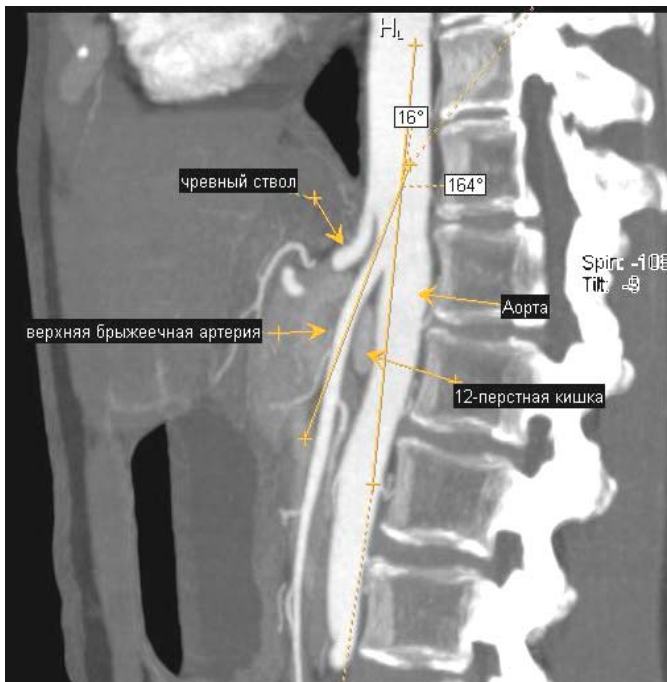


Рис. 13. МСКТ, сагиттальный и аксиальный сканы больного А., 47 лет, с синдромом артериомезентериальной компрессии (угол между аортой и верхней брыжеечной артерией 16,° расстояние – 9 мм)

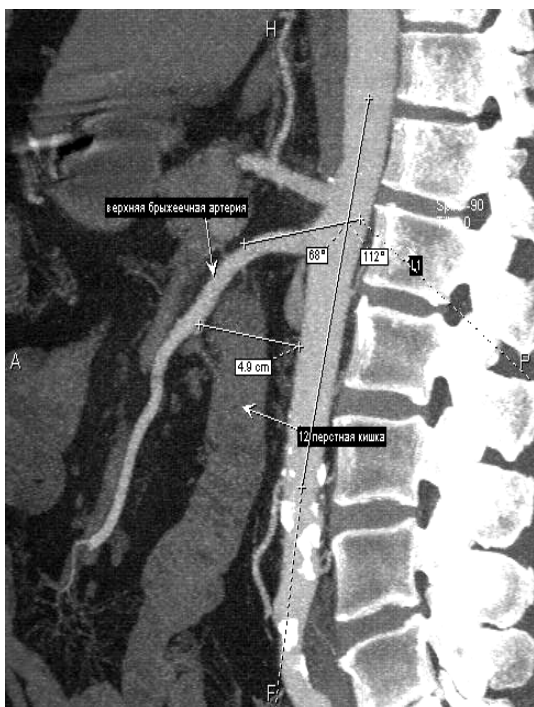

Рис. 14. МСКТ, сагиттальный скан пациента с нормальным углом отхождения брыжеечной артерии (угол - 68°, расстояние – 49 мм)

Всем больным противоязвенные органосохраняющие операции [1] были дополнены антирефлюксными вмешательствами с учетом найденных причин патологического ГЭР и ДГР. После операции для оценки эффективности хирургического лечения ГЭР предпочтение отдавали импеданс-рН-мониторингу, с учётом гипоацидности у большей части больных после ваготомии.

#### ВЫВОДЫ

1. Внутрипищеводный рН-мониторинг у больных с кислым ГЭР позволяет установить патологический или физиологический характер рефлюкса.
2. Проведение мультиканального импеданс-рН-мониторинга позволяет определить кислые, слабо-кислые, слабо-щелочные ГЭР с их количественными и качественными характеристиками, определить показания к дифференцированному подходу при лечении ГЭР.
3. Диагностика и коррекция ГЭР при лечении осложнённых форм ЯБ ДПК способствует улучшению отдаленных результатов лечения и качества жизни больных.

#### СПИСОК ЛИТЕРАТУРЫ

1. Велигоцкий Н.Н. Современные органосохраняющие методы в хирургии кровоточащих и

перфоративных язв (тенденция XXI века): учеб. пособ. / Н.Н. Велигоцкий. – Харьков: С.А.М., 2015. – 108 с.

2. Внутрипищеводная рН-импедансометрия в диагностике гастроэзофагеальной рефлюксной болезни / А.С. Трухманов [та ін.] // Клин. перспек. гастроэнтер., гепат. – 2014. – № 1. – С. 16-25.

3. Дорофеев А.Э. Диагностика и лечение заболеваний пищеварительного тракта / А.Э. Дорофеев. – Донецк: Норд-Пресс, 2009. – 366 с.

4. Ивашкин В.Т. Пищевод Баррета / В.Т. Ивашкин, И.В. Маев, А.С. Трухманов // Москва: Шико, 2011. – 624 с.

5. Комарчук В.В. Хирургическое лечение осложнённой язвенной болезни в сочетании с гастроэзофагеальным и дуоденогастральным рефлюксами : дис. ... докт. мед. наук: 14.01.03 / ХМАПО. Харьков, 2016. – 355 с.

6. Маев И.В. Гастроэзофагеальная рефлюксная болезнь: от патогенеза к терапевтическим аспектам / И.В. Маев, Д.Н. Андреев, Д.Т. Дичева // Consilium med. – 2013. – № 8 (15). – С. 30-34.

7. Циммерман Я.С. Клиническая гастроэнтерология / Я.С. Циммерман. – Москва: ГЭОТАР-Медиа, 2009. 416 с.

8. Чернобровий В.В. Експрес-гастро-рН-моніторинг – метод дослідження кислотоутворюючої функції шлунка / В.В. Чернобровий // Світ медицини та біології. – 2007. – № 3. – С. 85-90.

9. Ravi K. Esophageal impedance monitoring: Clinical pearls and pitfalls / K. Ravi, D.A. Katzka // The Am. J. Gastroenter. – 2016. – N 111. – P. 1245-1256.

## REFERENCES

1. Veligotskiy NN. [Modern organ-preserving methods in the surgery of bleeding and perforating ulcers (a tendency of the 21st century)]. Kharkov, S.A.M.;2015. Russian.

2. Trukhmanov AS, Kaybysheva VO, Storonova OA, Ivashkin VT. [Intra-esophageal pH-impedance measurement in the diagnosis of gastroesophageal reflux disease]. Klinicheskie perspektivy gastroenterologii, gepatologii. 2014;1:16-25. Russian.

3. Dorofeyev AE. [Diagnosis and treatment of digestive tract diseases]. Donetsk, Nord-Press; 2009. Russian.

4. Ivashkin VT, Maev IV, Trukhmanov AS. [Barrett's esophagus]. Moskva, Shiko; 2011. Russian.

5. Komarchuk VV. [Surgical treatment of a complicated ulcer disease in combination with gastroesophageal

and duodenogastric reflux]. [dissertation]. Kharkov (UA), KhMAPO; 2016.

6. Mayev IV, Andreyev DN, Dicheva DT. [Gastroesophageal reflux disease: from pathogenesis to therapeutic aspects]. Consilium medicum. 2013;8(15):30-34. Russian.

7. Tsimmerman YaS. [Clinical gastroenterology]. Moskva, GEOTAR-Media; 2009. Russian.

8. Chernobrovi VV. [Express-gastro-pH-monitoring - a method of studying acid-forming function of the stomach]. Svit medycyny ta biologii. 2007;3:85-90. Ukrainian.

9. Ravi K, Katzka DA. Esophageal impedance monitoring: Clinical pearls and pitfalls. The American Journal of Gastroenterology. 2016;111:1245-56.



УДК 617.55-089:616-005.6/7- 036.1-06

[https://doi.org/10.26641/2307-0404.2018.4\(part1\).145660](https://doi.org/10.26641/2307-0404.2018.4(part1).145660)

**І.Л. Верхолаз,  
К.О. Ярошенко,  
С.Л. Маліновський**

## ВЕНОЗНИЙ ТРОМБОЕМБОЛІЗМ У ХІРУРГІЧНІЙ ПРАКТИЦІ

*ДЗ «Дніпропетровська медична академія МОЗ України»  
кафедра хірургії № 1*

*(зав. – д. мед. н., проф. Я.С. Березницький)*

*вул. В. Вернадського, 9, Дніпро, 49044, Україна*

*SE «Dnipropetrovsk medical academy of Health Ministry of Ukraine»*

*Department of Surgery N 1*

*V. Vernadsky str., 9, Dnipro, 49044, Ukraine*

*e-mail: dsma@dsma.dp.ua*

**Ключові слова:** хірургія, профілактика, тромбоемболічні ускладнення

**Ключевые слова:** хирургия, профилактика, тромбоемболические осложнения

**Key words:** surgery, prevention, thromboembolic complications