

УДК 616.833.-089.844

<https://doi.org/10.26641/2307-0404.2018.1.124905>

Н.О. Борзих *,
С.С. Страфун *,
С.І. Савосько **

ЕЛЕКТРОФІЗІОЛОГІЧНЕ ДОСЛІДЖЕННЯ ХІРУРГІЧНО ВІДНОВЛЕНОГО СЕРЕДИННОГО НЕРВА (ЕКСПЕРИМЕНТАЛЬНЕ ДОСЛІДЖЕННЯ)

ДУ «Інститут травматології та ортопедії НАМН України» *

вул. Бульварно-Кудрявська, 27, Київ, 01601, Україна

Національний медичний університет ім. О.О. Богомольця **

бул. Т. Шевченка, 13, Київ, 01601, Україна

SI "Institute of Traumatology and Orthopedics NAMS Ukraine" *

Bulvarno-Kudriavska str., 27, Kyiv, 01601, Ukraine

e-mail: natashabor@ukr.net

Bogomolets National medical university **

T. Shevchenko boul., 13, Kyiv, 01601, Ukraine

e-mail: savosko_s@ukr.net

Ключові слова: *серединний нерв, травма, анастомоз*

Key words: *median nerve, injury, anastomosis*

Реферат. Електрофізіологічне дослідження хірургічно відновленого серединного нерва (експериментальне дослідження). Борзих Н.А., Страфун С.С., Савосько С.І. В експерименті досліджували можливість забезпечення ефективної регенерації травмованого серединного нерва в умовах створення «захищеного» шва з неповредженим локтевим нервом. Животні були розділені на 4 групи: 1) повна невротомія серединного нерва; 2) повна невротомія серединного нерва з нейрорафією; 3) повна невротомія серединного нерва і створення анастомоза між серединним і локтевим нервами дистальніше невротомії серединного нерва; 4) повна невротомія серединного нерва і його нейрорафія з анастомозом між серединним і локтевим нервами дистальніше місця нейрорафії серединного нерва. Через 30 суток було проведено гистологічне дослідження рівня регенерації нерва, стану дистального сегмента нерва і електричної провідності хірургічно відновленого нерва. Морфометричні та електрофізіологічні дослідження показали, що створення анастомоза дозволяє уникнути атрофії та елімінації дистального сегмента серединного нерва, активувати регенеративні процеси в травмованому нерві. Це покращило показники електричної провідності нерва. Установлено збільшення М-виповнення м'язів передпл'яччя при створенні анастомоза між серединним і локтевим нервами (рівень відновлення М-виповнення в групі 2 – 27,1%, групі 3 – 18,9%, групі 4 – 84,6%). Сделан вывод, что реиннервация м'язів на ранньому етапі регенерації серединного і локтевого нерва реалізується з участю високопорогових м'ялинових нервових волокон.

Abstract. Electrophysiologic research of surgically restored median nerve (experimental study). Borzykh N.O., Strafun S.S., Savosko S.I. In the experiment the possibility of providing effective regeneration of the injured median nerve in conditions of creation "protected" suture with intact ulnar nerve was studied. Experimental animals were divided into 4 groups: 1) complete neurotomy of the median nerve; 2) complete neurotomy of the median nerve with neurorrhaphy; 3) complete neurotomy of the median nerve and anastomosis creation between the median and the ulnar nerves in the distal site; 4) complete neurotomy of the median nerve and its neurorrhaphy with the anastomosis between the median and the ulnar nerves in the distal site. The histological study was carried out to identify the level of the nerve regeneration, state of the nerve distal segment and electrical conductivity of the surgically restored nerve on day 30 after the trauma. Morphometric and electrophysiological examinations showed that anastomosis creation allows to prevent atrophy and elimination of distal segment of median nerve and activate regenerative process in the injured nerve. The electrical conductivity of the nerve improved. An increased M-response of the forearm muscles was observed in groups with the anastomosis between the median and the ulnar nerves (the level of M-response recovery in the group 2 – 27,1%, group 3 – 18, 9%, group 4 – 84,6%). According to the study results we have made a conclusion that reinnervation of the muscles at an early stage of the median and the ulnar nerves regeneration was realized with the participation of high-threshold myelin nerve fibers.

Електрофізіологічне дослідження периферичних нервів є методом оцінки стану нерва та його регенерації. Ключовою задачею є встановлення ознак функціональної регенерації, в основі якої

реіннервація м'язів. Метод електроміографії (ЕМГ) широко використовується в клінічній хірургії, зокрема неврології та травматології. Основною метою ЕМГ є кількісне визначення

функції нерва, зокрема електричної провідності сенсорних та моторних нервів. Існуючі електрофізіологічні методи адаптовані для вивчення ефективності регенерації пошкодженого нерва у тварин з метою вивчення нового способу нейрорафії нерва та стимуляції фармакологічними засобами. Якщо дослідження проведені на великих лабораторних тваринах, зокрема кролях та інших ссавцях, отримані результати можуть бути значущими для клінічної роботи. У клінічній практиці використовується метод поверхневої ЕМГ, проте з огляду на анатомічні особливості різних нервово-м'язових одиниць (апаратів) у кінцівках кролів та труднощі таких вимірів у тварин методологія ЕМГ та інтерпретація результатів вимірів змінені на метод голкових електродів [5]. Крім того, через близьке розташування м'язів кисті між собою при використанні поверхневих електродів М-відповідь може реєструватися від сусідніх м'язів внаслідок об'ємного поширення потенціалу. Одержані дані можуть помилково трактувати як наявність серединно-ліктьового анастомозу [7]. Тому в експерименті стандартом є метод срібних голкових електродів. Стимульована ЕМГ реєструє сумарну М-відповідь, тобто реакцію окремого м'яза на стимуляцію імпульсом електричного струму пошкодженого нерва. Для цього на травматично ушкоджений серединний нерв впливали двома срібними електродами – стимулюючим і реєструючим. Перший до пошкодження, а останній дистальніше дефекту або останнього шва (у випадку пластики дефекту нерва).

Відновлення великих дефектів нерва не завжди має бажаний результат [11]. Визначено декілька основних причин таких наслідків: непрохідний для регенеруючих нервових волокон рубець, пізня регенерація і, як наслідок, атрофія клітин Шванна дистальніше нейрорафії [10]. Тому виникла необхідність пошуку інших підходів до пластики нервів. У мікрохірургії серединного нерва було запропоновано створити анастомоз кінець-у-кінець і кінець-у-бік між неушкодженим ліктьовим і ушкодженим серединним нервами [4]. В основі ідеї створення такого шва був аналіз клінічних спостережень по реєстрації фізіологічних анастомозів Martin-Gruber, Marinacci, Berretini і Riches-Cannieu [1, 2, 9], який названо «захищеним» швом.

Мета дослідження – електрофізіологічна оцінка регенерації ушкодженого серединного нерва шляхом створення «захищеного» шва.

МАТЕРІАЛИ ТА МЕТОДИ ДОСЛІДЖЕНЬ

Дослідження проведено на кролях-самцях масою 3,8-4,5 кг, що утримувалися у віварії за

стандартних умов харчування та добового періоду світла. Тварини були розподілені на 4 групи:

- 1) повна невротомія серединного нерва (n=3);
- 2) повна невротомія серединного нерва з нейрорафією (n=3);
- 3) повна невротомія серединного нерва і створення з'єднання між серединним і ліктьовим нервами дистальніше невротомії серединного нерва (n=3);
- 4) повна невротомія серединного нерва і його нейрорафія зі створенням з'єднання між серединним і ліктьовим нервами дистальніше місця нейрорафії серединного нерва (n=3).

Невротомію нерва здійснювали на рівні середньої третини плечової кістки, а формування анастомозу – між ліктьовим і серединним нервом на рівні середньої третини передпліччя. Премедикацію тварин здійснювали шляхом внутрішньоочеревинного введення тіопенталу натрію (60 мг/кг). Усі експериментальні процедури були виконані згідно з Європейською Директивою Ради Громад від 24 листопада 1986 р. (86/609/ЕЕС), відповідно до правил “Regulations on the animal use in biomedical research” [8].

Методика електрофізіологічного дослідження полягала у вимірюванні електричної провідності ушкодженого серединного нерва через шов нерва, який реєстрували за показником М-відповіді м'язів (глибокого згинача пальців). Після премедикації у тварин виділяли інтактний (контрольний) серединний нерв на правій (контралатеральній, неушкодженій) передній кінцівці і попередньо проперований нерв на лівій (іпсилатеральній). Відділяли шкіру і формували ложе між м'язами і нервом. Ложе заповнювали вазеліновим маслом для запобігання висихання тканин [3].

Для подразнення нерва та реєстрації сигналу використовували срібні хлоровані біполярні електроди. Відстань між електродами становила 65-70 мм, що дозволило встановити функціональне відновлення м'яза-мішені (глибокого згинача пальців). Через електрод для стимуляції подавали імпульси прямокутної форми тривалістю 0,2 мс. Сила струму під час подразнення нерва, при якій відбувалося помітне скорочення м'яза, визначалася як порогова для найбільш збудливих низькопорогових (Ia) аферентних волокон у нерві. Інтенсивність стимуляції поступово збільшувалася до тих пір, поки не отримано реєстр найвищої амплітуди. Подальше подразнення проводилося силою 1,3 порога та супрамаксимальною силою 5 порогів із частотою 3 с⁻¹ протягом 30 с. Було використано по 3 серії

електричної стимуляції для обох порогів з перервами між серіями 60 с.

Тривалість М-відповіді вимірювали як тривалість негативно-позитивних коливань, площа яких мала несуттєві відміни. Самостійного діагностичного значення показники площі і тривалості М-відповіді не мають, але в сукупності з аналізом його амплітуди і форми можна судити про процеси формування М-відповіді на електричну стимуляцію. ЕМГ відповідь залежить від рівня ураження рухової одиниці. При денервації та демієлінізації нервових волокон відбувається повна втрата відповіді або десинхронізація М-відповіді зі збільшенням її тривалості і зниженням амплітуди. У нормі М-відповідь являє собою негативно-позитивне коливання сигналу, тому амплітуда М-відповіді оцінюється як сума позитивної і негативної фаз коливання і вимірюється в мілівольтах (мВ). Зниження амплітуди М-відповіді є електрофізіологічним відображенням зменшення кількості стимульованих м'язових волокон у м'язі, які скорочуються.

Під час експерименту проводився моніторинг частоти серцевих скорочень, амплітуди ЕКГ і температури тіла та операційного ложа. Для реєстрації сигналів використовували 12-ти розрядний аналого-цифровий та цифро-аналоговий перетворювач (АЦП-ЦАП, "CED Power 1401, Cambridge Electronic Design, Англія). Вихідні

імпульси ЦАП запускали ізольовані стимулятори (model DS2A, Digitimer, Велика Британія), які здійснювали стимуляцію нервів. Вхідні сигнали через підсилювач ("Brownlee", model 440, США) подавалися на АЦП і реєструвалися з частотою опитування 10 КГц. Аналіз даних було виконано за допомогою програм "Spike 2" (Cambridge Electronic Design, Англія) та "Origin 7.0" (OriginLab Corporation, США).

Статистичну обробку одержаних даних проводили за загальноприйнятими методами з використанням t-критерію Стюдента. Рівень статистичної значущості був встановлений на рівні $p < 0,05$.

РЕЗУЛЬТАТИ ТА ЇХ ОБГОВОРЕННЯ

За результатами електрофізіологічного дослідження отримані такі результати. У групі 1, тобто при невротомії без пластики, електропровідність на рівні дистального сегмента нерва була відсутня (рис. 1, графік 1), тоді як на рівні контралатеральної кінцівки (контрольної) реєстрували класичну амплітудну відповідь на рівні $1,30 \pm 0,04$ мВ.

У групі 2, тобто при невротомії та зшиванні нерва, на рівні дистальних терміналей травмованого нерва реєстрували поодинокі піки електричної провідності нерва на рівні $0,07 \pm 0,01$ мВ, що відповідало 13,8% від контрольного показника контралатеральної кінцівки ($0,60 \pm 0,04$ мВ у контролі) (рис. 1, графік 2).

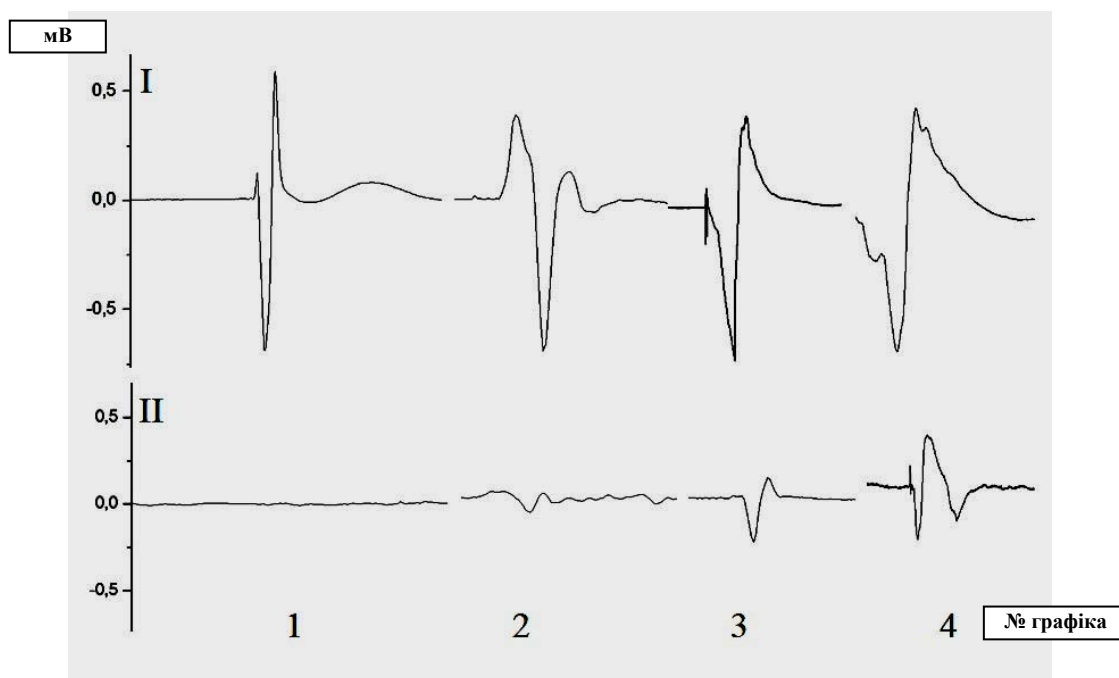

Рис. 1. Графік реєстрації проведення імпульсу на рівні дистального сегмента серединного нерва контрольної (I) і дослідної (II) кінцівки тварин.
1, 2, 3 і 4 – номер групи

У групі 3, тобто при невротомії без шва і з пластикою, засвідчили статистично значущу реєстрацію електричного стимулу на рівні $0,31 \pm 0,01$ мВ, що становило 21,4% ($p < 0,01$) від контрольного показника контралатеральної кінцівки ($1,48 \pm 0,01$ мВ у контролі) (рис. 1, графік 3).

У групі 4, тобто при невротомії серединного нерва, шві нерва і трансплантаті з ліктьовим нервом, засвідчили більший рівень електричної провідності нерва (рис. 1, графік 4). Амплітуда електричного стимулу становила $0,32 \pm 0,02$ мВ, тобто 59,9% ($p < 0,01$) від показника контралатеральної кінцівки.

З рисунку 1 видно, що при хірургічному відновленні нерва шляхом використання трансплантату значення амплітуди електричної реєстрації серединного нерва на рівні глибокого згинача пальців достовірно збільшувалося. Слід зазначити, що контрольні значення рівня амплітуди електричної провідності нерва були індивідуальні між тваринами в кожній дослідній групі, тому ми окремо порівнювали як міжгрупову різницю, так і відміни між іпсі- та контралатеральною кінцівкою щодо рівня травми. Тобто через 1 місяць після хірургічного відновлення серединного нерва з використанням «захищеного» шва було досягнуто достатньо високий показник відновлення нервової провідності нерва, тобто його регенерації до м'яза-мішені.

На рисунку 2 показані графіки реєстрації ЕМГ через 1 місяць після хірургічного відновлення серединного нерва.

У групі 1 ЕМГ відповідь на електростимуляцію серединного нерва не реєстрували, що підтверджує відсутність регенерації нервових волокон до м'яза (рис. 2А-I). Амплітуда ЕМГ м'язів контрольної кінцівки на силу струму 1,3 та 5 порогів становила $1,00 \pm 0,10$ мВ і $1,34 \pm 0,11$ мВ (рис. 2А-II); а площа амплітуди відповіді під кривою ЕМГ становила $1,00 \pm 0,10$ мВмс і $1,34 \pm 0,11$ мВмс (рис. 2В-III).

У групі 2 реєстрували поодинокі відповіді ЕМГ у межах $0,35 \pm 0,05$ мВ для сили струму 1,3 порога і амплітудою $0,40 \pm 0,06$ мВ для сили струму 5 порогів, що становить 35-40% від контрольного показника контралатеральної кінцівки ($1,00 \pm 0,08$ мВ і $1,31 \pm 0,10$ мВ для сили струму 1,3 і 5 порогів) (рис. 2Б-I-II). Площа амплітуди ЕМГ відповіді оперованої кінцівки становила $0,36 \pm 0,05$ мВмс і $0,39 \pm 0,04$ мВмс для відповідних порогів сили струму (рис. 2Б-III). Тривалість відповіді 0,01 с. Ці дані вказують на реіннервацію глибокого згинача пальців за умов виконання епіневрального шва.

У групі 3 реєстрували ЕМГ відповідь у м'язах оперованої кінцівки з амплітудою $0,63 \pm 0,05$ мВ для сили струму 1,3 порога і $0,74 \pm 0,07$ мВ для сили струму 5 порогів (рис. 2В-I-II). Значення амплітуди ЕМГ становили 63,8% і 55,6% відповідно до сили струму ($1,00 \pm 0,12$ мВ і $1,33 \pm 0,09$ мВ для сили струму 1,3 і 5 порогів у контролі). Площа амплітуди ЕМГ відповіді оперованої кінцівки становила $0,16 \pm 0,05$ мВмс і $0,24 \pm 0,04$ мВмс для відповідних порогів сили струму (рис. 2В-III). Тривалість відповіді 0,01-0,02 с.

У групі 4 амплітуда ЕМГ досягала $0,30 \pm 0,07$ мВ для сили струму 1,3 порога і $0,73 \pm 0,08$ мВ для сили струму 5 порогів (рис. 2Г-I-II), тобто 30% і 66,5% від значень контралатеральної кінцівки ($1,00 \pm 0,10$ мВ і $1,11 \pm 0,10$ мВ для сили струму 1,3 і 5 порогів у контролі). Площа амплітуди ЕМГ відповіді оперованої кінцівки становила $0,46 \pm 0,05$ мВмс і $0,94 \pm 0,05$ мВмс для відповідних порогів сили струму (рис. 2В-III). Тривалість відповіді 0,01-0,02 с. Показник амплітуди ЕМГ при силі струму 5 порогів був більшим, ніж у групі порівняння 2, а площі амплітуди перевищували значення у групах 2 і 3, що свідчить про більший ступінь регенерації нерва та відновлення за рахунок високопорогових рухових одиниць. Таку особливість можна пояснити тим, що початкові етапи регенерації реалізуються нервовими волокнами безмієлінового типу і тому електрична провідність і поріг відповіді у них значно менший від мієлінізованих.

Таким чином, отримані результати дозволяють стверджувати про доцільність створення анастомозу між травмованим серединним і ліктьовим нервом, який у дослідженні названо "захищеним" швом, з метою відновлення нервово-м'язової взаємодії і реіннервації м'яза глибокого згинача пальців. Основні дані про відновлення нерва отримують морфологічними методами (такі як макроскопічний, гістоморфометричний та імуногістохімічний методи), які дозволяють кількісно оцінити успішність та швидкість регенерації нервів. Проте ці методи не дозволяють стверджувати про відновлення функції кінцівки, а лише опосередковано оцінювати потенціал до функціонального відновлення. Тому в проведеному експерименті оцінювали регенерацію через "захищений шов" за допомогою електрофізіологічних вимірювань за даними ЕМГ. У цьому дослідженні ми застосували електрофізіологічний підхід до оцінки функції травмованого серединного нерва після створення анастомозу з неушкодженим ліктьовим нервом. Це перше повідомлення, яке описує ймовірність регенерації серединного нерва через штучно створений анастомоз з ліктьовим нервом.

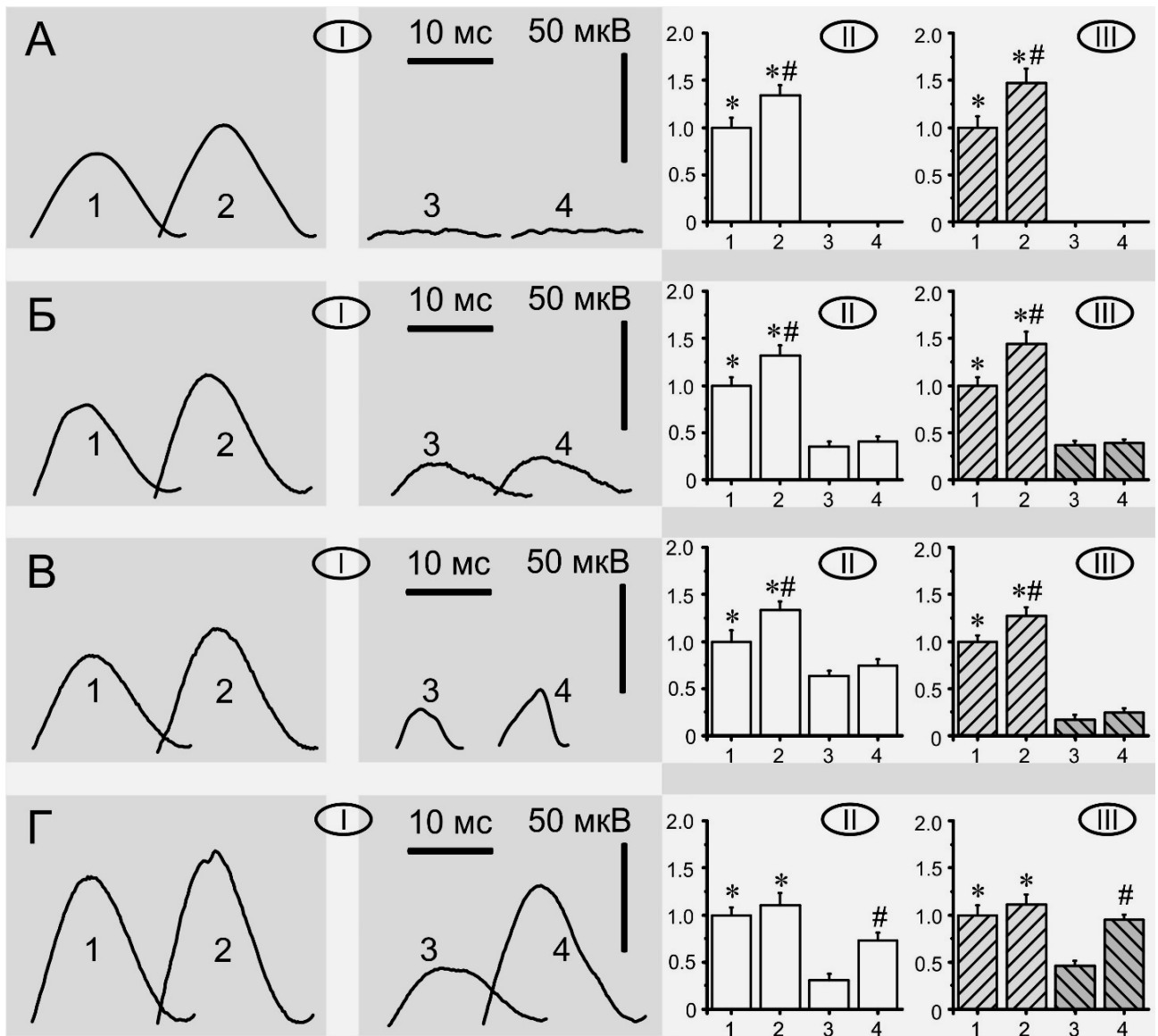


Рис. 2. Результати ЕМГ м'язів передньої кінцівки тварин (глибокого згинача пальців) на 30 добу після операції

Примітки: А – група 1; Б – група 2; В – група 3; Г – група 4; І – усереднені відповіді м'яза на стимуляцію із силою струму 1,3 та 5 порогів; ІІ – нормовані значення середніх амплітуд; ІІІ – нормовані значення середніх площ амплітуд (площа під кривою); 1 та 2 – відповідь м'яза контрольної кінцівки на стимуляцію із силою струму 1,3 та 5 порогів; 3 та 4 – відповідь м'яза кінцівки з пластикою нерва на стимуляцію із силою струму 1,3 та 5 порогів; * $p < 0,05$ різниця між даними стимуляції з однаковим порогом на різних лапах; # $p < 0,05$ різниця між значеннями стимуляції з різними порогоми на одній і тій самій лапі.

У чотирьох групах з нашого дослідження часткове відновлення функцій нерва і м'яза спостерігали через 30 діб у групі 2, 3 і 4. Результат відновлення при стимуляції в 1,3 порогови за амплітудою відповіді не мав суттєвої різниці між цими групами. Зміну сили струму стимуляції з 1,3 порога до 5 порогів показало збільшену статистично значущу М-відповідь у мВ і площі у групі 4 (група 1 – 0%, група 2 – 27,1%, група 3 – 18,9%, група 4 – 84,6%). Ця різницю можна пояснити більшим кількісним рівнем регенерації нервових волокон у дистальний сегмент нерва і прискоренням їх ремієлінізації. Збільшення

амплітуди відповіді при більшому порозі стимуляції можна пояснити включенням у провідність нерва високопорогових мієлінових волокон, тоді як на початкових етапах регенерації домінують тонкі немієлінові волокна. Не можна виключати ймовірність взаємного колатерального росту нервових волокон між ліктьовим і серединним нервами в анастомозі. Ця гіпотеза ґрунтується на результатах описаної колатеральної регенерації, описаної іншими авторами [6]. Отримані результати є перспективними до застосування в клінічних ситуаціях.

СПИСОК ЛІТЕРАТУРИ

1. Анастомоз Мартина-Грубера и его клиническое значение / И. Г. Михайлюк // Клиницист. – 2015. – № 1. – С. 50-55.
2. Anastomosis between median nerve and ulnar nerve in the forearm / M.M. Felipe, F.L. Telles, A.C.L. Soares [et al.] // J. Morphol. Sci. – 2012. – Vol. 29, N 1. – P. 23-26.
3. Fatigue of the dorsal neck muscles initiates c-fos expression in the rat spinal cord and hypothalamus / A.V. Maznychenko, A.I. Pilyavskii, O.V. Vlasenko, V.A. Maisky // Neurophysiology. – 2006. – Vol. 38, N 4. – P. 298-301.
4. Fernandez E. End-to-side neurorrhaphy. Critical appraisal of experimental and clinical data / E. Fernandez, L. Lauretti, T. Tufo, M. D’Ercole // Acta Neurochirurg. Suppl. – 2007. – Vol. 100, N 1. – P.77-84.
5. Functional and regenerative effects of local administration of autologous mononuclear bone marrow cells combined with silicone conduit on transected femoral nerve of rabbits / A.B. Trindade, P. Schestatsky, V.F. Torres [et al.] // Res. Vet. Sci. – 2015. – Vol. 102. – P. 27-33.
6. Kiechel S. Follow-up of peripheral nerve lesions / S. Kiechel // High-Resolution Sonography of the Peripheral Nervous System. – Springer, 2003. – P. 132.
7. Kimura J. Electrodiagnosis in diseases of nerve and muscle: principles and practice / J. Kimura. – 3rd ed. – Oxford University Press, 2001.
8. Kostomitsopoulos N.G. The ethical justification for the use of animals in biomedical research / N.G. Kostomitsopoulos, S.F. Durasevic // Arch. Biol. Sci. Belgrade. – 2010. – Vol. 62, N 3. – P. 781-787.
9. Nadire Unver Dogan. The communications between the ulnar and median nerves in upper limb / Nadire Unver Dogan, Ismihan Ilknur Uysal, Muzaffer Seker // Neuroanatomy. – 2009. – Vol. 8. – P. 15-19.
10. Namgung U. The role of Schwann cell-axon interaction in peripheral nerve regeneration / U. Namgung // Cells Tissues Organs. – 2014. – Vol. 200, N 1. – P. 6-12.
11. Prognostic factors in sensory recovery after digital nerve repair / T. Bulut, U. Akgün, A. Çıtlak [et al.] // Acta. Orthop. Traumatol. Turc. – 2016. – Vol. 50, N 2. – P. 157-161.

REFERENCES

1. Mikhaylyuk IG. [An anastomosis of Martin-Gruber and its clinical significance]. Клиницист. 2015;1:50-55. Russian.
2. Felipe MM, Telles FL, Soares ACL, et al. Anastomosis between median nerve and ulnar nerve in the forearm. J. Morphol. Sci. 2012;29(1):23-26.
3. Maznychenko AV, Pilyavskii AI, Vlasenko OV, Maisky VA. Fatigue of the dorsal neck muscles initiates c-fos expression in the rat spinal cord and hypothalamus. Neurophysiology. 2006;38(4):298-301.
4. Fernandez E, Lauretti L, Tufo T. M.D’Ercole End-to-side neurorrhaphy. Critical appraisal of experimental and clinical data. Acta Neurochirurg. Suppl. 2007;100(1):77-84.
5. Trindade AB, Schestatsky P, Torres VF, et al. Functional and regenerative effects of local administration of autologous mononuclear bone marrow cells combined with silicone conduit on transected femoral nerve of rabbits. Res Vet Sci. 2015;102:27-33.
6. Kiechel S. Follow-up of peripheral nerve lesions. In: High-Resolution Sonography of the Peripheral Nervous System. Springer, 2003;132.
7. Kimura J. Electrodiagnosis in diseases of nerve and muscle: principles and practice. 3rd ed. Oxford University Press; 2001.
8. Kostomitsopoulos NG, Durasevic SF. The ethical justification for the use of animals in biomedical research. Arch. Biol. Sci., Belgrade. 2010;62(3):781-7.
9. Nadire Unver Dogan, Ismihan Ilknur Uysal, Muzaffer Seker. The communications between the ulnar and median nerves in upper limb. Neuroanatomy. 2009;8:15-19.
10. Namgung U. The role of Schwann cell-axon interaction in peripheral nerve regeneration. Cells Tissues Organs. 2014;200(1):6-12.
11. Bulut T, Akgün U, Çıtlak A, et al. Prognostic factors in sensory recovery after digital nerve repair. ActaOrthopTraumatolTurc. 2016;50(2):157-61.

Стаття надійшла до редакції
08.11.2017

