



## Asynchronous metastasis to the testis from muscle-invasive urothelial bladder carcinoma.

### Metástasis testicular asincrónica de carcinoma urotelial vesical musculo invasivo.

Daniel Hijazo-Gascón,<sup>1\*</sup> Carlos Murillo-Pérez,<sup>1</sup> Javier Elizalde-Benito,<sup>1</sup> Guillermo Muñoz-González,<sup>1</sup>

#### Abstract

Urothelial muscle-invasive bladder carcinoma has a high probability of producing metastases, and does so most frequently to the lung, bone, and liver. Urothelial bladder carcinoma metastases to the testes are rare. The primary tumors that metastasize to the testes are leukemia, prostate cancer, lung cancer, melanoma, and gastrointestinal tumors. We present herein a case of asynchronous metastasis of urothelial carcinoma to the right testis. Testicular metastases should be considered in the differential diagnosis of a gonadal mass, when there is a history of muscle-invasive bladder cancer.

#### Keywords:

Metachronous,  
Metastasis, Testes,  
Urothelial carcinoma..

#### Correspondencia:

\*Autor de correspondencia: Daniel Hijazo Gascón. Hospital Clínico Universitario Lozano Blesa. Zaragoza. C/ San Juan Bosco 15, Zaragoza, 5009 España. Correo electrónico: danielhijazo@hotmail.com

**Citación:** Hijazo-Gascón D., Murillo-Pérez C., Elizalde-Benito J., Muñoz-González G. Metástasis testicular asincrónica de carcinoma urotelial vesical musculo invasivo. Rev. Mex. Urol. 2019;79(4):pp. 1-6

<sup>1</sup> Hospital Clínico Universitario Lozano Blesa. Zaragoza. C/ San Juan Bosco 15, Zaragoza, 5009 España.

**Recepción:** 14 de mayo de 2019  
**Aceptación:** 27 de agosto de 2019



## Resumen

El carcinoma vesical músculo invasivo de estirpe urotelial presenta una alta probabilidad de producir metástasis, siendo los órganos más frecuentes el pulmón, hueso e hígado. Las metástasis de carcinoma urotelial de vejiga en el testículo son excepcionales. Los tumores primarios que metastatizan en testículo son la leucemia, el prostático, el pulmonar, el melanoma y los de origen digestivo. Presentamos un caso de metástasis asincrónica de carcinoma urotelial en el testículo derecho. Las metástasis testiculares deben considerarse como un posible diagnóstico diferencial de masa gonadal en el caso de existir antecedentes de un tumor vesical musculo invasivo (TVMI).

### Palabras clave:

Metacrónico, metástasis, testículos, carcinoma urotelial.

## Introducción

El carcinoma urotelial vesical es el más frecuente del tracto urinario. El tumor vesical músculo invasivo (TVMI) es una enfermedad neoplásica de elevada agresividad y probabilidad de metastatizar. Los lugares más frecuentes de metástasis del TVMI son hueso, hígado y pulmón.<sup>(1)</sup> La diseminación del TVMI a nivel testicular es un hecho extremadamente infrecuente.

## Descripción del caso

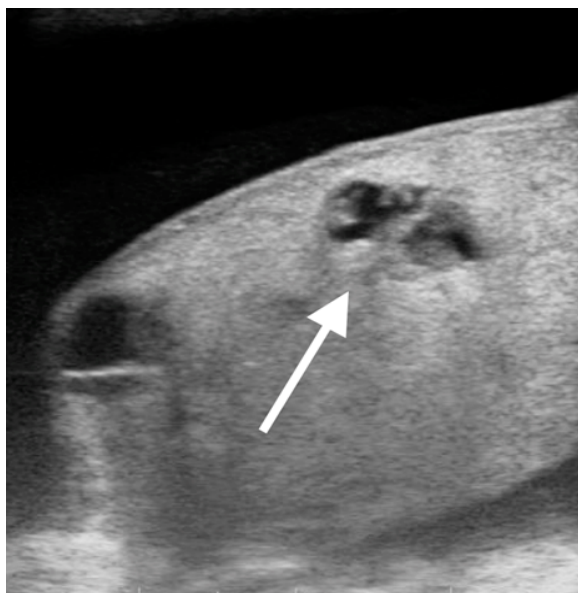
Varón de 78 años con antecedentes de exfumador, diabetes mellitus tipo 2 e hipertensión arterial. El paciente fue remitido a consultas de urología por el servicio de urgencias hospitalarias en enero de 2015, tras presentar diez días antes un episodio de hematuria monosintomática. Durante el episodio de hematuria se realizó ecografía abdominal donde se objetivaron imágenes compatibles con tumor vesical de 4,5 cm de diámetro en pared vesical izquierda e hidronefrosis bilateral asociada. Ante la dilatación del tracto urinario superior,

se solicitó urografía intravenosa sin visualizarse afectación del tracto urinario superior y con un defecto de repleción a nivel vesical. A continuación, se confirmó mediante uretrrocistoscopia la sospecha diagnóstica de tumor vesical. Posteriormente se realizó la resección transuretral de la lesión vesical siendo la anatomía patológica de carcinoma urotelial vesical pT2G3. En la tomografía computerizada (TC) posterior no se visualizó afectación ganglionar o a distancia. Dada la avanzada edad y las comorbilidades del paciente se desestimó quimioterapia neoadyuvante. El paciente fue sometido a una cistoprostatectomía radical laparoscópica con linfadenectomía extendida y derivación urinaria tipo Bricker. La anatomía patológica reveló un carcinoma urotelial infiltrante de alto grado estadio pT2bN0 con afectación del trigono y sin afectación prostática ni linfática.

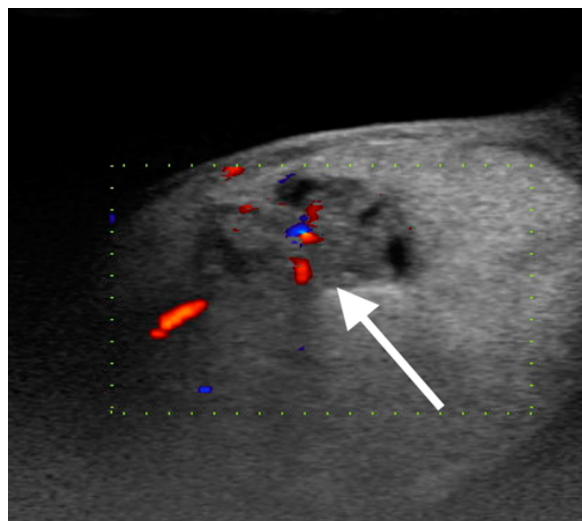
El seguimiento del paciente se realizó con TC abdominopélvico cada seis meses sin visualizar recurrencia o progresión tumoral hasta diciembre de 2017. También se realizaron analítica sanguínea y exploración física cada

tres meses los primeros dos años de seguimiento y cada 6 meses posteriormente. Se solicitaron anualmente citologías urinarias siendo también negativas. Pasados tres años del diagnóstico inicial, en enero de 2018, el paciente refería aumento de volumen del hemiescrotal derecho y dolor de 3 semanas de duración. A la exploración el paciente presentaba hemiescrotal derecho a tensión, con testículo irregular y duro a la palpación. En la ecografía escrotal con doppler se visualizaban lesiones ocupantes de espacio de estructura mixta sólida y quística (Figura. 1), así como hipervascularizadas (Figura. 2)

**Figura 1. Lesiones ocupantes de espacio en testículo derecho de ecoestructura mixta sólida y quística**

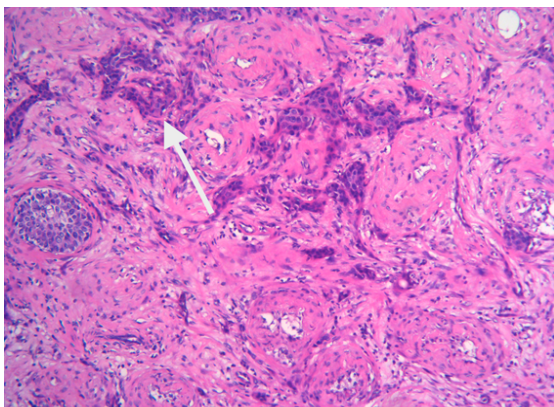


**Figura 1. Detalle de vascularización con ecografía tipo doppler de lesiones descritas en la figura 1**

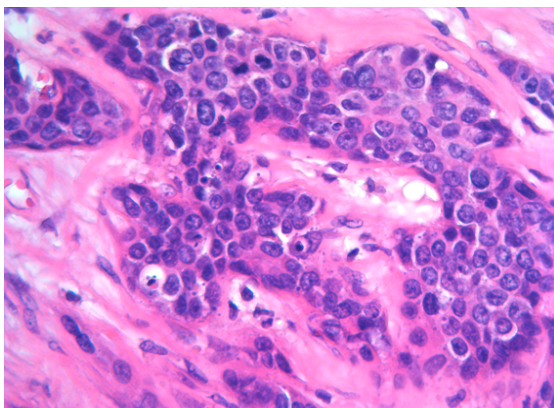


Se realizó orquiectomía radical derecha sin incidencias postoperatorias. El estudio anatómopatológico confirmó la invasión testicular por metástasis de TVMI de estirpe urotelial (Figuras 3 y 4).

**Figuras 3. Nidos de células uroteliales infiltrando el parénquima testicular entre los túbulos seminíferos hialinizados. X100.**



**Figuras 4. Detalle de los nidos tumorales, compuestos por células neoplásicas de hábito epitelial con moderada atipia nuclear; se visualizan frecuentes mitosis. X 400.**



Se propuso al paciente la opción de tratamiento con quimioterapia que rechazó. Tres meses después de la orquiectomía, en abril de 2018, el paciente presentó progresión de su

enfermedad a nivel local y a distancia. Se objetivó en TC metástasis hepáticas y una masa en hemipelvis derecha que infiltra musculatura perineal, obturador interno y porción inferior de recto, no existentes en la TC previa de diciembre de 2017. El paciente falleció un mes después, en mayo de 2018, por progresión de la enfermedad.

## Discusión

Las metástasis testiculares representan una manifestación clínica infrecuente. Los tumores primarios que metastatizan en el testículo con mayor frecuencia son próstata, pulmón, gastrointestinales y el melanoma. La metástasis por tumores de células uroteliales es un evento extremadamente infrecuente descrito en la literatura en 11 ocasiones en el TVMI.<sup>(2-9)</sup> No queda claro el manejo de las metástasis testiculares del carcinoma urotelial, siendo habitual el diagnóstico de sospecha mediante ecografía escrotal y la realización orquiectomía posterior para confirmar su diagnóstico.<sup>(2-9)</sup> No se conoce el impacto que puede tener la orquiectomía sobre el pronóstico de estos pacientes, a diferencia de la metastasectomía de otros territorios como el pulmonar.<sup>(10)</sup>

Habitualmente el hallazgo de metástasis tumorales es posterior al diagnóstico y tratamiento del tumor primario, aunque existen casos publicados de metástasis sincronicas.<sup>(3,7)</sup> Los TVMI tratados mediante cistectomía radical presentan en un 50% recidivas a distancia.<sup>(1)</sup> Existen varios mecanismos de diseminación tumoral en el carcinoma urotelial: infiltración local, diseminación directa, linfático y hematogéno.<sup>(1,10)</sup> Sin embargo, no queda claro cuál de ellos es responsable de la metástasis testicular.

En nuestro caso no encontramos en el momento de la cistectomía radical afectación linfática o prostática, para pensar en una diseminación directa o por vía linfática. La aparición posterior de metástasis hepáticas sin afectación de estructuras adyacentes previas, nos sugiere una diseminación hematogena como mecanismo de diseminación metastásica.

## Conclusión

En los pacientes con antecedentes de TVMI un aumento del hemiescrotal derecho y dolor testicular podría confundirse con una orquiepidimitis u otra patología testicular benigna, pudiendo retrasar su diagnóstico y tratamiento. Aunque es un fenómeno muy infrecuente, probablemente las metástasis testiculares de carcinoma urotelial se encuentren infradiagnosticadas y poco reportadas. La metástasis testicular debe tenerse presente como diagnóstico diferencial de patología testicular ante un paciente con antecedentes de TVMI. No obstante, se desconoce el beneficio o impacto de la orquiectomía radical en estos casos.

## Referencias

1. **Witjes JA, Bruins M, Compérat E, Cowan NC, Gakis G, Hernández V, et al.** EAU Guidelines: Muscle-invasive and Metastatic Bladder Cancer. Arnhem: European Association of Urology; 2018. 78 p. Available from: <https://uroweb.org/guideline/bladder-cancer-muscle-invasive-and-metastatic/>
2. **Kiely G, Kavanagh L, Bolton D, Lawrentschuk N.** Urothelial carcinoma of the bladder with asynchronous metastases to both testes. *Urol Ann.* 2013;5(3):218–9. Available from: <https://www.ncbi.nlm.nih.gov/pmc/articles/PMC3764910/>
3. **Turo R, Smolski M, Hatimy U, Bromage SJ, Brown SCW, Brough R, et al.** A rare case of testicular metastasis of bladder transitional cell carcinoma. *Can Urol Assoc J.* 2014;8(3–4):E181–3. [accessed 2 Sep 2019] Available from: <https://www.ncbi.nlm.nih.gov/pmc/articles/PMC3956841/>
4. **Kozak GN, Field NC.** Metastatic Transitional Cell Carcinoma of the Bladder to the Testis: A Case Report. *Case Rep Urol.* 2012;2012. Available from: <https://www.ncbi.nlm.nih.gov/pmc/articles/PMC3485487/>
5. **Mahmalji W, Jain S, Stower M.** A rare cause of scrotal swelling: transitional cell carcinoma of the bladder presenting as a testicular metastasis. *Adv Urol.* 2011;2011:284121–284121. [accessed 2 Sep 2019] Available from: <http://europepmc.org/abstract/med/21603207>
6. **Thwaini A, Kaluba J, Shergill I, Kumar R, Lewi H.** Testicular metastasis of transitional cell carcinoma of the urinary bladder: an unusual site. *Int J Urol.* 2006;13(8):1136–7. Available from: <http://europepmc.org/abstract/med/16903948>
7. **Morgan K, Srinivas S, Freiha F.** Synchronous solitary metastasis of transitional cell carcinoma of the bladder to the testis. *Urology.* 2004;64(4):808–9. doi: <https://doi.org/10.1016/j.urology.2004.05.022>
8. **Beardo P, Manasia P, Corral JM, Truan D, Alcover JB, Micali F.** Rare secondary carcinoma from bladder to testis. *Urol Int.* 2002;68(3):204–5. doi: [10.1159/000048453](https://doi.org/10.1159/000048453)

9. **Vicente Prados FJ, Rosales Leal JL, Honrubia Vilchez B, Fernández Sánchez A, Vázquez Alonso F, Pascual Geler M, et al.** Tumor testicular metacronico secundario a carcinoma vesical infiltrante. Archivos Españoles de Urología (Ed impresa). 2007;60(1):81–3. Available from: [http://scielo.isciii.es/scielo.php?script=sci\\_abstract&pid=S0004-06142007000100016&lng=es&nrm=iso&tlng=es](http://scielo.isciii.es/scielo.php?script=sci_abstract&pid=S0004-06142007000100016&lng=es&nrm=iso&tlng=es)
10. **Dong F, Shen Y, Gao F, Xu T, Wang X, Zhang X, et al.** Prognostic value of site-specific metastases and therapeutic roles of surgery for patients with metastatic bladder cancer: a population-based study. Cancer Manag Res. 2017;9:611–26. Available from: <https://www.ncbi.nlm.nih.gov/pmc/articles/PMC5694197/>