

**UNIVERSIDAD PRIVADA ANTENOR ORREGO  
FACULTAD DE MEDICINA HUMANA**



**“EFECTIVIDAD DE LA FOTOCOAGULACIÓN CON LÁSER  
COMPARADO CON BEVACIZUMAB EN EL TRATAMIENTO DE  
RETINOPATÍA DE LA PREMATURIDAD EN RECIÉN NACIDOS CON  
PESO MENOR DE 2000 GRAMOS ATENDIDOS EN EL HOSPITAL  
BELÉN DE TRUJILLO, ENERO 2009 – DICIEMBRE 2015”**

**TESIS PARA OPTAR EL  
TÍTULO DE MÉDICO CIRUJANO**

**AUTOR:**

**VÍCTOR ANDRÉ PERALTA GARCÍA**

**ASESOR:**

**DR. JORGE POMATANTA PLASENCIA**

**Trujillo - Perú**

**2016**

## **DEDICATORIA**

*A mis padres, por ser mis pilares y los motores que me permiten seguir avanzando.*

*A mi tío Víctor Raúl Lozano, porque sé que desde el cielo me cuida, guía y bendice día a día*

## **AGRADECIMIENTOS**

**A Dios.**

*Por haberme permitido llegar hasta este punto y haberme dado salud para lograr mis objetivos, además de su infinita bondad y amor.*

**A mi madre.**

*Por haberme apoyado en todo momento, por sus consejos, sus valores, por su ejemplo de superación constante que me ha permitido ser una persona de bien, pero más que nada, por su paciencia y amor.*

**A mi padre.**

*Por los ejemplos de perseverancia, constancia, profesionalismo que lo caracterizan y que me ha infundado siempre, por el valor mostrado para superarse y por su infinita paciencia y amor.*

*Estoy muy orgulloso de ustedes, agradezco a Dios por haberme dado a padres tan maravillosos, solo me queda decirles que no me alcanzará el tiempo ni los esfuerzos que haga para agradecerles por todo el apoyo y tanto amor que me han brindado y que estoy seguro lo seguirán haciendo. GRACIAS POR TODO PAPÁS. LOS AMO.*

**A mis familiares.**

*A mi hermano Sebastián, que además es mi amigo, al cual quiero mucho y le deseo lo mejor en su vida, siempre podrá contar conmigo a pesar que en ocasiones no estemos cerca.*

*A mi Nana, Nana Tina y Tía Estela, quienes me criaron y cuidaron desde que tengo uso de razón, les estoy inmensamente agradecido por todo su cariño y amor. Sobre todo por aguantarme y consentirme siempre*

**A mi asesor**

*Dr. Jorge Pomatanta Plasencia, por su amistad, orientación, insistencia, apoyo y aporte constante que me permitieron culminar esta tesis y aprender mucho más que lo estudiado en el proyecto. Gracias Doc.*

### **A Vannia**

**Mi compañera, amiga y pareja por su apoyo incondicional durante todo este camino recorrido; gracias por hacerme reír en momentos de estrés, soportar mis malas caras, y ver lo positivo en cada obstáculo que hemos atravesado. Que Dios siga bendiciéndonos para lograr cada meta trazada en nuestro camino. Te amo**

### **A mi Tío Víctor Raúl Lozano**

Por todo el apoyo brindado a lo largo de la carrera universitaria, por todas las charlas compartidas, por tus consejos y buenos deseos que tuviste hacia mi desde que era pequeño, tío te fuiste antes de lo que muchos hubiésemos querido, me haces falta, me hubiese gustado que seas tú quien me entregue el título, sin embargo te me adelantaste y ahora estas en un lugar mejor, Gracias por todo tío, siempre te querré y recordaré, solo te pido me sigas guiando y cuidando en todas y cada uno de mis desafíos.

## RESUMEN

**Objetivo:** Determinar la Efectividad de la fotocoagulación con láser comparado con bevacizumab en el tratamiento de retinopatía de la prematuridad en recién nacidos con peso menor de 2000 gramos atendidos en el Hospital Belén de Trujillo, Enero 2009 – Diciembre 2015

**Material y métodos:** Estudio analítico, observacional, de cohortes retrospectivo en 52 recién nacidos con peso menor de 2000 gramos con retinopatía de la prematuridad que se dividieron en 2 grupos: fotocoagulación con láser o bevacizumab.

**Resultados:** No se apreciaron diferencias significativas entre los grupos de estudio en relación con la edad gestacional al nacimiento, la edad al momento del tratamiento, el peso del recién nacido, características neonatales y comorbilidades ( $p>0.05$ ). El tratamiento con bevacizumab ofrece mayor seguridad que la fotocoagulación con láser en pacientes con retinopatía de la prematuridad en recién nacidos con peso menor de 2000 gramos ( $p<0.05$ ).

**Conclusiones:** La efectividad del bevacizumab es similar a la efectividad de la fotocoagulación con láser en el tratamiento de retinopatía de la prematuridad en recién nacidos con peso menor de 2000 gramos.

**Palabras Claves:** Bevacizumab, fotocoagulación con láser, retinopatía de la prematuridad.

## **ABSTRACT**

**Objective:** To determine the effectiveness of laser photocoagulation compared to bevacizumab in the treatment of retinopathy of prematurity in newborns weighing less than 2000 grams treated at Hospital Belén de Trujillo, January 2009 - December 2015

**Material and methods:** An observational, retrospective cohort study of 52 newborns weighing less than 2000 grams with retinopathy of prematurity who were divided into 2 groups: laser photocoagulation or bevacizumab.

**Results:** There were no significant differences between gestational age at birth, age at treatment, newborn weight, neonatal characteristics and comorbidities ( $p > 0.05$ ). Bevacizumab treatment offers greater safety than laser photocoagulation in patients with retinopathy of prematurity in newborns weighing less than 2000 grams ( $p < 0.05$ ).

**Conclusions:** The effectiveness of bevacizumab is similar to the effectiveness of laser photocoagulation in the treatment of retinopathy of prematurity in newborns weighing less than 2000 grams.

**Key words:** Bevacizumab, laser photocoagulation, retinopathy of prematurity.

## ÍNDICE

INTRODUCCIÓN .....	1
MATERIAL Y MÉTODOS.....	11
RESULTADOS.....	18
DISCUSIÓN.....	24
CONCLUSIONES.....	27
RECOMENDACIONES.....	28
REFERENCIAS BIBLIOGRAFICAS.....	29
ANEXOS.....	33

# I. INTRODUCCIÓN

## 1.1. Marco teórico:

La retinopatía del prematuro (ROP) es la proliferación anormal de vasos sanguíneos de la retina inmadura, que aparece en niños prematuros durante las primeras semanas de vida, provocando alteraciones oculares que impiden el desarrollo visual de forma parcial o total. La ROP se desarrolla hasta en el 84 % de los niños prematuros, y es inversamente proporcional al peso y la edad gestacional; en cuanto menor es el peso y la edad gestacional, mayor es la incidencia. Es la principal causa de ceguera infantil, prevenible en más del 80% y su incidencia es variable de un país a otro, muy influida por el nivel del cuidado perinatal, se ha observado una menor incidencia en los últimos años en países desarrollados. <sup>1,2,3,4</sup>

El desarrollo vascular de la retina se produce a partir de las 14 a 16 semanas de gestación, desde un tallo mesenquimático del nervio óptico hacia la periferia, y va progresando mes a mes. La zona nasal completa su vascularización aproximadamente a los 8 meses de gestación, mientras que el lado temporal completa su vascularización entre las semanas 37 a 40, o poco después del nacimiento a término. Debido a esto, cuando se produce un nacimiento prematuro, el proceso de vasculogénesis normal de la retina puede alterarse, provocando primero una detención, y luego un crecimiento anormal de los vasos retinales, produciendo así la ROP. <sup>1,11</sup>

Por tal motivo, cuanto más prematuros son los recién nacidos, más incipiente será el desarrollo vascular, y mayor superficie de retina queda por revascularizar, de modo que la vascularización queda detenida con el parto, formándose así derivaciones arteriovenosas en el límite de la zona vascular con la avascular, los cuales forman a su vez membranas fibrovasculares, que conducen a un desprendimiento total o parcial de la retina. <sup>11</sup>

La vascularización de la retina se realiza en 2 fases: Una fase precoz de **vasculogénesis**, responsable de la formación de las arcadas vasculares principales, que se iniciaría antes de la semana 14 de gestación y se completaría a la semana 21 de



gestación. Esta fase es independiente de factores angiogénicos y de la hipoxia.; y la fase tardía, **angiogénesis**, que sería la responsable de completar la vascularización retiniana, en esta fase los vasos nuevos brotan de los previamente formados. Es un proceso regulado por factores angiogénicos. <sup>11,12</sup>

Se han identificado dos factores angiogénicos que participan en la vascularización de la retina, el VEGF (“vascular endothelial growth factor”) y el IGF-1 (“insulin-like growth factor”). El VEGF glucoproteína dimérica, que en condiciones de hipoxia es secretada por los pericitos, las células del epitelio pigmentado de la retina y por las células gliales (células de Müller); estimula directamente el desarrollo de la vasculatura interna y externa del ojo, además actúa como un factor de permeabilidad vascular; el IGF-1 es principalmente de aporte exógeno (placenta y líquido amniótico) pero, a diferencia del anterior, es un factor independiente del oxígeno y es permisivo de la acción del VEGF. Si los niveles de IGF están disminuidos no se lleva a cabo la vascularización normal de la retina a pesar de niveles normales de VEGF. <sup>11,12</sup>

Los factores más importantes probados, para el desarrollo de la ROP son la edad gestacional, peso al nacimiento y oxigenoterapia; mientras que los hallados ocasionalmente son la anemia, hemorragia intraventricular, ductus persistente, síndrome de distrés respiratorio, sepsis, apnea, transfusiones sanguíneas frecuentes, uso de surfactante, nutrición parenteral prolongada y niveles bajos de vitamina E. <sup>11,13,14</sup>

La retinopatía de la prematuridad se clasifica en 5 estadios y se localiza por extensiones horarias y zonas, todo ello junto con las características de los vasos del polo posterior nos indicará la gravedad de la retinopatía y la necesidad de tratamiento. <sup>2, 15</sup>

El estadio 1 corresponde a la línea de demarcación que separa la retina vascular y avascular. El estadio 2 corresponde a la cresta monticular, con un engrosamiento de la línea de demarcación, que se hace prominente. En el estadio 3, existe un crecimiento de tejido vascular hacia el espacio vítreo. El estadio 4 corresponde al desprendimiento de retina subtotal, exudativo o traccional, sin afectación (4a) o con afectación (4b) de la fovea. El estadio 5 corresponde al desprendimiento de retina total, que se subdivide según esté abierto o cerrado el túnel anterior y posterior. <sup>11, 15, 16, 17</sup>

Extensión horaria en la cual se debe especificar en cuántas horas circunferenciales existe afectación.

La localización de la retina se divide en tres zonas concéntricas: La zona I es la más interna, está centrada en la papila, pues desde allí progresan los vasos, y tiene un radio de 2 veces la distancia papila-mácula. La zona II es concéntrica a la anterior y su diámetro llega hasta la ora serrata nasal. En los últimos estudios se diferencia una zona II anterior y posterior, pues la afectación en zona I o zona II posterior es más grave. Se habla así de ROP posterior a la que se desarrolla en esta «zona posterior» (zona I + zona II posterior). La zona III es la semiluna temporal que va de la zona II al límite de la ora serrata temporal.<sup>11,15,16,17</sup>

Además, en la clasificación se establece la situación de «enfermedad plus», es un término descriptivo que se refiere a la dilatación y tortuosidad de los vasos del polo posterior en al menos 2 cuadrantes, y/o rigidez pupilar. Es un signo de gravedad que puede acompañar a cualquier estadio. La presencia de enfermedad plus se indica añadiendo un signo <+> al estadio.<sup>15, 16</sup>

Hay otra serie de conceptos importantes que se deben conocer en la ROP: «enfermedad preumbral» y «enfermedad umbral», Se define «enfermedad preumbral tipo 1» como: zona I, cualquier estadio con enfermedad plus; zona I, estadio 3 sin enfermedad plus y zona II, estadio 2 + y 3 +, y «enfermedad preumbral tipo 2» como: zona I, estadio 1 o 2 sin enfermedad plus, y zona II, estadio 3 sin enfermedad plus. Se define «enfermedad umbral» la presencia en zona I o II de estadio 3 + en 5 h contiguas u 8 h totales.<sup>15, 16, 17</sup>

Para el tratamiento de la retinopatía del prematuro, es necesario el cumplimiento de 2 criterios: enfermedad umbral (5 h contiguas u 8 h totales de estadio 3 plus) y enfermedad preumbral tipo 1 (Zona I, cualquier estadio con enfermedad plus; Zona I, estadio 3 sin enfermedad plus; Zona II, estadio 2 + y 3 +).<sup>15,16</sup>

La crioterapia de retina avascular periférica fue el tratamiento de elección para la ROP umbral después de 1988, debido a los resultados del Estudio Multicéntrico de Crioterapia para la Retinopatía del Prematuro (CRYO-ROP), que confirmó que este tratamiento impide la progresión de retinopatía del prematuro en un número significativo de pacientes. Una vez indicado, el tratamiento se llevaba a cabo dentro

de las primeras 72 horas. Informes posteriores, junto con otras publicaciones, han demostrado claramente que la crioterapia es eficaz pero conlleva a complicaciones, tales como: edema palpebral, quemosis conjuntival, hiperemia conjuntival, hemorragia conjuntival y subconjuntival, también se encontró bradicardia, cianosis y depresión respiratoria.<sup>18,19,20</sup>

Una complicación más grave de la crioterapia es la isquemia del segmento anterior, en la que los ojos tratados desarrollan hipotonía, atrofia del iris, y cataratas. No hay evidencia de muchos casos; por lo tanto, su frecuencia no se puede estimar con precisión. Tras los alentadores resultados del estudio multicéntrico de la crioterapia para ROP en 1988, al principio de la década de los 90, la fotocoagulación con láser consiguió la aceptación como una alternativa a la crioterapia.<sup>19,21</sup>

El tratamiento con láser debe ser iniciado cuando se encuentra ROP en zona I con enfermedad plus, ROP en zona I, estadio 3 con o sin enfermedad plus; ROP en zona II: estadio 2 o 3 con enfermedad plus.<sup>22</sup>

A partir de entonces surgieron estudios comparando la crioterapia con el láser y se observa que la eficacia es similar o mayor con la fotocoagulación, y que conlleva menos complicaciones.<sup>23</sup>

La fotocoagulación con láser ha reemplazado progresivamente a la crioterapia como tratamiento de elección para la ROP debido a: su facilidad de aplicación, al ser un sistema portátil y adaptable a un oftalmoscopio binocular indirecto; el acceso a la zona más posterior es más sencillo y preciso que con la crioterapia; es menos traumático y tiene menos efectos adversos; los resultados del tratamiento de la enfermedad umbral en la zona I y la zona II posterior fueron superiores a los de la crioterapia; el resultado visual final es mejor con el láser y el defecto refractivo también es menor.<sup>17, 22, 23</sup>

El ensayo clínico ETROP (Estudio del Tratamiento Precoz de la Retinopatía de la prematuridad) postula que el tratamiento de la retinopatía en estadios más precoces (en menos de 48 horas en casos de ROP tipo 1) mejora el pronóstico visual y funcional. Además mostró un significativo beneficio derivado de la intervención temprana medida por el resultado de la agudeza visual a la edad corregida de 9 meses y luego a los 6 años, y el resultado estructural de la retina a las edades corregidas de 6 y 9 meses y de 6 años.<sup>23</sup>

Con todas estas ventajas, sin embargo, también se han visto complicaciones específicas de la fotocoagulación. El tratamiento con el láser transpupilar se ha asociado con la atrofia del iris, sinequias posteriores, opacificaciones corneales, hemorragias vítreas y de retina, hifema en la cámara anterior, disminución de la presión intraocular, cataratas y opacidades cristalinas transitorias.<sup>17, 20, 23</sup>

En el 2004, la FDA (Food and Drug Administration) aprobó el uso de los fármacos anti-VEGF, sobre todo el bevacizumab, para el tratamiento de algunos tipos de cáncer; sin embargo, hasta el momento no se encuentra aprobado para su uso clínico en el campo de la oftalmología. Este anti-VEGF es un tratamiento emergente para la retinopatía de la prematuridad, tiende a usarse en monoterapia y en combinación con láser convencional.<sup>9,12,17,23,24,25</sup>

En Latinoamérica, el bevacizumab ha abierto una oportunidad enorme en el tratamiento de pacientes con retinopatía del prematuro, ya que es un medicamento barato y accesible, siendo una opción viable para hospitales en donde la tecnología láser o la crioterapia no se encuentran disponibles.<sup>24</sup>

Bevacizumab (Avastin®) es un anticuerpo monoclonal anti-VEGF humanizado, cuyo mecanismo de acción se basa en la unión y en la consiguiente neutralización del VEGF, evitando su asociación a receptores endoteliales. Además se ha demostrado que inhibe más de 1 de las 9 isoformas de VEGF. Estos hallazgos demuestran el potencial beneficio de bevacizumab para el tratamiento del ROP.<sup>9,17,26,27</sup>

Dado el rol angiogénico del VEGF necesario para la formación de nuevas estructuras, el sistema nervioso central y el desarrollo alveolar pulmonar, se podría especular que el bloqueo de esta molécula podría interferir en múltiples procesos; sin embargo, aunque la migración del medicamento hacia otras partes del organismo y sus posibles consecuencias son desconocidas, el bevacizumab es en comparación con otros anticuerpos monoclonales, una molécula grande, alrededor de 150 kD, lo que limitaría su difusión fuera del globo ocular, en una revisión de la farmacocinética intravítrea se encontró que la concentración sérica de bevacizumab fue un 0,8% de la concentración intraocular, alcanzando este nivel luego de 8 días, por tanto disminuyendo la probabilidad de efectos sistémicos.<sup>9</sup>

Una ventaja importante de la aplicación intravítrea de bevacizumab en comparación con el tratamiento con láser de la retina convencional es el carácter menos invasivo del procedimiento. No se necesita anestesia general, que puede ser de beneficio marcado para los infantes que de lo contrario corren el riesgo de un postoperatorio prolongado de intubación. Además, la terapia con láser conduce a una coagulación y la destrucción de la retina periférica y partes de la coroides, que puede interferir con un crecimiento normal del globo y potencialmente pueden conducir a tasas más altas de miopía. Así mismo se han comunicado escasas complicaciones con el uso de bevacizumab, algunas de ellas corresponden a hifema, endoftalmitis, desprendimiento de retina o catarata.

25,29,31

## 1.2 ANTECEDENTES

Yagmur et al (Turquía, 2014); realizó su estudio Incidence and severity of retinopathy of prematurity, encontrando que la incidencia general de ROP fue del 30% en dicho país. Se determinó además que la incidencia de cualquier ROP en bebés nacidos antes de las 32 semanas fue entre 36 a 50%.<sup>5</sup>

Neri Shinsato R. et al (Brasil, 2010), realizó un estudio sobre frecuencia de ROP, encontrando que 16.000 bebés cada año presentan ROP de los cuales el 10% de ellos puede quedar ciego si no se tratan a tiempo.<sup>7,8</sup>

El Instituto Nacional de Oftalmología (INO), (Lima 2013), estimó que, el 50% de niños con ceguera por Retinopatía del Prematuro en el mundo viven en América Latina; así mismo en Chile la incidencia de ceguera infantil por ROP fue de 58,8%.<sup>6,9</sup>

Hreem B. Dave, et al. (Perú, 2012); en el estudio The Societal Burden of Blindness Secondary to Retinopathy of Prematurity, observó que la incidencia de los recién nacidos prematuros con ROP en un periodo de 6 meses en el Hospital Nacional Edgardo Rebagliati de EsSalud, fue del 11%. Además, los estudios epidemiológicos realizados en Lima, estimaron que 4174 niños fueron afectados por ROP en dicho año.

10

Ibarra S. M. et al. (Norteamérica, 2004). Reportó que en los ensayos realizados por Tasman W., Multicenter Trial of Cryotherapy for Retinopathy of Prematurity encontró hemorragia conjuntival o subconjuntival en el 11,7% de los ojos tratados. Así mismo

McNamara et al, informaron en su estudio, una evidencia de veinticuatro ojos tratados con crioterapia que desarrollaron edema palpebral, hiperemia conjuntival, quemosis. Del mismo modo, se han reportado laceraciones conjuntivales inadvertidas y turbidez en la córnea, se cree que estas complicaciones son causadas por la manipulación mecánica de la criosonda o congelación de la conjuntiva y la córnea durante el tratamiento y generalmente se resuelven unos pocos días después. Kaiser y Trese informaron de un caso en el que, 4 días después de realizar la crioterapia, el ojo mostró signos de isquemia del segmento anterior.<sup>19,20</sup>

Grabowska A. (España, 2012), reportó que Connolly et al, en su estudio “A comparison of laser photocoagulation with cryotherapy for threshold retinopathy of prematurity at 10 years” han demostrado que el tratamiento de la ROP con láser es más efectivo que la crioterapia. Así mismo encontraron que había menor dispersión de las células del epitelio pigmentario de la retina al vítreo, menor daño a la barrera hemato-retiniana y una significativa menor incidencia de miopía, siendo estas las ventajas del grupo tratado con láser en estadios umbrales.<sup>23</sup>

El BEAT-ROP Cooperative Group (Inglaterra, 2011); publicó el estudio BEAT-ROP (Bevacizumab Eliminates the Angiogenic Threat of Retinopathy of Prematurity) que compara la eficacia del bevacizumab frente a la fotocoagulación. El estudio incluyó 150 niños (300 ojos), que cumplieron los criterios de tratamiento (estadio 3+ en zona I o zona II posterior) y randomizaron los dos ojos, hacia un tratamiento u otro. La recidiva fue del 4 % de los ojos del grupo tratado con bevacizumab frente al 22 % del grupo tratado con láser, y la diferencia resultó estadísticamente significativa ( $p = 0,002$ ). El resultado significativo se obtuvo solamente para la zona I, y no para la II.<sup>26,28</sup>

Bancalari et al (Chile, 2013). En su estudio sobre tratamiento de ROP, evaluó a 12 recién nacidos con muy bajo peso (RNMBP) con una edad gestacional y peso de nacimiento promedio  $\pm$  DE de  $26,3 \pm 1,8$  semanas y  $845 \pm 153$  g, respectivamente, a quienes se les administró bevacizumab. De los cuales 8 presentaban ROP en etapa 3+, y 4 en etapa 2+. La evolución fue satisfactoria en 8 pacientes en los cuales no se necesitó reintervención con fotocoagulación láser (FCL), sin embargo, en los 4 pacientes restantes se necesitó posteriormente efectuar tratamiento con FCL. Ninguno

de los pacientes tratados con bevacizumab intravítreo presentó complicaciones oculares inmediatas.<sup>25</sup>

Bancalari, et al (Chile, 2012); informo que., trataron 17 RNMBP, con una edad gestacional y peso de nacimiento promedio  $\pm$  DS de  $26,4 \pm 1,7$  sem y  $850 \pm 141$  g respectivamente, el 76,5% (13/17) de los pacientes se encontraban con ROP en etapa 3+ al momento de administrar el bevacizumab y los 4 restantes se encontraban en etapa 2+. Seis pacientes recibieron terapia combinada, bevacizumab + fotocoagulación laser (FCL), sin necesidad de reintervención; en el caso de los once pacientes restantes, que recibieron monoterapia con bevacizumab, 4 de ellos (36.4%) necesitaron reintervención con FCL. Los autores de este estudio concluyeron que se observó una respuesta satisfactoria a la monoterapia con bevacizumab, debido a que menos de la mitad de los pacientes requirieron reintervención con FCL; ninguno de los casos estudiados presentó complicaciones oculares inmediatas.<sup>9</sup>

MINTZ-HITTNER H, et al (Inglaterra, 2011), demostraron beneficio significativo entre la monoterapia con bevacizumab intravítreo y la terapia con láser convencional en lactantes con ROP estadio 3 de la zona I, pero no la zona II de la enfermedad. Siendo la recurrencia, de ROP para las zonas I y II, significativamente menor en aquellos donde se utilizó monoterapia con bevacizumab (6%), frente al 26% de aquellos tratados con fotocoagulación láser.<sup>25,29</sup>

Bjorn et al.(Inglaterra 2011), en su estudio retrospectivo no aleatorizado, Efficacy of intravitreal bevacizumab for stage 3+ retinopathy of prematurity. Usaron pequeñas dosis de 0.375 mg de bevacizumab (dado en 9 de los 12 niños del grupo de estudio) y al parecer tuvo un efecto similar a la dosis de 0.625 mg aplicados en el BEAT-ROP, los resultados revelaron que todos los niños que recibieron una única inyección intravítrea de bevacizumab mostraron un resultado anatómico favorable: regresión completa de cualquier neovascularización de la retina; absorción de hemorragia vítrea y la regresión de un lentis túnica vascular. Además dio lugar a menos miopización y menos astigmatismo en comparación con la fotocoagulación laser. El efecto de la terapia con bevacizumab intravítreo se pudo observar un plazo de 3 días a 3 semanas después de la inyección.<sup>29</sup>

Blair et al. (Norteamérica, 2012); en su estudio Reactivation of Retinopathy of Prematurity After Bevacizumab Injection, refiere que el bevacizumab es efectivo para el tratamiento del estadio 3+ de ROP, los autores del estudio BEAT-ROP advierten que los niños tratados con anti-VEGF precisan un seguimiento estricto dada la posible recurrencia de ROP. Para la zona I+ y II el intervalo medio de recurrencia fue aproximadamente  $16 \pm 4,6$  semanas, mientras que para el grupo tratado con láser fue  $6,2 \pm 5,7$  semanas.<sup>30</sup>

## **1.2 Justificación**

Este estudio ha sido motivado producto de la escasez de investigaciones locales y regionales en el medio; en cual se encuentra en discusión la eficacia de fotocoagulación con láser comparado con bevacizumab en el tratamiento de ROP. De probar nuestra hipótesis, los resultados serán comunicados a las sociedades médicas correspondientes para que ellos actúen informando, educando y orientando a los pacientes.

## **1.3. Formulación del problema científico:**

¿Cuál es la efectividad de la fotocoagulación con láser comparado con bevacizumab en el tratamiento de ROP en prematuros menores de 2000 gramos atendidos en el Hospital Belén de Trujillo, Enero 2009 – Diciembre 2015?

## **1.4 Hipótesis:**

**H<sub>0</sub>:** La efectividad del bevacizumab es diferente a la efectividad de la fotocoagulación con láser en el tratamiento de retinopatía de la prematuridad en recién nacidos con peso menor de 2000 gramos.



**H<sub>1</sub>:** La efectividad del bevacizumab es similar a la efectividad de la fotocoagulación con láser en el tratamiento de retinopatía de la prematuridad en recién nacidos con peso menor de 2000 gramos.

## **1.5. Objetivo:**

### **Objetivo general:**

Determinar la Efectividad de la fotocoagulación con láser comparado con bevacizumab en el tratamiento de retinopatía de la prematuridad en recién nacidos con peso menor de 2000 gramos atendidos en el Hospital Belén de Trujillo, Enero 2009 – Diciembre 2015.

### **Objetivos Específicos:**

- 1) Determinar la incidencia de remisión en aquellos recién nacidos con peso menor de 2000 gramos tratados con fotocoagulación con láser comparada con el bevacizumab en el tratamiento de retinopatía de la prematuridad.
  
- 2) Determinar la incidencia de efectos adversos en aquellos recién nacidos con peso menor de 2000 gramos tratados con fotocoagulación con láser comparada con el bevacizumab en el tratamiento de retinopatía de la prematuridad.

## **II.- MATERIAL Y MÉTODO**

### **2.1. Poblaciones:**

#### **Población Diana:**

Todos los prematuros con ROP nacidos con peso menor de 2000 gramos que han sido tratados con fotocoagulación con láser o con bevacizumab en Hospital Belén de Trujillo entre Enero 2009 – Diciembre 2015.

#### **Población de Estudio:**

La constituyeron los integrantes de la población diana que cumplieron con los criterios de inclusión y exclusión

#### **Criterios de Inclusión:**

- Prematuros con ROP con peso menor de 2000 gramos tratados con fotocoagulación con láser y bevacizumab

#### **Criterios de Exclusión:**

- Recién nacidos a término.
- Recién nacidos prematuros con ROP con peso mayor a 2000 gramos.
- Recién nacidos prematuros con ROP que recibieron tratamiento diferente a fotocoagulación con láser o bevacizumab.

### **2.2. Muestra:**

- **Unidad de Análisis:**

Recién nacidos con retinopatía de la prematuridad con peso menor de 2000 gramos tratados con fotocoagulación con láser o con bevacizumab

- **Unidad de Muestreo:**

Historia clínica de cada recién nacido con retinopatía de la prematuridad con peso menor de 2000 gramos tratados con fotocoagulación con láser o con bevacizumab.

- **Tamaño Muestral:**

Para determinar el tamaño de muestra se amplió la fórmula para grupos comparativos y variables cualitativas.<sup>32</sup>

$$n = \frac{(Z\alpha/2 + Z\beta)^2 [P_1(1 - P_1) + P_2(1 - P_2)]}{(P_1 - P_2)^2}$$

Donde:

-  $Z\alpha/2 = 1.96$  Para una seguridad del 95% (error  $\alpha = 5\%$ )

-  $Z\beta = 0.84$  Para un poder de la prueba del 80% (error  $\beta = 20\%$ )

-  $P_1 = 95\%$  Porcentaje de efectividad del tratamiento con fotocoagulación láser<sup>33</sup>

-  $P_2 = 66\%$  Porcentaje de efectividad del tratamiento con bevacizumab<sup>25</sup>

Luego:

$$n = \frac{(1.96 + 0.84)^2 [0.95(0.05) + 0.66(0.34)]}{(0.95 - 0.66)^2}$$

= 26 pacientes / grupo

La muestra estará constituida por 52 pacientes con retinopatía de la prematuridad; 26 con tratamiento con fotocoagulación con láser y 26 con tratamiento con bevacizumab.

### 2.3. Diseño:

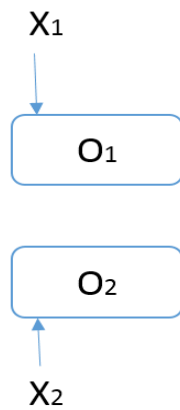
#### Tipo de estudio

#### ✓ ANALITICO DE GRUPOS COMPARATIVOS

Porque en los grupos se analizó la efectividad de los tratamientos: bevacizumab y fotocoagulación con laser

#### Diseño específico:

Se empleará el diseño de Cohorte Retrospectivo.



Donde:

O<sub>1</sub> grupo de pacientes con tratamiento con fotocoagulación con láser

O<sub>2</sub> grupo de pacientes con tratamiento con bevacizumab

X<sub>1</sub>: Tratamiento con fotocoagulación con láser

X<sub>2</sub>: Tratamiento con bevacizumab

## 2.4 Variables:

### IDENTIFICACIÓN DE LAS VARIABLES DEL PROBLEMA

<b>VARIABLES DEL PROBLEMA</b>	<b>ENUNCIADO DE LAS VARIABLES</b>	<b>UNIDAD DE MEDICIÓN</b>	<b>TIPO DE VARIABLE</b>	<b>ESCALA DE MEDIDA</b>
Independiente	- Tratamiento con fotocoagulación con laser  - Tratamiento con bevacizumab  -	Si / No	Cualitativa dicotómica	Nominal
		Porcentaje de	Cuantitativa	Tasa/razón.

Dependiente	Efectividad del Tratamiento	remisión Paciente con efectos adversos	Cualitativa	Nominal
-------------	-----------------------------	--	-------------	---------

### **Definiciones operacionales:**

#### **Retinopatía de la prematuridad:**

Es una retinopatía vasoproliferativa que ocurre principalmente en lactantes prematuros, a los cuales se les realiza e screening, con los siguientes criterios: peso del neonato menor de 2000 gramos, menor de 34 semanas y expuestos a oxígeno. A estos neonatos en la cuarta semana de vida se realizó una oftalmoscopia indirecta, y para su tratamiento se utilizó los siguientes criterios: estadio 3 umbral en zona II o III abarcando aproximadamente 5 u 8 horas de reloj. <sup>1, 11, 12, 34</sup>

#### **Efectividad de los tratamientos:**

- **Remisión**

Se dice que es efectivo el tratamiento cuando se ha logrado la disminución del plus, y más tarde, el cruce de los vasos sobre el borde de separación entre la retina isquémica y no isquémica. <sup>35</sup>

Remisión 1 a los 7 días y remisión 2 a los 14 días

- **Efectos adversos**

Se dice que se encontraron efectos adversos, cuando hay signos de: hemorragia retineal, hifema en la cámara anterior, opacidades cristalinas transitorias (fotocoagulación con láser); e hifema, endoftalmitis, desprendimiento de retina o catarata (uso de bevacizumab).<sup>36</sup>

## **2.5 Procedimiento de obtención de datos:**

- Se procedió a solicitar la autorización correspondiente a las autoridades del Hospital Belén de Trujillo con el propósito de llevar a cabo la presente investigación.
- Se revisaron las historias clínicas de los prematuros con peso menor a 2000 gramos que han sido tratados con fotocoagulación con láser o con bevacizumab.
- Se recogieron los datos pertinentes correspondientes a las variables de estudio las cuales se incorporarán en la hoja de recolección de datos (Anexo 1).
- Se continuó con el llenado de la hoja de recolección de datos hasta completar los tamaños muestrales en ambos grupos de estudio
- Se recogió la información de todas las hojas de recolección de datos con la finalidad de elaborar la base de datos respectiva para proceder a realizar el análisis respectivo.

## **2.6. Análisis de datos**

Los datos fueron recolectados de las historias clínicas de los pacientes que cumplieron los criterios de inclusión y exclusión; y fueron registrados en hojas de registros elaborados por el autor en base a los objetivos propuestos. Fueron procesados usando el programa SPSS v23.

Previa elaboración de la base de datos del programa Excel.

## **Estadística Descriptiva**

Los resultados fueron presentados en cuadros de doble entrada con número de casos en cifras absolutas y relativas porcentuales, de acuerdo a las categorías de las variables de estudio.

Para las variables cuantitativas se calculó el promedio con su correspondiente desviación estándar. Se adjuntaron algunos gráficos de barras para facilitar la comprensión de resultados

## **Estadística Analítica**

Para determinar cuál es el tratamiento más efectivo, se aplicó Chi cuadrado para diferencia de proporciones de pacientes recuperados y no recuperados con los tratamientos aplicados. Si P es menor de 0.05 existió diferencia significativa, esperando se confirme la hipótesis propuesta.

Para determinar el nivel de asociación entre los tratamientos se calculó el riesgo relativo puntual e interválico

### **Estadígrafo de estudio**

$$\text{Riesgo Relativo: } RR: \frac{\frac{a}{a+b}}{\frac{c}{c+d}}$$

## **2.7. Aspectos éticos**

La presente investigación contó con la autorización del comité de Investigación y Ética del Hospital Belén de Trujillo y de la Universidad Privada Antenor Orrego. Debido a que fue un estudio de casos y controles donde sólo se recogieron datos clínicos de las historias de los pacientes; se tomó en cuenta la declaración de Helsinki II (Numerales: 11,12,14,15,22 y 23) y la ley general de salud (D.S. 017-2006-SA Y DS. 006-2007-SA).<sup>39, 40</sup>



### III.- RESULTADOS

CUADRO 1

**DISTRIBUCIÓN DE RECIEN NACIDOS PREMATUROS SEGÚN  
CARACTERÍSTICAS GENERALES Y GRUPOS DE ESTUDIO**

**HOSPITAL BELEN DE TRUJILLO ENERO 2009 – DICIEMBRE 2015:**

<b>Características Generales</b>	<b>Bevacizumab intravítreo (n=26)</b>	<b>Fotocoagulación con láser (n=26)</b>	<b>Valor p</b>
<b>Edad gestacional al nacimiento</b>	<b>26,69 ± 2,43</b>	<b>27,58 ± 2,02</b>	<b>&gt; 0,05</b>
<b>Edad al momento del tratamiento</b>	<b>39,19 ± 2,99</b>	<b>38,20 ± 2,45</b>	<b>&gt; 0,05</b>
<b>Peso</b>	<b>889,69 ± 271,45</b>	<b>973,73 ± 220,57</b>	<b>&gt; 0,05</b>

**FUENTE: HISTORIAS CLINICAS: HBT – 2009-2015**

**CUADRO 2**

**DISTRIBUCIÓN DE RECIEN NACIDOS PREMATUROS SEGÚN  
CARACTERÍSTICAS NEONATALES Y GRUPOS DE ESTUDIO**

**HOSPITAL BELEN DE TRUJILLO ENERO 2009 – DICIEMBRE 2015:**

<b>Características</b>	<b>Bevacizumab intravítreo (n=26)</b>	<b>Fotocoagulación con láser (n=26)</b>	<b>Valor p</b>
<b>Perinatales</b>			
<b>Neonatales y comorbilidades</b>			
<b>Uso de surfactante</b>	<b>26 (100% )</b>	<b>23 (88,46%)</b>	<b>&gt; 0,05</b>
<b>Sepsis</b>	<b>5 (19,23%)</b>	<b>9 (34,62%)</b>	<b>&gt; 0,05</b>
<b>Hiperbilirrubinemia</b>	<b>22 (84,62% )</b>	<b>22 (84,62% )</b>	<b>&gt; 0,05</b>
<b>Asfixia neonatal</b>	<b>3 (11,54% )</b>	<b>5 (19,23% )</b>	<b>&gt; 0,05</b>
<b>Enterocolitis necrotizante</b>	<b>5 (19,23% )</b>	<b>5 (19,23% )</b>	<b>&gt; 0,05</b>
<b>Persistencia del conducto arterioso</b>	<b>8 (30,77% )</b>	<b>10 (38,46% )</b>	<b>&gt; 0,05</b>
<b>Oxígeno ambiental</b>	<b>11 (42,31% )</b>	<b>12 (46,15 )</b>	<b>&gt; 0,05</b>
<b>CPAP</b>	<b>26 (100% )</b>	<b>23 (88,46% )</b>	<b>&gt; 0,05</b>
<b>Cánula binasal</b>	<b>19 (73,08% )</b>	<b>15 (57,69% )</b>	<b>&gt; 0,05</b>
<b>Ruptura prematura de Membranas</b>	<b>9 (34,62% )</b>	<b>9 (34,62% )</b>	<b>&gt; 0,05</b>
<b>Infección urinaria</b>	<b>7 (26,92%)</b>	<b>9(34,62% )</b>	<b>&gt; 0,05</b>
<b>Corioamnionitis</b>	<b>3 (11,54% )</b>	<b>6 (23,08% )</b>	<b>&gt; 0,05</b>
<b>Pre eclampsia</b>	<b>3 (11,54% )</b>	<b>2 (7,69% )</b>	<b>&gt; 0,05</b>

**FUENTE: HISTORIAS CLINICAS: HBT – 2009-2015**

**CUADRO 3**

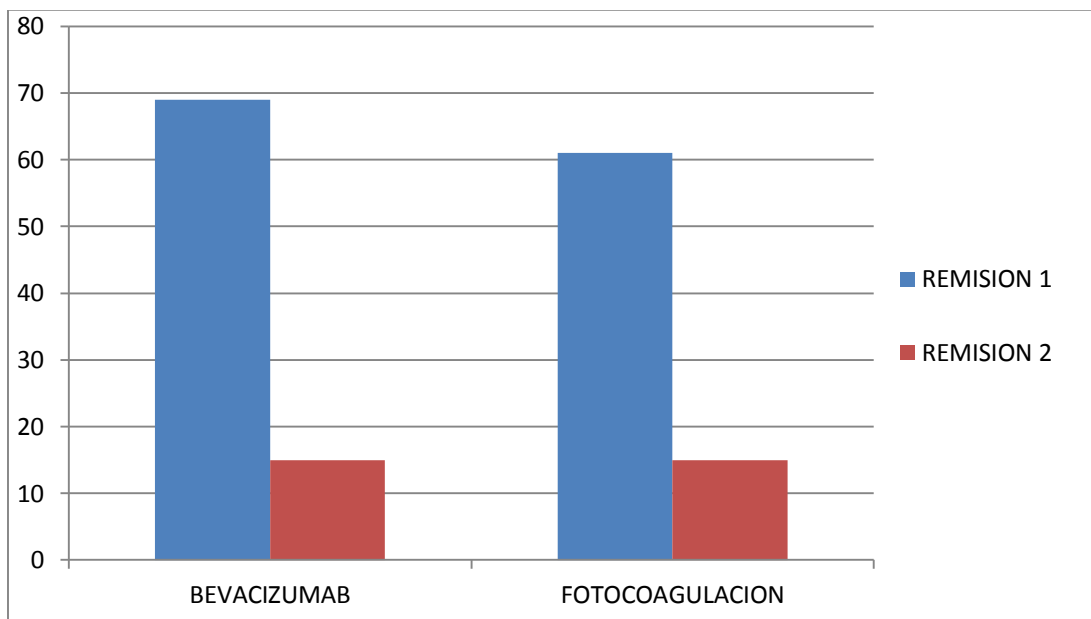
**DISTRIBUCIÓN DE RECIEN NACIDOS PREMATUROS SEGÚN EFECTIVIDAD  
Y GRUPOS DE ESTUDIO HOSPITAL BELEN DE TRUJILLO ENERO 2009 –  
DICIEMBRE 2015:**

<b>Efectividad</b>	<b>Bevacizumab intravitreo (n=26)</b>	<b>Fotocoagulación con láser (n=26)</b>	<b>Valor p</b>
<b>Remisión 1</b>	<b>18 (69,23% )</b>	<b>16 (61,54% )</b>	<b>&gt; 0,05</b>
<b>Remisión 2</b>	<b>4 (15,38%)</b>	<b>4 (15,38% )</b>	<b>&gt; 0,05</b>
<b>No remisión</b>	<b>4 (15, 38%)</b>	<b>6 (23,98%)</b>	

**FUENTE: HISTORIAS CLINICAS: HBT – 2009-2015**

## GRÁFICO 1

**DISTRIBUCIÓN DE RECIEN NACIDOS PREMATUROS SEGÚN EFECTIVIDAD Y GRUPOS DE ESTUDIO HOSPITAL BELEN DE TRUJILLO ENERO 2009 – DICIEMBRE 2015:**



**FUENTE: HISTORIAS CLINICAS: HBT – 2009-2015**

#### CUADRO 4

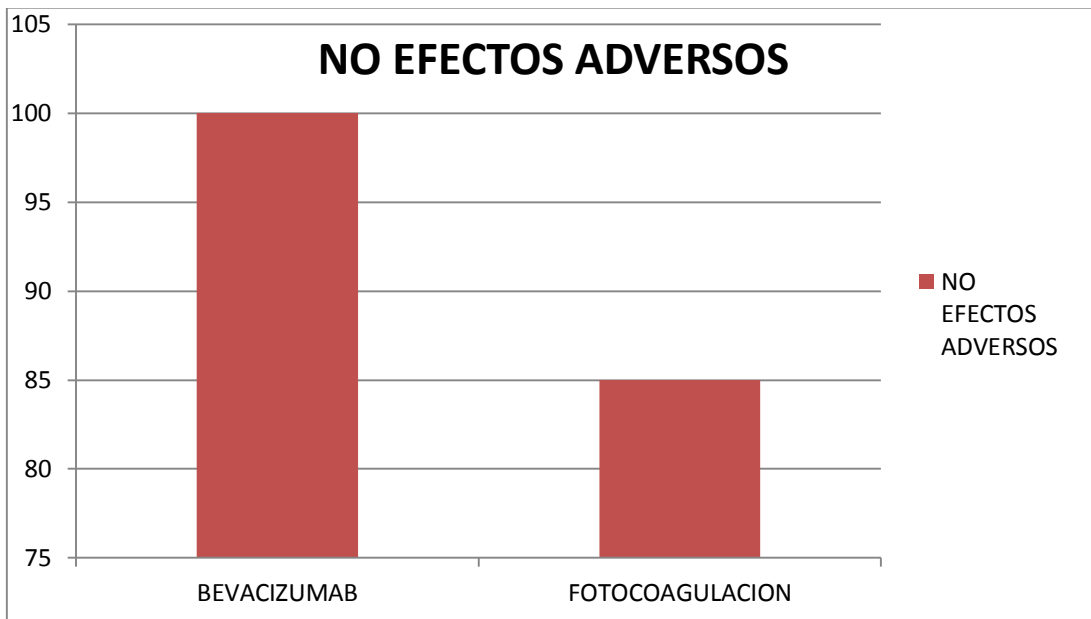
**DISTRIBUCIÓN DE RECIEN NACIDOS PREMATUROS SEGÚN EFECTOS  
ADVERSOS Y GRUPOS DE ESTUDIO HOSPITAL BELEN DE TRUJILLO  
ENERO 2009 – DICIEMBRE 2015:**

<b>Efectos adversos</b>	<b>Bevacizumab intraviteo (n=26)</b>	<b>Fotocoagulación con láser (n=26)</b>	<b>Valor p</b>
<b>Si</b>	<b>0 (0% )</b>	<b>4 (15,38% )</b>	<b>&lt; 0,05</b>
<b>No</b>	<b>26 (100%)</b>	<b>22 (84.62% )</b>	

**FUENTE: HISTORIAS CLINICAS: HBT – 2009-2015**

## GRÁFICO 2

**DISTRIBUCIÓN DE RECIEN NACIDOS PREMATUROS SEGÚN EFECTOS ADVERSOS Y GRUPOS DE ESTUDIO HOSPITAL BELEN DE TRUJILLO ENERO 2009 – DICIEMBRE 2015:**



**FUENTE: HISTORIAS CLINICAS: HBT – 2009-2015**

#### IV.- DISCUSIÓN

La fotocoagulación con láser ha reemplazado progresivamente a la crioterapia como tratamiento de elección para la ROP; a pesar de todas sus ventajas sin embargo, también se han visto complicaciones específicas de esta técnica, como: atrofia del iris, sinequias posteriores, opacificaciones corneales, hemorragias vítreas y de retina, hifema en la cámara anterior, disminución de la presión intraocular, cataratas y opacidades cristalinos transitorios<sup>14,15</sup>. El bevacizumab ha abierto una oportunidad enorme en el tratamiento de pacientes con retinopatía del prematuro, ya que es un medicamento barato y accesible, siendo una opción viable para hospitales en donde la tecnología láser o la crioterapia no se encuentran disponibles.<sup>24</sup>

En la Tabla N° 1; se realiza el calculo y la comparacion de los promedios de edad gestacional al nacimiento, la edad al momento del tratamiento y el peso del recién nacido; en ambos grupos apreciando una tenue diferencia muestral; que al ser validada estadísticamente a través de la prueba t de student; pone en evidencia que no existen diferencias de impacto significativo entre los pacientes expuestos a uno u otro tratamiento; respecto a estas variables; esto resulta coincidente con lo observado por **Mintz- Hittner, et al** en el 2011 en Alemania; **Bjorn et al** en el año 2011 en Holanda y **Blair et al.** en el 2012 en Reino Unido; quienes tampoco observan diferencia significativa entre sus grupos de estudio respecto a el promedio de edad gestacional y el promedio de peso al nacer.

En la Tabla N° 2 podemos observar algunos datos representativos de los grupos respecto a ciertas características neonatales y comorbilidades específicas como corioamnionitis, preeclampsia, ruptura prematura de membranas; sin encontrar diferencias significativas de las mismas entre ambos grupos de estudio; ello resulta similar a lo expuesto por **Mintz- Hittner, et al**<sup>25</sup> en el 2011 en Alemania; **Bjorn et al**<sup>29</sup> en el año 2011 en Holanda y **Blair et al.**<sup>30</sup> en el 2012 en Reino Unido; ello resulta favorable pues caracteriza una condición de uniformidad lo que representa un contexto

apropiado para efectuar las comparaciones y de esta manera minimizar la posibilidad de sesgos.

En la Tabla N° 3 precisamos la asociación entre las estrategias terapéuticas aplicadas; y el desenlace de interés para valorar eficacia: como fue el porcentaje de remisión en 2 momentos de evaluación; así encontramos que comparando ambas técnicas se verifica una tendencia muestral de superioridad para el uso de Bevacizumab en la primera evaluación, sin embargo esta tendencia no se refleja en el análisis estadístico correspondiente en donde las diferencias de frecuencias observadas no consiguen la significancia para extrapolarse a la población ( $p > 0.05$ ) concluyendo que no existe diferencia en relación a la eficacia de una u otra técnica.

En relación a los referentes bibliográficos identificados podemos observar la serie de **Mintz- Hittner, et al** en el 2011 en Alemania; quienes demostraron beneficio significativo entre la monoterapia con bevacizumab intravítreo y la terapia con láser convencional en lactantes con ROP estadio 3 de la zona I siendo la recurrencia, de ROP significativamente menor en aquellos donde se utilizó monoterapia con bevacizumab (6%), frente al 26% de aquellos tratados con fotocoagulación láser.<sup>25,</sup>

En este sentido mencionamos las conclusiones a las que llegó **Blair et al.** en el 2012 en Reino Unido; quienes observaron que el bevacizumab es efectivo para el tratamiento del estadio 3+ de ROP, en donde se verificó que si bien el intervalo medio de recurrencia en el grupo tratado con Bevacizumab fue mayor en comparación con el grupo tratado con láser; no se registraron diferencias significativas en cuanto al porcentaje de recurrencia de la patología entre ambos grupos<sup>30</sup>

En este sentido reconocemos los hallazgos descritos en el 2013 por **Bancalari et al.**, en Norteamérica; quienes trataron con bevacizumab a 12 recién nacidos con muy bajo peso registrando una tasa de remisión de 67%<sup>25</sup>; este mismo grupo en el 2012, en un grupo de 17 neonatos de las mismas características usuarios de monoterapia con bevacizumab, se observó una tasa de remisión de 63%.<sup>9</sup>



En la Tabla N° 4 comparamos la seguridad entre los tratamientos utilizados en términos de efectos adversos; observamos que el empleo de Bevacizumab se relaciona a nivel muestral con ausencia de complicaciones, respecto a la fotocoagulación; y tras el análisis estadístico se puede concluir que esta tendencia es significativa ( $p < 0.05$ ) concluyendo que el empleo de la terapia farmacológica ofrece mayor seguridad que la estrategia quirúrgica.

Resultan también de utilidad las conclusiones a las que llega en el 2013; **Bancalari et al.**, en Norteamérica; quienes trataron con bevacizumab a 12 recién nacidos con muy bajo peso (RNMBP); en esta serie se observó que ninguno de los pacientes tratados con bevacizumab intravítreo presentó complicaciones oculares inmediatas.<sup>25</sup>

Ponemos en evidencia también los resultados descritos en el 2012 por **Bancalari et al.**, en Norteamérica; quienes trataron 17 RNMBP, en monoterapia con bevacizumab, encontrando que ninguno de los casos estudiados presentó complicaciones oculares inmediatas.<sup>9</sup>

## **V.-CONCLUSIONES**

1.-No se apreciaron diferencias significativas entre los grupos de estudio en relación con la edad gestacional al nacimiento, la edad al momento del tratamiento y el peso del recién nacido.

2.-No se apreciaron diferencias significativas entre los grupos de estudio en relación con características neonatales y comorbilidades.

3.-La efectividad del bevacizumab es similar a la efectividad de la fotocoagulación con láser en el tratamiento de retinopatía de la prematuridad en recién nacidos con peso menor de 2000 gramos.

4.-El tratamiento con bevacizumab ofrece mayor seguridad que la fotocoagulación con láser en pacientes con retinopatía de la prematuridad en recién nacidos con peso menor de 2000 gramos.

## **VI.- RECOMENDACIONES**

- 1.** La presencia de las asociaciones encontradas entre las estrategias terapéuticas y los desenlaces observados debieran ser tomados en cuenta en la práctica clínica diaria por el personal médico especializado al decidir el tratamiento más conveniente para el tratamiento de estos pacientes.
- 2.** Se recomienda la realización de estudios multicéntricos con mayor muestra, de experimentales de tipo ensayo clínico con la finalidad de corroborar la tendencia de efectividad de estas estrategias terapéuticas.
- 3.** Nuevos desenlaces de interés como la relación costo beneficio y la agudeza visual a largo plazo; deberían ser tomados en cuenta para la comparación de ambas estrategias en posteriores estudios.

## VII.- REFERENCIAS BIBLIOGRAFICAS

1. Curbelo QL, Durán MR, Villegas CM, Broche HA, Dávila AA. Retinopatía del prematuro en Revista Cubana de Pediatría. 2015;87: 69-81.
2. Helendevos Children´s Hospital. 2016. Available from URL: <http://www.helendevoschildrens.org/body.cfm?id=1059&action=detail&ref=75589>.
3. Orozco LP, Hernández SL, Moguel AS, Ramirez MA, Morales MV. Láser-ranibizumab para tratar retinopatía del prematuro en estadio umbral – preumbral. Tres años de experiencia. Cir Cir 2011; 79 (3): 225-232
4. Reyes RC, Campuzano AM., Pardo MR., Prevalencia de retinopatía en el prematuro, Arch Inv Mat Inf 2011; III (3): 132 - 137
5. Yagmur BA, Esin K, Ugur D. Incidence and severity of retinopathy of prematurity in Turkey. Br J Ophthalmol 2015; 99: 1311-1314
6. Instituto Nacional de Oftalmología. Lima: 10 de marzo de 2016
7. Neri SR, Paccola L, Assad GW, Barbosa JC, Martinez FE, Veronese RM. Et al. Frequência de retinopatia da prematuridade em recém-nascidos no Hospital das Clínicas da Faculdade de Medicina de Ribeirão Preto da Universidade de São Paulo. Arq Bras Oftalmol. 2010; 73 (1): 60-5
8. De Faria SR., Moraes BA., Ortiz VC. Incidência e gravidade da retinopatia da prematuridade e sua associação com morbidade e tratamentos instituídos no Hospital Universitário Antonio Pedro, entre 2003 a 2005. Arq. Bras Oftlmol. 2010; 73 (1): 47-51.
9. Bancalari MA, Shade YR, Peña ZR, Pavez PN. Tratamiento de la retinopatía del prematuro con bevacizumab intravítreo. Rev Chil Pediatr 2013; 84 (3): 300-307

10. Hreem BD, Gordillo L, Yang Z, Zhang MS, Hubbard BG, Olsen TW. The Societal Burden of Blindness Secondary to Retinopathy of Prematurity in Lima, Peru. *154 (4): 750-755.*
11. Camba LF., Perapoch LJ., Martín BN. Retinopatía de la prematuridad. *Protocolos de Diagnóstico Terapéuticos de la AEP: Neonatología. Madrid; 2008*
12. Quiroz MH, Vélez MR, Fromow GJ, Guerrero NJ, Moreno PD, Morales CV. Terapia antiangiogénica ocular: experiencia clínica en México. *Gac. Méd Méx. 2008, 144 (3); 245:253.*
13. Traskan W, Patz A, McNamara JA, Kaiser RS, Trese MT, Smith BT. Retinopathy of Prematurity: The Life of a Lifetime Disease. *Am J Ophthalmol. 2006. 141; 167-174.*
14. Flores G., Barrera C., De La Fuente MA, Torres P., Retinopatía del prematuro. Determinación de algunos factores de riesgo, *Bol Med Hosp Infant Mex. Septiembre-Octubre 2009; 66.*
15. Ferrer NC, González VI, Pueyo RV, Martínez FR, Galdóz IM, Peralta CJ, et al. Protocolo de tratamiento de la retinopatía del prematuro en España. *Archivo de la Sociedad Española de Oftalmología; 2013; 88(6):231–236*
16. Vásquez De Kartzow, A. Retinopatía del Prematuro Guía Clínica Diagnóstica. Santiago, Chile, 1ª Edición: 2009
17. Ministerio de Salud. Guía Clínica Retinopatía del Prematuro. Santiago: Minsal, 2010.
18. Forter FJ, Unchalo EG, Tartarella MB, Soibelman PR. Prevention of Retinopathy of Prematurity. *Arq Bras Oftalmol; 2011; 74(3):217-221.*
19. Ibarra SM, Capone A. Retinopathy of Prematurity and Anterior Segment Complications. *Ophthalmol Clin N Am; 2004; 17; 577-582*
20. Instituto Mexicano del Seguro Social Dirección de Prestaciones Médicas. Detección, Diagnóstico y Tratamiento de Retinopatía del Prematuro en el Segundo y Tercer Nivel de Atención Actualización 2015. Consultado 12 de enero 2016.

21. Manejo de la Retinopatía de la Prematuridad. [Pajades], 2011.
22. Galván LA, Morales GC, Ramos P, Vásquez MC. Fotocoagulación con láser de diodo en la retinopatía del prematuro. ARCH SOC ESP OFTALMOL; 2011; 86(11):368–373.
23. Grabowska A. La fotocoagulación con láser de diodo en la retinopatía del prematuro resultados funcionales y estructurales a largo plazo. Universidad Autónoma de Madrid; 2012
24. Dorta P, Kychenthal A. Treatment of type 1 retinopathy of prematurity with intravitreal bevacizumab (Avastin). 2010; 30: 24-31.
25. Bancalari MA, Shade YR, Peña ZR, Pavez PN. Bevacizumab intravítreo como monoterapia de la retinopatía del prematuro en 12 pacientes, Arch Argent Pediatr. 2014;112 (2):160-168
26. Olea VJ. Una nueva era en el tratamiento de la retinopatía del prematuro (ROP). Medicina Balear; 2011; 26 (2); 5-6.
27. Wei-Chi W, Yeh PT, Chen SN, Yang CM, Lai CC, Kuo HK. Effects and Complications of Bevacizumab Use in Patients with Retinopathy of Prematurity: A Multicenter Study in Taiwan. Ophthalmology; 2011; 118:176–183.
28. Mintz-Hittner HA, Kennedy KA, Chuang AZ; BEAT-ROP Cooperative Group. Efficacy of intravitreal bevacizumab for stage 3+ retinopathy of prematurity. N Engl J Med 2011;364:603-15
29. Mintz-Hittner HA, Kennedy KA, Chuang AZ. Efficacy of intravitreal bevacizumab for retinopathy of prematurity. N Engl J Med 2012;300:402-15
30. Hu J, Blair MP, Shapiro MJ, Lichtensteins SJ, Galasso JM, Kapur R. Reactivation of Retinopathy of Prematurity After Bevacizumab Injection. Arch Ophthalmol 2012 Apr 9.
31. González CJ, Martínez LA, Treviño CE, Cavazos AH, Mohamed NK, Dávila VJ, et al. La terapia antiangiogénica intravítrea inhibe la angiogénesis patológica y

permite la fisiológica en la retinopatía de la prematurez. *Medicina Universitaria*; 2013; 15(61):165-172

32. Hansheng W., Shein-Chung C. Sample Size Calculation for Comparing Proportions. *Wiley Encyclopedia of Clinical Trials*; 2007; 1:11.

33. Santos EE, De La Fuente TM. Resultados del tratamiento de la retinopatía del prematuro. *Rev Mex Oftalmol*; Septiembre-Octubre; 2004; 78(5): 215-218.

34. Córdova VJ, Hernandez AM, Ortiz DM, León ME, Olmos TC, Uribe ZP. Manejo de la retinopatía del recién nacido prematuro. México, D.F. 2007

35. Larrea P., Waisman V. Definición y tratamiento de ROP, 2016. Available from URL: <http://www.rop21.com.ar/definicion.htm#tratamiento>.

36. Ruiz OH, De La Fuente TM, Castillo OC, Villa GM, Morales CM, Ramírez OM. Retinopatía del Prematuro Grupo ROP. México. 2011

37. Bright focus Foundation. Formas de degeneración macular. 2016. Available from; URL: <http://www.brightfocus.org/espanol/formas-de-degeneracion-macular/avastin>.

38. Clínica Oftalmológica Pasteur. Inyección intravítrea de avastin. 2016. Available from URL: <http://www.pasteur.cl/prestaciones-medicas/cirugias/inyecciones-intravitreas/inyeccion-intravitrea-de-avastin/>.

39) Declaración de Helsinki de la Asociación Médica Mundial. Adoptada por la 18 Asamblea Médica Mundial, Helsinki, Finlandia, Junio de 1964 y enmendada por la 29 Asamblea Médica Mundial, Tokio, Japón, Octubre de 1975, la 35 Asamblea Médica Mundial, Venecia, Italia, Octubre de 1983 y la 41 Asamblea Médica Mundial, Hong Kong, Septiembre de 2009.

40) Ley General de salud N° 26842. Concordancias: D.S.N° 007-98-SA. Perú: 20 de Julio de 2008.

## ANEXO N. °1

### FICHA DE RECOLECCIÓN DE DATOS

Nombre:  Historia clínica:

N.° de registro  Edad:

Peso al nacer:

Edad gestacional:

Antecedentes:

Perinatales:

RPM (  )      Preeclampsia (  )      Corioamnionitis (  )      ITU (  )

Neonatales:

Uso de surfactante:      Si (  )      No (  )

Tipo de suministro de oxígeno:

Ventilación mecánica (  )      CPAP (  )

Oxígeno ambiental (  )      Cánula binasal (  )

Comorbilidades:

Sepsis (  )      Hiperbilirrubinemia (  )      Asfixia (  )

PCA (  )      Enterocolitis necrotizante (  )

Tratamiento:

Bevacizumab intravítreo (  )

Fotocoagulación con láser (  )

N.° de disparos:

Potencia:

Intervalos:

Efectos adversos:

Remisión:      Sí (  )      No (  )

Control 1 (7 días):

Control 2 (14 días):