



INSTITUTO UNIVERSITÁRIO EGAS MONIZ

MESTRADO INTEGRADO EM MEDICINA DENTÁRIA

AS METALOPROTEINASES COMO BIOMARCADORES DA PERI-IMPLANTITE

Trabalho submetido por
Maria Madalena Alves Pereira Braga
para a obtenção do grau de Mestre em Medicina Dentária

setembro de 2020



INSTITUTO UNIVERSITÁRIO EGAS MONIZ

MESTRADO INTEGRADO EM MEDICINA DENTÁRIA

**AS METALOPROTEINASES COMO BIOMARCADORES DA
PERI-IMPLANTITE**

Trabalho submetido por
Maria Madalena Alves Pereira Braga
para a obtenção do grau de Mestre em Medicina Dentária

Trabalho orientado por
Prof. Doutora Madalena Oom

e coorientado por
Prof. Doutor Ricardo Alves

setembro de 2020

*“Whatever you do in this life,
it's not legendary,
unless your friends are there to see it.”*

Barney Stinson

Para a minha família e amigos.

AGRADECIMENTOS

À Prof. Doutora Madalena Oom por toda a disponibilidade, atenção, cuidado e ajuda imprescindível ao longo de todo este trabalho.

Ao Prof. Doutor Ricardo Alves por toda a partilha de conhecimentos e formação na área que sempre me fascinou.

Ao IUEM, onde cresci nestes últimos cinco anos, pelo ensino excelência e pelas memórias que irão sempre trazer saudade.

Aos meus pais e irmãos, pelo apoio incondicional, por toda a paciência, prontidão a ajudar e por serem o meu maior exemplo de vida.

Ao meu querido Gui, por se fazer sempre presente, por me apoiar em tudo e por acreditar tanto em mim.

Às minhas amigas de sempre, Mars, Rita e Carlota, por serem minhas confidentes e eternas companheiras.

À Mary, por estes cinco anos de companheirismo, de partilha e de amizade que marcaram tanto o meu caminho.

Aos amigos que fiz no IUEM, que tornaram estes cinco anos inesquecíveis e que me ajudaram a ultrapassar todas as dificuldades, em especial às minhas queridas Gengiras, Mary, Andreia, Pipa, Sofi e Caó, e à Carol, por terem sido dos melhores presentes que a Egas Moniz me deu.

À Missão País, onde cresci na fé e como pessoa. Levarei para sempre no meu coração todos aqueles com quem partilhei estas Missões, em especial à minha querida equipa que tanto me ensinou.

Aos meus amigos mais antigos, com quem já partilhei tanto e que tornam todos os dias a minha vida mais rica.

A todos aqueles que estão e aos que já partiram e que estarão sempre presentes nas minhas orações.

Por fim, e não menos importante, a todos os funcionários da Clínica Universitária Egas Moniz, senhoras da farmácia, balcão e limpeza, porque tamanha bondade não passou despercebida.

RESUMO

A reabilitação à base de implantes tem sofrido uma evolução e são cada vez mais os Médicos Dentistas que optam por este tipo de reabilitação. No entanto, é acompanhada por um conjunto de possíveis complicações que podem dificultar a reabilitação ou mesmo impossibilitá-la, como por exemplo, a peri-implantite. A peri-implantite é a doença inflamatória formada em redor da mucosa dos implantes que leva a uma perda de osso de suporte, que, caso extrema, obriga a explantação do implante. Devido à evolução da doença, que muitas vezes é severa, pretende-se procurar um biomarcador que possa melhorar o prognóstico dos implantes afetados através de um diagnóstico mais precoce.

A presente revisão bibliográfica destina-se a descrever as evidências científicas sobre o papel das metaloproteinases recolhidas do fluído crevicular como marcador para o diagnóstico precoce da peri-implantite.

A revisão foi elaborada a partir de pesquisa na literatura científica, recorrendo às bases de dados eletrónicas como *PubMed*, *B-on*, *Cochrane* e *ScienceDirect*, assim como a teses e dissertações disponíveis no *Google Scholar* ou ainda às listas de referências dos artigos consultados.

As metaloproteinases, produzidas por neutrófilos, fibroblastos e osteoclastos estão presentes no fluído peri-implantar, e são de grande interesse nesta área pois são responsáveis pela degradação do colagénio tipo I, o principal componente da matriz extracelular. Diversos estudos já comprovaram o papel determinante das metaloproteinases na perda óssea, em especial da MMP-8 – colagenase principal da matriz. Como tal, o controlo da sua concentração ao longo da reabilitação implantosuportada permite prever ou detetar precocemente a destruição do osso de suporte do implante. Um método é recorrendo a testes *point-of-care*, que permitem analisar as concentrações de MMP de um modo simples, fidedigno e não invasivo possibilitando ao Médico Dentista determinar a suscetibilidade do paciente para a peri-implantite e adaptar o tratamento ao caso em questão.

Palavras-chave: Peri-implantite, metaloproteinases, biomarcadores, fluído crevicular.

ABSTRACT

Implant-based rehabilitation has evolved and dentists are increasingly choosing this type of rehabilitation. However, it is accompanied by a set of possible complications that may hinder rehabilitation or even make it impossible, such as peri-implantitis. Peri-implantitis is an inflammatory disease formed around the mucosa of the implants that leads to a loss of supporting bone, which, if extreme, forces explantation of the implant. Due to the evolution of the disease, which is often severe, it is important to look for a biomarker that can improve the prognosis of affected implants through an earlier diagnosis.

This bibliographic review aims to describe the role of metalloproteinases collected from crevicular fluid as a marker for the early diagnosis of peri-implantitis.

The review was based on research in the scientific literature, using electronic databases such as *PubMed*, *B-on*, *Cochrane* and *ScienceDirect*, as well as the theses and dissertations available on *Google Scholar* or the reference lists of the articles consulted.

Metalloproteinases, produced by neutrophils, fibroblasts and osteoclasts are present in the peri-implant fluid, and are of great interest in this area because they are responsible for the degradation of type I collagen, the main component of the extracellular matrix. Several studies have already proven the determinant role of metalloproteinases in bone loss, in particular MMP-8 – the main collagenase in the matrix. As such, the control of its concentration during the implant-supported rehabilitation allows to the early prediction or detection of the destruction of the implant support bone. One method is using point-of-care tests, which permit the analysis of MMP concentrations in a simple, reliable and non-invasive way allowing the Dentist to determine the patient's susceptibility to peri-implantitis and adapt the treatment to the case in question.

Key-words: Peri-implantitis, metalloproteinases, biomarkers, crevicular fluid.

ÍNDICE GERAL

I. Introdução.....	13
II. Desenvolvimento.....	15
II.1. Implantes e a sua osteointegração.....	15
II.2. Doenças Peri-implantares	19
II.2.1. Caracterização da mucosite peri-implantar e peri-implantite.....	19
II.2.2. Etiopatogénese e Fatores de risco das Doenças Peri-implantares	21
II.2.3. Parâmetros clínicos, radiográficos e histológicos das Doenças Peri-implantares	23
II.2.4. Tratamento da mucosite peri-implantar e peri-implantite	25
II.3. Fluído crevicular	28
II.4. As metaloproteinases	30
II.5. As metaloproteinases como biomarcadores da peri-implantite	33
II.5.1. Aplicações clínicas	48
III. Conclusão.....	51
IV. Bibliografia.....	53

ÍNDICE DE FIGURAS

Figura 1 - Representação esquemática da ligação biológica de implante dentário (Adaptado de Rose <i>et al.</i> , 2004)	16
Figura 2 - Representação da medição de profundidade de sondagem em (a) Saúde peri-implantar, (b) Mucosite peri-implantar e (c) Peri-implantite (Adaptado de Hirooka & Renvert, 2019)	24
Figura 3 - Radiografia periapical de uma peri-implantite (Adaptado de Hirooka & Renvert, 2019)	24
Figura 4 - Esquema do Planeamento do tratamento das Doenças Peri-implantares (Adaptado de Polyzois, 2019)	28
Figura 5 - ImplantSafe – Teste positivo (Adaptado de Rathnayake <i>et al.</i> , 2017)	49

ÍNDICE DE TABELAS

Tabela 1 - Classificação da peri-implantite (Adaptado de Froum & Rosen, 2012)	21
Tabela 2 - Terapia de suporte intercetiva cumulativa (CIST) (Adaptado de Lang <i>et al.</i> , 2004).....	27
Tabela 3 - Estudos sobre a relação das MMP com a peri-implantite	35

LISTA DE ABREVIATURAS E SIGLAS

aMMP-8 – Metaloproteinase-8 ativa

CBCT – Tomografia computadorizada de feixe cônico

CHX – Clorhexidina

CIST – Terapia de Suporte Intercetiva Cumulativa

FC – Flúido crevicular

FCPI – Flúido crevicular peri-implantar

HO – Higiene oral

HS – Hemorragia à sondagem

IL – Interleucina

M-CSF – Fator estimulante de colónias de macrófagos

MMP – Metaloproteinase da matriz

PC – Periodontite crónica

PI – Peri-implantite

PS – Profundidade de sondagem

RANK – Recetor ativador do fator nuclear kappa-B

RANK-L – Ligando do recetor ativador do fator nuclear kappa-B

TIMP – Inibidor tecidual das metaloproteinases

TNF – Fator de necrose tumoral

I. Introdução

A área da saúde é caracterizada por estar em constante evolução, não só em meios de diagnóstico como também de tratamento, tendo sempre como foco o bem-estar do paciente. Esta evolução estende-se à Medicina Dentária, em especial à implantologia, tendo em conta que cada vez são mais os Médicos Dentistas que optam por reabilitar zonas edêntulas recorrendo a implantes (Dreyer *et al.*, 2018).

A reabilitação com implantes exige um acompanhamento restrito por parte do profissional de saúde e uma manutenção da higiene oral por parte do paciente. Quando algum destes fatores falha, ou o paciente tenha um risco acrescido de desenvolver a doença, a saúde peri-implantar é substituída por doença peri-implantar, que se inicia pela mucosite peri-implantar, caracterizada por uma inflamação em redor do implante, que, caso evolua, dá origem à peri-implantite, uma doença inflamatória da mucosa em redor do implante acompanhada por uma perda progressiva do osso de suporte do implante, podendo levar à sua perda (Catón *et al.*, 2018).

A peri-implantite é uma doença que afeta o bem-estar do paciente a nível funcional e estético, afetando cerca de 31% de novos casos em apenas cinco anos (Costa *et al.*, 2012) e, por essa razão, tem-se vindo a estudar métodos mais eficazes não só de tratamento da doença como também de diagnóstico precoce. Com efeito, caso esse diagnóstico atempado seja possível, o tratamento poderá ser iniciado mais cedo, evitando o agravamento da doença (Solano Mendoza *et al.*, 2017).

O diagnóstico precoce da doença é conseguido através de biomarcadores que permitem prever processos biológicos, patológicos, respostas terapêuticas e a incidência de alguma doença (Strimbu & Tavel, 2010; Alassy *et al.*, 2019). Um biomarcador promissor para a peri-implantite é as metaloproteinases (MMP), mais especificamente a MMP-8, que consiste numa colagenase intersticial, responsável pela degradação do colagénio da matriz extracelular, base estrutural da mucosa peri-implantar.

Ao longo desta revisão bibliográfica procura-se não só compreender melhor as doenças peri-implantares, as suas causas, características predominantes e possíveis métodos de tratamento como também aprofundar o conhecimento sobre as metaloproteinases presentes no fluido crevicular, e sobre o seu mecanismo de ação e o impacto que estas têm no osso de suporte do implante. Por fim, procura-se relacionar

ambas com o intuito de utilizar as metaloproteinases como biomarcadores para a peri-implantite através do controlo da sua concentração no fluído peri-implantar.

A pesquisa na literatura científica para a elaboração desta revisão foi conseguida através das bases de dados eletrónicas como *PubMed*, *B-on*, *Cochrane* e *ScienceDirect*, assim como a teses e dissertações disponíveis no *Google Scholar* ou ainda às listas de referências dos artigos consultados. Esta pesquisa foi realizada em inglês e recorrendo às palavras-chave: “*Peri-implantitis*”, “*metalloproteinases*”, “*biomarkers*” e “*crevicular fluid*”. A seleção dos artigos foi realizada com base no título, resumo e permissão para o seu acesso, dando-se maior relevância a artigos mais recentes.

II. Desenvolvimento

II.1. Implantes e a sua osteointegração

A osteointegração apresentada inicialmente pelo “pai da implantologia moderna”, Professor Per-Ingvar Brånemark, em meados de 1960 revolucionou a reabilitação de zonas edêntulas com base na implantologia (Rösing *et al.*, 2019). Mas, foi em 1991 que Albrektsson e Sennerby definiram osteointegração como sendo a ligação estrutural e funcional formada entre o osso e a superfície do implante (Albrektsson & Sennerby, 1991). Atualmente considera-se um implante osteointegrado quando não existe movimentação progressiva entre o implante e o osso envolvente (Guglielmotti *et al.*, 2019). A osteointegração descreve-se como um processo dinâmico, caracterizado por uma estabilidade primária que é posteriormente substituída por uma estabilidade secundária. A estabilidade primária surge imediatamente após a colocação do implante, tendo uma natureza mecânica uma vez que é conseguida pelo contacto direto do implante com as paredes ósseas. Esta estabilidade inicial pode ser influenciada por determinados fatores como a relação entre o desenho do implante e a anatomia do osso de suporte, a posição em que é colocado em relação à crista óssea, a morfologia e rugosidade do implante e o tipo de osso onde é colocado, sendo que o osso compacto oferece mais estabilidade que o osso trabeculado. Três a quatro semanas após a colocação do implante, a estabilidade primária começa a decrescer e é substituída por uma estabilidade secundária, de natureza biológica, conseguida pela aposição de osso na superfície do implante. Resumidamente, e caso não haja complicações adicionais, pode-se descrever o processo da osteointegração em quatro passos: (1) hemóstase e formação de um coágulo, (2) formação do tecido de granulação, (3) formação de osso e (4) remodelação óssea (Bosshardt *et al.*, 2017).

A reabilitação de zonas edêntulas recorrendo à utilização de implantes teve início na época dos anos 80, tornando-se, nos dias de hoje, uma das opções mais recorrentes, acompanhada por um aumento significativo das complicações associadas. Como tal, torna-se imprescindível o Médico Dentista reconhecer corretamente saúde e doença peri-implantar, capacitando-o para a sua manutenção e tratamento.

O implante dentário tem como objetivo substituir o dente perdido e corresponde a um parafuso integrado no osso, que sustentando uma coroa a ocupar a zona edêntula,

suporta forças oclusais, tendo também, naturalmente, uma componente estética. O implante interfere diretamente com os tecidos envolventes do local de integração. Estes tecidos peri-implantares podem ser divididos em dois compartimentos: tecidos moles e tecidos duros. Os referidos tecidos moles, também designados por mucosa peri-implantar, são formados através do processo de cicatrização, consequente da colocação do implante. Este compartimento tem um papel protetor em relação aos tecidos duros; os tecidos duros, caracterizados pela sua relação direta com a superfície do implante, são responsáveis pelo suporte e estabilidade do mesmo (Araujo & Lindhe, 2018).

Os tecidos moles envolventes ao implante integram a mucosa peri-implantar, medida desde a sua margem à crista óssea, com cerca de 3 ou 4 mm e é constituída por um epitélio queratinizado adjacente ao implante, que se estende até à linha mucogengival (Lin *et al.*, 2013). Ainda se considera controversa a necessidade de uma quantidade mínima de epitélio queratinizado para ser considerada uma situação saudável (Araujo & Lindhe, 2018). A porção que está voltada para o implante é constituída por um epitélio sulcular e por um epitélio juncional, com cerca de 1,5 a 2 mm, unido à superfície do implante através de hemidesmosomas (Figura 1) (Araujo & Lindhe, 2018). Estes correspondem a um complexo de células formado pelas células epiteliais durante a fase de cicatrização, que em conjunto com a lâmina basal, asseguram o selamento epitelial (Ivanovski & Lee, 2017). O tecido conjuntivo, na continuidade do epitélio juncional, tem cerca de 1 a 2 mm, e é composto principalmente por fibras de colagénio, que servem de base estrutural da mucosa peri-implantar, promovendo a sua vascularização e migração de fibroblastos (Ivanovski & Lee, 2017; Gargallo-Albiol *et al.*, 2019). A maioria das fibras de colagénio estão dispostas, desde a crista óssea à margem da mucosa peri-implantar, paralelamente ao implante (Ericsson *et al.*, 1995). No caso de haver gengiva queratinizada poderá também haver presença de fibras circulares (Mello *et al.*, 2016; Araujo & Lindhe, 2018). A constituição da mucosa peri-implantar está exemplificada na Figura 1.

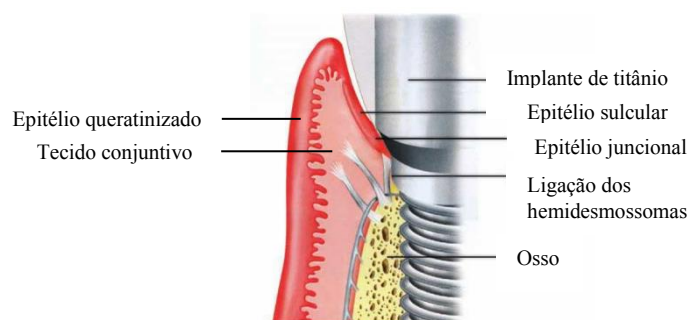


Figura 1 - Representação esquemática da ligação biológica de implante dentário (Adaptado de Rose *et al.*, 2004)

A vascularização dos tecidos periodontais é maioritariamente assegurada pelos vasos supraperiósteos e pelo plexo do ligamento periodontal, que aquando de uma inflamação, transportam os neutrófilos para se dar a resposta inflamatória. Em comparação, os tecidos peri-implantares são predominantemente vascularizados pelos vasos supraperiósteos na zona vestibular da crista alveolar e não tendo ligamento periodontal adjacente, o aporte sanguíneo a tecidos peri-implantares é menor. A menor vascularização da mucosa peri-implantar acoplada com a menor quantidade de células na zona implantar torna mais suscetível o início de um processo inflamatório mais exuberante (Ivanovski & Lee, 2017).

A porção intraóssea do implante está 60% em contacto com osso mineralizado, sendo que o restante contacta com estruturas como medula óssea, estruturas vasculares ou tecido fibroso (Araujo & Lindhe, 2018). Esta parte endoóssea, correspondente à parte coberta por osso, não sofre qualquer exposição com o exterior e, como tal, não há formação de biofilme a seu redor, enquanto que a sua componente protética, exposta à cavidade oral, pode ser colonizada por microrganismos e formar biofilme bacteriano em redor do implante (Lang & Lindhe, 2015; Dreyer *et al.*, 2018). O osso de suporte é uma estrutura dinâmica em constante remodelação, conseguida através do equilíbrio entre degradação e deposição da matriz óssea extracelular, por osteoclastos e osteoblastos. Enzimas como as metaloproteinases, presentes na maioria das fases de remodelação óssea, desempenham um papel fundamental no controlo deste mecanismo (Lang & Lindhe, 2015; Insua *et al.*, 2017; Tokuhara *et al.*, 2019). Os osteócitos, presentes nas lacunas da matriz extracelular e provenientes dos osteoblastos, são sensíveis a mudanças na matriz, determinando a necessidade ou não de remodelação óssea. Quando estes detetam uma deformação na matriz óssea extracelular libertam sinais, citocinas pró-inflamatórias, que estimulam os osteoclastos. Estes serão responsáveis pela reabsorção da zona afetada através da degradação das fibras de colagénio, por ação das enzimas catépsina K e MMP e dissolução da hidroxiapatite por acidificação local (Fernandes & Gomes, 2016; Almehmadi & Alghamdi, 2018). A ação da MMP nos osteoclastos parece também ser a nível da sua migração, principalmente as MMP ligadas à membrana plasmática (Georges *et al.*, 2009). No entanto esta relação ainda carece de investigação. A regulação da atividade dos osteoclastos é assegurada, maioritariamente, pelo recetor do fator nuclear kappa-B (RANK), proteína transmembranar da família do fator de necrose tumoral (TNF), na superfície dos pré-osteoclastos e osteoclastos. A ligação do seu ligando

RANKL, proteína transmembranar na superfície dos osteoblastos, é o principal indutor da ativação dos osteoclastos (Bartok & Fornasari, 2016). Quando ativados, os osteoclastos são responsáveis pela reabsorção óssea através da acidificação e degradação da matriz orgânica. Esta fase termina com a apoptose destas células. Após este processo, os osteoblastos são estimulados e formam matriz osteóide, que é posteriormente mineralizada, constituindo o osso renovado (Fernandes & Gomes, 2016; Almeahmadi & Alghamdi, 2018).

A saúde do implante está assegurada caso alguns parâmetros clínicos sejam mantidos, entre os quais: ausência de sinais inflamatórios (por exemplo edema, dor, rubor, hemorragia) e ausência de perda de osso de suporte para além do perdido fisiologicamente durante o processo de cicatrização. Ao realizar a medição da profundidade de sondagem, considera-se saudável se esta for pequena (≤ 5 mm), e deve ser medida com uma força ligeira (aproximadamente 0,25 N) de forma a evitar traumatizar os tecidos. É de notar que a penetração da sonda em tecidos adjacentes a implantes apresenta menor resistência devido não só à disposição das fibras de colagénio de forma paralela, como explicado previamente, como também à falta de cimento na superfície implantar (Mello *et al.*, 2016; Araujo & Lindhe, 2018; Renvert *et al.*, 2018). Caso haja hemorragia, esta poderá estar associada a trauma durante a medição da profundidade de sondagem. Com o passar do tempo, um implante saudável sofre naturalmente perda óssea devido ao processo de cicatrização, mas esta nunca deve ser superior a 2 mm. Caso o seja, a perda óssea já é considerada patológica. Estas medidas são realizadas tendo como referência uma radiografia feita no momento de colocação do implante (Renvert *et al.*, 2018).

O sucesso de um implante dentário difere da sua sobrevivência uma vez que o primeiro abrange também a manutenção dos fatores estéticos, mecânicos e biológicos (Rösing *et al.*, 2019) e inclui a saúde de todos os tecidos envolventes apesar da constantemente exposição a microrganismos da cavidade oral (Daubert & Weinstein, 2019). A manutenção correta por parte do paciente torna-se imprescindível, o que inclui visita regular ao Médico Dentista para controlo e remoção mecânica de placa bacteriana remanescente por parte do profissional (Rösing *et al.*, 2019). Segundo a nova classificação, realizada em 2007 pela Pisa, *Italy Consensus Conference*, dentro da sobrevivência distingue-se dois estados possíveis: sobrevivência satisfatória, em que não é necessário realizar tratamento, e sobrevivência comprometida em que o tratamento já é necessário, de forma a evitar o fracasso do implante, sendo que os fatores que a

distinguem são a sensibilidade durante a função, perda óssea superior a 4 mm, mas nunca ultrapassando metade do comprimento do implante, profundidade de sondagem superior a 7 mm e a possível história de exsudado. Caso a situação não seja controlada atinge-se o fracasso do implante caracterizado por uma das seguintes características: dor durante a função, mobilidade, perda óssea radiográfica de mais de metade do comprimento do implante, exsudado descontrolado ou caso o implante já tenha sido perdido (Misch *et al.*, 2008). O sucesso peri-implantar deve descrever implantes com, pelo menos, doze meses em função e pode ser avaliado em três fases: precoce se abranger os primeiros um a três anos, intermédio se estiver presente dos três aos sete anos após a sua colocação e longevidade clínica caso se mantiver sete anos ou mais (Misch *et al.*, 2008).

Surge assim a importância do diagnóstico precoce da doença peri-implantar, pois, e como será explicado mais adiante, a peri-implantite é precedida pela mucosite peri-implantar que é uma situação ainda reversível se diagnosticada precocemente. Nestes casos, o Médico Dentista pode iniciar um controlo da inflamação da mucosa peri-implantar mais atempadamente. Este controlo permite evitar o início de perda de osso de suporte do implante, melhorando significativamente o seu prognóstico (Al-Sabbagh & Shaddox, 2019). Mesmo quando a perda óssea já está em curso, o diagnóstico mais atempado da mesma permite ao Médico Dentista estar mais atento à situação, havendo um maior controlo por parte deste e por parte do paciente com o intuito de diminuir o mais possível esta perda.

II.2. Doenças Peri-implantares

II.2.1. Caracterização da mucosite peri-implantar e peri-implantite

Nas últimas décadas o número de pacientes com peri-implantite, associada à inflamação provocada por biofilme, tem vindo a aumentar, podendo levar à perda do implante (Cosgarea *et al.*, 2019). A prevalência da mucosite peri-implantar é de 43%, num intervalo de 19% - 65%, e a peri-implantite de 22%, num intervalo de 1% - 47% (Krebs *et al.*, 2019; Salvi *et al.*, 2019). Num estudo retrospectivo, realizado 17 a 23 anos após a colocação do implante, analisou-se uma população com um total de 274 implantes e concluiu-se que a incidência da peri-implantite foi de 7,9% ao nível do implante e 13,2% ao nível do paciente (Krebs *et al.*, 2019).

Num estudo realizado em 80 pacientes com mucosite peri-implantar, a incidência de peri-implantite num período de cinco anos foi de 31% (Costa *et al.*, 2012), e esta parece afetar aproximadamente 20% dos pacientes que colocaram implantes (Rösing *et al.*, 2019), que confirma a relação entre mucosite e peri-implantite.

Como indicado anteriormente, podemos distinguir duas possíveis complicações biológicas: a mucosite peri-implantar e a peri-implantite. A mucosite é caracterizada clinicamente por sinais de inflamação (edema, dor, rubor e hemorragia à sondagem) enquanto que a peri-implantite é também acompanhada por perda óssea radiográfica (Renvert *et al.*, 2018). Segundo Berglundh *et al.* (2018), a mucosite peri-implantar pode preceder a peri-implantite, especialmente se não houver controlo eficiente da placa bacteriana.

Em 2017 foi determinada uma nova classificação das Doenças Periodontais e Peri-implantares, que veio classificar a peri-implantite como uma condição caracterizada por inflamação da mucosa envolvente, levando a uma perda progressiva do osso de suporte do implante (Catón *et al.*, 2018). O processo patológico da peri-implantite é caracterizado como uma osteoclastogénese inflamatória e pode ser iniciada por fatores como infeções, lesões na zona protética do implante por má adaptação, stresse biomecânico excessivo e/ou biocorrosão (Rakic *et al.*, 2016). As condições inflamatórias associadas aos tecidos em redor do implante são das complicações biológicas mais frequentes a nível peri-implantar (Renvert *et al.*, 2018).

Para que ocorra a osteoclastogénese é essencial a presença de duas citocinas, a M-CSF, que estimula a diferenciação células-tronco hematopoiéticas em macrófagos, e a expressão do RANK, que como referido anteriormente, é responsável pela diferenciação dos osteoclastos quando unido ao RANKL. As células inflamatórias, como os neutrófilos, contribuem para a expressão e aumento dos níveis de RANKL (Fernandes & Gomes, 2016) aumentando o número de osteoclastos ativos.

O nível de MMP em situações não inflamatórias encontra-se em quantidades bastante reduzidas ou mesmo nulas mas perante uma resposta inflamatória, onde há um aumento dos níveis de citocinas inflamatórias, como interleucinas 1 e 6 e o fator de necrose tumoral de neutrófilos e fibroblastos, há um aumento da expressão de MMP, responsáveis pela destruição dos tecidos envolventes devido à sua capacidade colageneolítica (Sorsa *et al.*, 2004, 2006).

Histologicamente, as doenças peri-implantares têm uma dimensão maior, com uma resposta inflamatória maior e com progressão mais rápida, comparativamente às doenças periodontais, justificada pela ausência de ligamento periodontal, por uma menor vascularização e pela falta de cimento radicular, afetando o encapsulamento da lesão, adotando um padrão mais acelerado. Clinicamente, as profundidades de sondagem são maiores e tende a atingir a crista óssea mais facilmente (Berglundh *et al.*, 2019; Rösing *et al.*, 2019).

A severidade da peri-implantite pode ser distinguida em três níveis: precoce, moderado e severo, como representado na Tabela 1.

Tabela 1 - Classificação da peri-implantite (Adaptado de Froum & Rosen, 2012)

Classificação da peri-implantite	
Precoce	PS \geq 4 mm (hemorragia e/ou supuração à sondagem) Perda óssea < 25% do comprimento do implante
Moderado	PS \geq 6 mm (hemorragia e/ou supuração à sondagem) Perda óssea de 25% a 50% do comprimento do implante
Avançado	PS \geq 8 mm (hemorragia e/ou supuração à sondagem) Perda óssea > 50% do comprimento do implante

II.2.2. Etiopatogênese e Fatores de risco das Doenças Peri-implantares

O biofilme bacteriano foi considerado o principal fator desencadeante das doenças peri-implantares (Renvert *et al.*, 2018) e podemos defini-lo como sendo um conjunto estruturado de bactérias envolvidas numa matriz extracelular polimérica produzidas por elas próprias (Mombelli & Décaillot, 2011).

Persson & Renvert (2013) definiram a peri-implantite como uma infecção polimicrobiana, uma vez que tem na sua constituição um variado número de microrganismos, principalmente bactérias anaeróbias Gram negativo (Mombelli & Décaillot, 2011; Daubert & Weinstein, 2019). No entanto, ainda não há nenhum consenso quanto ao complexo bacteriano que inicia a perda óssea (Daubert & Weinstein, 2019).

Outrora pensava-se que a reação inflamatória e a formação do biofilme na mucosa peri-implantar e nos tecidos periodontais eram semelhantes, contudo, em estudos mais recentes verificou-se que as suas respostas não são tão semelhantes. Como por exemplo, a colonização por *Staphylococcus aureus* pouco após a colocação do implante (Mombelli & Décaillet, 2011) devido à sua elevada afinidade com as superfícies de titânio do implante (Persson & Renver, 2013). A peri-implantite é também caracterizada pela presença de *Porphyromonas gingivalis*, *Tannerella forsythia*, *Staphylococcus anaerobius*, *Streptococcus intermedius*, *Streptococcus mitis* e *Tannerella socranskii* (Persson & Renver, 2013; Padial-Molina *et al.*, 2016). O aparecimento da peri-implantite pode também estar relacionado com a presença de vírus que poderão potenciar a destruição dos tecidos peri-implantares. A presença de vírus, como a família dos vírus do herpes simples, altera a resposta imunológica levando a uma resposta deficiente por parte dos macrófagos, linfócitos e neutrófilos (Akram *et al.*, 2019).

Devido ao grau de evolução das Doenças Peri-implantares, é de extrema importância conhecer os seus fatores de riscos e, deste modo, avaliar o risco individual de cada paciente e assim adaptar o prognóstico da colocação do implante. Definem-se como fatores de risco todos os fatores ou comportamentos que, quando presentes, aumentam a probabilidade de se desenvolver uma doença. Para as Doenças Peri-implantares, estes podem ser divididos em fatores locais ou fatores gerais. Fatores locais engloba todos os fatores que podem contribuir para a acumulação de placa bacteriana ou mesmo alterar a sua composição. Exemplificando, identificam-se como fatores locais: a má higiene oral, a rugosidade e superfície do implante, presença de cimento residual, presença de bolsas periodontais não tratadas e ausência de gengiva queratinizada em redor do implante. Fatores gerais são fatores referentes à saúde geral do paciente, que podem influenciar a sua suscetibilidade de desenvolver a doença. Inclui-se nos fatores gerais a história de periodontite, hábitos alcoólicos ou tabágicos, história médica (por exemplo diabetes), predisposição genética e motivação do paciente em cumprir as sessões de manutenção e de efetuar uma higiene oral correta (Renvert & Quirynen, 2015). De todos estes fatores de risco aqueles que estão mais fortemente associados ao desenvolvimento das Doenças Peri-implantares são a má higiene oral e consequente acumulação de placa dado que provoca uma inflamação dos tecidos em redor do implante, ou seja, mucosite peri-implantar, que, caso seja persistente, poderá levar à reabsorção de osso de suporte, isto é, peri-implantite (Renvert & Quirynen, 2015); e a história de periodontite que

confere um risco acrescido de desenvolver peri-implantite, com um aumento na profundidade de sondagem e perda óssea marginal (Renvert & Quirynen, 2015; Ferreira *et al.*, 2018).

II.2.3. Parâmetros clínicos, radiográficos e histológicos das Doenças Peri-implantares

O diagnóstico da mucosite peri-implantar baseia-se fundamentalmente em sinais clínicos inflamatórios, como edema, dor, hemorragia e rubor. Quanto à peri-implantite, é uma doença inflamatória, acompanhada por uma perda gradual de osso de suporte (Renvert *et al.*, 2018), que pode ser classificada em três estádios, como representado anteriormente na Tabela 1.

A avaliação dos parâmetros clínicos, proporcionais à severidade da doença (Ramanauskaite *et al.*, 2018), entre os quais o índice de placa, índice gengival, profundidade de sondagem, hemorragia à sondagem, supuração e mobilidade, é realizada com o auxílio de uma sonda periodontal (Renvert *et al.*, 2019).

No diagnóstico da mucosite podemos identificar os seguintes parâmetros: (1) aumento ou não da profundidade de sondagem acompanhada por hemorragia e/ou supuração; (2) ausência de perda óssea para além do período de cicatrização (Renvert *et al.*, 2019).

O diagnóstico de peri-implantite é caracterizado por: (1) aumento da profundidade de sondagem com presença de hemorragia e/ou supuração; (2) presença de perda óssea para além do perdido no período de cicatrização. Caso se trate de um paciente em que não há termo de comparação com exames anteriores, a peri-implantite pode ser diagnosticada por: (1) profundidade de sondagem ≥ 6 mm com presença de hemorragia e /ou supuração; (2) nível ósseo apical 3 mm ou mais do nível mais coronal da parte intraóssea do implante (Renvert *et al.*, 2019).

A Figura 2 representa a profundidade de sondagem em cada uma das condições peri-implantares e as diferenças entre si.

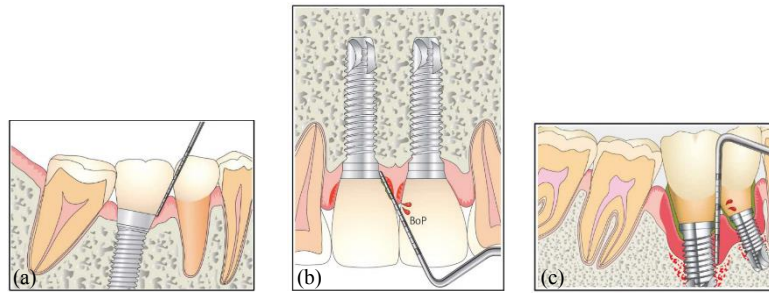


Figura 2 - Representação da medição de profundidade de sondagem em (a) Saúde peri-implantar, (b) Mucosite peri-implantar e (c) Peri-implantite (Adaptado de Hirooka & Renvert, 2019)

Radiograficamente, os primeiros sinais de peri-implantite surgem geralmente poucos anos após o primeiro ano em função do implante, caracterizados por uma perda óssea radiográfica ≥ 2 mm (Renvert *et al.*, 2018), como representado na Figura 3.

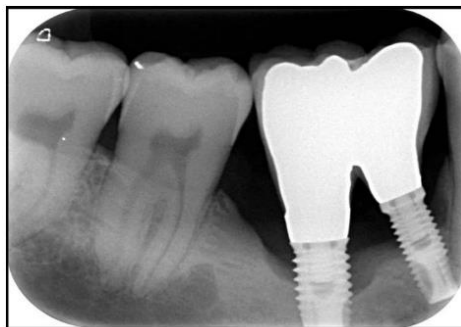


Figura 3 - Radiografia periapical de uma peri-implantite (Adaptado de Hirooka & Renvert, 2019)

A análise radiográfica executada através da técnica do paralelismo permite uma melhor visualização do nível ósseo. É também possível recorrer ao CBCT, tendo a vantagem de permitir visualizar o defeito em três dimensões, diferenciando a sua extensão entre vestibular, lingual e/ou interproximal (Renvert *et al.*, 2019).

Histologicamente, a mucosite peri-implantar é caracterizada como uma lesão localizada lateralmente em relação ao epitélio juncional com um infiltrado rico em estruturas vasculares, plasmócitos e linfócitos B e T. A peri-implantite caracteriza-se por uma inflamação severa do epitélio juncional, que se estende até à crista óssea, com um grande número de microrganismos, osteoclastos, plasmócitos, neutrófilos e macrófagos (Berglundh *et al.*, 2019).

O processo inflamatório, característico das Doenças Peri-implantares, apresenta uma fase inicial caracterizada por uma inflamação subclínica, ou seja, que não é possível ser detetada apenas recorrendo a parâmetros clínicos e radiográficos. Ao não controlar esta fase inicial a progressão da inflamação prossegue até afetar clinicamente os tecidos peri-implantares, podendo dar início à sua destruição. Ao invés dos biomarcadores pois permitem um diagnóstico da doença quando esta ainda se encontra em fase subclínica. Ao detetar o processo inflamatório numa fase tão precoce a doença pode ser controlada de um modo mais eficaz, melhorando muito o seu prognóstico. Para além disto, através de testes que utilizam as concentrações de biomarcadores é possível determinar a suscetibilidade do indivíduo, adaptar a consulta de terapia de suporte e prever a progressão da doença (Alassiri *et al.*, 2018).

II.2.4. Tratamento da mucosite peri-implantar e peri-implantite

O início das doenças peri-implantares pode ser resultado de falta de assepsia durante a colocação do implante ou devido a fatores locais ou fatores de risco que poderão levar ao desenvolvimento da infeção. Como tal, antes de iniciar qualquer tratamento é necessário verificar se a peça protética está bem adaptada, se não há cimento em excesso, se é passível de uma boa higienização, se o paciente está motivado e se se compromete a realizar uma boa higiene oral e saber gerir expectativas (Polyzois, 2019).

Posteriormente a uma análise clínica e radiográfica do implante e caso a decisão seja manter o implante em função, o tratamento deve-se focar em controlar a infeção, sendo fundamental identificar todos os fatores que possam ser a causa dessa infeção para adequar o tratamento ao caso em questão (Wang *et al.*, 2019).

O tratamento das Doenças Peri-implantares pode ser realizado por um tratamento não cirúrgico ou por um tratamento cirúrgico. O tratamento não cirúrgico inclui desbridamento mecânico com instrumentos manuais, ultrassons ou jatos de glicina (Renvert & Polyzois, 2018; Wang *et al.*, 2019), terapia antissética com peróxido de hidrogénio, clorhexidina ou iodopovidona (Renvert & Polyzois, 2018), terapia antibiótica e terapia com laser (Wang *et al.*, 2019). O tratamento não cirúrgico deve sempre preceder o cirúrgico, com o objetivo de reduzir a inflamação dos tecidos envolventes, criar um ambiente favorável para a higiene oral e caso este seja eficaz é

imperativo que o paciente seja acompanhado com a finalidade de manter a saúde peri-implantar (Renvert *et al.*, 2019).

O tratamento não cirúrgico em casos de mucosite peri-implantar, baseado em desbridamento mecânico e reforço da higiene oral, permite uma redução da profundidade de sondagem de 0,5 – 1,0 mm e uma diminuição da hemorragia à sondagem de 15% - 40% (Renvert *et al.*, 2019). Quanto ao seu efeito no tratamento da peri-implantite pode-se verificar uma redução da hemorragia à sondagem de 20% - 50%, mas com uma possível redução da profundidade de sondagem \leq 1mm. Como tal podemos concluir que o tratamento não cirúrgico pode ser eficaz em casos de mucosite peri-implantar, mas no caso da peri-implantite é mais improvável, sendo muitas vezes necessário recorrer ao tratamento cirúrgico (Renvert *et al.*, 2019), que tem como objetivo permitir estabelecer uma anatomia favorável à descontaminação mecânica e química do implante (Polyzois, 2019). Este último tipo de tratamento comporta várias abordagens como retalho de acesso, cirurgia ressectiva ou cirurgia regenerativa. O tipo de abordagem selecionado depende principalmente do tipo de defeito ósseo presente e da posição do implante. Caso a estética não seja uma preocupação opta-se por um cirurgia ressectiva; em zonas estéticas opta-se por uma cirurgia de acesso, onde se preserva o tecido mole presente. Em defeitos favoráveis à regeneração, esta é realizada recorrendo a um enxerto de osso autógeno ou por outro substituto ósseo com uma membrana estabilizada por tachas que são posteriormente removidas, tornando possível uma re-osteointegração (Renvert & Polyzois, 2018; Polyzois, 2019).

O planeamento do tratamento deve ser de acordo com um protocolo terapêutico, a terapia de suporte intercetiva cumulativa (CIST), que se rege de acordo com as características clínicas e radiográficas da Doença Peri-implantares. Este protocolo é constituído por quatro passos sequenciais, que à medida que a severidade e extensão da lesão aumentam, o potencial antimicrobiano também aumenta (Froum, 2016). Na Tabela 2 encontra-se esquematizado o protocolo da terapia de suporte intercetiva cumulativa.

Tabela 2 - Terapia de suporte intercetiva cumulativa (CIST) (Adaptado de Lang *et al.*, 2004)

PS ≤ 3 mm	Ausência de placa bacteriana e ausência de HS	Desbridamento mecânico Polimento	A
	Presença de placa bacteriana até 1/3 da superfície do implante e presença de HS		
PS – 4 a 5 mm		Terapia antissética 0,1% gel de CHX 2x ao dia durante 3-4 semanas	B
PS > 5 mm	Presença de HS Ausência de cratera		
	Presença de HS Cratera – 2 mm	Terapia antibiótica tópica ou sistêmica	C
	Presença de HS Perda óssea > 2 mm	Cirurgia Ressectiva ou Regenerativa	D

Dependendo do diagnóstico da Doença Peri-implantar pode-se optar por uma terapia A isolada, terapia A+B, terapia A+B+C, e caso seja uma situação já avançada terapia A+B+C+D.

A Figura 4 resume o planejamento do tratamento das Doenças Peri-implantares.

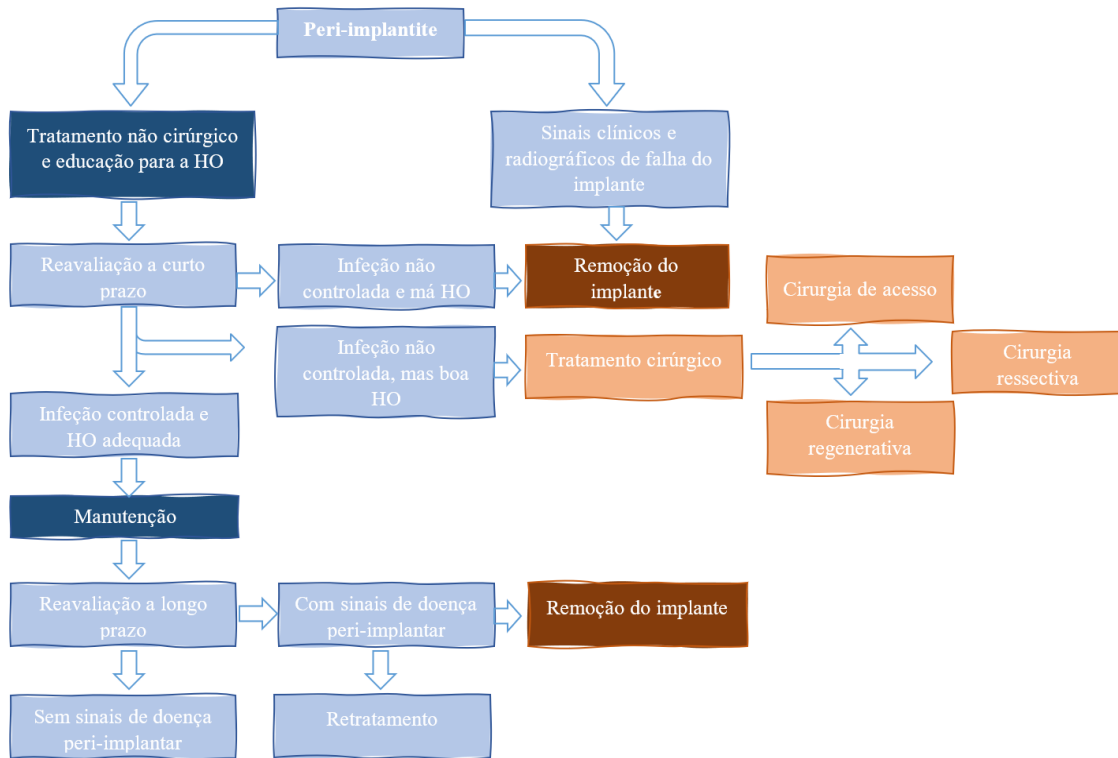


Figura 4 - Esquema do Planeamento do tratamento das Doenças Peri-implantares (Adaptado de Polyzois, 2019)

De facto, a progressão da doença e a quantidade de osso de suporte perdido influenciam muito o sucesso do tratamento, especialmente em pacientes fumadores com uma perda óssea que excede os 5 mm, tornando a taxa de sucesso do tratamento de apenas 32%. A quantidade de osso de suporte é representativa da severidade da doença, logo em implantes com perdas ósseas elevadas, há um processo inflamatório subjacente também muito desenvolvido. Superfícies que apresentam maior perda óssea tornam o tratamento mais complicado também porque dificultam a limpeza no tratamento cirúrgico devido à pouca acessibilidade a todo o defeito. É bastante clara a necessidade extrema de diagnosticar precocemente a doença peri-implantar para ser atingido o sucesso do tratamento (de Waal *et al.*, 2016).

II.3.Flúido crevicular

Em 1959, Brill e Björn descobriram que no interior do sulco ou bolsa gengival está presente um fluído denominado de fluído crevicular (FC), originado pelos vasos sanguíneos gengivais, que percorre a membrana basal externa e o epitélio juncional até atingir o sulco gengival, onde desempenha um papel de transporte dos produtos

bacterianos para o periodonto, limpeza do sulco e função antibacteriana. O fluido crevicular corresponde a um fluido fisiológico considerado um exsudado inflamatório, que, segundo alguns autores, em situações de saúde periodontal se considera um transudado. Este é composto por um conjunto de produtos entre os quais, mediadores inflamatórios, neutrófilos, linfócitos, monócitos, iões e enzimas como colagenases, aminotransferase, gelatinase, entre outras. A quantidade de fluido crevicular pode ser afetada por fatores mecânicos (por exemplo escovagem e mastigação agressivas) que aumentam a sua produção, por hábitos tabágicos (aumenta), pelo período circadiano (maior das 6 as 10 h da manhã gradualmente e depois diminui), pelas hormonas sexuais e cirurgias periodontais (aumentado no pós operatório e durante o período de cicatrização) (Khurshid *et al.*, 2017).

Com o desenvolvimento do processo inflamatório em redor do dente observa-se um aumento da permeabilidade capilar que, por conseguinte, leva a um aumento de 5,5 vezes do volume e um aumento no número de células inflamatórias, mediadores inflamatórios, proteínas, fosfatases, peptidases, citocinas, fibroblastos, macrófagos e neutrófilos. A concentração de metaloproteinases, produzidas por neutrófilos, fibroblastos e osteoclastos, também aumenta. Como estas são responsáveis pela degradação do colagénio, com o aumento da sua concentração há também um aumento da perda óssea. Como a sua concentração aumenta com a resposta inflamatória, poderá ser utilizado como um possível marcador das doenças periodontais (Barros *et al.*, 2016; Khurshid *et al.*, 2017).

O fluido crevicular peri-implantar (FCPI) corresponde ao fluido presente no sulco ou bolsa em redor do implante e tem uma composição semelhante ao fluido crevicular dos tecidos periodontais, incluindo vários componentes que podem ser utilizados como possíveis biomarcadores. Um biomarcador promissor para detetar precocemente as doenças peri-implantares é a colagenase intersticial MMP-8, responsável principal pela degradação da matriz extracelular da mucosa pois tem afinidade com o seu maior componente, o colagénio tipo I. A concentração da MMP-8 pode refletir o estado peri-implantar e indicar o desenvolvimento da doença e, se esta, se encontra numa fase ativa (Janska *et al.*, 2016; Al-Majid *et al.*, 2018).

A utilização do FCPI para identificar possíveis marcadores apresenta a vantagem de ser uma recolha não invasiva, com possibilidade de recolher várias localizações em

simultâneo. A recolha pode ser feita recorrendo a tiras de papel, fios enrolados previamente pesados, a micropipetas ou fazendo lavagens intracreviculares. O método de recolha mais comum por permitir relativizar a concentração dos marcadores é utilizando tiras de papel, os *Periopapers Oraflow* (USA), inserindo-os 1 a 2 mm no sulco ou bolsa gengival até sentir uma ligeira resistência, e recorrendo a isolamento relativo de forma a evitar contaminação com saliva e/ou sangue, e aguardar 30 segundos. Após a recolha do fluido coloca-se num instrumento eletrónico, Periotron 8000 Oraflow Inc., com a finalidade de calcular o volume de fluido crevicular recolhido. É muito importante que esta recolha seja realizada recorrendo a isolamento relativo de forma a evitar contaminação da amostra com saliva e/ou sangue. Que caso aconteça deve ser excluída (Barros *et al.*, 2016; Bostanci & Belibasakis, 2017; Attar *et al.*, 2018; Zhu *et al.*, 2019).

II.4. As metaloproteinases

No início de 1960 as metaloproteinases da matriz foram pela primeira vez identificadas e são agora classificadas como uma família de enzimas, as endopeptidases, que degradam as ligações peptídicas entre os aminoácidos das proteínas da matriz extracelular, e para além destes substratos podem também clivar várias moléculas de sinalização como citocinas, quimiocinas e fatores de crescimento (Cui *et al.*, 2017; Boelen *et al.*, 2019). As MMP podem ainda estar envolvidas em diversos processos biológicos como a cicatrização tecidual, embriogénese, angiogénese, resposta inflamatória, apoptose, ovulação, e remodelação da matriz extracelular, estando em grandes quantidades no tecido conjuntivo (Klein & Bischoff, 2011; Cui *et al.*, 2017; Wang & Khalil, 2018; Boelen *et al.*, 2019; Tokuhara *et al.*, 2019), como em processos patológicos, como a peri-implantite, uma vez que têm capacidade de degradar o maior componente da matriz extracelular – colagénio tipo I, levando progressivamente a um desenrolar da doença e perda de suporte do implante (Al-Majid *et al.*, 2018).

As metaloproteinases são produzidas por uma série de células como os fibroblastos, neutrófilos, células endoteliais, células inflamatórias, entre outras. A sua expressão pode ser controlada em três níveis: a nível da transcrição, estimulada por citocinas inflamatórias (IL-1, IL-6, IL-8 e TNF), fatores de crescimento e fibroblastos; por ativação da pro-enzima e pela inativação da enzima por parte do inibidor tecidual das metaloproteinases (TIMP), que serão explicados mais adiante (Stamenkovic, 2003; Sorsa *et al.*, 2006). As MMP são produzidas inicialmente como pro-enzimas, em que pro-

péptido aminoterminal (pro-domínio), constituído por resíduos de cisteína, interage com o íon de zinco no centro ativo, impedindo-o de se ligar ao seu substrato; Quando este péptido é clivado causa a interrupção da cadeia e ativação da metaloproteinase. Pode também dar-se uma ativação química por oxidação do pro-péptido cisteína por reação ao oxigénio (Tallant *et al.*, 2010; Klein & Bischoff, 2011; Cui *et al.*, 2017; Boelen *et al.*, 2019).

A família das metaloproteinases partilha a mesma estrutura base formada por um domínio catalítico constituído por dois íões de zinco, três íões de cálcio, três resíduos histidina e ainda 170 aminoácidos, um péptido que liga os domínios, com comprimento variável e função de dar flexibilidade entre os domínios e estabilidade à enzima, e o domínio da hemopexina que contém 200 aminoácidos. Como referido anteriormente, em forma de pro-enzima tem ainda um pro-domínio constituído por resíduos de cisteína que se une ao íon de zinco do domínio catalítico. A extremidade do domínio catalítico é a zona mais variável da estrutura da enzima e é o que confere especificidade ao substrato (Cui *et al.*, 2017; Laronha *et al.*, 2020).

Dentro da família das metaloproteinases identifica-se, nos tecidos humanos, 23 tipos podendo-se dividir em subgrupos, que são numerados consoante a ordem cronológica em que foram descobertas e consoante a sua função e especificidade ao substrato. As metaloproteinases podem ser classificadas como collagenases, gelatinase, estromelisin, tipo-membrana, matrilisina e outras. As collagenases são caracterizadas pela sua função de clivagem do colagénio tipo I, II e III, onde o domínio da hemopexina desempenha um papel fundamental uma vez que degrada a hélix tripla do colagénio para posteriormente se dar a hidrólise das ligações peptídicas. As collagenases incluem as MMP-1, MMP-8, MMP-13 e MMP-18, também conhecidas como collagenases-1, -2, -3, e -4, respetivamente. As gelatinases, que incluem a MMP-2 e MMP-9, são consideradas fundamentais para a degradação das proteínas da matriz extracelular e degradam colagénio desnaturado ou gelatinas. O grupo das estromelisin é constituído pelas MMP-3, MMP-10 e MMP-11 e têm afinidade para proteoglicanos. A MMP-3 e MMP-10 têm ainda uma função de degradar algumas moléculas da matriz extracelular, ao contrário da MMP-11, que tem baixa ação nas moléculas da matriz extracelular. As MMP podem também ser encontradas associadas às membranas celulares chamadas MMP tipo-membrana, onde são incluídas quatro do tipo transmembranares (MMP-14, MMP-15, MMP-16 e MMP-24) caracterizadas por um segmento hidrofóbico transmembranar, e

duas (MMP-17 e MMP-25) ancoradas através de um fosfoglicérido, o glicosilfosfatidilinositol (GPI). Este tipo de MMP é ativado intracelularmente e é posteriormente expresso na superfície da célula, onde vai exercer a sua ação proteolítica. As MMP do tipo matrilisinas, ou seja, MMP-7 e MMP-26 são características pois não possuem domínio da hemopexina, o que as torna estruturalmente mais simples. Quanto às outras MMP, estas incluem a MMP-12, MMP-19, MMP-20, MMP-21, MMP-22, MMP-23, MMP-27 e MMP-28 (Klein & Bischoff, 2011; Cui *et al.*, 2017; Boelen *et al.*, 2019; Cerofolini *et al.*, 2019; Laronha *et al.*, 2020).

Como foi referido anteriormente, as MMP têm de sofrer uma transformação para se tornarem ativas, quando este processo se realiza a sua quantidade passa ser imediatamente regulada. A regulação das MMP dá-se principalmente a partir de inibidores endógenos específicos ou não específicos, podendo também dar-se através de inibidores sintéticos.

Os inibidores específicos incluem um grupo de quatro proteínas denominadas de TIMPs (TIMP-1, -2, -3 e -4), formadas por dois domínios, um C-terminal com seis resíduos de cisteína e 65 aminoácidos e N-terminal com seis resíduos de cisteína e 125 aminoácidos, cada um com três pontes de dissulfeto (Laronha *et al.*, 2020). O domínio N-terminal apresenta-se como um unidade única e com capacidade de inibir as MMP (Liu & Khalil, 2017; Laronha *et al.*, 2020). A TIMP-1 e TIMP-3 são glicoproteínas, enquanto que a TIMP-2 e TIMP-4 não contêm carboidratos (Murphy & Nagase, 2009; Cui *et al.*, 2017). Os quatro tipos de TIMPs têm afinidade para um número variável de MMP e formam complexos com estequiometria de 1:1 (Tallant *et al.*, 2010; Cui *et al.*, 2017), mas têm diferentes eficácias para as diferentes MMP (Liu & Khalil, 2017; Laronha *et al.*, 2020).

O principal inibidor não específico das MMP é o inibidor de proteases α 2-macroglobulina (Laronha *et al.*, 2020). A α 2-macroglobulina é uma glicoproteína encontrada no sangue ou fluído intersticial, constituída por quatro subunidades idênticas que se acoplam com a MMP sendo este complexo eliminado por endocitose (Liu & Khalil, 2017; Laronha *et al.*, 2020).

O aparecimento de inibidores sintéticos surgiu com a necessidade de procurar um equilíbrio nos níveis de MMP, de modo a evitar o desenvolvimento de patologias, incluindo as Doenças Peri-implantares, podendo ser conseguido através da ligação do

inibidor com o zinco ou através de ligações não covalentes do inibidor à MMP no local de ligação do substrato (Liu & Khalil, 2017). Os inibidores sintéticos de ligação ao zinco têm um mecanismo que se baseia na interação com o íon de zinco, impedindo de participar na atividade catalítica (Murphy & Nagase, 2009; Liu & Khalil, 2017; Laronha *et al.*, 2020). Posteriormente, houve a possibilidade de se utilizar inibidores sintéticos sem ligação ao zinco, caracterizados como inibidores hidrofóbicos, com maior seletividade uma vez que como a ligação com o íon zinco é algo idêntico a todas as MMP, e ao não utilizar esta via supõe-se uma maior seletividade às diferentes MMP. O seu mecanismo de ação consiste em ligar-se à MMP, alterar a conformação do local de ligação ao substrato, tornando-se menos favorável a que esta ocorra (Liu & Khalil, 2017; Laronha *et al.*, 2020). Possivelmente ao encontrar um inibidor sintético para as MMP responsáveis pela destruição da matriz extracelular no desenrolar da peri-implantite, se possa atenuar ou mesmo anular os efeitos mais severos da doença, tornar o tratamento mais eficaz e reduzir a inflamação em redor da mucosa peri-implantar (Sorsa *et al.*, 2006).

O resultado do equilíbrio entre MMP e seus inibidores permite o controlo de processos fisiológicos e caso haja uma desregulação neste equilíbrio desenrolam-se processos patológicos, sendo que o tipo depende da MMP afetada (Boelen *et al.*, 2019; Laronha *et al.*, 2020). A alta expressão de MMP associada a inflamações crónicas, realça a possibilidade de utilizar a enzima e seus inibidores de uma forma benéfica, procurando sempre um opção que colida num situação saudável (Cerofolini *et al.*, 2019).

II.5.As metaloproteinases como biomarcadores da peri-implantite

A peri-implantite e todas as suas repercussões afetam o bem-estar geral do paciente, uma vez que o processo inflamatório está associado a edema, dor, halitose, podendo também levar a um compromisso estético (Solano Mendoza *et al.*, 2017), o que evidencia a necessidade de encontrar um biomarcador que permita o seu diagnóstico precoce. Os biomarcadores são, como o nome indica, marcadores biológicos, que representam qualquer substância que possa ser medida objetivamente e que descreva, influencie ou preveja processos biológicos, patológicos, respostas terapêuticas e a incidência de alguma doença (Strimbu & Tavel, 2010; Alassy *et al.*, 2019).

Ao longo dos anos têm sido investigados potenciais biomarcadores para a peri-implantite, mas para tal, é importante realçar o facto de que o desenrolar da doença e todo

o processo de regulação óssea é controlado por vários fatores, entre os quais, as MMP. A MMP-8 (colagenase-2) tem sido reconhecida como biomarcador da periodontite, estando em maior quantidade em casos de periodontite severa em comparação a um periodonto saudável (Aleksandrowicz *et al.*, 2017). Variados estudos já comprovaram que existe relação da MMP-8 com a doença periodontal e recentemente tem sido estudada como potencial biomarcador da peri-implantite, aparentando ser útil para detetar precocemente a doença, avaliar a progressão de perda óssea e monitorizar o seu desenvolvimento. No entanto, ainda são poucos os resultados obtidos, sendo necessário uma maior investigação para comprovar esta hipótese. Na tabela 3 estão descritos alguns dos estudos realizados, de acordo com a pesquisa realizada, incidindo sempre em investigações que comparam os níveis de MMP e a progressão da peri-implantite.

Tabela 3 - Estudos sobre a relação das MMP com a peri-implantite

ANO	NOME	AUTORES	OBJETIVO	MATERIAIS	RESULTADOS
2020	<i>The modulation of the TREM-1/PGLYRP1/MMP-8 axis in peri-implant diseases</i>	Mayla K. S. Teixeira, Ronaldo Lira-Junior, Eduardo José Veras Lourengo, Daniel Moraes Telles, Elisabeth A. Boström, Carlos Marcelo Figueredo Nagihan Bostanci	Investigar a expressão de TRM-1 e o seu ligando PGLYRP1 e a expressão da MMP-8 e o seu inibidor TIMP-1 em doenças peri-implantares; Avaliar a influência destes biomarcadores na presença de periodontite	77 pacientes: 1. 18 com gengivite 2. 16 com periodontite (PC) 3. 20 mucosite peri-implantar 4. 23 com peri-implantite (PI)	- Grupo 2 com maior PS e maior perda óssea - Maior PS no grupo 4 que o 3 - Grupo 4 níveis de TIMP-1 maiores que no grupo 2 - Níveis de MMP-8 significativamente maiores em paciente com PC e PI do que pacientes apenas com PI - Não encontraram nenhuma correlação entre os níveis dos marcadores salivares e os parâmetros clínicos peri-implantares - Bolsas com PS \geq 6mm apresentavam maiores níveis de MMP-8 - Em parâmetros periodontais, grande correlação do rácio MMP-8/TIMP-1 com a PS - Sem diferenças significativas nas concentrações de MMP-8/TIMP-1 da mucosite peri-implantar e PI

ANO	NOME	AUTORES	OBJETIVO	MATERIAIS	RESULTADOS
2019	<i>Detection of peri-implant inflammation by the use of a matrix metalloproteinase-8 chair-side test</i> Saturnino	Saturnino M. Lupi, Lucia Redoglia, Arianna Rodriguez Y Baena, Giorgia Garbelli, Ruggero Rodriguez Y Baena	Avaliar a capacidade de um teste <i>chair-side</i> para a presença de MMP-8, de forma a identificar o local de maior doença e correlacioná-lo com os parâmetros clínicos. Pretendeu-se também avaliar se o método de recolha do FCPI influencia a precisão dos resultados	50 pacientes/50 implantes divididos aleatoriamente em 2 grupos: 1. Amostra recolhida da zona com pior situação clínica 2. Amostra recolhida em redor de todo o sulco peri-implantar Foram testados dois métodos de recolha do FCPI 1. Colocou-se a tira de papel na pior localização durante os 30 segundos de recolha 2. Colocou-se a tira de papel e durante o tempo de recolha (30 segundos) esta foi sendo deslocada redor do implante	- Maior diferença entre os grupos foi na PS - Acumulação de placa e aumento na PS foram associados com o aumento de MMP-8 no FCPI - Diferenças significativas na HS, índice de placa e inflamação nos pacientes com aumento dos níveis de MMP-8 e sem - Para além de não ter sido demonstrado uma diferença muita significativa quanto à recolha do grupo 1 e 2, o método utilizado no grupo 1 é mais apropriado para detetar precocemente a inflamação em redor do implante

ANO	NOME	AUTORES	OBJETIVO	MATERIAIS	RESULTADOS
2019	<i>Histological evaluation of peri-implant mucosal and gingival tissues in peri-implantitis, peri-implant mucositis and periodontitis patients: a cross-sectional clinical study</i>	Ozkan Karatas, Hatice Balci Yuce, Mehmet Murat Taskan, Fikret Gevrek, Emre Lafci, Hayrunnisa Kasap	Avaliar a hipoxia e atividade colagenolítica a partir de tecidos gengivais em zonas saudáveis e com doença periodontal ou peri-implantar	60 pacientes divididos em 4 grupos: 1. 15 saudáveis 2. 15 com periodontite 3. 15 com mucosite peri-implantar 4. 15 com peri-implantite	- Grupo 2, 3 e 4 tinham maior número de células inflamatórias e menor de fibroblastos em comparação ao grupo 1 - Grupo 3 tinha + fibroblastos e – células inflamatórias do que grupo 2 e 4 - Níveis de MMP-8 e TIMP-1 menores no grupo 1 que outros grupos, mas similares entre grupos 2, 3 e 4
2019	<i>Correlations of inflammatory cytokines, oxidative stress markers, and matrix metalloproteinases in gingival crevicular fluid with peri-implantitis</i>	Zhiming Song, Paul Weigl, Bi Wang	Correlacionar citocinas inflamatórias, marcadores de stress oxidativo e MMP no fluido crevicular com peri-implantite	40 Pacientes/52 implantes: 1. 10 implantes saudáveis 2. 42 implantes com peri-implantite 3. Grupo de controle (com 52 dentes saudáveis)	- Profundidade de sondagem, hemorragia à sondagem, volume do fluido crevicular e MMP-8 e MMP-13 eram significativamente maiores no grupo 2 que o 1 e 3
2019	<i>Periodontal disease, peri-implant disease and levels of salivary biomarkers IL-1β, IL-10, RANK, OPG, MMP-2, TGF-β and TNF-α: follow-up over 5 years</i>	Alex Martins Gomes, Dhelfeson Willyla, Douglas-de-Oliveira, Sérgio Diniz Ferreira, Tarcília Aparecida da Silva, Luis Otávio, Miranda Cota, Fernando Oliveira Costa	Avaliar, em 5 anos, os níveis de IL-1 β , IL-10, RANK, OPG, MMP-2, TG- β and TNF- α em pacientes com mucosite peri-implantar e ausência ou não de doença periodontal e terapia peri-implantar	80 pacientes com mucosite peri-implantar: 1. 39 com terapia de manutenção 2. 41 sem manutenção Rx no início e passado 5 anos	- Maior incidência de PI no grupo 2 - Após 5 anos, maior incidência de periodontite no grupo 2 relativamente ao 1 - MMP-2 não mostrou diferenças significativas entre grupos

ANO	NOME	AUTORES	OBJETIVO	MATERIAIS	RESULTADOS
2018	<i>Assessment of matrix metalloproteinase-8 and -9 levels in the peri-implant sulcular fluid among waterpipe (narghile) smokers and never-smokers with peri-implantitis</i>	Zeyad H. Al-Sowaygh, Meshari Kh. Aldamkh, Abdullelah M. Binmahfooz, Khulud Abdulrahman, Al-Aali, Zohaib Akram, Osama A. Qutub, Fawad Javed, Tariq Abduljabbar	Avaliar os níveis de MMP-8 e MMP-9 no fluido crevicular peri-implantar de pacientes fumadores comparando com pacientes nunca fumadores com peri-implantite	66 pacientes em 2 grupos: 1. 33 pacientes fumadores (41 implantes) 2. 33 pacientes não fumadores (44 implantes)	- PS e perda óssea foram significativamente maiores em pacientes fumadores - Volume de fluido crevicular recolhido e os níveis de MMP-8 e MMP-9 foram significativamente maiores no grupo 1
2017	<i>Evaluation of Metalloproteinase-8 Levels in Crevicular Fluid of Patients with Healthy Implants or Periodontitis</i>	Pawel Aleksandrowicz, Paulina Żelechowska, Justyna Agier, Katarzyna Starska, Krzysztof Kędzierski, Joanna Wysokińska-Miszczuk, Ewa Brzezińska-Błaszczyk	Comparar os níveis de MMP-8 no fluido crevicular em pacientes sem sinais clínicos de mucosite ou peri-implantite com os níveis de MMP-8 em pacientes com periodonto saudável e com diversos estágios de severidade de periodontite	189 pacientes divididos em 5 grupos: 1. 36 com saúde periodontal 2. 48 com periodontite suave 3. 43 com periodontite moderada 4. 30 com periodontite severa 5. 32 com saúde periodontal com implantes	- Sem correlação entre os níveis de MMP-8 e a duração do implante, densidade óssea - Níveis de MMP-8 significativamente maiores no fluido peri-implantar que os grupos 1, 2, 3 e 4 - Níveis de MMP-8 significativamente maiores nos grupos 2, 3 e 4 que o grupo 1
2017	<i>Influence of different forms and materials (zirconia or titanium) of abutments in peri-implant soft-tissue healing using matrix metalloproteinase-8: A randomized pilot study</i>	Yogesh Kumar, Veena Jain, Shyam Singh Chauhan, Vinayak Bharate, Dheeraj Koli, Manish Kumar	Avaliar a resposta do tecido conjuntivo peri-implantar através da análise do níveis de MMP-8 no fluido crevicular peri-implantar em redor de <i>abutments</i> de titânio e zircónia	12 pacientes desdentados parciais Avaliados aos 1, 3 e 12 meses após colocação dos abutments	- <i>Abutments</i> de titânio com maiores níveis de MMP-8 e maior PS que de zircónia após 1 e 3 meses - Não foram encontradas diferenças significativas após 12 meses de colocação

ANO	NOME	AUTORES	OBJETIVO	MATERIAIS	RESULTADOS
2017	<i>Microbiological and MMP-8 findings depending on peri-implant disease in patients undergoing supportive implant therapy</i>	Dirk Ziebolz, Gerhard Schmalz, Daniel Gollasch, Peter Eickholz, Sven Rinke	Identificar substâncias microbiológicas e os níveis de MMP-8 na mucosite peri-implantar e peri-implantite em pacientes com terapia de suporte	89 pacientes com um total de 171 implantes	<ul style="list-style-type: none"> - Níveis superiores de <i>Treponema denticola</i> e <i>Prevotella intermedia</i> na PI que em implantes saudáveis - Não houve diferenças significativas nos níveis de MMP-8 entre implantes saudáveis e PI
2016	<i>Peri-Implant Sulcus Fluid (PISF) Matrix Metalloproteinase (MMP) -8 Levels in Peri-Implantitis</i>	René Thierbach, Kurt Maier, Timo Sorsa, Päivi Mäntylä	Analisar os níveis de MMP-8 no fluido peri-implantar em implantes com peri-implantite em pacientes fumadores e não fumadores com dentes naturais em diferentes estados periodontais antes e depois do tratamento da peri-implantite	29 pacientes divididos em 2 grupos: 1. 11 periodonto saudável ou gengivite crônica 2. 18 com periodontite	<ul style="list-style-type: none"> - Níveis maiores de MMP-8 em casos de PI com periodontite - Níveis de MMP-8 superiores na <i>Baseline</i> que no pós tratamento - Apenas em pacientes com periodontite os níveis diminuíram após tratamento - Fumadores e não fumadores com níveis semelhantes antes e depois do tratamento
2016	<i>MMP13, TIMP2 and TGFβ3 Gene Polymorphisms in Brazilian Subjects with Chronic Periodontitis and Perimplantitis</i>	R Gonçalves Junior, A Pinheiro, J Schoichet, C Nunes, R Gonçalves, L Bonato, V Quinelato, L Antunes, E Küchler, J Lobo, R Villas-Bôas, A Vieira, J Granjeiro, P Casado	Investigar a ocorrência de peri-implantite (PI) em pacientes com história de periodontite crônica (PC) e a frequência de MMP-13, TIMP2 e TGFβ3	163 pacientes divididos em 4 grupos: 1. Controle (sem PI e PC) 2. Com PC, mas sem PI 3. Com PI, mas sem PC 4. Com PI e com PC	<ul style="list-style-type: none"> - Pacientes com PC tinham mais suscetibilidade a ter PI comparativamente aos sem PC - Nenhuma associação significativa da MMP-13 com PI ou PC

ANO	NOME	AUTORES	OBJETIVO	MATERIAIS	RESULTADOS
2016	<i>Protein biomarkers and microbial profiles in peri-implantitis</i>	Hom-Lay Wang, Carlos Garaicoa-Pazmino, Amy Collins, Hwen-Sei Ong, Rini Chudri, William V. Giannobile	Determinar perfil dos marcadores do fluido peri-implantar em implantes saudáveis e com peri-implantite	68 pacientes divididos em 2 grupos: 1. 34 com implantes saudáveis 2. 34 com peri-implantite	- MMP-8 não mostrou diferenças significativas entre grupos
2015	<i>Host-derived biomarkers at teeth and implants in partially edentulous patients. A 10-year retrospective study</i>	Christoph A. Ramseier, Sigrun Eick, Claudia Brönnimann, Daniel Buser, Urs Brägger, Giovanni E. Salvi	Avaliar os biomarcadores no FCPI e FC em dentes adjacentes, 10 anos após colocação do implante	504 implantes e 493 dentes adjacentes	- Níveis superiores de MMP-8 e IL-1 β no FCPI e FC associado a inflamação em redor de dentes e implantes - Menores níveis de MMP-1/TIMP-1
2012	<i>Evaluation of Periapical Crevicular Fluid Prostaglandin E2 and Matrix Metalloproteinase-8 Levels From Health to Periapical Disease Status: A Prospective Study</i>	Cansu Basegmez, Serdar Yalcin, Funda Yalcin, Selim Ersanli, Eitan Mijiritsky	Comparar os níveis de prostaglandina E ₂ e MMP-8 no FCPI após o processo de osteointegração	72 implantes analisados aos 3, 6, 12 e 18 meses após a sua implementação	- Os níveis de MMP-8 aumentaram após 6 meses - Correlação positiva entre a MMP-8 e prostaglandina E ₂ com o índice de placa e PS

ANO	NOME	AUTORES	OBJETIVO	MATERIAIS	RESULTADOS
2012	<i>Matrix metalloproteinase-8 is the major potential collagenase in active peri-implantitis</i>	Hikaru Arakawa, Junji Uehara, Emilio Satoshi Hara, Wataru Sonoyama, Aya Kimura, Manabu Kanyama, Yoshizo Matsuka, Takuo Kuboki	Determinar a possível associação entre a presença de collagenases (MMP-1, -8 e -13) no FCPI e os períodos ativos de perda óssea através de medições ósseas verticais	64 pacientes com implantes desde 1990 e 2000	- MMP-8 foi a única collagenase a ser detetada nas localizações com perda óssea - Não foram encontradas collagenases no FCPI em situações saudáveis
2008	<i>Characteristics of collagenase-2 from gingival crevicular fluid and peri-implant sulcular fluid in periodontitis and peri-implantitis patients: pilot study</i>	Ling Xu, Zhao Yu, Hsi-Ming Lee, Mark S. Wolff, Lorne M. Golub, Timo Sorsa, Heidi Kuula	Comparar a atividade das MMP no FC e FCPI em gengivite (G), periodontite crônica (PC) e peri-implantite (PI)	10 implantes saudáveis ou com mucosa inflamada 19 pacientes com vários estágios de doença periodontal	- Maior quantidade de MMP-8 na PI que na PC - FCPI em PI severa apresentou maior atividade da MMP-8
2003	<i>Laminin-5 γ2-chain and collagenase-2 (MMP-8) in human peri-implant sulcular fluid</i>	Marjo J. Kivelä-Rajamäki, Olli P. Teronen, Päivi Maisi, Ville Husa, Taina I. Tervahartiala, Emma M. Pirilä, Tuula A. Salo, Liisa Mellanen, Timo A. Sorsa	Relacionar os níveis de Laminina-5 cadeia γ 2 e da collagenase-2, presente no FCPI, com os parâmetros clínicos da saúde e doença peri-implantar	13 pacientes parcialmente ou totalmente edêntulos com implantes Foram recolhidos um total de 72 amostras de FCPI	- Níveis elevados de Laminina-5 cadeia γ 2 e de collagenase-2 no FCPI em situações de doença peri-implantar

ANO	NOME	AUTORES	OBJETIVO	MATERIAIS	RESULTADOS
2003	<i>Levels and molecular forms of MMP-7 (matrilysin-1) and MMP-8 (collagenase-2) in diseased human peri-implant sulcular fluid</i>	Marjo Kivelä-Rajamäki, Päivi Maisi, Ravi Srinivas, Taina Tervahartiala, Olli Teronen, Ville Husa, Tuula Salo, Timo Sorsa	Relacionar os níveis de MMP-8 e MMP-7 no FCPI em doenças peri-implantares	13 pacientes parcialmente ou totalmente edêntulos com implantes 72 amostras de FCPI em implantes saudáveis e com PI	- Níveis significativamente maiores em implantes com doença peri-implantar em comparação com implantes saudáveis, mas a MMP-7 com menor evidência
2000	<i>Collagenases in Different Categories of Peri-implant Vertical Bone Loss</i>	J. Ma, U. Kitti, O. Teronen, T. Sorsa, V. Husa, P. Laine, H. Rönkä, T. Salo, C. Lindqvist, Y.T. Kontinen	Correlacionar a presença de collagenases-2 e -3 com a quantidade de perda óssea	49 implantes em 13 pacientes divididos em 3 grupos: 1. Perda óssea < 1mm 2. Perda óssea de 1 a 3mm 3. Perda óssea > 3mm	Níveis de collagenase-2 e -3 eram significativamente maiores no grupo com maior perda óssea (grupo 3)
1997	<i>Human Neutrophil Collagenase MMP-8 in Peri-implant Sulcus Fluid and its Inhibition by Clodronate</i>	O. Teronen, Y.T. Kontinen, C. Lindqvist, T. Salo, T. Ingman, A. Lauhio, Y. Ding, S. Santavirta, T. Sorsa	Avaliar e identificar os constituintes do FCPI em situações de saúde e doença peri-implantar; Avaliar a capacidade do clodronato inibir MMP-8	7 pacientes saudáveis com história de perda do implante associado a bolsas profundas (> 6mm) (7/7 casos) e com grande mobilidade (6/7 casos)	- Atividade das collagenases superior em implantes com grande mobilidade - Níveis aumentados de MMP-8 no FCPI de dentes com grande mobilidade

À luz da análise da Tabela 3 podem ser retiradas algumas ideias principais sobre a influência das MMP na peri-implantite, principalmente da MMP-8, que, como referido anteriormente é a principal MMP responsável pela degradação do colagénio da matriz. A sua atividade e concentração em situações peri-implantares tem sido vastamente investigada pelo seu carácter promissor como biomarcador da peri-implantite.

No estudo realizado por Teixeira *et al.* (2020), que tinha como objetivo analisar as concentrações de MMP-8 e TIMP-1 em doenças peri-implantares e avaliar a sua influência na presença de periodontite, não observaram diferenças significativas nos níveis de MMP-8 na periodontite e peri-implantite, sugerindo que este marcador também está presente no processo inflamatório em redor de implantes. Estes também observaram a presença de maiores quantidades de MMP-8 em bolsas ≥ 6 mm, o que pode estar associado à progressão de perda óssea relacionada com o aumento da profundidade de sondagem; Estes concluíram também que pacientes com peri-implantite e periodontite tinham uma maior concentração de MMP-8 devido à ativação dos neutrófilos na periodontite e, conseqüentemente, aumento da expressão da enzima; Os níveis de TIMP-1 revelaram ser superiores em pacientes com peri-implantite comparativamente a pacientes com periodontite. Este resultado pode estar relacionado com uma sobre-regulação de TIMP-1 devido à progressão mais rápida da doença e perda de osso de suporte também mais acelerada, como previamente explicado. A relação periodontite/peri-implantite demonstrada neste estudo foi também tomada como existente no estudo de Gonçalves Junior *et al.* (2016) pois ao investigar a ocorrência de peri-implantite em pacientes com história de periodontite crónica e a frequência de MMP-13, TIMP-2 e TGF β 3, concluiu-se que pacientes com periodontite crónica tinham maior suscetibilidade para a peri-implantite comparativamente a pacientes sem periodontite. Este estudo mostrou não haver associação significativa entre a MMP-13 e a peri-implantite ou periodontite.

Em 2019, Lupi *et al.* realizaram um estudo que tinha como objetivo avaliar a capacidade de um teste *chair-side* para a presença de MMP-8, de forma a identificar o local de maior doença e correlacioná-lo com os parâmetros clínicos. Este teste quando realizado no FCPI media a presença de MMP-8 e dava resultado positivo quando a sua concentração era superior a 25ng/ml. Neste estudo, o teste *chair-side* mostrou correlação positiva quanto aos seus resultados e as parâmetros clínicos. Estes autores ao recolherem e analisarem o FCPI e relacionarem com parâmetros clínicos observaram que a

acumulação de placa, hemorragia à sondagem e aumento da profundidade de sondagem estavam relacionados com um aumento dos níveis de MMP-8 e, conseqüentemente, com o desenvolvimento de peri-implantite. Este resultado pode comprovar o que foi descrito anteriormente em relação à acumulação de placa como forte fator de risco para a peri-implantite, que quando prolongado leva a um processo inflamatório caracterizado por hemorragia à sondagem e aumento da profundidade de sondagem. Este estudo, ao recolher o FCPI de dois métodos diferentes concluiu que ao realizar a recolha colocando a tira de papel durante 30 segundos no local de pior localização torna-se mais indicado para detetar precocemente a inflamação em redor do implante.

Outro estudo que relacionou fatores de risco e peri-implantite foi o realizado por Al-Sowygh *et al.* (2018) que tinha como objetivo correlacionar o hábito tabágico com os níveis de MMP-8 e -9. Estes analisaram 66 pacientes, dividindo-os em dois grupos: um com pacientes fumadores e outro com pacientes não fumadores, e analisando a concentração de MMP através da recolha de FCPI. A exposição ao tabaco demonstrou criar um stress oxidativo em redor dos tecidos peri-implantares e levar à produção elevada de citocinas inflamatórias e de MMP-8 e -9. Este fenómeno culmina num aumento da profundidade de sondagem e perda óssea em pacientes fumadores, indicando o tabaco como um fator de risco muito relevante.

Passando para a análise do estudo realizado por Karatas *et al.* (2019), estes obtiveram como resultado que os níveis de fibroblastos e células inflamatórias entre a periodontite e peri-implantite eram semelhantes e que os níveis de fibroblastos eram inferiores aos observados na mucosite peri-implantar mas a concentração de células inflamatórias era superior em casos de periodontite e peri-implantite. Este resultado indica que a peri-implantite é precedida pela mucosite, como indicado anteriormente, e resulta de um processo inflamatório prolongado, que culmina na perda de osso de suporte. Os níveis de MMP-8 revelaram, como era expectável, serem superiores nos grupo de doença periodontal e peri-implantar ao invés do grupo saudável, evidenciando mais uma vez o papel desta enzima em casos inflamatórios com perda do osso de suporte. Os tecidos peri-implantares demonstraram ter um maior risco de inflamação, como indicado anteriormente, devido à ausência de ligamento periodontal, à menor vascularização e à falta de cimento radicular.

Song *et al.* (2019) pretenderam correlacionar citocinas inflamatórias, marcadores de stress oxidativo e MMP no fluido crevicular com peri-implantite, e foram ao encontro dos resultados obtidos por Lupi *et al.* (2019), em que a peri-implantite apresentou a maior concentração de MMP (MMP-8 e -13) associada a uma maior profundidade e hemorragia de sondagem e um aumento do volume do FCPI. As citocinas inflamatórias analisadas (TNF- α e IL-6) apresentaram níveis superiores na peri-implantite, podendo ser vistas como um indicador para o desenrolar da doença.

A importância das consultas de manutenção foi demonstrada no estudo realizado por Gomes *et al.* (2019), que tinha como objetivo avaliar, em cinco anos, os níveis de biomarcadores salivares (IL-1 β , IL-10, RANK, OPG, MMP-2, TG- β e TNF- α) em pacientes com mucosite peri-implantar através da recolha de saliva não estimulada. Os pacientes com mucosite peri-implantar e sem consultas de manutenção regulares apresentaram uma incidência superior de peri-implantite (43,9%), enquanto que todos os casos de mucosite peri-implantar que eram acompanhados regularmente por consultas de manutenção tornaram-se saudáveis ao fim de cinco anos. O único biomarcador que revelou concentrações inferiores na mucosite em relação à peri-implantite foi o TNF- α , tendo uma maior concentração especialmente em casos em que houve o aparecimento de peri-implantite em cinco anos e que não houve consultas de manutenção. Os outros biomarcadores estudados não revelaram diferenças significativas nas diferentes situações. A MMP-2, com capacidade colageneolítica, não mostrou diferenças significativas na concentração salivar em pacientes saudáveis e com periodontite, ou seja, para além de poder ter um papel na clivagem do colagénio da matriz, não é a responsável maioritária.

Aleksandrowicz *et al.* (2017) pretenderam comparar os níveis de MMP-8 no FCPI em pacientes sem sinais clínicos de mucosite ou peri-implantite com pacientes com periodonto saudável e com diversos estágios de severidade de periodontite. Estes não detetaram nenhuma correlação entre os níveis de MMP-8 e a duração do implante, com o tipo de peça protética ou com a densidade óssea. Quanto aos resultados obtidos, os níveis de MMP-8 foram significativamente maiores em casos de periodontite que em situações saudáveis, sendo maior em casos de periodontite severa. Curiosamente os níveis de MMP-8 foram superiores no fluido peri-implantar que no fluido crevicular periodontal no casos de periodonto saudável e nos com periodontite. No entanto, esta concentração de MMP-8 em pacientes sem sinais clínicos de mucosite ou peri-implantite

é sempre inferior do que aqueles com doença peri-implantar. Este estudo é relevante pois prova que o início da mucosite e peri-implantite não revela logo sinais clínicos, mas que através da análise de MMP-8 é possível diagnosticar estas doenças mais precocemente, permitindo um início rápido e eficaz do seu tratamento. Neste seguimento, Xu *et al.* (2008) ao compararem a atividade de MMP no FC e FCPI em gengivite, periodontite crónica e peri-implantite mostraram uma quantidade de MMP-8 superior na peri-implantite que na periodontite crónica, correspondendo a um processo inflamatório mais exuberante.

Kumar *et al.* no seu estudo realizado em 2017, permitiu avaliar a influência que o material do *abutments* (zircónia e titânio) tem no tecido conjuntivo peri-implantar. Esta influência foi analisada através da recolha de FCPI e os resultados concluíram que os *abutments* de titânio provocavam, numa fase inicial (um e três meses), uma resposta inflamatória mais exuberante uma vez que apresentavam maior concentração de MMP-8 e maior profundidade de sondagem que o *abutments* de zircónia. Esta diferença pode ser justificada pela acumulação de bactérias e consequente inflamação.

Em 2016, Thierbach *et al.* comprovou mais uma vez a relação da MMP-8 e a peri-implantite ao analisar o FCPI. Neste estudo os níveis de MMP-8 mostraram ser superiores em casos de peri-implantite e apresentaram um decréscimo após a fase de tratamento, evidenciando o impacto positivo do tratamento das doenças peri-implantar, especialmente se este tiver início em fases mais precoces.

Outros estudos que comprovaram a relação da MMP-8 com a peri-implantite foram os realizados por Ramseier *et al.* (2015) onde foi avaliado o FCPI e FC dez anos após a colocação do implante e os níveis de MMP-8 foram superiores em casos de inflamação em redor do implante; Basegmez *et al.* (2012) que teve como objetivo analisar os níveis de MMP-8 após o processo de osteointegração e concluíram que a MMP-8 aparenta ser um sinal inicial da inflamação em redor dos tecidos peri-implantares e apresenta uma correlação positiva com o índice de placa e profundidade de sondagem, como demonstrado em estudos mais recentes; Arakawa *et al.* (2012) em que procuravam determinar a possível associação entre a presença de collagenases e os períodos ativos de perda óssea, obtiveram como resultado, a MMP-8 como a única a ser detetada nas localizações de perda óssea e em casos de peri-implantite severa o FCPI apresentou ter maior atividade de MMP-8; Kivelä-rajamäki *et al.* (2003), Kivelä-

rajamäki *et al.* (2003), Ma *et al.* (2000) e Teronen *et al.* (1997) revelaram todos níveis significativamente maiores de MMP-8 no FCPI em situações de doença peri-implantar, sendo que o último estudo indicado apresentou maior atividade das colagenases em implantes e dentes com grande mobilidade devido à perda de osso de suporte provocada pelo aumento de MMP-8.

Para além de vários estudos provarem a relação da MMP-8 e peri-implantite, no estudo realizado por Ziebolz *et al.* (2017) e por Wang *et al.* (2016) não foram detetadas diferenças significativas entre a MMP-8 em implantes saudáveis ou com peri-implantite. O primeiro pode dever-se ao facto de o grupo de estudo serem pacientes a ser acompanhados por terapia de suporte, diminuindo o processo inflamatório, influenciando a concentração de MMP-8 e o segundo por uma falha na determinação da atividade osteoclástica.

Resumindo, a MMP-8 é um biomarcador promissor para a peri-implantite pois ao degradar o colagénio tipo I da matriz extracelular, está associada a uma perda óssea consequente, logo encontra-se em níveis superiores em casos de peri-implantite (Teronen *et al.*, 1997; Ma *et al.*, 2000; Kivelä-rajamäki *et al.*, 2003; Kivelä-rajamäki *et al.*, 2003; Xu *et al.*, 2008; Arakawa *et al.*, 2012; Thierbach *et al.*, 2016; Ramseier *et al.*, 2016; Al-Sowygh *et al.*, 2018; Song *et al.*, 2019). A peri-implantite é caracterizada por uma destruição do suporte ósseo mais rápida que na periodontite, o que pode levar a uma sobre-regulação da MMP-8, espelhando-se em níveis de TIMP-1 aumentados (Karatas *et al.*, 2019; Teixeira *et al.*, 2020). Clinicamente, os maiores níveis de MMP-8 estão associados, como era de esperar, a um aumento da profundidade de sondagem, um aumento da hemorragia à sondagem, e um aumento do índice de placa (Basegmez *et al.*, 2012; Kumar *et al.*, 2017; Al-Sowygh *et al.*, 2018; Lupi *et al.*, 2019; Song *et al.*, 2019; Teixeira *et al.*, 2020).

Outras metaloproteínases também têm sido estudadas, como a MMP-1 (Ramseier *et al.*, 2015), MMP-7 (Kivelä-rajamäki *et al.*, 2003), MMP-9 (Al-Sowygh *et al.*, 2018) e MMP-13 (Ma *et al.*, 2000; Song *et al.*, 2019) como possíveis biomarcadores, no entanto, não mostram resultados tão promissores como a MMP-8, pois esta tem a particularidade de ser a responsável principal pela degradação do colagénio da matriz.

II.5.1. Aplicações clínicas

Atualmente o diagnóstico das Doenças Peri-implantares é realizado com base na análise dos parâmetros clínicos e radiográficos, o que exige não só profissionais experientes como a necessidade de se realizarem manualmente múltiplas análises. Para além disto, este tipo de diagnóstico apresenta baixa capacidade prever a evolução da doença e adaptar o tratamento ao desenvolvimento da mesma. Os sinais inflamatórios característicos da peri-implantite tornam-se apenas clinicamente visíveis a partir de um determinado momento que não corresponde à fase inicial do processo inflamatório, daí a importância de um biomarcador e um teste com capacidade de detetar o desenvolvimento da peri-implantite em fases subclínicas, sem tradução visível (Alassiri *et al.*, 2018).

Como referido ao longo da presente revisão bibliográfica, a MMP-8 ativa (aMMP-8) apresenta níveis elevados em situações de peri-implantite e periodontite, tornando-se um biomarcador promissor para o diagnóstico precoce da peri-implantite. Foi neste seguimento que foi criado, na Finlândia, um teste *point-of-care* específico para a aMMP-8, que corresponde a um imunoteste de cromatografia de fluxo lateral que utiliza anticorpos monoclonais específicos, o *PerioSafe* e *ImplantSafe* (Figura 5) para detetar doenças periodontais e doenças peri-implantares, respetivamente. Este teste passa por uma recolha não invasiva do FCPI e pela análise dos níveis de aMMP-8 através de um leitor *ORALyser*, capaz de analisar num curto período (cinco minutos) dando depois um resultado positivo ou negativo consoante os níveis da enzima. Caso o resultado seja negativo, ou seja, a única tira presente é a que corresponde ao controlo, e caso seja concordante com o exame clínico compatível com saúde peri-implantar, indica que há pouco ou nenhum risco para desenvolver peri-implantite. Um teste positivo, em que são visíveis duas linhas, a de controlo e a de teste, indica uma concentração elevada de aMMP-8, ou seja, um aumento da atividade colageneolítica, o que torna evidente um risco aumentado para a peri-implantite. O teste descrito deve ser sempre acompanhado por uma avaliação clínica e radiográfica para garantir que existe concordância entre elas. Caso um implante apresente um teste positivo deve ser vigiado mais cuidadosamente, com consultas de três em três meses (Rathnayake *et al.*, 2017).




Figura 5 - ImplantSafe – Teste positivo (Adaptado de Rathnayake *et al.*, 2017)

Os testes *point-of-care* apresentam uma sensibilidade de 76-90% e uma especificidade de 96%, sendo capazes de determinar a suscetibilidade de um determinado paciente à peri-implantite e que zona do implante é mais propícia a desenvolver um processo inflamatório, distinguir se a doença está num processo ativo ou inativo, se há risco de progressão ou não e de adequar um tratamento ao caso em questão (Sorsa *et al.*, 2017; Alassiri *et al.*, 2018). Concluindo, estes testes são de grande relevância pois representam um método de diagnóstico precoce para a peri-implantite, de um modo não invasivo, com custo reduzido, de uso fácil, seguro e fiável (Rathnayake *et al.*, 2017; Sorsa *et al.*, 2017; Alassiri *et al.*, 2018).

III. Conclusão

A peri-implantite é uma doença que pode afetar severamente o dia-a-dia de um indivíduo, podendo comportar dificuldades estéticas, biológicas, funcionais ou até mesmo financeiras, pois frequentemente o desfecho é a explantação do implante. Com a evolução que ocorre diariamente, muitos têm sido os investigadores que tentam encontrar algo que apazigue estas complicações. O processo inflamatório só se torna clinicamente visível numa fase avançada, o que pode comprometer o sucesso do tratamento. É neste ponto que os marcadores têm a sua importância e poderão ter mais utilidade. Através da recolha e análise de marcadores específicos envolvidos na inflamação e destruição dos tecidos peri-implantares torna-se possível detetar a inflamação antes desta ser clinicamente detetável, possibilitando um início de tratamento mais atempado, o que torna mais promissor o sucesso de implantes com peri-implantite.

Até ao momento, as metaloproteinases e sua monitorização parecem ser uma hipótese de estudo devido à sua influência na peri-implantite e perda de osso de suporte. De todas as estudadas, a MMP-8 aparenta ser a metaloproteinase mais promissora merecendo o foco dos investigadores pelo seu papel de colagenase na matriz extracelular. No entanto, afigura-se necessário mais investigação que melhore as evidências da relação entre os níveis das MMP com a peri-implantite, não só para o diagnóstico atempado, mas também de forma a demonstrar maneiras possíveis de controlar os seus níveis para prevenção da doença e atuação, o quanto antes, no seu tratamento. Ao analisar os níveis de MMP-8 pode-se tentar utilizar um inibidor sintético, que diminui a atividade da enzima, evitando assim o seu aumento exponencial no desenvolvimento da doença e, por conseguinte, uma menor destruição da matriz.

A peri-implantite é uma doença que afeta em muito os pacientes, trazendo muitos transtornos na sua vida pessoal. Como futura Médica Dentista, luto para dar o melhor aos meus pacientes e para que estes saiam do consultório um pouco melhores do que aquilo que entraram. Portanto, no meu ponto de vista, tudo o que possa atenuar um pouco a doença é de valor e merece toda a nossa atenção. Após a realização da presente revisão bibliográfica, concluo que a MMP-8 é um biomarcador bastante promissor para a peri-implantite, mesmo que careça ainda de alguns estudos. Caso esta relação seja comprovada, pode-se tentar enquadrar este biomarcador no dia-a-dia dos Médicos Dentistas. Uma possibilidade é criar um produto que contenha algum anticorpo que colora

na presença de MMP-8, facilitando o diagnóstico precoce da doença e que possa ser utilizado com facilidade por todos os Médicos Dentistas no *daily basics* em pacientes com reabilitações implantesuportadas.

IV. Bibliografia

- Akram, Z., Al-Aali, K. A., Alrabiah, M., Alonaizan, F. A., Abduljabbar, T., AlAhmari, F., Javed, F., & Vohra, F. (2019). Current weight of evidence of viruses associated with peri-implantitis and peri-implant health: A systematic review and meta-analysis. *Reviews in Medical Virology*, 29(3), 1–8. <https://doi.org/10.1002/rmv.2042>
- Alassiri, S., Parnanen, P., Rathnayake, N., Johannsen, G., Heikkinen, A., Lazzara, R., van der Schoor, P., van der Schoor, J. G., Tervahartiala, T., Gieselmann, D., & Sorsa, T. (2018). The Ability of Quantitative, Specific, and Sensitive Point-of-Care/Chair-Side Oral Fluid Immunotests for aMMP-8 to Detect Periodontal and Peri-Implant Diseases. *Disease Markers*, 2018, 1–5. <https://doi.org/10.1155/2018/1306396>
- Alassy, H., Parachuru, P., & Wolff, L. (2019). Peri-Implantitis Diagnosis and Prognosis Using Biomarkers in Peri-Implant Crevicular Fluid: A Narrative Review. *Diagnostics*, 9(4), 214. <https://doi.org/10.3390/diagnostics9040214>
- Albrektsson, T., & Sennerby, L. (1991). State of the art in oral implants. *Journal of Clinical Periodontology*, 18(6), 474–481. <https://doi.org/10.1111/j.1600-051X.1991.tb02319.x>
- Aleksandrowicz, P., Zelechowska, P., Agier, J., Starska, K., Kędziński, K., Wysokińska-Miszczuk, J., & Brzezińska-Błaszczyk, E. (2017). Evaluation of Metalloproteinase-8 Levels in Crevicular Fluid of Patients with Healthy Implants or Periodontitis. *Mediators of Inflammation*, 2017, 1-7. <https://doi.org/10.1155/2017/4920847>
- Al-Majid, A., Alassiri, S., Rathnayake, N., Tervahartiala, T., Gieselmann, D. R., & Sorsa, T. (2018). Matrix metalloproteinase-8 as an inflammatory and prevention biomarker in periodontal and peri-implant diseases. *International Journal of Dentistry*, 2018, 1-27. <https://doi.org/10.1155/2018/7891323>
- Almehmadi, A. H., & Alghamdi, F. (2018). Biomarkers of alveolar bone resorption in gingival crevicular fluid: A systematic review. *Archives of Oral Biology*, 93, 12–21. <https://doi.org/10.1016/j.archoralbio.2018.05.004>

- Al-Sabbagh, M., & Shaddox, L. M. (2019). Is Peri-Implantitis Curable? *Dental Clinics of North America*, 63(3), 547–566. <https://doi.org/10.1016/j.cden.2019.02.003>
- Al-Sowayh, Z. H., Aldamkh, M. K., Binmahfooz, A. M., Al-Aali, K. A., Akram, Z., Qutub, O. A., Javed, F., & Abduljabbar, T. (2018). Assessment of matrix metalloproteinase-8 and -9 levels in the peri-implant sulcular fluid among waterpipe (narghile) smokers and never-smokers with peri-implantitis. *Inhalation Toxicology*, 30(2), 72–77. <https://doi.org/10.1080/08958378.2018.1449273>
- Arakawa, H., Uehara, J., Hara, E. S., Sonoyama, W., Kimura, A., Kanyama, M., Matsuka, Y., & Kuboki, T. (2012). Matrix metalloproteinase-8 is the major potential collagenase in active peri-implantitis. *Journal of Prosthodontic Research*, 56(4), 249–255. <https://doi.org/10.1016/j.jpor.2012.07.002>
- Araujo, M. G., & Lindhe, J. (2018). Peri-implant health. *Journal of Periodontology*, 89(1), S249–S256. <https://doi.org/10.1002/JPER.16-0424>
- Attar, N. B., Banodkar, A. B., Gaikwad, R. P., Sethna, G. D., Patil, C. L., & Simon, S. (2018). Evaluation of gingival crevicular fluid volume in relation to clinical periodontal status with periotron 8000. *International Journal of Applied Dental Sciences*, 4(1), 68–71. <http://www.oraljournal.com/archives/2018/4/1/B/4-1-3>
- Barros, S. P., Williams, R., Offenbacher, S., & Morelli, T. (2016). Gingival Crevicular as a Source of Biomarkers for Periodontitis. *Periodontology 2000*, 70(1), 53–64. <https://doi.org/10.1111/prd.12107.Gingival>
- Bartok, F. F., & Forna, N. C. (2016). Bone loss biomarkers evaluation as an early diagnosis and prognostic factor of peri-implantitis. *Revista de Chimie*, 67(9), 1722–1724.
- Basegmez, C., Yalcin, S., Yalcin, F., Ersanli, S., & Mijiritsky, E. (2012). Evaluation of periimplant crevicular fluid prostaglandin e2 and matrix metalloproteinase-8 levels from health to periimplant disease status: A prospective study. *Implant Dentistry*, 21(4), 306–310. <https://doi.org/10.1097/ID.0b013e3182588408>

- Berglundh, T., Armitage, G., Araujo, M. G., Avila-Ortiz, G., Blanco, J., Camargo, P. M., Chen, S., Cochran, D., Derks, J., Figuero, E., Hammerler, C. H. F., Heitz-Mayfield, L. J. A., Huynh-Ba, G., Iacono, V., Koo, K-T., Lambert, F., McCauley, L., Quirynen, M., Renvert, S., ... Zitzmann, N. (2018). Peri-implant diseases and conditions: Consensus report of workgroup 4 of the 2017 World Workshop on the Classification of Periodontal and Peri-Implant Diseases and Conditions. *Journal of Periodontology*, *89*(1), S313–S318. <https://doi.org/10.1002/JPER.17-0739>
- Berglundh, T., Jepsen, S., Stadlinger, B., & Terheyden, H. (2019). Peri-implantitis and its prevention. *Clinical Oral Implants Research*, *30*(2), 150–155. <https://doi.org/10.1111/clr.13401>
- Boelen, G. J., Boute, L., d’Hoop, J., EzEldeen, M., Lambrichts, I., & Opdenakker, G. (2019). Matrix metalloproteinases and inhibitors in dentistry. *Clinical Oral Investigations*, *23*, 2823–2835. <https://doi.org/10.1007/s00784-019-02915-y>
- Bosshardt, D. D., Chappuis, V., & Buser, D. (2017). Osseointegration of titanium, titanium alloy and zirconia dental implants: current knowledge and open questions. *Periodontology 2000*, *73*(6), 22–40. <https://doi.org/10.1111/prd.12179>
- Bostanci, N., & Belibasakis, G. N. (2017). Gingival crevicular fluid and its immune mediators in the proteomic era. *Periodontology 2000*, *0*, 1–17. <https://doi.org/10.1111/prd.12154>
- Caton, J. G., Armitage, G., Berglundh, T., Chapple, I. L. C., Jepsen, S., Kornman, K. S., Mealey, B. L., Papapanou, P. N., Sanz, M., & Tonetti, M. S. (2018). A new classification scheme for periodontal and peri-implant diseases and conditions - Introduction and key changes from the 1999 classification. *Journal of Periodontology*, *89*(1), 1–8. <https://doi.org/10.1002/JPER.18-0157>
- Cerofolini, L., Fragai, M., & Luchinat, C. (2019). Mechanism and Inhibition of Matrix Metalloproteinases. *Current Medicinal Chemistry*, *26*(15), 2609–2633. <https://doi.org/10.2174/0929867325666180326163523>

- Cosgarea, R., Sculean, A., Shibli, J. A., & Salvi, G. E. (2019). Prevalence of peri-implant diseases - a critical review on the current evidence. *Brazilian Oral Research*, 33, 1–13. <https://doi.org/10.1590/1807-3107BOR-2019.VOL33.0063>
- Costa, F. O., Takenaka-Martinez, S., Cota, L. O. M., Ferreira, S. D., Silva, G. L. M., & Costa, J. E. (2012). Peri-implant disease in subjects with and without preventive maintenance: A 5-year follow-up. *Journal of Clinical Periodontology*, 39(2), 173–181. <https://doi.org/10.1111/j.1600-051X.2011.01819.x>
- Cui, N., Hu, M., & Khalil, R. A. (2017). Biochemical and Biological Attributes of Matrix Metalloproteinases. *Prog Mol Biol Transl Sci*, 147, 1–73. <https://doi.org/10.1016/bs.pmbts.2017.02.005>
- Daubert, D. M., & Weinstein, B. F. (2019). Biofilm as a risk factor in implant treatment. *Periodontology 2000*, 81, 29–40. <https://doi.org/10.1111/prd.12280>
- de Waal, Y. C. M., Raghoobar, G. M., Meijer, H. J. A., Winkel, E. G., & van Winkelhoff, A. J. (2016). Prognostic indicators for surgical peri-implantitis treatment. *Clinical Oral Implants Research*, 27(12), 1485–1491. <https://doi.org/10.1111/clr.12584>
- Dreyer, H., Grischke, J., Tiede, C., Eberhard, J., Schweitzer, A., Toikkanen, S. E., Glöckner, S., Krause, G., & Stiesch, M. (2018). Epidemiology and risk factors of peri-implantitis: A systematic review. *Journal of Periodontal Research*, 53, 657–681. <https://doi.org/10.1111/jre.12562>
- Ericsson, I., Persson, L. G., Berglundh, T., Marinello, C. P., Lindhe, J., & Klinge, B. (1995). Different types of inflammatory reactions in peri-implant soft tissues. *Journal of Clinical Periodontology*, 22, 255–261. <https://doi.org/10.1111/j.1600-051X.1995.tb00143.x>
- Fernandes, M. H., & Gomes, P. de S. (2016). Bone Cells Dynamics during Peri-Implantitis: a Theoretical Analysis. *Journal of Oral and Maxillofacial Research*, 7(3), 1–19. <https://doi.org/10.5037/jomr.2016.7306>
- Ferreira, S. D., Martins, C. C., Amaral, S. A., Vieira, T. R., Albuquerque, B. N., Cota, L. O. M., Esteves Lima, R. P., & Costa, F. O. (2018). Periodontitis as a risk factor for

- peri-implantitis: Systematic review and meta-analysis of observational studies. *Journal of Dentistry*, 79, 1–10. <https://doi.org/10.1016/j.jdent.2018.09.010>
- Froum, S. J. (2016). *Dental implant complications: Etiology, prevention, and treatment* (2th ed.). John Wiley & Sons, Inc
- Froum, S. J., & Rosen, P. S. (2012). A Proposed Classification for Peri-Implantitis. *The International Journal of Periodontics & Restorative Dentistry*, 32(5), 533–540. <https://doi.org/10.1002/JPER.17-0302>
- Gargallo-Albiol, J., Barootchi, S., Tavelli, L., & Wang, H. (2019). Efficacy of Xenogeneic Collagen Matrix to Augment Peri-implant Soft Tissue Thickness Compared with Autogenous Connective Tissue Graft: A Systematic Review and Meta-Analysis. *The International Journal of Oral & Maxillofacial Implants*, 34(5), 1059–1069. <https://doi.org/10.11607/jomi.7497>
- Georges, S., Ruiz Velasco, C., Trichet, V., Fortun, Y., Heymann, D., & Padrines, M. (2009). Proteases and bone remodelling. *Cytokine and Growth Factor Reviews*, 20(1), 29–41. <https://doi.org/10.1016/j.cytogfr.2008.11.005>
- Gomes, A. M., Oliveira, D. W. D., Ferreira, S. D., Silva, T. A. da, Cota, L. O. M., & Costa, F. O. (2019). Periodontal disease, peri-implant disease and levels of salivary biomarkers IL-1 β , IL-10, RANK, OPG, MMP-2, TGF- β and TNF- α : follow-up over 5 years. *Journal of Applied Oral Science*, 27, 1–7. <https://doi.org/10.1590/1678-7757-2018-0316>
- Gonçalves Junior, R., Pinheiro, A. da R., Schoichet, J. J., Nunes, C. H. R., Gonçalves, R., Bonato, L. L., Quinelato, V., Antunes, L. S., Kuchler, E. C., Lobo, J., Villas-Bôas, R. de M., Vieira, A. R., Granjeiro, J. M., & Casado, P. L. (2016). MMP13, TIMP2 and TGFB3 Gene Polymorphisms in Brazilian Chronic Periodontitis and Periimplantitis Subjects. *Brazilian Dental Journal*, 27(2), 128–134. <https://doi.org/10.1590/0103-6440201600601>
- Guglielmotti, M. B., Olmedo, D. G., & Cabrini, R. L. (2019). Research on implants and osseointegration. *Periodontology* 2000, 79, 178–189. <https://doi.org/10.1111/prd.12254>

- Hirooka, H., & Renvert, S. (2019). Diagnosis of Periimplant Disease. *Implant Dentistry*, 28(2), 144–149. <https://doi.org/10.1097/ID.0000000000000868>
- Insua, A., Monje, A., Wang, H. L., & Miron, R. J. (2017). Basis of bone metabolism around dental implants during osseointegration and peri-implant bone loss. *Journal of Biomedical Materials Research - Part A*, 105(7), 2075–2089. <https://doi.org/10.1002/jbm.a.36060>
- Ivanovski, S., & Lee, R. (2017). Comparison of peri-implant and periodontal marginal soft tissues in health and disease. *Periodontology 2000*, 0, 116–130. <https://doi.org/10.1111/prd.12150>
- Janska, E., Mohr, B., & Wahl, G. (2016). Correlation between peri-implant sulcular fluid rate and expression of collagenase2 (MMP8). *Clinical Oral Investigations*, 20(2), 261–266. <https://doi.org/10.1007/s00784-015-1501-9>
- Karatas, O., Balci Yuce, H., Taskan, M. M., Gevrek, F., Lafci, E., & Kasap, H. (2019). Histological evaluation of peri-implant mucosal and gingival tissues in peri-implantitis, peri-implant mucositis and periodontitis patients: a cross-sectional clinical study. *Acta Odontologica Scandinavica*, 78(4), 241–249. <https://doi.org/10.1080/00016357.2019.1691256>
- Khurshid, Z., Mali, M., Naseem, M., Najeeb, S., & Zafar, M. S. (2017). Human Gingival Crevicular Fluids (GCF) Proteomics: An Overview. *Dentistry Journal*, 5(12), 1–8. <https://doi.org/10.3390/dj5010012>
- Kivelä-rajamäki, M. J., Teronen, O. P., Maisi, P., Husa, V., Tervahartiala, T. I., Pirilä, E. M., Salo, T. A., Mellanen, L., & Sorsa, T. A. (2003). Laminin-5 γ 2-chain and collagenase-2 (MMP-8) in human peri-implant sulcular fluid. *Clinical Oral Implants Research*, 14, 158–165.
- Kivelä-rajamäki, M., Maisi, P., Srinivas, R., Tervahartiala, T., Teronen, O., Husa, V., Salo, T., & Sorsa, T. (2003). Levels and molecular forms in diseased human peri-implant sulcular fluid. *Journal of Periodontal Research*, 38, 583–590.

- Klein, T., & Bischoff, R. (2011). Physiology and pathophysiology of matrix metalloproteases. *Amino Acids*, 41(2), 271–290. <https://doi.org/10.1007/s00726-010-0689-x>
- Krebs, M., Kesar, N., Begić, A., von Krockow, N., Nentwig, G. H., & Weigl, P. (2019). Incidence and prevalence of peri-implantitis and peri-implant mucositis 17 to 23 (18.9) years postimplant placement. *Clinical Implant Dentistry and Related Research*, 1-8. <https://doi.org/10.1111/cid.12848>
- Kumar, Y., Jain, V., Chauhan, S. S., Bharate, V., Koli, D., & Kumar, M. (2017). Influence of different forms and materials (zirconia or titanium) of abutments in peri-implant soft-tissue healing using matrix metalloproteinase-8: A randomized pilot study. *Journal of Prosthetic Dentistry*, 118(4), 475–480. <https://doi.org/10.1016/j.prosdent.2016.11.017>
- Lang N. P., Berglundh T., Heitz-Mayfield L. J., Pjetursson B. E., Salvi G. E. & Sanz M. (2004). Consensus statements and recommended clinical procedures regarding implant survival and complications. *Int J Oral Maxillofac Implants*, 19, Suppl:150-154.
- Lang, N. P., & Lindhe, J. (2015). *Clinical periodontology and implant dentistry* (6th ed.). John Wiley & Sons, Ltd
- Laronha, H., Carpinteiro, I., Portugal, J., Azul, A., Polido, M., Petrova, K. T., Salema-Oom, M., & Caldeira, J. (2020). Challenges in Matrix Metalloproteinases Inhibition. *Biomolecules*, 10(5), 717. <https://doi.org/doi:10.3390/biom10050717>
- Lin, G.-H., Chan, H.-L., & Wang, H.-L. (2013). The Significance of Keratinized Mucosa on Implant Health: A Systematic Review. *Journal of Periodontology*, 84(12), 1755–1767. <https://doi.org/10.1902/jop.2013.120688>
- Liu, J., & Khalil, R. A. (2017). Matrix Metalloproteinase Inhibitors as Investigational and Therapeutic Tools in Unrestrained Tissue Remodeling and Pathological Disorders. *Progress in Molecular Biology and Translational Science*, 148, 355-420. <https://doi.org/10.1016/bs.pmbts.2017.04.003>

- Lupi, S. M., Redoglia, L., Rodriguez Y Baena, A., Garbelli, G., & Rodriguez Y Baena, R. (2019). Detection of peri-implant inflammation by the use of a matrix metalloproteinase-8 chair-side test. *Minerva Stomatologica*, *68*(4), 168–176. <https://doi.org/10.23736/S0026-4970.19.04149-9>
- Ma, J., Kittl, U., Teronen, O., Sorsa, T., Husa, V., Laine, P., Ronka, H., Salo, C., Lindqvist, C., & Konttinen, Y. T. (2000). Collagenases in Different Categories of Peri-implant Vertical Bone Loss. *J Dent Res*, *79*(11), 1870–1873.
- Mello, B. F., Pires, J. T., Racy, D. J., Trentin, M. S., Piattelli, A., & Shibli, J. A. (2016). Espaço Biológico ao Redor de Implantes Osseointegrados: Uma Análise Fisiológica e Histológica em Tecido Peri-implantar Humano. *The International Journal of Periodontics and Restorative Dentistry*, *01*(02), 713-718. <https://doi.org/10.20432/prd245>
- Misch, C. E., Perel, M. L., Wang, H-L., Sammartino, G., Galindo-Moreno, P., Trisi, P., Steigmann, M., Rebaudi, A., Palti, A., Pikos, M. A., Schwartz-Arad, D., Choukroun, J., Gutierrez-Perez, J-L., Marenzi, G., & Valavanis, D. K. (2008). Implant success, survival, and failure: The International Congress of Oral Implantologists (ICOI) Pisa consensus conference. *Implant Dentistry*, *17*(1), 5–15. <https://doi.org/10.1097/ID.0b013e3181676059>
- Mombelli, A., & Décaillot, F. (2011). The characteristics of biofilms in peri-implant disease. *Journal of Clinical Periodontology*, *38*(Suppl. 11), 203–213. <https://doi.org/10.1111/j.1600-051X.2010.01666.x>
- Murphy, G., & Nagase, H. (2009). Progress in matrix metalloproteinase research. *Molecular Aspects of Medicine*, *29*(5), 290–308. <https://doi.org/10.1016/j.mam.2008.05.002>
- Padial-Molina, M., López-Martínez, J., O'Valle, F., & Galindo-Moreno, P. (2016). Microbial Profiles and Detection Techniques in Peri-Implant Diseases: a Systematic Review. *Journal of Oral and Maxillofacial Research*, *7*(3), 1–17. <https://doi.org/10.5037/jomr.2016.7310>

- Persson, G. R., & Renvert, S. (2013). Cluster of bacteria associated with peri-implantitis. *Clinical Implant Dentistry and Related Research*, 783–793. <https://doi.org/10.1111/cid.12052>
- Polyzois, I. (2019). Treatment Planning for Periimplant Mucositis and Periimplantitis. *Implant Dentistry*, 28(2), 150–154. <https://doi.org/10.1097/ID.0000000000000869>
- Rakic, M., Grusovin, M. G., & Canullo, L. (2016). The Microbiologic Profile Associated with Peri-Implantitis in Humans: A Systematic Review. *The International Journal of Oral & Maxillofacial Implants*, 31(2), 359–368. <https://doi.org/10.11607/jomi.4150>
- Ramanauskaite, A., Becker, K., & Schwarz, F. (2018). Clinical characteristics of peri-implant mucositis and peri-implantitis. *Clinical Oral Implants Research*, 29, 551–556. <https://doi.org/10.1111/clar.13152>
- Ramseier, C. A., Eick, S., Brönnimann, C., Buser, D., Brägger, U., & Salvi, G. E. (2015). Host-derived biomarkers at teeth and implants in partially edentulous patients. A 10-year retrospective study. *Clinical Oral Implants Research*, 27(2), 211–217. <https://doi.org/10.1111/clar.12566>
- Rathnayake, N., Gieselmann, D., Heikkinen, A., Tervahartiala, T., & Sorsa, T. (2017). Salivary Diagnostics—Point-of-Care diagnostics of MMP-8 in dentistry and medicine. *Diagnostics*, 7(7), 1–12. <https://doi.org/10.3390/diagnostics7010007>
- Renvert, S., & Polyzois, I. (2018). Treatment of pathologic peri-implant pockets. *Periodontology 2000*, 76, 180–190. <https://doi.org/10.1111/prd.12149>
- Renvert, S., & Quirynen, M. (2015). Risk indicators for peri-implantitis. A narrative review. *Clinical Oral Implants Research*, 26, 15–44. <https://doi.org/10.1111/clar.12636>
- Renvert, S., Hirooka, H., Polyzois, I., Kelekis-Cholakakis, A., & Wang, H. L. (2019). Diagnosis and non-surgical treatment of peri-implant diseases and maintenance care of patients with dental implants – Consensus report of working group 3. *International Dental Journal*, 69(S2), 12–17. <https://doi.org/10.1111/idj.12490>

- Renvert, S., Persson, G. R., Piri, F. Q., & Camargo, P. M. (2018). Peri-implant health, peri-implant mucositis, and peri-implantitis: Case definitions and diagnostic considerations. *Journal of Periodontology*, 89(1), 304–312. <https://doi.org/10.1002/JPER.17-0588>
- Rose, L. F., Mealey, B. L., Genco, R. J., Cohen, D. W. (2004). *Periodontics: Medicine, Surgery, and Implants* (1st ed.). Elsevier Mosby.
- Rösing, C. K., Fiorini, T., Haas, A. N., Muniz, F. W. M. G., Oppermann, R. V., & Susin, C. (2019). The impact of maintenance on peri-implant health Evidence for peri-implant maintenance, *Brazilian Oral Research*, 33, 1–10. <https://doi.org/10.1590/1807-3107bor-2019.vol33.0074>
- Salvi, G. E., Cosgarea, R., & Sculean, A. (2019). Prevalence of Periimplant Diseases. *Implant Dentistry*, 28(2), 100–102. <https://doi.org/10.1097/ID.0000000000000872>
- Solano Mendoza, P., Ortiz-Vigón Carnicero, A., & Bascones Martínez, A. (2017). Concepto actual de la patogénesis de la periimplantitis y el papel que ocupan las bacterias. *Avances En Periodoncia e Implantología Oral*, 29(1), 31–42.
- Song, Z., Weigl, P., & Wang, B. (2019). Correlations of inflammatory cytokines, oxidative stress markers, and matrix metalloproteinases in gingival crevicular fluid with peri-implantitis. *European Journal of Inflammation*, 17, 1–5. <https://doi.org/10.1177/2058739219845542>
- Sorsa, T., Gieselmann, D., Arweiler, N. B., & Hernández, M. (2017). A quantitative point-of-care test for periodontal and dental peri-implant diseases. *Nature Reviews. Disease Primers*, 3, 17069. <https://doi.org/10.1038/nrdp.2017.69>
- Sorsa, T., Tjäderhane, L., & Salo, T. (2004). Matrix metalloproteinases (MMPs) in oral diseases. *Oral Diseases*, 10(6), 311–318. <https://doi.org/10.1111/j.1601-0825.2004.01038.x>
- Sorsa, T., Tjäderhane, L., Kontinen, Y. T., Lauhio, A., Salo, T., Lee, H. M., Golub, L. M., Brown, D. L., & Mäntylä, P. (2006). Matrix metalloproteinases: Contribution to

- pathogenesis, diagnosis and treatment of periodontal inflammation. *Annals of Medicine*, 38(5), 306–321. <https://doi.org/10.1080/07853890600800103>
- Stamenkovic, I. (2003). Extracellular matrix remodelling: The role of matrix metalloproteinases. *Journal of Pathology*, 200(4), 448–464. <https://doi.org/10.1002/path.1400>
- Strimbu, K., & Tavel, J. A. (2010). What are biomarkers? *Current Opinion in HIV and AIDS*, 5(6), 463–466. <https://doi.org/10.1097/COH.0b013e32833ed177>
- Tallant, C., Marrero, A., & Gomis-Rüth, F. X. (2010). Matrix metalloproteinases: Fold and function of their catalytic domains. *Biochimica et Biophysica Acta - Molecular Cell Research*, 1803(1), 20–28. <https://doi.org/10.1016/j.bbamcr.2009.04.003>
- Teixeira, M. K. S., Lira-Junior, R., Lourenço, E. J. V., Telles, D. M., Boström, E. A., Figueredo, C. M., & Bostanci, N. (2020). The modulation of the TREM-1/PGLYRP1/MMP-8 axis in peri-implant diseases. *Clinical Oral Investigations*, 24(5), 1837–1844. <https://doi.org/10.1007/s00784-019-03047-z>
- Teronen, O., Kontinen, Y. T., Lindqvist, C., Salo, T., Ingman, T., Lauhio, A., Ding, Y., Santavirta, S., & Sorsa, T. (1997). Human neutrophil collagenase MMP-8 in peri-implant sulcus fluid and its inhibition by clodronate. *Journal of Dental Research*, 76(9), 1529–1537. <https://doi.org/10.1177/00220345970760090401>
- Thierbach, R., Maier, K., Sorsa, T., & Mäntylä, P. (2016). Peri-implant sulcus fluid (PISF) matrix metalloproteinase (MMP)-8 levels in peri-implantitis. *Journal of Clinical and Diagnostic Research*, 10(5), ZC34–ZC38. <https://doi.org/10.7860/JCDR/2016/16105.7749>
- Tokuhara, C. K., Santesso, M. R., Oliveira, G. S. N. de, Ventura, T. M. da S., Doyama, J. T., Zambuzzi, W. F., & Oliveira, R. C. De. (2019). Updating the role of matrix metalloproteinases in mineralized tissue and related diseases. *Journal of Applied Oral Science*, 27, 1–14. <https://doi.org/10.1590/1678-7757-2018-0596>

- Wang, C. W., Renvert, S., & Wang, H. L. (2019). Nonsurgical Treatment of Periimplantitis. *Implant Dentistry*, 28(2), 155–160. <https://doi.org/10.1097/ID.0000000000000846>
- Wang, H. L., Garaicoa-Pazmino, C., Collins, A., Ong, H. S., Chudri, R., & Giannobile, W. V. (2016). Protein biomarkers and microbial profiles in peri-implantitis. *Clinical Oral Implants Research*, 27(9), 1129–1136. <https://doi.org/10.1111/clr.12708>
- Wang, X., & Khalil, R. A. (2018). Matrix Metalloproteinases, Vascular Remodeling, and Vascular Disease. In *Physiology & behavior* (Vol. 176, Issue 12, pp. 241–330). <https://doi.org/10.1016/bs.apha.2017.08.002>
- Xu, L., Yu, Z., Lee, H. M., Wolff, M. S., Golub, L. M., Sorsa, T., & Kuula, H. (2008). Characteristics of collagenase-2 from gingival crevicular fluid and peri-implant sulcular fluid in periodontitis and peri-implantitis patients: Pilot study. *Acta Odontologica Scandinavica*, 66(4), 219–224. <https://doi.org/10.1080/00016350802183393>
- Zhu, L., Yao, Y. A. O., Liu, J., Wang, J., & Xie, H. U. I. (2019). Expression of β - catenin and MMP - 8 in gingival crevicular fluid and gingival tissue indicates the disease severity of patients with chronic periodontitis. *Experimental and Therapeutic Medicine*, 18, 2131–2139. <https://doi.org/10.3892/etm.2019.7794>
- Ziebolz, D., Schmalz, G., Gollasch, D., Eickholz, P., & Rinke, S. (2017). Microbiological and aMMP-8 findings depending on peri-implant disease in patients undergoing supportive implant therapy. *Diagnostic Microbiology and Infectious Disease*, 88(1), 47–52. <https://doi.org/10.1016/j.diagmicrobio.2017.02.008>

