



## Tromboelastografía: evaluación global de la coagulación. Aplicaciones en el periodo perioperatorio

## Thromboelastography: Overall Evaluation of Coagulation. Perioperative Applications

Fritz E. Gempeler R. \*, Ana Helena Perea B. \*\*, Lorena Díaz B. \*\*\*

Recibido: marzo 7 de 2011. Enviado para modificaciones: mayo 10 de 2011. Aceptado: mayo 11 de 2011.

### RESUMEN

La tromboelastografía es un método diagnóstico de uso relativamente reciente, enfocado a evaluar de forma global la coagulación. Este método ha evolucionado con rapidez hacia el uso frecuente en la clínica, y es de utilidad para la evaluación de coagulopatías y como guía para la intervención; además, se ha encontrado que su implementación rutinaria conlleva la disminución en el uso de transfusión de hemoderivados y, consecuentemente, en los costos y complicaciones asociadas a su administración. Este reporte de casos en pacientes del Hospital Universitario de San Ignacio describe situaciones clínicas alternativas a las de uso común, en las cuales el uso de la tromboelastografía aporta un excelente complemento diagnóstico y guía terapéutica en el perioperatorio.

**Palabras clave:** Tromboelastografía, coagulación sanguínea, periodo perioperatorio, diagnóstico. (Fuente: DeCS, BIREME).

### SUMMARY

Thromboelastography is a relatively new diagnostic method designed for a global evaluation of coagulation. This method has rapidly evolved and is frequently used in the clinic for the evaluation of coagulopathies and as guide for intervention; furthermore, its routine application on a daily basis reduces the need for transfusion of hemoderivatives, and consequently lessens the costs and complications thereof. This case report of patients from the San Ignacio University Hospital, describes infrequent clinical situations in which the use of thromboelastography provides an excellent diagnostic aid and treatment guide during the perioperative period.

**Key Words:** Thromboelastography, blood coagulation, perioperative period, diagnosis. (Source: MeSH, NLM).

\* Profesor Asociado, Facultad de Medicina, Pontificia Universidad Javeriana. Anestesiólogo, Hospital Universitario San Ignacio (HUSI). Bogotá, Colombia. Correspondencia: Calle 83 No. 9-86 Apto 501 Bogotá, Colombia. Correo electrónico: gempeler@javeriana.edu.co

\*\* Instructora, Facultad de Medicina, Pontificia Universidad Javeriana. Anestesióloga, Hospital Universitario de San Ignacio, Bogotá, Colombia. Correo electrónico: anitaperea@yahoo.com

\*\*\* Anestesióloga, Hospital Universitario de San Ignacio. Bogotá, Colombia. Correo electrónico: lorena.diazb@gmail.com

## INTRODUCCIÓN

La tromboelastografía (TEG), descrita hace más de 60 años por Hartner, en Alemania, es la representación gráfica de la formación y destrucción del coágulo sanguíneo, así como de sus características de viscosidad y elasticidad.

Hace 30 años su popularidad era reducida en la práctica clínica; especialmente, por su baja reproducibilidad y la demora en los resultados. Pero con los avances tecnológicos y la sistematización de los resultados ha disminuido el tiempo de ejecución y se ha logrado una fácil interpretación de la TEG, mejorando su reproducibilidad lo que generó durante los años ochenta, el inicio de su uso en la práctica clínica (1).

Inicialmente sus utilidades estaban enfocadas únicamente en la evaluación global de la coagulación durante el transoperatorio de trasplante hepático, por ser una de las cirugías de mayor sangrado y cambios abruptos en el proceso de coagulación. Actualmente la TEG es una herramienta de uso rutinario no solo en trasplante hepático, sino también en cirugía cardíaca y vascular, donde ha demostrado ser de gran utilidad tanto para ayudar a esclarecer los diferentes tipos de coagulopatías como sirviendo de guía para la utilización de productos sanguíneos y farmacológicos con el fin de disminuir en forma importante los costos y las complicaciones relacionados con la transfusión (2-4). En 2006 la TEG fue incluida por la Sociedad Americana de Anestesiología como parte de los laboratorios para monitorizar la coagulación durante el transoperatorio (5). A lo largo de los últimos años la utilización de la TEG se ha extendido a situaciones clínicas en las cuales la evaluación de la coagulación se ha convertido en otro pilar del cuidado del paciente, como en cirugías de alto sangrado, entre las cuales se encuentran los reemplazos articulares, la instrumentación de columna y los traumas, entre otras, así como la evaluación y el seguimiento de terapias anticoagulantes (warfarina, heparinas fraccionadas y no fraccionadas) antes de llevar a los pacientes a procedimientos; también, para evaluar la reversión de la heparina con protamina, así como para el manejo y el seguimiento de pacientes en unidades de Urgencias;

## INTRODUCTION

Thromboelastography (TEG), described in Germany by Hartner over 60 years ago, is the graphic representation of the formation and destruction of a blood clot and its characteristics in terms of viscosity and elasticity.

30 years ago TEG was not very popular, particularly because of its low reproducibility and delayed results. However, technology breakthroughs and systematization of results have shortened the time of implementation and facilitated its interpretation, enhancing reproducibility and leading to its adoption in clinical practice around the eighties. (1).

Initially the application of TEG was exclusively for a global evaluation of coagulation during the transoperative liver transplant period, because this procedure involves some of the highest bleeding rates and abrupt changes in the process of coagulation. At present, TEG is a tool used routinely, not just in liver transplant procedures, but also in heart and vascular surgery where it has proven to be extremely useful to help with the identification of various coagulopathies and as a guide for using blood products and pharmacological agents with a view to considerably cut down on costs and reduce any transfusion associated complications (2-4). TEG was adopted by the American Society of Anesthesiology in 2006 as one of the instruments available to monitor coagulation during the transoperative period (5). In the last few years, the use of TEG has expanded into clinical situations in which the evaluation of coagulation has become one additional pillar in patient care, particularly in surgeries with considerable bleeding including joint replacement, spinal instrumentation and trauma, as well as for the evaluation and follow-up of anticoagulation treatment (warfarin, fractionated and non-fractionated heparins) prior to surgery. TEG is also used to evaluate protamine reversal of heparin, and for the management and follow-up of ER patients, particularly trauma patients and patients in the ICU. (6).

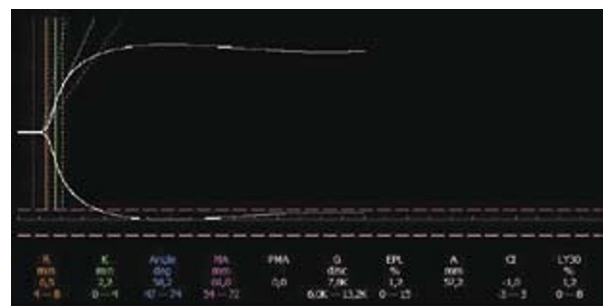
especialmente, en trauma y en las unidades de cuidados intensivos (6).

La TEG se realiza colocando 0,36 ml de sangre total, previamente mezclada con caolín, en una cubeta, en la cual entra un pin conectado a una guía de torsión. La cubeta oscila 4° cada 10 segundos; con la formación del coágulo se produce una adhesión progresiva de la cubeta con el pin, lo cual genera el movimiento de éste; dicho movimiento es graficado en un computador, y produce los siguientes datos (Figura 1) (2,6):

- **R: Tiempo de Reacción:** Periodo transcurrido entre la colocación de la sangre y el comienzo de la formación de fibrina. Refleja la acción de las proteínas (factores) de la coagulación. Se prolonga en: anticoagulación con heparina; warfarina; en déficit de los factores de coagulación, ya sea congénito o adquirido; por hemorragia o hemodilución, u otra entidad clínica que haga disfuncionales las proteínas de la coagulación. Los valores normales son entre 4 y 8 minutos.
- **K: Tiempo de Coagulación:** Tiempo desde el comienzo de la formación del coágulo hasta la máxima fuerza de éste. Se acorta cuando hay aumento en la función plaquetaria o aumento de fibrinógeno, y se prolonga al existir déficit de proteínas de coagulación, anticoagulantes o antiagregantes plaquetarios. El valor normal es de 0-4 minutos.
- **Ángulo alfa:** Está formado por el brazo de R y la pendiente de K. Representa la velocidad de formación del coágulo. Aumenta en hiperagregabilidad plaquetaria, o en elevación del fibrinógeno; por el contrario, disminuye con bajas concentraciones plasmáticas de fibrinógeno, anticoagulantes o antiagregantes plaquetarios. El valor normal es de 47°-74°.
- **MA: Amplitud Máxima:** Evalúa la interacción entre la fibrina y las plaquetas; en especial, la función plaquetaria. Disminuye en presencia de antiagregantes plaquetarios o trombocitopenia marcada, y aumenta en hiperagregabilidad plaquetaria. El valor normal es de 55-73 mm.

TEG is done by placing 0.36 ml of total blood previously mixed with kaolin in a cup with a pin suspended from a torsion wire. The cup oscillates 4° every 10 seconds; as the clot forms the cup progressively binds to the pin and the pin moves. The movement of the pin is graphically recorded in a computer and yields the following data (Figure 1) (2,6):

- **R: Reaction Time:** The time elapsed between the moment that the blood is placed in the cup and the first fibrin strand starts to be formed. It reflects the action of proteins (factors) of coagulation. The reaction time is prolonged in the presence of anticoagulation using heparin or warfarine or whenever there is a deficit in the coagulation factors, whether congenital or acquired; as a result of bleeding or hemodilution or as result of any other clinical condition that affects the functionality of the coagulation proteins. Normal values range from 4 to 8 minutes.
- **K: Clotting Time:** The time elapsed from the start of the clot formation until it develops its maximum strength. The clotting time shortens with increased platelet function or increased fibrinogen and extends with deficient coagulation proteins, anticoagulants or platelet antiaggregation agents. The normal range is 0-4 minutes.
- **Alpha angle:** It is formed by the R-arm and the K-slope. Represents the clot formation. The alpha angle increases with platelet hyper-aggregation, or with fibrinogen elevation;



**Figure 1.** Normal Thromboelastography

**Figura 1.** Tromboelastografía normal

- **LY30:** Refleja el porcentaje de la lisis del coágulo posterior a la MA, lo que expresa la estabilidad de este. Se incrementa en fibrinólisis. El valor normal es del 0 % al 8 %.
- **G:** Mide de forma global la firmeza del coágulo. El valor normal es de 6-13 dinas por cm<sup>2</sup>.
- **IC: Índice de coagulación:** Mide de forma global el estado de la coagulación. El valor normal es de -3 a 3. Los valores inferiores a -3 son indicadores de hipocoagulabilidad, y los mayores a 3, indicadores de hipercoagulabilidad.

Hoy en día, y cada vez más a menudo, la TEG se utiliza en múltiples situaciones clínicas; su uso se amplía cada día más. Dentro de las principales ventajas de la utilización de la TEG (2,6) se encuentran:

- Rapidez de los resultados (minutos).
- Facilidad para realizarla y para interpretarla.
- Requiere solamente 1 ml de sangre para su realización.
- Evalúa en forma global la coagulación desde la formación del coágulo hasta su destrucción (fibrinólisis).
- Ayuda en la diferenciación entre sangrado debido a alteración de la coagulación y hemostasia quirúrgica inadecuada.
- Detecta la hipercoagulabilidad, especialmente en trauma y en cirugía, y sirve como predictor de eventos trombóticos postoperatorios (7,8).
- Tiene en cuenta la temperatura real del paciente.
- Racionaliza la utilización de productos sanguíneos y agentes hemostáticos.
- Se pueden efectuar ensayos terapéuticos in vitro en el tromboelastógrafo antes de aplicarlos al paciente.

Originalmente la TEG fue diseñada para utilizarse al lado del paciente, en la sala de cirugía o en las unidades de cuidados intensivos; hoy en día están empezando a aparecer publicaciones en las cuales reportan su utilización en labora-

by contrast, the alpha angle decreases under low fibrinogen plasma concentration, low anticoagulants or low platelet anti-aggregation. The normal range is 47°-74°.

- **MA: Maximum Amplitude:** Measures the fibrin-platelet interaction and in particular the platelet function. MA decreases in the presence of platelet anti-aggregants or marked thrombocytopenia, and increases in the case of platelet hyper-aggregation. The normal range is 55-73 mm.
- **LY30:** Reflects the percentage clot lysis following the MA and hence represents the clot's stability. LY30 is increased in fibrinolysis. Its normal range is 0 % to 8 %.
- **G:** Measures the global strength of the clot. Its normal value is 6-13 dinas per cm<sup>2</sup>.
- **CI: Coagulation index:** globally measures the coagulation status. The normal range is between -3 and 3. Any value -3 is indicative of hypocoagulability and values over 3 are indicative of hypercoagulability.

Nowadays, and increasingly often, TEG is used for multiple clinical situations; its use is rapidly growing. The advantages (6) of TEG include:

- Fast results (minutes).
- Easy to do and interpret.
- Just 1 ml of blood required.
- Evaluates coagulation globally, from the clot formation to its destruction (fibrinolysis).
- Helps to distinguish between bleeding from coagulation disorders and bleeding as a result of inadequate surgical hemostasis.
- Identifies hypercoagulability, particularly in trauma and surgery and helps to predict postoperative thrombotic events (7,8).
- Takes into account the actual temperature of the patient.
- Rationalizes the use of blood products and hemostatic agents.
- In vitro treatment trials may be performed in the thromboelastographer prior to administering them to the patient.

torios centrales, lo cual amplía su aplicación a diagnósticos más específicos, que requieren estandarizaciones especiales (9).

El presente reporte de casos muestra la utilidad de la TEG en situaciones clínicas diferentes de las comúnmente utilizadas, y describe algunos casos clínicos y experiencias de los autores en el Hospital Universitario de San Ignacio (HUSI), en Bogotá, Colombia.

### **Evaluación de la hipercoagulabilidad en cirugía microvascular**

Existen diversas patologías y situaciones clínicas que generan estados de hipercoagulabilidad en el paciente quirúrgico y dan lugar a complicaciones embólicas, tales como infarto agudo de miocardio, trombosis venosa profunda y tromboembolismo pulmonar. La cirugía como tal genera trauma local, con liberación de factor tisular, estrés, aumento de la producción de hormonas, alteración de la fibrinólisis y liberación de mediadores que generan respuesta inflamatoria, y todo ello contribuye al estado hipercoagulable perioperatorio.

Desde hace algunos años se desarrollaron predictores clínicos de trombosis venosa profunda como un paso para el diagnóstico de estados de hipercoagulabilidad, debido a que las pruebas utilizadas para detectarla son escasas y poco asequibles en la práctica diaria, con sensibilidad y especificidad bajas (7). La TEG es una herramienta útil en el diagnóstico y el seguimiento de la hipercoagulabilidad en pacientes en el ámbito perioperatorio, trauma, ancianos, obesos, o con síndromes paraneoplásicos, entre otros (8,10-12). Se ha identificado que la amplitud máxima (MA) mayor de 68 mm en la TEG parece ser un factor de riesgo importante para el desarrollo de hipercoagulabilidad durante el perioperatorio (13). Aunque se ha encontrado variabilidad en la predictibilidad en algunos estudios (7), la TEG es la única herramienta disponible actualmente para detectar la hipercoagulabilidad.

Se muestra a continuación la utilidad de la TEG en un paciente con antecedente de herida por arma de fuego, con compromiso de hemicara derecha hace varios días, y programado para

Originally, the TEG was designed for use at the patient's bedside, the OR or the ICU; nowadays TEG begins to be mentioned in publications reporting its use in central laboratories, hence expanding its application to more specific diagnostics that demand special standardized procedures (9).

This case report illustrates the usefulness of TEG in different clinical situations beyond the usual practice and describes a few clinical cases and experiences of the authors from the San Ignacio University Hospital in Bogotá, Colombia.

### **Evaluation of hypercoagulability in microvascular surgery**

There are various pathologies and clinical situations that cause hypercoagulability in the surgical patient and give rise to embolic complications including acute myocardial infarction, deep venous thrombosis and pulmonary thromboembolism. Surgery in itself causes local trauma, tissue factor release, stress, increased hormone production, fibrinolysis disorders and the release of inflammatory mediators, all contributing to a status of perioperative hypercoagulation.

Clinical predictors of deep venous thrombosis were developed some years back as a way to help in the diagnosis of hypercoagulability, since the tests used for its identification are scarce and difficult to access in our daily practice, with low sensitivity and specificity (7). TEG is a useful tool for the diagnosis and follow-up of hypercoagulability in patients during the perioperative period, as well as in trauma patients, the elderly, the obese or in patients with paraneoplastic syndromes, among others (8,10-12). It has been established that a TEG maximum amplitude (MA) over 68 mm seems to be an important risk factor for the development of hypercoagulability in the perioperative period (13). Although there has been some variability in several studies (7), TEG is currently the only tool available to detect hypercoagulability.

The following shows the usefulness of TEG in a patient with a firearm wound and involvement of the right half of the face; the event had

procedimiento de cubrimiento de defecto facial con colgajo libre de dorsal ancho. Dado que se trataba de un paciente con trauma reciente, sometido a procedimiento quirúrgico con técnica microvascular, con mayor riesgo de trombosis, se toma previamente al procedimiento una TEG, y se encuentra MA aumentado en 78,6 (Figura 2).

Durante el procedimiento se detecta trombosis arterial de injerto, manifestada con congestión y palidez del tejido transferido, pese a la irrigación con solución salina heparinizada. Teniendo en cuenta el resultado de la TEG y la clínica, se decide administrar 100 mg de ácido acetil salicílico macerados, mezclados con 20 ml de SSN al 0,9 %, a través de la gastrostomía que el paciente tenía desde el día del trauma.

Se toma un control de TEG a los 30 minutos (Figura 3), y se encuentra disminución del MA hasta 63,1 y mejoría clínica de la perfusión del injerto, por lo que continúa con éxito el procedimiento quirúrgico. Con base en la literatura y en la experiencia propia, se instauró en el HUSI la toma perioperatoria de TEG en este tipo de cirugías, y se implantó como protocolo el manejo de la MA de la TEG para disminuir la presentación de trombosis del injerto.

### Evaluación y manejo de la fibrinólisis intraoperatoria

Los estados de fibrinólisis se pueden presentar dentro de diferentes escenarios quirúrgicos, en los cuales se ha encontrado que la profilaxis o el

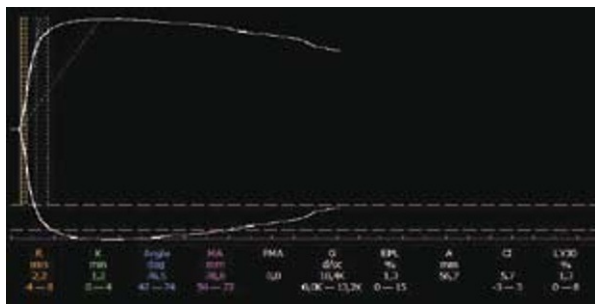
taken place a few days before. The patient was scheduled for a latissimus dorsi free flap procedure to cover the facial defect. Considering that the patient had a recent trauma and was undergoing a surgical procedure using a microvascular technique with a higher risk of thrombosis, a TEG was performed prior to the procedure and it showed increased MA values of 78.6 (Figure 2).

During the procedure arterial thrombosis of the graft was identified, with paleness and congestion of the grafted tissue, despite heparinized saline solution irrigation. According to the results of the TEG and the clinic, the decision was made to administer 100 mg of macerated acetylsalicylic acid mixed with 20 ml of 0.9 % SSN through the gastrostomy performed to the patient after he was wounded.

A TEG control was done 30 minutes later (Fig. 3) that showed a reduction in MA to 63.1 and improved clinical perfusion of the graft. The surgical procedure was successfully completed then. Based on the literature and our personal experience, perioperative TEG was established as a standard procedure in this type of surgeries at the HUSI using an MA management protocol to reduce the occurrence of graft thrombosis.

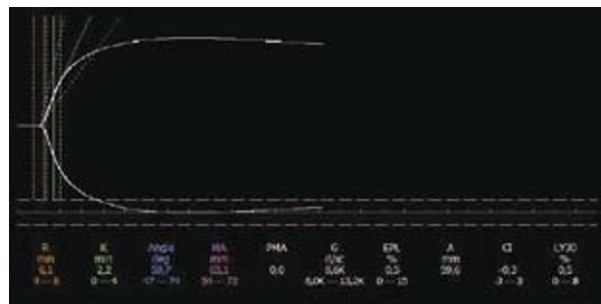
### Management and evaluation of intraoperative fibrinolysis

Fibrinolysis can develop in different surgical scenarios where prophylaxis or management with tranexamic acid has been helpful to reduce



**Figura 2.** Tromboelastografía basal que muestra hipercoagulabilidad

**Figure 2.** Baseline thromboelastography showing hypercoagulability



**Figure 3.** Normal TEG following the administration of 100 mg of ASA

**Figura 3.** Posterior a la administración de 100 mg de ASA. TEG normal

manejo con ácido tranexámico resulta útil para la disminución de las pérdidas sanguíneas durante el perioperatorio. Concretamente, se han publicado artículos que demuestran cómo el uso de antifibrinolíticos en revisiones de reemplazo de cadera, corrección quirúrgica de escoliosis, trasplante hepático y cirugía cardiovascular disminuyen la necesidad de transfusión de hemoderivados, y evita así los múltiples riesgos que conlleva la administración de componentes sanguíneos (14-16).

La TEG es un método sensible y rápido para evaluar de forma global el estado de la coagulación, que incluye así el proceso de fibrinólisis (2,6). En pacientes sometidos a prostatectomía se presenta hemorragia perioperatoria con una incidencia del 2,5 % secundaria a fibrinólisis local y sistémica, generada por la liberación de uroquinasa del tracto urinario durante el procedimiento quirúrgico, y la liberación de activador del plasminógeno tisular (t-PA) por la manipulación del tejido prostático (17).

Se muestra a continuación la utilidad de la TEG en un paciente de 72 años con adenocarcinoma de próstata, y quien presenta durante la prostatectomía abierta sangrado profuso sin formación de coágulos. Se decide tomar una TEG para evaluar el estado de coagulación actual antes de decidir manejo con hemoderivados o productos farmacológicos. La TEG mostró aumento del LY-30 en un 17,6 % (Figura 4), lo que significa un aumento importante de la fibrinólisis, por lo cual se decide administrar ácido tranexámico en bolo de 10 mg/kg.

Al terminar la administración se observó mejoría inmediata en el sangrado, y a los 30 minutos se toma un nuevo TEG; se observa, entonces, la corrección de los parámetros de la TEG, con LY30 en 0,2 % (Figura 5).

### **Seguimiento del efecto de heparinas de bajo peso molecular previo a anestesia regional**

Es habitual tener en salas de cirugía a pacientes que reciben anticoagulación profiláctica o terapéutica con heparinas de bajo peso molecular (HBPM), incluso hasta pocas horas antes de la cirugía, lo cual genera inquietud del tiempo prudente entre la última dosis de HBPM y el proce-

any blood losses during the perioperative period. Some articles have been published showing that the use of antifibrinolytics in hip replacement revisions, surgical correction of scoliosis, liver transplant and cardiovascular surgery reduce the need for the transfusion of hemoderivatives and hence prevent the multiplicity of risks derived from the administration of blood components (14-16).

TEG is a sensitive and rapid method for the global assessment of coagulation, including fibrinolysis (2,6). In prostatectomy patients perioperative bleeding may occur with a 2.5 % incidence secondary to local and systemic fibrinolysis due to the release of urokinase from the urinary tract during the surgery and the release of tissue plasminogen activator (t-PA), as a consequence of prostatic tissue manipulation (17).

The following case describes the usefulness of TEG in a 72-year old patient with prostate adenocarcinoma and who experienced profuse bleeding during open prostatectomy with no clot formation. The decision was made to do a TEG to assess the current coagulation status before deciding on the management with hemoderivatives or pharmacological agents. The TEG showed a 17.6 % increase in LY-30 (Figure 4), which means an important increase in fibrinolysis that led to decision to administer a 10 mg/kg bolus of tranexamic acid.

Bleeding improved as soon as the administration was completed and a new TEG was done 30 minutes later. The TEG parameters were found to be normal with 0.2 % LY30 (Figure 5).

### **Follow-up of low molecular weight heparin impact prior to regional anesthesia**

It is usual to have in the OR patients receiving prophylactic or therapeutic anticoagulation with low molecular weight heparins (LMWH), even a few hours prior to surgery. This generates concern about the right timing between the last dose of LMWH and the surgical procedure or the induction of regional anesthesia.

LPWHs have multiple effects on coagulation and of varying intensity according to their formula-

dimiento quirúrgico o la inducción de anestesia regional.

Las HBPM tienen múltiples efectos sobre la coagulación, que varían en su intensidad según la formulación, pero, en general, actúan inhibiendo el factor Xa, la función plaquetaria y la actividad de la antitrombina (18).

Las HBPM alcanzan su efecto a las 2 o 4 horas después de su aplicación subcutánea; presentan el pico plasmático a las 4 horas, y este disminuye en un 50 % en aproximadamente 12 horas (19).

Con base en estos hallazgos se ha sugerido que deben pasar entre 10 y 12 horas entre la aplicación subcutánea de HBPM y la colocación de anestesia regional del neuroeje o el retiro de catéter peridural (20); sin embargo, se debe tener en cuenta que cerca de un 25 % de los pacientes pueden tener efectos de las HBPM más prolongados, incluso hasta 20 horas (21), sin que se pueda predecir el riesgo de sangrado por medio laboratorios convencionales.

La única forma de conocer el grado de anticoagulación que producen las HBPM es evaluando la concentración sérica del factor anti-Xa, pero es un examen difícil de realizar, y con demora en los resultados.

En varios estudios (18-20) se ha encontrado una fuerte correlación entre la concentración plasmática del factor anti-Xa y la R del TEG, y ello demuestra que se puede monitorizar rápidamente

tion; however, generally speaking, they inhibit the Xa factor, the platelet function and the anti-thrombin activity (18).

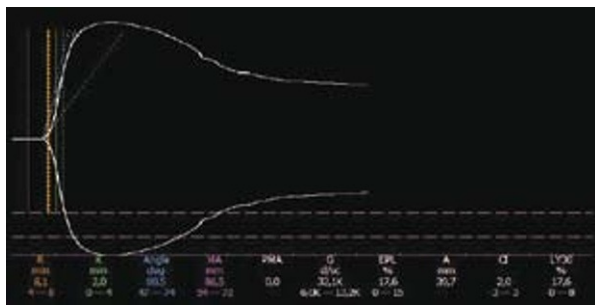
LMWHs become effective 2 to 4 hours after their SC administration and the plasma peak is reached 4 hours later, dropping by around 50 % in approximately 12 hours. (19).

Based on this findings it has been suggested that 10 to 12 hours must elapse between the SC LMWH injection and the administration of regional epidural anesthesia or the removal of the epidural catheter (20); It must be kept in mind however, that around 25 % of the patients may have more prolonged LMWH effects of up to 20 hours (21), and it is impossible to predict any risk of bleeding using the conventional laboratory methods.

The only way to know the level of anticoagulation resulting from LMWHs is by assessing the serum concentration of the anti-Xa factor; however this is a difficult test to do and the results take a long time to become available.

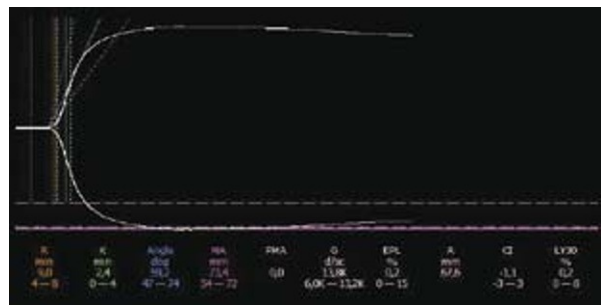
A strong correlation has been found in several studies between the anti-Xa factor plasma concentration and the R in TEG, which shows that the effect of LMWH can be readily monitored using TEG (21); There is however a relationship between the R in TEG and the level of anticoagulation (22).

Following is a description of the benefits of TEG in a 65-year old patient scheduled for total hip



**Figura 4.** Tromboelastografía que evidencia fibrinólisis

**Figure 4.** Thromboelastography evidencing fibrinolysis



**Figure 5.** Following the administration of tranexamic acid

**Figura 5.** Posterior a la administración de ácido tranexámico



el efecto de las HBPM con la TEG (21); existe, además, una relación entre el R de la TEG y el grado de anticoagulación (22).

Se muestra a continuación la utilidad de la TEG en un paciente de 65 años programado para reemplazo total de cadera, con antecedente de fibrilación auricular corregida, y quien venía recibiendo enoxaparina 40 mg por vía subcutánea cada 12 horas; la última dosis fue 18 horas previamente a cirugía. Para seguimiento de la anticoagulación con HBPM se tomó un TEG (Figura 6) que evidenció prolongación del R hasta 12,3 minutos, lo cual demuestra persistencia de la acción anticoagulante de la enoxaparina.

Con estos resultados se decide esperar 4 horas más, transcurridas las cuales se tomó un nuevo TEG (Figura 7), que evidenció acortamiento del R a niveles normales de 4,4 minutos. Se realiza cirugía bajo anestesia regional central, sin evidencia de sangrado excesivo ni complicaciones hemorrágicas tardías.

### Escoliosis, desmopresina y uso de TEG

La escoliosis es una condición caracterizada por la presencia o desarrollo de una columna vertebral curvada anormalmente. Su corrección quirúrgica es un procedimiento relativamente habitual, cuyo objetivo es mejorar la calidad de vida del paciente afectado. Se sabe en el ámbito quirúrgico y anestésico que la cirugía para su corrección es, en general, cruenta, que en ella se presenta gran sangrado, y que requiere en muchos casos transfusión sanguínea para corregir el consecuente síndrome anémico (23).

Al administrar acetato de desmopresina (1-desamino-8-D-arginina-vasopresina DDAVP) se ha visto que se puede disminuir el sangrado relacionado con la disfunción de las plaquetas en el ámbito quirúrgico, sin que se encuentren publicados hasta el momento experimentos clínicos de alta calidad al respecto. A pesar de eso, en los casos publicados se encuentra que la DDAVP es una herramienta de gran valor, que permite disminuir tanto la cantidad como la frecuencia de transfusión de todos los productos hemáticos en pacientes llevados a cirugía para corrección de escoliosis, con sus consecuentes beneficios (24,25).

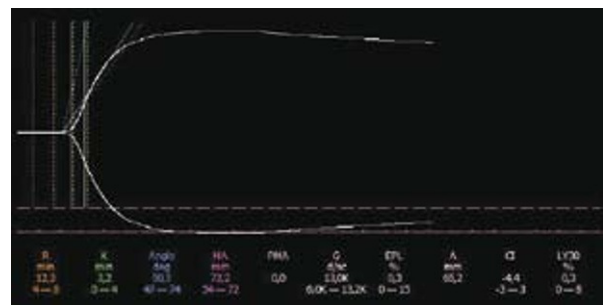
replacement, a history of corrected atrial fibrillation and who had been on SC 40 mg enoxaparin every 12 hours; the last dose was received 18 prior to surgery. A TEG was performed to follow on LMWH anticoagulation (Figure 6) that evidenced R prolongation to up to 12.3 minutes, which indicates the persistent anticoagulation action of enoxaparin.

In view of these results, the decision was made to wait for 4 additional hours, at the end of which a new TEG was done (Figure 7). The TEG showed R declined to normal levels of 4.4 minutes. The surgery was performed under central regional anesthesia, with no evidence of excessive bleeding or late bleeding complications.

### Scoliosis, desmopressin and TEG use

Scoliosis is a condition characterized by the presence or the development of an abnormally curved spine. Its surgical correction is a relatively usual procedure and the purpose of the procedure is to improve the quality of life of the affected patient. From the surgical and anesthesia point of view, the surgical procedure to correct scoliosis is usually bloody and entails a lot of bleeding which in many cases requires blood transfusion to correct any potential anemia (23).

It has been observed that with the administration of desmopressin acetate (1-desamino-8-



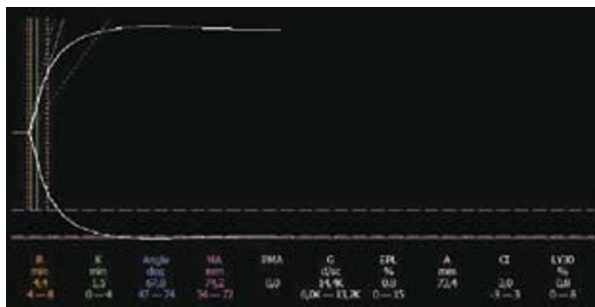
**Figure 6.** Thromboelastography taken 18 hours after the last dose of enoxaparin 40 mg. Prolongation of R is shown

**Figura 6.** Tromboelastografía tomada 18 horas después de la última dosis de enoxaparina 40 mg. Se observa prolongación de R

Los mecanismos sugeridos para la acción hemostática de DDAVP son, principalmente, la liberación de FVIII de las células endoteliales de los sinusoides hepáticos, y de factor de Von Willebrand en las células endoteliales, debido a su gran actividad agonista V2. El aumento de la agregación plaquetaria, mecanismo por el cual DDAVP acorta el tiempo de sangría prolongado y aumenta el MA en la TEG, puede ser por la liberación del activador tisular del plasminógeno (tPA), con la consecuente generación de plasmina.

Se muestra a continuación la utilidad de la TEG en un paciente de 12 años, quien es llevado a cirugía de corrección de escoliosis congénita con artrodesis de columna de la unión cervicotorácica. A pesar de tener antecedentes negativos, así como pruebas de coagulación normales (pt, ptt y conteo de plaquetas), durante el abordaje presenta sangrado profuso, por lo cual se suspende el procedimiento. Se interconsulta con Hematología, dependencia que lo estudia y no encuentra ninguna alteración clínica ni paraclínica, y recomienda la reserva de componentes sanguíneos, especialmente plasma, plaquetas y crioprecipitados, para su administración durante el transoperatorio.

Transcurridos 8 días, por el alto riesgo de sangrado intraoperatorio, antes de iniciar la segunda cirugía se toma TEG, que muestra prolongación de R y alargamiento de K (Figura 8).



**Figura 7.** Tromboelastografía tomada 22 horas después de la última dosis de enoxaparina 40 mg. Parámetros normales

**Figure 7.** Thromboelastography taken 22 hours after the last dose of enoxaparin 40 mg. Normal parameters

D-arginine-vasopressin DDAVP) bleeding from platelet dysfunction can be reduced during surgery. However, no high quality clinical experiments have yet been published. But, the cases published indicate that DDAVP is a highly valuable tool for reducing the frequency of transfusions of all blood products in patients undergoing surgery for scoliosis correction, with all the ensuing benefits. (24,25).

The mechanisms suggested for DDAVP's hemostatic action are basically the release of FVIII from the endothelial cells of the liver sinuses and of the Von Willebrand factor in endothelial cells, because of its huge V2 agonistic activity. The increased platelet aggregation mechanism, whereby the DDAVP shortens the prolonged bleeding time and increases the MA in the TEG, can be due to the release of plasminogen tissue activator (tPA) with subsequent plasmin generation.

The following illustrates the benefits of TEG in a 12-yr old patient who undergoes congenital scoliosis correction surgery with arthrodesis of the cervicothoracic junction. Despite a negative history and normal coagulation tests (pt, ptt and platelet count), the patient experienced profuse bleeding during the surgical approach and the procedure was interrupted. Following an interconsultation with hematology no clinical or paraclinical disorder was identified and the recommendation was to store blood components, particularly plasma, platelets and cryoprecipitate for administration during the operation.

8 days later and considering the high risk of intraoperative bleeding, a TEG was done prior to the start of a second surgery; the TEG showed R prolongation and K elongation (Figure 8).

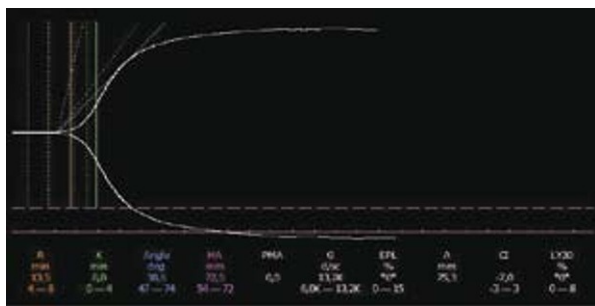
The decision was made to administer desmopressin in a 0.3 mcg/Kg infusion for 30 minutes. A control TEG is performed one hour later and it was normal (Figure 9). The findings showed a shortening of R due to the release of coagulation factors and increased MA from improved platelet aggregation. The patient undergoes surgery free of any excessive bleeding.

Se decide administrar desmopresina a una dosis de 0,3 mcg/Kg, en infusión, durante 30 minutos. Una hora después se toma control de TEG, que resulta normal (Figura 9); se observa acortamiento del R, por el efecto de liberación de factores de coagulación, y aumento en la MA, por mejoría de la agregabilidad plaquetaria. El paciente es llevado a cirugía, sin presentar sangrado excesivo.

### Púrpura trombocitopénica idiopática (PTI)

Se trata de una entidad autoinmune, caracterizada por la falla tanto en la producción de plaquetas como en la destrucción progresiva de estas por parte del sistema reticuloendotelial; principalmente, el del bazo. Esta situación genera trombocitopenia de diferentes grados y un característico sangrado de mucosas, con ictericia y visceromegalias inclusive (26).

Esta enfermedad se puede presentar en niños, usualmente de manera abrupta y autolimitada, y su tratamiento es con medidas de soporte. En adultos tiene una historia natural más larga, con recaídas que se pueden repetir durante varios años, y que, en general, requieren intervención farmacológica (esteroides, inmunoglobulinas, Anti-D), e incluso, quirúrgica (esplenectomía), para resolverse (26). Un caso particular es el presentado en este trabajo, de una paciente con PTI que aparece, persiste o se exacerba durante el embarazo, y sobre quien se han mencionado múltiples riesgos, relacionados tanto con la madre como con el feto por nacer. Sin embargo,



**Figura 8.** TEG que muestra prolongación de R y alargamiento de K

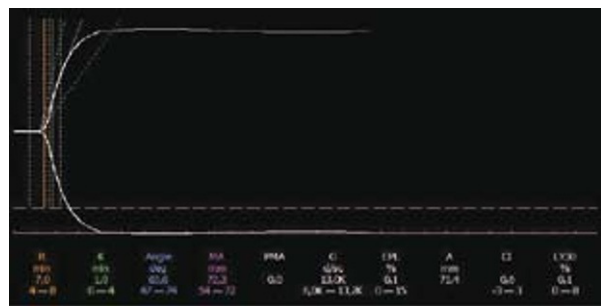
**Figure 8.** TEG showing R prolongation and K elongation

### Idiopathic Thrombocytopenic Purpura (ITP)

This is an autoimmune condition characterized by a failure in the production of platelets as well as by a progressive destruction thereof by the reticuloendothelial system, mainly the spleen. This situation gives rise to varying degrees of thrombocytopenia and a typical mucosal bleeding with jaundice and even visceromegaly (26).

This disease may occur in children, usually abruptly and in a self-limiting manner. It is treated with support measures. In adults it has a longer natural history with relapses that may arise for several years and generally need pharmacological intervention (steroids, immunoglobulins, Anti-D), and even surgery (splenectomy), for complete resolution (26). A case in point is discussed of a female patient that presents with ITP that surfaces, persists or exacerbates during pregnancy; furthermore, multiple risks have been identified, both for the mother and for the fetus. However, large observational studies have shown that in general, the rate of complications, either from vaginal delivery or C-section, are very low for both, mother and newborn infant (27).

ITP is mainly followed with platelet count; there are no reports of ITP studies using TEG and much less in pregnant patients. Probably this is due to the recent introduction of TEG to the clinical context and only now decisions are being made based on the results of TEG.



**Figure 9.** Normal TEG following the administration of desmopressin

**Figura 9.** TEG normal luego de la administración de desmopresina

estudios observacionales de gran tamaño han mostrado que, en general, la tasa de complicaciones, tanto en parto vaginal como en aquel hecho por cesárea, son muy bajas, lo mismo en la madre que en el recién nacido (27).

La PTI se sigue, principalmente, con un conteo de plaquetas; no hay reportes de estudios de PTI con TEG; menos aún, en pacientes en embarazo. Tal vez, esta situación se deba a que solo hasta hace poco se ha introducido de forma masiva la TEG en el contexto clínico, y solo hasta ahora se están tomando decisiones clínicas guiadas por su resultado.

Se muestra a continuación la utilidad de la TEG en dos casos: el primero, una mujer gestante a término que ingresó para atención de parto por cesárea, y con historia de PTI. La paciente se mostraba clínicamente asintomática, con recuento plaquetario automatizado de 37.000/ $\mu\text{L}$ , y con recuento manual confirmatorio de 79.800/ $\mu\text{L}$ . Se decide parto por cesárea. Teniendo en cuenta que la paciente estaba asintomática y sin evidencia de sangrado fácil ni hematomas o petequias, se toma una TEG para determinar si las plaquetas tenían adecuada función y se la podía intervenir con anestesia regional.

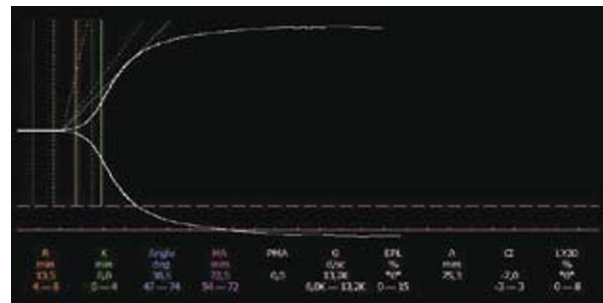
El TEG mostró un MA de 72,9 mm (Figura 10), interpretado como normal. La paciente fue llevada, bajo anestesia regional subaracnoidea, a cesárea, sin complicaciones perioperatorias.

El segundo caso es el de una paciente de 37 años con antecedente de PTI, en estudio de masa pulmonar en lóbulo superior derecho programada para biopsia a cielo abierto de pulmón. Recuento plaquetario automatizado de 18.000/ $\mu\text{L}$ ; manual, de 31.500/ $\mu\text{L}$ .

Antes de solicitar la reserva de plaquetas se decidió tomar una TEG (Figura 11), en el cual se evidencia una amplitud máxima MA en 66,6 mm, lo cual se interpreta como un parámetro normal; al considerarse la función plaquetaria hallada como adecuada, se decidió, en conjunto con cirugía de tórax, realizar el procedimiento sin transfundir plaquetas. Durante el transoperatorio el sangrado que presentó la paciente fue mínimo (Figura12).

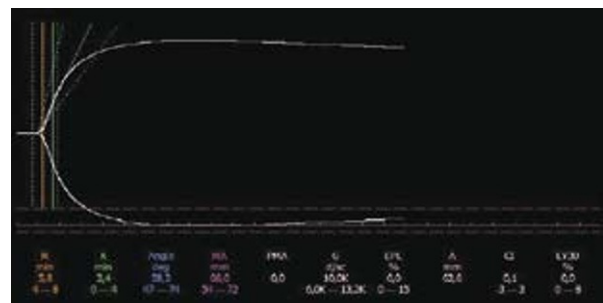
The following describes the usefulness of TEG in two cases: the first, a full term pregnant woman admitted for C-section and with a history of ITP. The patient was clinically asymptomatic with an automated platelet count of 37.000/ $\mu\text{L}$ , confirmed manually at 79.800/ $\mu\text{L}$ . The decision was made to proceed with a C-section procedure. Considering that the patient was asymptomatic with no evidence of easy bleeding, hematomas or petequia, a TEG was done to determine adequate platelet function and to see whether she could be operated on with regional anesthesia.

The TEG results showed a MA of 72.9 mm (Figure 10), interpreted as normal. A C-section was performed on the patient under spinal anesthesia and there were no perioperative complications.



**Figure 10.** TEG whit MA within normal limits, with manual platelet count of 79.800/ $\mu\text{L}$

**Figura 10.** TEG con MA dentro de límites normales, con conteo plaquetario manual de 79.800/ $\mu\text{L}$

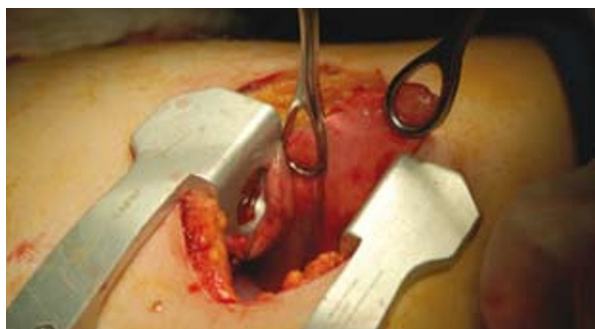

**Figure 11.** TEG within normal limits and normal platelet count of 31.500/ $\mu\text{L}$ .

**Figura 11.** TEG dentro de límites normales, con recuento plaquetario manual de 31.500/ $\mu\text{L}$ .

## CONCLUSIONES

En la práctica clínica no existe ningún examen de laboratorio que evalúe global y adecuadamente la hemostasia, aunque la TEG se aproxima considerablemente a este ideal. La TEG es más eficaz para esclarecer las alteraciones de la coagulación, desde hipercoagulabilidad hasta hipocoagulabilidad, que cualquiera de los grupos de exámenes de coagulación utilizados rutinariamente, y tiene múltiples aplicaciones en la clínica; especialmente, durante el periodo perioperatorio. Cabe recordar que las pruebas de laboratorio por sí solas no son determinantes en el manejo clínico de los pacientes, sino que son un complemento a los datos recolectados durante la anamnesis y el examen físico, y que, como tales, no reemplazan el criterio médico, pero sí pueden guiar el diagnóstico y la terapéutica por seguir.



**Figura 12.** Transoperatorio de biopsia pulmonar; trombocitopenia de  $31.500/\mu\text{L}$  y TEG normal

**Figure 12.** Transoperative evolution during a lung biopsy; thrombocytopenia of  $31.500/\mu\text{L}$  and normal TEG

The second case is a 37-yr old patient with a history of ITP and scheduled for open lung biopsy for studying a right upper lobe pulmonary mass. The automated platelet count was  $18.000/\mu\text{L}$ ; the manual count was  $31.500/\mu\text{L}$ .

Prior to requesting a platelet reserve, the decision was made to do a TEG (Figure 11) that gave a maximum amplitude MA of 66.6 mm, which was interpreted as normal. Since the platelet function was considered to be normal, the joint decision with the thoracic surgeons was to do the procedure without any platelet transfusion. Bleeding during the transoperative period was negligible (Figure 12).

## CONCLUSIONS

There isn't a lab test in the clinical practice that globally and appropriately evaluates hemostasis, although TEG comes quite close to achieving that goal. TEG is more effective to uncover any coagulation disorders ranging from hypercoagulability to hypocoagulability, than any of the coagulation tests used routinely and it has multiple clinical applications, particularly during the perioperative period. You must keep in mind that laboratory tests on their own are not definitive for the clinical management of patients, but are rather complementary to the data collected during the anamnesis and the physical work-up; they are no substitute to the physician's criterion but may guide the diagnosis and the therapeutic approach adopted.

## REFERENCES

1. Di Benedetto P, Baciarello M, Cabetti L, et al. Thrombelastography. Present and future perspectives in clinical practice. *Minerva Anesthesiol.* 2003;69:501-9,509-15.
2. Reikvam H, Steien E, Hauge B, et al. Thrombelastography. *Transfus Apher Sci.* 2009; 40:119-23.
3. Ak K, Isbir CS, Tetik S, et al. Thromboelastography-based transfusion algorithm reduces blood product use after elective CABG: a prospective randomized study. *J Card Surg.* 2009;24:404-10.
4. Wasowicz M, McCluskey SA, Wijesundera DN, et al. The incremental value of thrombelastography for prediction of excessive blood loss after cardiac surgery: an observational study. *Anesth Analg.* 2010;111:331-8.
5. American Society of Anesthesiologists Task Force on Perioperative Blood Transfusion and Adjuvant Therapies. Practice guidelines for perioperative blood transfusion and adjuvant therapies: an updated report by the American Society of Anesthesiologists Task Force on Perioperative Blood Transfusion and Adjuvant Therapies. *Anesthesiology.* 2006;105:198-208.

6. Luddington RJ. Thrombelastography/thromboelastometry. *Clin Lab Haematol.* 2005;27:81-90.
7. Dai Y, Lee A, Critchley LA, et al. Does thromboelastography predict postoperative thromboembolic events? A systematic review of the literature. *Anesth Analg.* 2009;108:734-42.
8. Park MS, Martini WZ, Dubick MA, et al. Thromboelastography as a better indicator of hypercoagulable state after injury than prothrombin time or activated partial thromboplastin time. *J Trauma.* 2009;67:266,75; discussion 275-6.
9. Chen A, Teruya J. Global hemostasis testing thromboelastography: old technology, new applications. *Clin Lab Med.* 2009;29:391-407.
10. Schreiber MA, Differding J, Thorborg P, et al. Hypercoagulability is most prevalent early after injury and in female patients. *J Trauma.* 2005;58:475,80; discussion 480-1.
11. Sharma P, Saxena R. A novel thromboelastographic score to identify overt disseminated intravascular coagulation resulting in a hypocoagulable state. *Am J Clin Pathol.* 2010;134:97-102.
12. Wilson D, Cooke DA, McNally MA, et al. Changes in coagulability as measured by thrombelastography following surgery for proximal femoral fracture. *Injury.* 2001;32:765-70.
13. McCrath DJ, Cerboni E, Frumento RJ, et al. Thromboelastography maximum amplitude predicts postoperative thrombotic complications including myocardial infarction. *Anesth Analg.* 2005;100:1576-83.
14. Zufferey P, Merquiol F, Laporte S, et al. Do antifibrinolytics reduce allogeneic blood transfusion in orthopedic surgery? *Anesthesiology.* 2006;105:1034-46.
15. Benoni G, Fredin H, Knebel R, et al. Blood conservation with tranexamic acid in total hip arthroplasty: a randomized, double-blind study in 40 primary operations. *Acta Orthop Scand.* 2001;72:442-8.
16. Ickx BE, van der Linden PJ, Melot C, et al. Comparison of the effects of aprotinin and tranexamic acid on blood loss and red blood cell transfusion requirements during the late stages of liver transplantation. *Transfusion.* 2006;46:595-605.
17. Gallimore MJ, Harris SL, Tappenden KA, et al. Urokinase induced fibrinolysis in thromboelastography: a model for studying fibrinolysis and coagulation in whole blood. *J Thromb Haemost.* 2005;3:2506-13.
18. Zmuda K, Neofotistos D, Ts'ao CH. Effects of unfractionated heparin, low-molecular-weight heparin, and heparinoid on thromboelastographic assay of blood coagulation. *Am J Clin Pathol.* 2000;113:725-31.
19. Coppell JA, Thalheimer U, Zambruni A, et al. The effects of unfractionated heparin, low molecular weight heparin and danaparoid on the thromboelastogram (TEG): an in-vitro comparison of standard and heparinase-modified TEGs with conventional coagulation assays. *Blood Coagul Fibrinolysis.* 2006;17:97-104.
20. Simons R, Mallett SV. Use of thromboelastography to demonstrate persistent anticoagulation after stopping enoxaparin. *Anaesthesia.* 2007;62:1175-8.
21. Van PY, Cho SD, Underwood SJ, et al. Thromboelastography versus AntiFactor Xa levels in the assessment of prophylactic-dose enoxaparin in critically ill patients. *J Trauma.* 2009;66:1509,15; discussion 1515-7.
22. Klein SM, Slaughter TF, Vail PT, et al. Thromboelastography as a perioperative measure of anticoagulation resulting from low molecular weight heparin: a comparison with anti-Xa concentrations. *Anesth Analg.* 2000;91:1091-5.
23. Modi HN, Suh SW, Hong JY, et al. Intraoperative blood loss during different stages of scoliosis surgery: A prospective study. *Scoliosis.* 2010;5:16.
24. Coppola A, Di Minno G. Desmopressin in inherited disorders of platelet function. *Haemophilia.* 2008;14 Suppl 1:31-9.
25. Theroux MC, Corrdry DH, Tietz AE, et al. A study of desmopressin and blood loss during spinal fusion for neuromuscular scoliosis: a randomized, controlled, double-blinded study. *Anesthesiology.* 1997;87:260-7.
26. Stevens W, Koene H, Zwaginga JJ, et al. Chronic idiopathic thrombocytopenic purpura: present strategy, guidelines and new insights. *Neth J Med.* 2006;64:356-63.
27. Webert KE, Mittal R, Sigouin C, et al. A retrospective 11-year analysis of obstetric patients with idiopathic thrombocytopenic purpura. *Blood.* 2003;102:4306-11.

**Conflicto de intereses:** Ninguno declarado.

**Financiación:** Ninguna.