

Paniculitis por criptococo en paciente receptor de trasplante renal: reporte de un caso y revisión bibliográfica

Cryptococcal panniculitis in renal transplant recipient patient: a case report and review of the literature

Elkin Peñaranda¹, Shirley Ariza², Viviana Garzón³, José Quintero⁴, Samuel David Morales⁵.

1. Médico dermatólogo; Jefe del Servicio de Dermatología, Hospital Universitario de La Samaritana; profesor titular de Dermatología, Universidad Nacional de Colombia, Bogotá, D.C., Colombia.
2. Médico cirujano, Servicio de Dermatología, Hospital Universitario de La Samaritana, Bogotá, D.C., Colombia.
3. Médico, residente de tercer año, Programa de Dermatología, Fundación Universitaria de Ciencias de la Salud, Bogotá, D.C., Colombia.
4. Médico, residente de segundo año, Programa de Dermatología, Universidad Nacional de Colombia, Bogotá, D.C., Colombia.
5. Médico patólogo, dermatopatólogo, Hospital Universitario de La Samaritana; instructor asistente, Fundación Universitaria Ciencias de la Salud; docente de los programas de especialización de Patología y Dermatología, Hospital de San José, Bogotá, D.C., Colombia.

Resumen

Cryptococcus neoformans es un hongo dimorfo, oportunista, que afecta principalmente a pacientes inmunocomprometidos y que puede manifestarse en la piel mediante diversas presentaciones clínicas. Teniendo en cuenta el incremento del número de pacientes sometidos a trasplante, la inmunosupresión de estos y el riesgo de presentar este agente patógeno, se presenta el caso de un paciente con antecedente de trasplante renal, que presentó lesiones eritematosas en los miembros inferiores, de las cuales se tomó biopsia de piel y se confirmó el diagnóstico de paniculitis por criptococo.

PALABRAS CLAVE: *Cryptococcus neoformans*, paniculitis, trasplante renal, inmunocomprometido.

Summary

Cryptococcus neoformans is a dimorphic opportunistic fungus that mainly affects immunocompromised patients and that can manifest in the skin through various clinical presentations. Given the increase in the number of patients undergoing transplantation, their immunosuppression and the risk of this pathogen, we present the case of a patient with a history of renal transplantation, who presented erythematous lesions in the lower limbs; a skin biopsy was performed confirming the diagnosis of cryptococcal panniculitis.

KEY WORDS: *Cryptococcus neoformans*, panniculitis, renal transplant, immunocompromised.

Correspondencia:

Shirley Ariza

Email:

sarizamd@gmail.com

Recibido: 14 de marzo de 2014.

Aceptado: 26 de abril de 2014.

No se reportan conflictos de interés.

Introducción

El trasplante de órganos sólidos es en la actualidad una opción terapéutica para muchas enfermedades, lo que aumenta el número de pacientes inmunocomprometidos en el mundo. La criptococosis es la tercera infección fúngica invasiva más común en los receptores de trasplante de órganos sólidos^{1,2}.

La criptococosis (tuloropsis, blastomicosis europea, enfermedad de Busse-Buschke) es una micosis de natu-

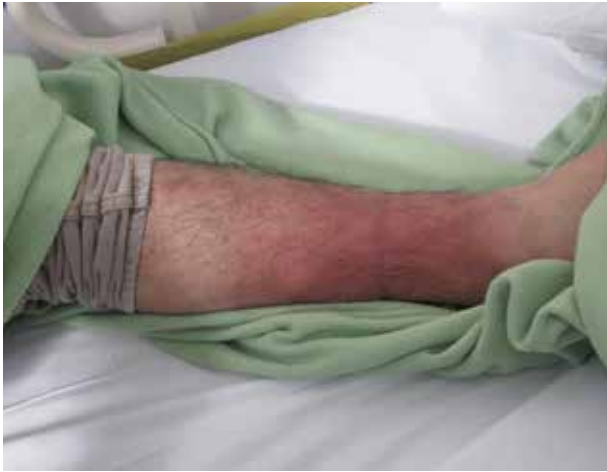

FIGURA 1. Placa eritematosa de bordes irregulares, dolorosa, asociada a calor local, en tercio distal del miembro inferior izquierdo.

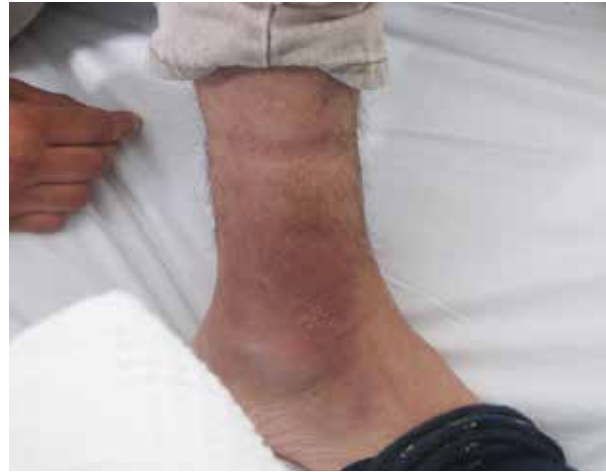

FIGURA 2. Placa eritematosa de bordes irregulares con desca-mación periférica en el cuello del pie derecho.

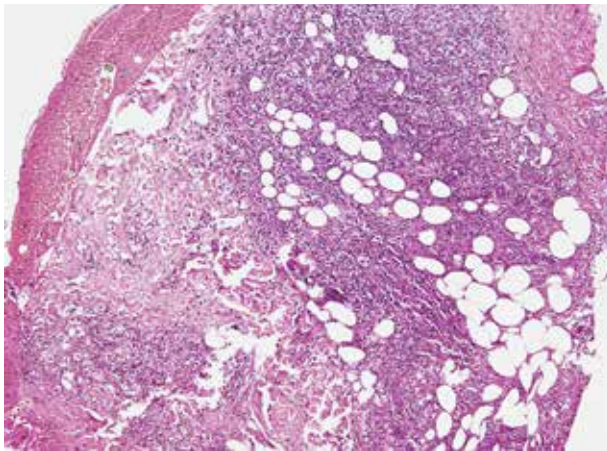


FIGURA 3. En la imagen panorámica se observa el proceso inflamatorio que es predominantemente profundo con compromiso de los lobulillos del panículo, con necrosis grasa e infiltrado crónico granulomatoso. Hematoxilina y eosina, 100X.

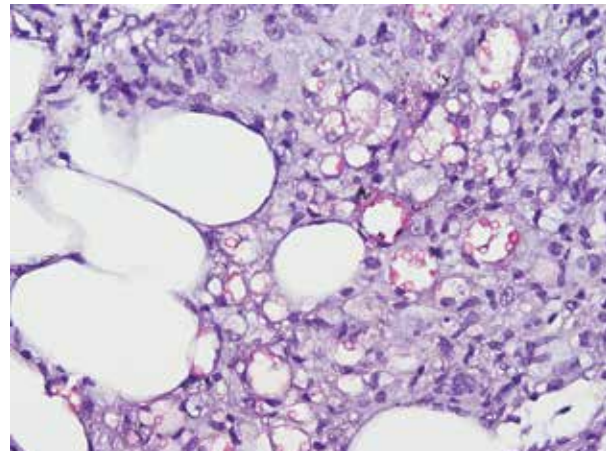


FIGURA 4. Se aprecia reacción de los microorganismos (tinción roja brillante), los cuales están libres o en el citoplasma de histiocitos. Los mucopolisacáridos de la pared reaccionan con esta tinción de histoquímica de manera relativamente específica frente a otros de similares características debido a los componentes de su pared. Mucicarmin, 400X.

raleza sistémica con puerta de entrada por inhalación, causada por hongos del complejo *Cryptococcus neoformans*, actualmente con dos especies *Cryptococcus neoformans* y *Cryptococcus gattii*. *Cryptococcus neoformans* es un saprófito encapsulado, basidiomiceto y dimorfo que se encuentra en todo el mundo, dado que su hábitat natural son los excrementos de palomas, las frutas y el suelo contaminados. Es un importante patógeno oportunista que típicamente afecta a individuos con inmunosupresión celular, aunque también puede afectar a los inmunocompetentes. Se puede diseminar a otros sitios por vía hematógona, predominantemente al sistema

nervioso central. La invasión cutánea por el criptococo es poco común y tiene un mal pronóstico si no se identifica y se trata precozmente²⁻⁵.

Se reporta una forma cutánea de presentación inusual de la infección por *Cryptococcus* spp., en un paciente con antecedentes de trasplante renal, que desarrolló fiebre y un cuadro similar a una celulitis en las piernas. En la biopsia de piel se informó paniculitis criptocócica, y la determinación de antígeno específico en el líquido cefalorraquídeo y el crecimiento en hemocultivos para *C. neoformans* confirmaron el diagnóstico.

Reporte de caso

Se trata de un paciente de sexo masculino de 23 años de edad, con antecedentes de trasplante renal derecho de donante cadavérico siete años atrás por síndrome hemolítico urémico, con rechazo celular confirmado por biopsia y pérdida del trasplante. Presentó un cuadro clínico de 12 días de evolución de cefalea de inicio fronto-temporal, fotofobia, inestabilidad para la marcha y picos febriles aislados.

Al ingreso se le practicó punción lumbar, se hicieron hemocultivos, y se reportó a los cinco días crecimiento de *C. neoformans* y antígeno positivo en líquido cefalorraquídeo para el mismo microorganismo. Se inició tratamiento con anfotericina B, 0,7 mg/kg por día, y fluconazol, 400 mg cada 12 horas. A los diez días de su ingreso se documentó en la piel del tercio distal del miembro inferior izquierdo, la presencia de una placa eritematosa con bordes irregulares, asociada a dolor y calor local, que ocupaba el 70% de la superficie de la pierna izquierda (**FIGURA 1**), y lesión de iguales características y de menor tamaño en la pierna derecha (**FIGURA 2**). Se sospechó celulitis por un germen oportunista y se solicitó biopsia para estudio histopatológico y cultivo.

En la histopatología de la biopsia de piel se observó epidermis de apariencia usual y, en la dermis media y profunda, proceso inflamatorio importante, crónico y granulomatoso, con células gigantes multinucleadas, histiocitos y linfocitos (**FIGURA 3**). Se identificaron numerosas estructuras circulares de diverso tamaño y de paredes gruesas birrefringentes y centros claros, reactivas con las coloraciones PAS, Gomori y mucicarmín (**FIGURA 4**), sin la reacción de Fontana Mason; la coloración de Ziehl-Neelsen fue negativa. Los hallazgos morfológicos y las características de tinción a la histoquímica sugerían infección por *Cryptococcus* spp.

Ante la persistencia de los picos febriles y con el reporte de patología, se continuó la administración de anfotericina B liposómica a una dosis diaria de 4 mg/kg por 10 días, asociada a fluconazol, 400 mg al día por vía endovenosa, con remisión progresiva y total de las lesiones y mejoría de su estado general.

Discusión

La criptococosis es la tercera infección fúngica más común en los receptores de trasplantes de órganos sólidos después de la candidiasis y la aspergilosis, estas últimas con una frecuencia de 47 % y 2,2 %, respectivamente. Las infecciones por *C. neoformans* aumentaron de forma significativa con la epidemia de VIH, reportándose una incidencia entre 0,2 y el 0,9 por 100.000

habitantes entre 1992 y 1994. De estos casos, aproximadamente, 12 % no estaban infectados por VIH y 3,8 % no estaban inmunocomprometidos. Hasta en 15 % se presenta con criptococosis diseminada, y los pacientes inmunocomprometidos después de trasplantes de órganos sólidos (corazón, pulmón, hígado, riñón) son los más propensos a presentar cuadros infecciosos por el hongo, con una mortalidad reportada hasta de 48 %^{5,6}.

Actualmente, la incidencia global de la criptococosis en receptores de trasplantes de órganos sólidos es de 2,8 %, en promedio, y varía de 0,3 a 5 %. La mayoría de las infecciones se desarrolla en pacientes con función renal deficiente que reciben altas dosis de un agente inmunosupresor, y 68,5 % de los casos ocurre después del primer año del trasplante¹.

El organismo responsable es *C. neoformans* var. *neoformans*, un saprofito encapsulado, basidiomiceto y dimorfo, que se encuentra en todo el mundo, dado que su hábitat natural son los excrementos de palomas (*Columba livia*), árboles (*Eucalyptus* spp.), frutas y suelos contaminados. Es un importante agente patógeno oportunista que típicamente afecta a individuos con inmunodepresión celular^{2-5,7}.

La infección natural ocurre por la inhalación de basidiosporos o levaduras deshidratadas; el pulmón constituye el sitio primario de la infección y se puede diseminar a otros sitios por vía hematogena, predominantemente al sistema nervioso central^{1,2-4,8}. Las infecciones fúngicas invasivas se asocian más a menudo con la invasión intravascular o la infección de los senos paranasales, las órbitas y el cerebro¹. Los medicamentos inmunosupresores que están asociados a un mayor riesgo de la infección por criptococo, son los esteroides orales^{5,6}.

La piel es un sitio secundario de compromiso de la enfermedad diseminada, aproximadamente, en 10 % de los pacientes con criptococosis, puede preceder el compromiso cerebral y los síntomas sistémicos por un tiempo aproximado de ocho meses^{3,5}. Las manifestaciones cutáneas son diversas, polimorfas en cada paciente, e incluyen pápulas, abscesos, lesiones de tipo acné, pústulas, vesículas, nódulos, placas, celulitis, úlceras, purpura palpable y en casos extraordinarios se presenta como paniculitis^{5,8,9}. En pacientes seriamente inmunocomprometidos, la infección de la piel puede progresar y extenderse rápidamente, de forma que imita una celulitis bacteriana. En aquellos con trasplantes de órganos sólidos hasta el 72 % de las infecciones en piel por criptococo corresponden a celulitis¹⁰.

Los dos factores de riesgo más importantes para desarrollar la infección de piel en pacientes inmunocomprometidos son el trauma que genera alteración de la solución de continuidad de la piel y el contacto con pa-