



## Intubación nasotraqueal guiada por fibrosocopio retromolar de Bonfils por vía oral

### Nasotracheal Intubation Guided with the Bonfils Retromolar Fiberscope Introduced Into the Oral Cavity

Fritz E. Gempeler R. \*, Y. Lorena Díaz B. \*\*

Recibido: agosto 9 de 2010. Enviado para modificaciones: noviembre 10 de 2010. Aceptado: noviembre 19 de 2010.

#### RESUMEN

**Introducción.** Existen diversos dispositivos para el manejo de la vía aérea, entre los cuales se destaca el fibrosocopio retromolar de Bonfils. Se ha demostrado su efectividad y fácil manejo, además del hecho de ser atraumático y útil en pacientes en los cuales la laringoscopia directa es fallida, en pacientes con trauma cervical, o con limitación de la apertura oral, así como en casos de intubación con paciente despierto.

**Metodología.** En este reporte de casos, se describe la técnica de intubación naso traqueal guiada por Bonfils por vía oral, realizada exitosamente en 19 pacientes.

**Conclusiones.** La experiencia adquirida con este dispositivo con más de 300 intubaciones realizadas por vía oral, hace pensar que el fibrosocopio retromolar de Bonfils es ideal y superior al laringoscopio convencional en el manejo rutinario de la vía aérea.

**Palabras clave:** Intubación; Laringoscopios; Traqueostomía; Intubación Intratraqueal. (Fuente: DeCS, BIREME).

#### SUMMARY

**Introduction.** Among the various devices available for airway management, one of them stands out: the retromolar Bonfils fiberscope. The Bonfils has proven to be effective and easy to use, besides being non-traumatic and useful in patients in whom direct laryngoscopy is unsuccessful, in patients with cervical trauma, limitation of mouth opening and intubation with the patient awake.

**Methodology.** This case report describes the oral Bonfils-guided nasotracheal intubation technique, successfully accomplished in 19 patients.

**Conclusions.** The experience obtained with this device in over 300 oral intubations leads us to believe that the Bonfils retromolar fiberscope is ideal and superior to the conventional laryngoscope for the routine management of the airway.

**Keywords:** Intubation; Laryngoscopes; Tracheostomy; Intubation, intratracheal. (Source: MeSH, NLM).

\* Profesor Asociado, Facultad de Medicina, Pontificia Universidad Javeriana, Anestesiólogo Hospital Universitario, San Ignacio, Bogotá, Colombia, gempeler@javeriana.edu.co

\*\* Estudiante de postgrado Anestesiología, Pontificia Universidad Javeriana, Hospital Universitario de San Ignacio, Bogotá, Colombia.

## INTRODUCCIÓN


El fibroscopio retromolar de Bonfils, conocido comúnmente como “Bonfils” es uno de los dispositivos desarrollados para el manejo de la vía aérea difícil (1). El Bonfils es un estilete de fibras ópticas colocadas en un tubo semirrígido de acero de 40 cm de largo, con un diámetro externo de 5 mm y una curvatura en su extremo distal de 40 grados (Figura 1). En su extremo proximal contiene un lente y una conexión para la fuente de luz. Su utilización en el manejo de la vía aérea difícil se inició hacia los años 90 y, hoy en día, es un dispositivo muy útil en el manejo de la vía aérea difícil inesperada (2-4).

En estudios hechos con personal médico y paramédico sin experiencia en el manejo de este dispositivo, luego de la realización de 25 casos de intubación con Bonfils, se ha observado que se adquiere una adecuada efectividad de la intubación en el primer intento (2,5).

Cuando la maniobra es ejecutada por personal con experiencia en el manejo de este dispositivo, su efectividad en intubación en el primer intento es del 96,8 % para vía aérea normal y 92,5 % para vía aérea difícil (3,6). Se utiliza también para la intubación oro traqueal de rutina por su fácil manejo, su curva de aprendizaje corta, la disminución en el tiempo de intubación, y la menor posibilidad de trauma dental y de tejidos blandos comparado con el laringoscopio tradicional.

**Figura 1:** Fibroscopio retromolar de Bonfils

**Figure 1:** Bonfils retromolar fiberscope



## INTRODUCTION

The Bonfils retromolar fiberscope, usually referred to as the “Bonfils”, is one of the devices developed for managing the difficult airway (1). The Bonfils is a fiber-optic stylet contained within a 40 cm long semi-rigid steel tube, with an outer diameter of 5 mm and a 40-degree distal end (Figure 1). Its proximal end contains a lens and a light source connection. It was initially used for the management of the difficult airway around the 90’s and today is a very useful device for the management of the unexpected difficult airway (2-4).

Studies done with inexperienced medics and paramedics in the management of the device, adequate effectiveness of a first-attempt intubation is achieved after 25 cases of Bonfils intubation (2,5).

When individuals experienced in the use of the device do the maneuver, the first-attempt intubation effectiveness is 96.8 % for a normal airway and 92.5 % for the difficult airway (3,6). Due to its easy management, its short learning curve, reduced intubation time and lower probability of dental and soft tissue trauma versus the traditional laryngoscope, the Bonfils is also used for routine endotracheal intubation.

There are several reports on the use of the Bonfils for the intubation of patients with a normal airway under general anesthesia, as well as patients with unexpected or suspect difficult airway, including those who have failed intubation under direct laryngoscopy and patients with limited neck mobility and/or cervical trauma, intubation while the patient is awake and as a tool for percutaneous tracheostomy (3,7-9).

Series of cases and meta-analysis can be found in the literature regarding the use of the Bonfils in different clinical circumstances; however, there are no reports described on the oral Bonfils-guided nasotracheal intubation.

After acquiring experience in the management of the Bonfils fiberscope for intubating patients with normal or difficult airway, with over 300

Existen varios reportes sobre la utilización del Bonfils para la intubación de pacientes con vía aérea normal bajo anestesia general, así como pacientes con vía aérea difícil inesperada o con sospecha de la misma; incluyendo aquellos en que la intubación con laringoscopia directa ha fallado; también en pacientes con limitación para la movilidad del cuello y/o trauma cervical, en intubación con el paciente despierto, y como herramienta en la realización de traqueostomía percutánea (3,7-9).

En la literatura se encuentran series de casos y metaanálisis del uso de Bonfils en diferentes situaciones clínicas, sin embargo, no se describen reportes de intubación naso traqueal guiada por Bonfils por vía oral.

Luego de adquirir experiencia en el manejo del fibroscopio de Bonfils en la intubación en pacientes con vía aérea normal y difícil, con más de 300 intubaciones exitosas por vía oral, decidimos utilizar este dispositivo en otras aplicaciones, como para intubación naso traqueal en especial en pacientes con vía aérea difícil, introduciendo el Bonfils por vía oral para guiar dicha intubación. Así mismo, hemos realizado intubaciones en secuencia de inducción rápida e intubación en lactantes y neonatos utilizando el Bonfils como guía para la intubación oro traqueal, sin utilizar el laringoscopio tradicional.

### **METODOLOGÍA**

A continuación se describe la técnica empleada en 19 casos de intubación naso traqueal guiada por visión directa con fibroscopio retromolar de Bonfils en pacientes adultos, realizada por personal entrenado en el manejo del mismo.

El paciente ingresa a la sala de cirugía; se ubica en posición decúbito supino, con la cabeza en posición neutra; se lleva a cabo la monitoría convencional, pre-oxigenación por máscara facial a 4 litros/minuto, inducción intravenosa de la anestesia general, se aplica oximetazolina al 0,025 intranasal en la fosa nasal que se ha seleccionado para la intubación, la cual ha sido evaluada en el paciente despierto, y se lubrica esta con lidocaína jalea con la ayuda de un aplicador.

successful oral intubations, we decided to use the device in other applications such as nasotracheal intubation, particularly in difficult airway patients, introducing the Bonfils through the oral cavity to guide the intubation. Likewise, we have done sequential rapid induction intubations and Bonfils-guided intubation of infants and neonates for orotracheal intubation without using the traditional laryngoscope.

### **METHODOLOGY**

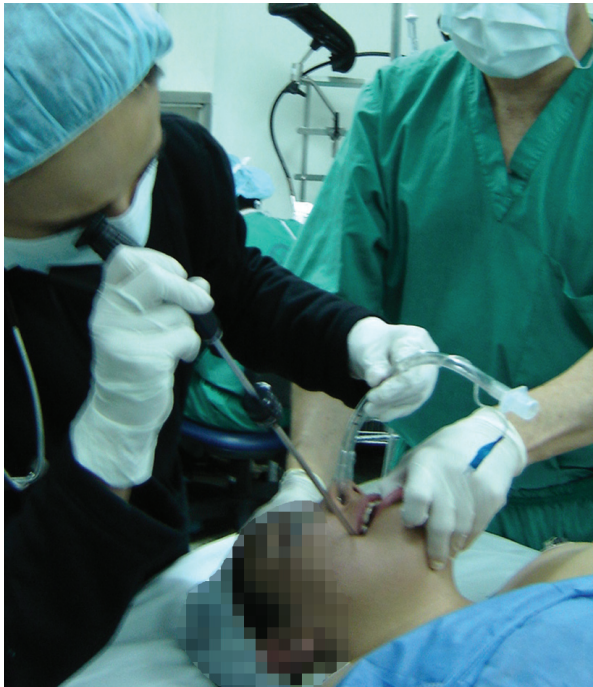Following is a description of the technique used in 19 cases of nasotracheal intubation guided under direct vision with the Bonfils retromolar fiberscope in adult patients; the procedure was performed by people trained in the use of the device.

The patient arrives at the OR and is placed in supine decubitus position with the head in neutral position. Conventional monitoring is done, facemask pre-oxygenation at a rate of 4 l/min, intravenous induction of the general anesthesia, administration of intra-nasal 0.025 oximetazoline into the nasal fossa selected for intubation that has been previously assessed with the patient awake and lubricated with gel lidocaine using a cotton swab.

With the patient under general anesthesia and under the appropriate level of anesthesia, relaxed for any intubation procedure, the tube is then introduced into the selected and prepared nasal cavity, advancing the tube down to the oropharynx. Then, the assistant performs an upward mandibular traction and the Bonfils retromolar fiberscope is inserted through the right lip commissure for a “retromolar bonfiloscopy” (Figure 2) until the epiglottis and the vocal cords are identified. Then the Bonfils is slightly removed to have a panoramic view of the oropharynx and identify the tracheal tube (Figure 3). The person doing the intubation maneuvers the Bonfils and the endotracheal tube, while the assistant keeps the upward mandibular traction to improve the visibility of the maneuver (Figure 4).

The tube is advanced up to the field of observation of the Bonfils and immediately the tube is

Con el paciente bajo anestesia general, en plano anestésico adecuado y relajado como para cualquier intubación, se procede a introducir el tubo en la fosa nasal seleccionada y preparada, avanzando el tubo hasta la oro faringe. Paso seguido, el ayudante realiza tracción del maxilar inferior hacia arriba y se introduce el fibroscopio retromolar de Bonfils por la comisura labial derecha realizando una “bonfiloscopia retromolar” (Figura 2) hasta identificar la epiglotis y las cuerdas vocales. Posteriormente, se retira levemente el Bonfils para obtener una visión panorámica de la oro faringe y así identificar el tubo traqueal (Figura 3). La persona que esta intubando manipula el Bonfils y el tubo endotraqueal, mientras que el ayudante mantiene la tracción del maxilar inferior hacia arriba con el fin de mejorar la visibilidad de la maniobra (Figura 4).



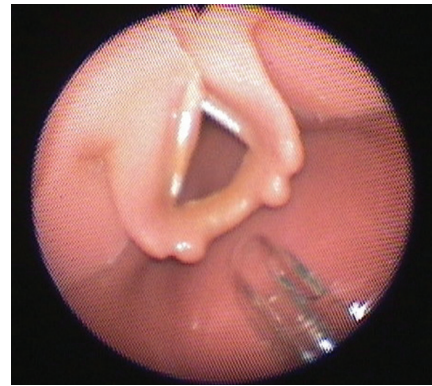
**Figura 2:** Introducción del Bonfils por la comisura labial derecha

**Figure 2:** The Bonfils insertion through the right lip commissure

guided up to the trachea under direct vision with the Bonfils, watching how the tube passes through the vocal cords (Figure 5).

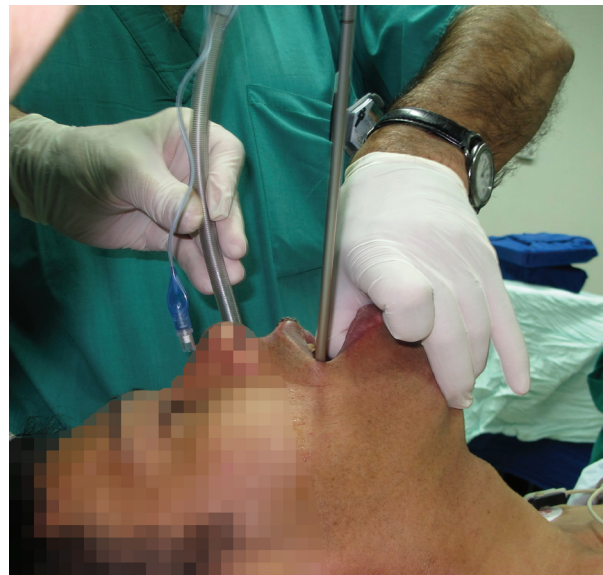The Bonfils fiberscope is then finally removed, the tubes position is checked with auscultation and capnography and the anesthetic and surgical procedure then proceeds as planned.

In the 19 cases (100 %) the Bonfils-guided nasotracheal intubation was successful; in 12 of



**Figure 3:** View of the glottis and identification of the tracheal tube

**Figura 3:** Vista de la glotis e identificación del tubo endotraqueal



**Figure 4:** The assistant keeps the upward mandibular traction

**Figura 4:** El asistente mantiene la tracción mandibular

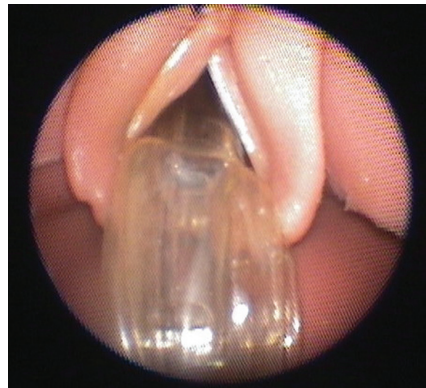Se avanza el tubo hasta el campo de observación del Bonfils y, en seguida, se procede a guiar el tubo hasta la tráquea por visión directa con Bonfils observando cómo pasa el tubo a través de las cuerdas vocales (Figura 5).

Finalmente se procede a retirar el fibroscopio de Bonfils, se revisa la posición del tubo por auscultación y capnografía, y se continúa el procedimiento anestésico y quirúrgico según lo planeado.

En los 19 casos (100 %) la intubación naso traqueal guiada por Bonfils oral fue exitosa; en 12 de los 19 pacientes (63,1 %) se realizó la intubación como se describió anteriormente.

En 5 de los 19 pacientes (26,31 %) al avanzar el tubo naso traqueal chocaba contra los cartílagos aritenoides, siendo necesario realizar la maniobra de Burp (leve compresión externa del cartílago tiroides hacia la parte posterior) con el fin de descender levemente la glotis y permitir el paso del tubo naso traqueal a través de esta.

En 2 pacientes de los 19 (10,52 %) el tubo naso traqueal se dirigía directamente al esófago y no era posible introducirlo a través de la glotis, aún a pesar de realizar la maniobra de Burp. Debido a esto fue necesario pasar el fibroscopio retromolar de Bonfils por debajo del tubo (Figura 6) y avanzar al tiempo el tubo y el Bonfils, localizar la glotis, llevar hasta allí el tubo




**Figure 5:** The tube passes through the vocal cords

**Figura 5:** Paso del tubo a través de las cuerdas vocales

the 19 patients (63.1 %) the intubation was performed as previously described.

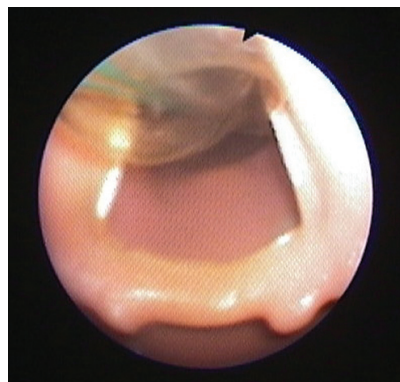When advancing the nasotracheal tube in 5 of the 19 patients (26.31 %) it collided against the arytenoid cartilages and a Burp maneuver (mild external compression of the thyroid cartilage towards the back) was required in order to lower the glottis slightly and allow for the passage of the nasotracheal tube.

In 2 of the 19 patients (10.52 %) the nasotracheal tube was directed straight into the esophagus and it was impossible to introduce it through the glottis, despite a Burp maneuver. Thus, it



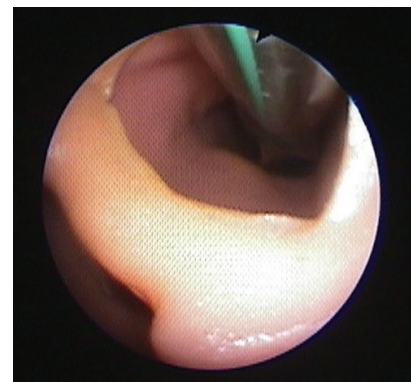**Figure 6:** The Bonfils under the tube

**Figura 6:** El Bonfils posterior al tubo



**Figure 7:** The tube through the vocal cords

**Figura 7:** El tubo a través de las cuerdas vocales



**Figure 8:** Tube in to the trachea

**Figure 8:** Tubo en la tráquea

y avanzarlo, observando la entrada del tubo a través de las cuerdas vocales (Figura 7). En esta maniobra se observa el tubo en la parte superior del Bonfils (Figura 8).

### DISCUSIÓN

Los anestesiólogos, como expertos en el manejo de la vía aérea, debemos contar con herramientas y habilidades necesarias para el manejo de la misma en diferentes circunstancias.

Existen diversos dispositivos para el manejo de la vía aérea los cuales utilizamos según las indicaciones de los fabricantes; sin embargo, al adquirir destreza en el manejo de estos instrumentos, podemos emplearlos de diversas formas en beneficio de nuestros pacientes.

El fibroscopio retromolar de Bonfils es un instrumento desarrollado originalmente para la vía aérea difícil (5,6) y está demostrado que es un dispositivo atraumático y útil en pacientes en los cuales la laringoscopia directa es fallida, en pacientes con trauma cervical, con limitación de la apertura oral y en intubación con el paciente despierto (7,10-12). Como todo dispositivo para el manejo de la vía aérea difícil, inicialmente debe ser empleado en pacientes con vía aérea normal hasta adquirir adecuada experiencia en su manejo.

Algunas de las ventajas del Bonfils son la corta curva de aprendizaje, mínimo tiempo de intubación, menos estímulo de la vía aérea y menor incidencia de iatrogenia. La estructura rígida lo hace fácilmente manejable dentro de la boca y vía aérea del paciente. Su angulación distal hace fácil franquear la epiglotis por la parte posterior, así como también se ha encontrado que la intubación se realiza en menor tiempo, al compararlo con otros dispositivos para el manejo de la vía aérea difícil.

Todo lo anterior hace pensar que el fibroscopio retromolar de Bonfils es ideal y superior al laringoscopio convencional en el manejo rutinario de la vía aérea e incluso en pacientes sometidos a secuencia de inducción rápida.

Al conocer el manejo y adquirir la adecuada habilidad para el manejo del fibroscopio retromolar

was necessary to pass the Bonfils retromolar fiberscope under the tube (Figure 6) and simultaneously advance the tube and the Bonfils, localize the glottis, take the tube down to the glottis and advance it, watching the passage of the tube through the vocal cords (Figure 7). In this maneuver you can see the tube in the upper part of the Bonfils (Figure 8).

### DISCUSSION

As experts in the management of the airway, anesthesiologists avail themselves of the necessary tools and skills for managing the airway under different circumstances.

There are various devices available for the management of the airway that are used according to the manufacturer's indications; however, once we become skillful in managing these instruments, we may then use them in different ways for the benefit of our patients.

The Bonfils retromolar fiberscope is an instrument originally developed for the difficult airway (5,6) and it has been proven to be a non-traumatic and useful device in patients who have failed direct laryngoscopy, in patients with cervical trauma, patients with limited mouth opening and intubation of patients who are awake (7,10-12). Like any other device for the management of the difficult airway, the Bonfils must initially be used in normal airway patients until adequate experience is acquired.

Some of the Bonfils advantages are a short learning curve, minimal intubation time, less airway stimulus and lower incidence of iatrogenic events. Its rigid structure facilitates its management inside the patient's mouth and airway. The Bonfils distal angulation provides easy passage through the posterior aspect of the epiglottis; moreover, it has been found that the intubation can be accomplished in a shorter period of time, as compared to other difficult airway devices.

Because of all of these reasons, the Bonfils retromolar fiberscope is ideal and superior to the conventional laryngoscope for the routine management of the airway, even in patients subject to a rapid induction sequence.

de Bonfils se abre un campo para la utilización de este dispositivo en aplicaciones diferentes, tales como el reporte actual de intubación nasotraqueal guiada por Bonfils oral, así como la colocación de tubos oro traqueales en pacientes pediátricos y neonatos, y su utilización como instrumento para observar la laringe, sus estructuras y posibles patologías (¿por qué no decir "Bonfiloscopia"?), además de múltiples utilidades por explorar.

Learning to manage the Bonfils retromolar fiberscope and acquiring the necessary skills offers the opportunity to use the device for different applications such as this current report of a Bonfils-guided nasotracheal intubation or the placement of orotracheal tubes in pediatric patients and neonates and its use as an instrument to visualize the larynx, its structures and any potential pathologies. So why can't we speak about "Bonfiloscopy"? There are indeed many other uses to be explored.

### REFERENCES

1. American Society of Anesthesiologists Task Force on Management of the Difficult Airway. Practice guidelines for management of the difficult airway: an updated report by the American society of anesthesiologists task force on management of the difficult airway. *Anesthesiology* 2003;98:1269-77.
2. Rudolph C, Schlender M. Clinical experiences with fiber optic intubation with the Bonfils intubation fiberscope. *Anaesthesiol Reanim* 1996;21:127-30.
3. Halligan M, Charters P. A clinical evaluation of the Bonfils intubation fibrescope. *Anaesthesia* 2003;58:1087-91.
4. Bein B, Worthmann F, Scholz J, Brinkmann F, Tonnner PH, Steinfath M, Dörger V. A comparison of the intubating laryngeal mask airway and the Bonfils intubation fibrescope in patients with predicted difficult airways. *Anaesthesia* 2004;59: 668-74.
5. Liem EB, Bjoraker DG, Gravenstein D. New options for airway management: intubating fibreoptic stylets. *Br J Anaesth* 2003;91:408-18.
6. Hagberg CA. Special devices and techniques. *Anesthesiol Clin North America* 2002;20:907-3.
7. Grant S.A, Breslin D.S, MacLeod D.V, Gleason D, Martin G. J Dexmedetomidine Infusion for Sedation During Fiberoptic Intubation: A Report of Three Cases *Clin Anesth*, 16:124-126, 2004.
8. Buehner U, Oram J, Elliot S, Mallick A, Bodenham A. Bonfils semirigid endoscope for guidance during percutaneous tracheostomy. *Anaesthesia* 2006;61: 665-70.
9. Abramson SI, Holmes AA, Hagberg CA, Awake Insertion of the Bonfils Retromolar Intubation Fiberscope™ in Five Patients with Anticipated Difficult Airways *Anesth Analg* 2008;106:1215-7.
10. Gempeler F. Devis A. Pedraza P. Intubación con paciente desierto con fibroscopio retromolar de Bonfils, bajo sedación con Dexmedetomidina. Reporte de 7 casos. *Revista Colombiana de Anestesiología y Reanimación* 2009 Vol 37 N° 1 pag 49-56.
11. Wahlen BM, Gercek E. Three-dimensional cervical spine movement during intubation using the Macintosh and Bullard laryngoscopes, the Bonfils fibrescope and the intubating laryngeal mask airway. *Eur J Anaesthesiol* 2004;21:907-13.
12. Rudolph C, Schneider JP, Wallenborn, Schaffranietz L. Movement of the upper cervical spine during laryngoscopy: a comparison of the Bonfils intubation fibrescope and the Macintosh laryngoscope. *Anaesthesia* 2005;60:668-72.

**Conflicto de intereses:** ninguno declarado