



UNIVERSIDAD DE SANTIAGO DE COMPOSTELA

FACULTAD DE MEDICINA Y ODONTOLOGÍA

TRABAJO FIN DE GRADO DE MEDICINA

**Quistes dermoides y epidermoides. Quistes epidermoides atípicos.**

AUTOR: Manuel Pintos Louro

TUTOR: Miguel Gelabert González

Departamento: Departamento de cirugía y especialidades médico-quirúrgicas

Curso académico: 2019/2020

Convocatoria: Junio 2020

*Agradecimientos a mi tutor Miguel Gelabert González, sin el cual nada de esto habría sido posible, y también al Servicio de Neurocirugía del Complejo Hospitalario Universitario de Santiago de Compostela.*

# ÍNDICE

<b>1. INTRODUCCIÓN</b> .....	4
<b>1.1. Diferencias principales entre quistes dermoides y epidermoides</b> .....	5
<b>1.2. Quistes epidermoides</b> .....	5
<b>1.2.1. Epidemiología</b> .....	6
<b>1.2.2. Histología</b> .....	6
<b>1.2.3. Presentación</b> .....	6
<b>1.2.4. Neuroimagen</b> .....	7
<b>1.2.5. Tratamiento</b> .....	8
<b>1.2.6. Evolución y pronóstico</b> .....	8
<b>2. OBJETIVOS</b> .....	9
<b>3. MATERIAL Y MÉTODOS</b> .....	9
<b>4. CASO CLÍNICO</b> .....	9
<b>5. REVISIÓN DE LA LITERATURA</b> .....	13
<b>5.1. Tabla 1: Características clínicas</b> .....	13
<b>5.2. Tabla 2: Exploración clínica</b> .....	14
<b>5.3. Tabla 3: Características de la resonancia magnética</b> .....	15
<b>5.4. Tabla 4: Tratamiento y resultados</b> .....	19
<b>6. DISCUSIÓN</b> .....	19
<b>7. CONCLUSIONES</b> .....	22
<b>8. BIBLIOGRAFÍA</b> .....	23

## **ABREVIATURAS**

**SNC:** Sistema nervioso central.

**RM/MRI:** Resonancia magnética/Magnetic resonance imaging.

## RESUMEN

**Introducción:** los quistes dermoides y epidermoides son tumores producidos por disembrigénesis, representando un 1% de todos los tumores intracraneales. Se caracterizan por su crecimiento lento y su curso benigno.

**Objetivos:** conocer la incidencia y características de la resonancia magnética de quistes radiológicamente atípicos.

**Material y métodos:** se han revisado un total de 6 pacientes con quistes que presentaban características radiológicas atípicas en la resonancia magnética.

**Caso clínico:** se trata de un varón de 25 años en el que se descubrió incidentalmente un quiste epidermoide con características inusuales en la imagen.

**Revisión de la literatura:** se elaboran una serie de tablas para hacer más fácil la recopilación y comparación de los datos. Se menciona la clínica de los pacientes, patrones radiológicos, evolución y complicaciones postoperatorias, ... Encontramos un número bastante reducido de casos que presenten quistes epidermoides con estas características en la imagen.

**Conclusión:** la incidencia de los quistes epidermoides radiológicamente atípicos es muy baja, explicándose este patrón por un gran contenido proteico en su interior. Cabe mencionar la posibilidad de una relación de esta atipia con la presentación lobular de estos quistes.

**Palabras clave:** *atípico, quiste epidermoide, quiste dermoide, resonancia magnética, meningitis aséptica.*

## RESUMO

**Introducción:** Os quistes dermoides e epidermoides son tumores producidos por disembrioxénese, e representan o 1% de todos os tumores intracraneais. Caracterízanse polo seu lento crecemento e o seu curso benigno.

**Obxectivos:** coñecer a incidencia e as características da resonancia magnética de quistes radiolóxicamente atípicos.

**Material e métodos:** revisáronse un total de 6 pacientes con quistes que presentaban características radiolóxicas atípicas na RM.

**Caso clínico:** trátase dun varón de 25 anos no que se descubriu por casualidade un quiste epidermoide con características pouco comúns na imaxe.

**Revisión da literatura:** elabóranse unha serie de táboas para facilitar a recollida e comparación dos datos. Menciónase a clínica dos pacientes, patróns radiolóxicos, evolución e complicacións postoperatorias, ... Atopamos un número bastante reducido de casos que presentan quistes epidermoides con estas características na imaxe.

**Conclusión:** a incidencia de quistes epidermoides radiolóxicamente atípicos é moi baixa, este patrón explícase por un alto contido en proteínas no seu interior. Cabe mencionar a posibilidade dunha relación desta atipia coa presentación lobular destes quistes.

**Palabras clave:** *atípico, quiste epidermoide, quiste dermoide, resonancia magnética, meningite aséptica.*

## SUMMARY

**Introduction:** dermoid and epidermoid cysts are tumors produced by dysembryogenesis, representing 1% of all intracranial tumors. They are characterized by their slow growth and their benign course.

**Objectives:** to know the incidence and characteristics of magnetic resonance imaging of radiologically atypical cysts.

**Patients and methods:** 6 patients with epidermoid cysts that presented atypical radiological characteristics on MRI have been reviewed.

**Clinical case:** a 25-year-old male that presented an epidermoid cyst, which was accidentally discovered, with unusual features in the image.

**Review:** a series of tables are produced to make it easier to collect and compare the data. The clinic of the patients, radiological patterns, evolution and postoperative complications are mentioned, ... We found a fairly small number of cases presenting epidermoid cysts with these radiological features.

**Conclusion:** there are very few cases of atypical imaging in epidermoid cysts, this pattern is explained by a high protein content inside. It is worth mentioning the possibility of a relationship between this atypia and the lobular presentation of these cysts.

**Key words:** *atypical, epidermoid cyst, dermoid cyst, magnetic resonance imaging, aseptic meningitis.*

# 1. INTRODUCCIÓN

En primer lugar, es preciso conocer en dónde se sitúan estos tumores dentro del sistema nervioso. Nos basaremos en la clasificación de la OMS de tumores del SNC. Es importante tener en cuenta que, debido a los continuos avances en citogenética y genética molecular, lo más probable es que se vea alterada a lo largo de los próximos años. Los grupos son los que siguen(1,2):

1. Tumores de tejido neuroepitelial (astrocitomas, oligodendrogliomas, ...).
2. Tumores de nervios craneales, espinales y periféricos (Schwannomas, neurofibromas, ...).
3. Tumores de las meninges (pueden proceder de células meníngeas, o no, generándose a partir de células mesenquimales).
4. Linfomas y neoplasias hemáticas (linfoma primario del SNC, plasmocitomas, etc).
5. Tumores de células germinales (germinomas, carcinoma embrionario, ...).
6. Tumores de la región selar (craneofaringiomas, adenomas hipofisarios, ...)
7. Tumores metastásicos (metástasis pulmonares, mamarias, ...)
8. Extensiones de tumores regionales (paragangliomas, cordomas, ...)
9. Quistes:
  - 9.1. Quiste de la bolsa de Rathke.
  - 9.2. Procedentes de restos ectodérmicos:
    - 9.2.1. **Quistes epidermoides.**
    - 9.2.2. **Quistes dermoides.**
  - 9.3. Quiste coloide del tercer ventrículo.
  - 9.4. Quiste neuroentérico.
  - 9.5. Quiste neuroglial.
  - 9.6. Hamartoma neuronal hipotalámico.
  - 9.7. Heterotopia neuroglial nasal.
  - 9.8. Granuloma de células plasmáticas.
10. Tumores no clasificables.

Los tumores dermoides y epidermoides, conocidos de forma más habitual como quistes dermoides y epidermoides, son tumoraciones benignas que pueden generarse cuando implantes de células ectodérmicas quedan retenidos entre dos capas de ectodermo, es decir, inclusiones epiteliales en el momento del cierre del tubo neural(3). El crecimiento de los mismos es lineal(3,4), como la piel (a diferencia de otras muchas neoplasias en las cuales el crecimiento es exponencial)

Se manifiestan en las siguientes localizaciones(1):

1. Hueso(3,5): la involución del tejido craneal ocurre cuando restos ectodérmicos se mezclan con el tejido óseo en desarrollo. Si alcanza el tamaño suficiente puede suceder una extensión epidural.
2. Intracraneal: los sitios más comunes son:



- 2.1. Supraselares(3,6): comúnmente producen hemianopsia bitemporal y atrofia del nervio óptico.
- 2.2. Cisura de Silvio (Figura 2).
- 2.3. Ángulo ponto-cerebeloso (Figura 1) (7): pueden dar lugar a neuralgia del trigémino, especialmente en pacientes jóvenes.
- 2.4. Fosa posterior(3,8).
- 2.5. Sistema ventricular, sobre todo en el IV ventrículo(3,9,10).
- 2.6. De forma menos común pueden presentarse en los hemisferios cerebrales(3,11) o en tronco cerebral(3,12).
3. Cuero cabelludo.
4. Interior del canal medular(13):
  - 4.1. La gran mayoría a nivel torácico o lumbar alto.
  - 4.2. Los epidermoides lumbares bajos pueden generarse iatrogénicamente a partir de punciones lumbares.
  - 4.3. Los dermoides del canal medular suelen estar asociados a sinus dérmicos y pueden producir brotes recurrentes de meningitis medular.

### **1.1. Diferencias principales entre quistes dermoides y epidermoides**

- Frecuencia: entre 0,5% y 1,5% de los epidermoides a 0,3% los dermoides.
- Histológicamente los epidermoides presentan epitelio escamoso estratificado. Los dermoides se organizan de la misma manera incluyendo también folículos pilosos y glándulas sebáceas(14).
- Localización: los epidermoides normalmente son laterales (por ejemplo, en el ángulo ponto-cerebeloso), mientras que los dermoides tienden a hallarse en la línea media.
- Los quistes epidermoides se suelen manifestar como lesiones únicas, y los dermoides se asocian a otras anomalías congénitas en un 50% de los casos.
- Ambos pueden desarrollar meningitis de repetición, pero en el caso de los epidermoides son asépticas(3,15) en su gran mayoría. En los dermoides los brotes son casi siempre de origen bacteriano.

### **1.2. Quistes epidermoides**

Los quistes epidermoides, en la literatura anglosajona mayormente, son conocidos también como colesteatomas (diferentes de los granulomas de colesterol). Aunque histológicamente son idénticos (ambos proceden de epitelio atrapado en una localización anormal, los quistes epidermoides son intradurales, mientras que los colesteatomas son extradurales), el término colesteatoma es usado más comúnmente para describir una lesión situada en el oído medio donde el epitelio atrapado normalmente proviene de infecciones crónicas del oído medio que llevan a una retracción de la membrana timpánica (de forma más rara, pueden tener un origen congénito).

Pueden formarse a partir de las siguientes situaciones(1):

1. Células desplazadas de la línea media del ectodermo dorsal que se quedan atrapadas durante el cierre del tubo neural que tiene lugar entre las semanas 3 y 5 de gestación.
2. Restos de células embrionarias multipotenciales.
3. Restos de células epiteliales que son llevados al ángulo ponto-cerebeloso (durante el desarrollo de la vesícula ótica)
4. Células epiteliales desplazadas al SNC (como puede ser el caso de punciones lumbares)

### **1.2.1. Epidemiología**

Representan aproximadamente un 1% de los tumores intracraneales, y en torno a un 7% de los tumores del ángulo ponto-cerebeloso. La edad de mayor incidencia es a los 40 años y no tienen preferencia por ningún sexo.

### **1.2.2. Histología**

Se organizan como un epitelio escamoso estratificado, presentando queratina, restos celulares y colesterol, lo cual les proporciona ese aspecto perlado(3,16). Como ya se menciona anteriormente, desarrollan un crecimiento lineal, al contrario que la gran mayoría de las neoplasias, que crecen exponencialmente.

El contenido de los quistes puede ser líquido o en ocasiones escamoso. Se manifiestan en planos a distintos niveles, rodeando estructuras vitales como nervios craneales, arteria carótida interna, ...

La destrucción de hueso no suele ser habitual, únicamente en aquellos que alcancen un gran tamaño. Así mismo la degeneración a cáncer de células escamosas(17–19) tampoco lo es, teniendo lugar más a menudo en las múltiples recurrencias después de numerosas cirugías.

### **1.2.3. Presentación**

Como cualquier otra tumoración intracraneal producirán un efecto masa, afectando a las estructuras adyacentes. Los quistes situados en el ángulo ponto-cerebeloso pueden producir neuropatías de los pares V, VII y VIII. La rotura(20) y liberación del contenido del quiste en ocasiones lleva a una meningitis aséptica (con síntomas que incluyen fiebre e irritación meníngea), o incluso a una hidrocefalia(21) (que se presente una u otra variará en función de donde esté situado el quiste).

#### 1.2.4. Neuroimagen

La gran mayoría de los quistes epidermoides se presentan de manera hipointensa en T1 e hiperintensa en T2(1). También es útil la secuencia de difusión en la cual, gracias a la restricción del movimiento de agua, nos permite diferenciar un quiste epidermoide (que se vería de forma intensa), de por ejemplo un quiste de la aracnoides, que sería hipointenso, ya que tiene LCR circulando en su interior (Figura 1) (1,22).

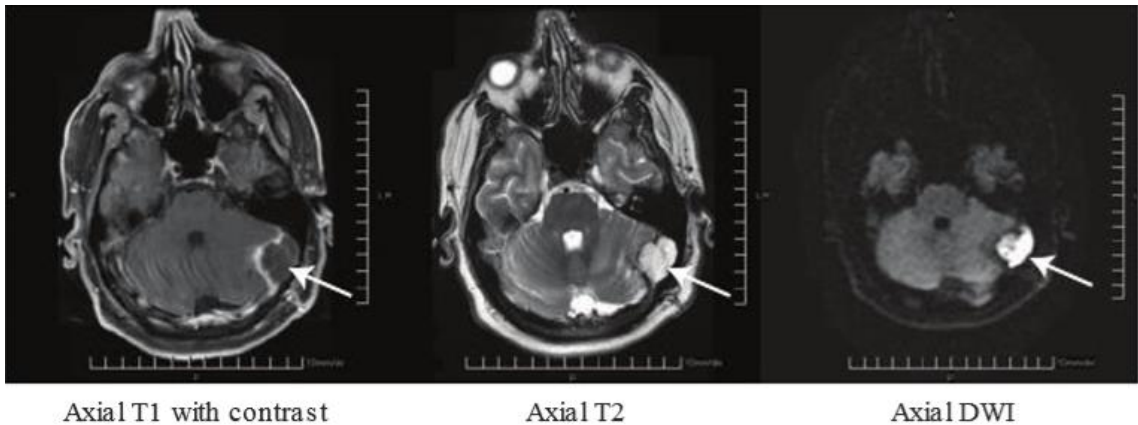


Figura 1. RM en la que se muestra un tumor epidermoide del ángulo ponto-cerebeloso izquierdo(1).

De todas formas, no siempre se repite este patrón en todos los casos. Pueden darse situaciones en las que la tumoración presenta mezclas de hiperintensidad e hipointensidad en una misma secuencia, o de forma invertida (hiperseñal en T1 e hiposeñal en T2) (Figura 2).

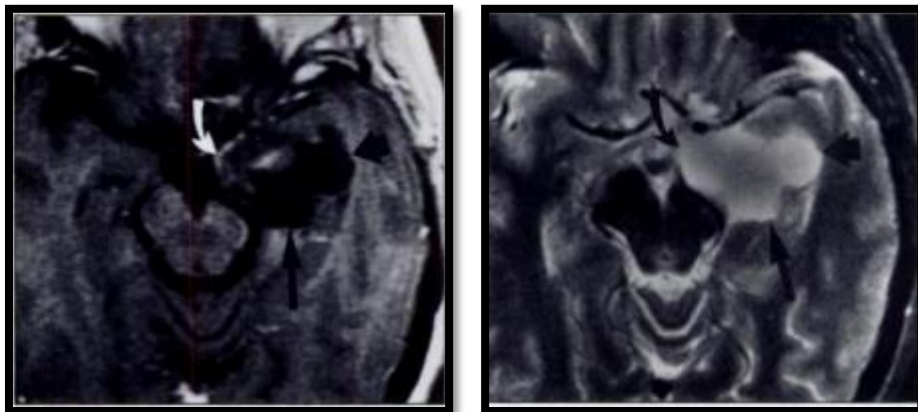


Figura 2. Ejemplo de tumor epidermoide silviano izquierdo(23). La imagen de la izquierda corresponde con una resonancia magnética en T1 en la que vemos intensidades heterogéneas (la flecha blanca señala una zona de hiperintensidad, mientras que el resto del tumor se ve hipointenso). La imagen derecha es en T2 (hiperintensidad homogénea).

### 1.2.5. Tratamiento

La única opción terapéutica de estas lesiones es la extirpación quirúrgica. A la hora de retirar el quiste, hay que tener precaución de que este no se rompa, por el riesgo de una posible meningitis química, debida a lo irritante que es el contenido del mismo. Para prevenir esta grave complicación, numerosos autores aconsejan el lavado del campo quirúrgico con suero con dexametasona (Fig3.) (24,25).

Algunos autores defienden el lavado intraoperatorio de la zona con hidrocortisona, o el uso perioperatorio de esteroides intravenosos junto con lavado con suero salino de la zona, para evitar una posible hidrocefalia comunicante como complicación postoperatoria.

El fin último de la intervención debe ser retirar la máxima cantidad posible de tumoración, pero hay que tener en cuenta la posibilidad de que las paredes del quiste puedan estar adheridas a estructuras críticas(3,25) como puede ser tejido del SNC o vasos sanguíneos, de manera que, si quedan residuos postoperatorios de la pared del quiste, esto no nos imposibilita un resultado satisfactorio.

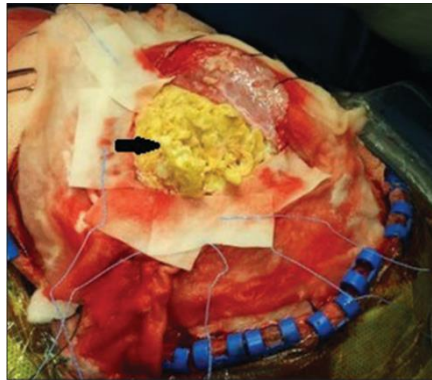


Figura 3. Fotografía intraoperatoria de un quiste epidermoide(26).

La radioterapia adyuvante no es de utilidad en estos casos, ya que se tratan de tumores benignos, cuyo patrón de crecimiento es aritmético ya que no progresan por división celular sino por descamación periódica de sus células, y esta no previene el crecimiento de los mismos.

### 1.2.6. Evolución y pronóstico

Debido fundamentalmente a que su crecimiento no es exponencial, y que casi nunca producen invasión locorregional ni metástasis, el pronóstico es bueno, siempre que se retire la lesión. Una vez realizada la intervención, el riesgo de recidivas es muy bajo, dándose en la mayor parte de las veces una evolución favorable.

## **2. OBJETIVOS**

2.1. Conocer la incidencia de los quistes epidermoides radiológicamente atípicos.

2.2. Analizar las características clínicas y radiológicas de los quistes epidermoides radiológicamente atípicos.

## **3. MATERIAL Y MÉTODOS**

Se realizó una revisión de la literatura en Pub Med® empleando como palabras clave: atypical, epidermoid cyst, dermoid cyst, intracranial y magnetic resonance imaging (MRI). Se filtraron los artículos publicados entre 1990 y 2020.

El caso clínico se obtuvo de la base de datos del Servicio de Neurocirugía del Complejo Hospitalario Universitario de Santiago de Compostela (CHUS).

## **4. CASO CLÍNICO**

Se trata de un varón de 25 años de edad sin alergias medicamentosas conocidas, y como único antecedente personal poliquitosis renal.

El paciente acude a un centro de salud privado por dolor cervical. Allí, al canalizarle la vía presenta un síncope con traumatismo craneal leve. Acto seguido se le practica un TAC cerebral en el que de manera incidental se observa una lesión expansiva extraaxial extradural en región temporal derecha. No presenta ninguna otra clínica relevante.

A la exploración está consciente, orientado, colaborador y nervioso. Habla de manera fluída y coherente. Tiene una puntuación de 15 en la Escala de coma de Glasgow. No presenta focalidad neurológica.

El paciente es ingresado y dos días después se realizan las resonancias magnéticas (Figuras 4, 5 y 6).

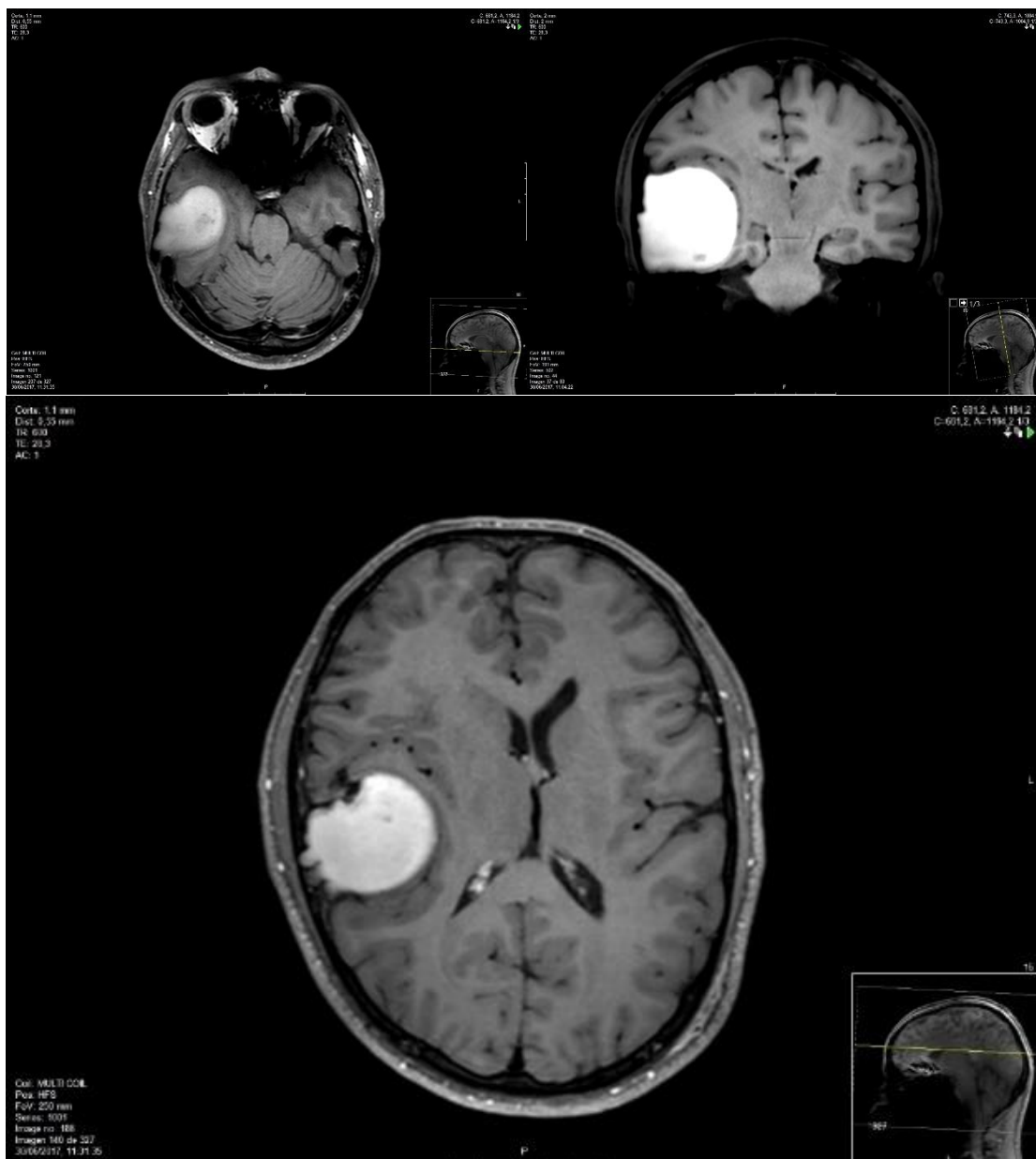


Figura 4. Vemos dos cortes axiales y uno coronal, de resonancia magnética en T1, en la que a nivel de la convexidad temporal hemisférica derecha, se aprecia una gran lesión expansiva, de localización extraaxial y contornos bien definidos, generando un gran efecto masa sobre el parénquima cerebral adyacente, así como adelgazamiento del hueso temporal con afectación fundamentalmente de la tabla interna. Vemos que la tumoración presenta intensidad homogénea en su totalidad, y se manifiesta de forma hiperintensa.

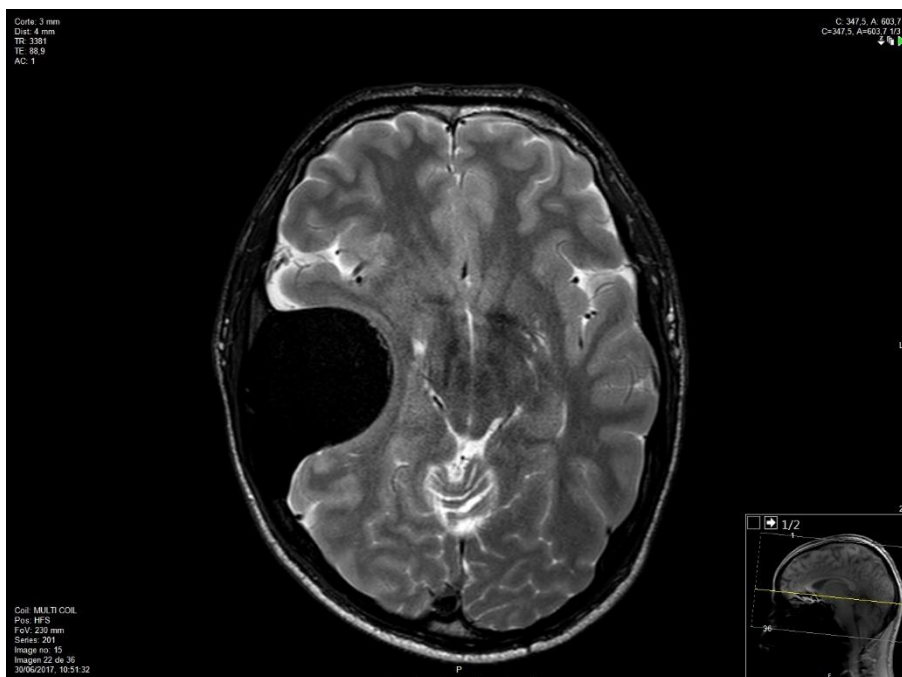


Figura 5. Resonancia magnética en T2. Esta vez se trata de un corte más caudal (no observamos los ventrículos laterales). En esta secuencia la lesión se comporta de forma hipointensa.

Como se comenta anteriormente, se trata de un caso de quiste epidermoide que se manifiesta atípicamente en la neuroimagen (hiperintensidad en T1 e hipointensidad en T2).

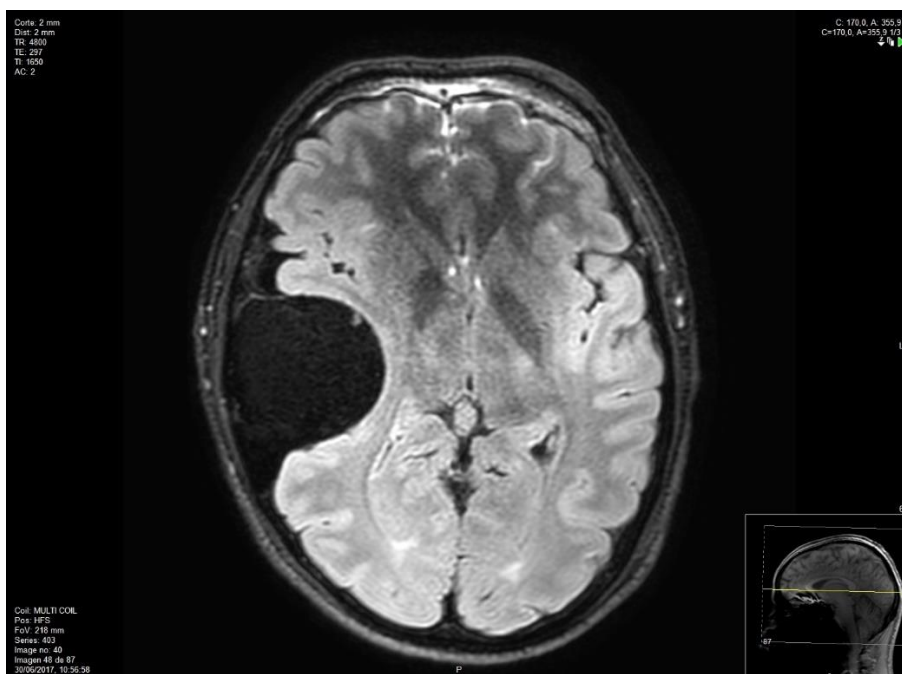


Figura 6. Resonancia magnética FLAIR (Hipointensa).

En resumen, el paciente presentaba una gran lesión extraaxial de aspecto quístico benigno a nivel de la región del lóbulo temporal derecho, que por sus características morfológicas y de señal, es muy sugestiva de corresponderse con lesión quística de contenido altamente proteico en su interior, siendo la primera posibilidad diagnóstica un quiste epidermoide ``denso''. Otras posibilidades diagnósticas como teratoma, quiste parasitario atípico, quiste aracnoideo complicado, ... resultan menos probables.

El paciente permanece unos días más ingresado en el hospital para completar estudio de la lesión mediante pruebas complementarias. Es dado de alta, programándose su reingreso para un día antes de la cirugía.

Poco más de una semana después se produce el ingreso. Se practica un día después una craneotomía temporal con trépanos en región temporal inferior, en Key Hole y región temporal posterior. Tras la trepanación, el contenido quístico sale al exterior. Acto seguido se retira todo el mismo, junto con la cápsula quística.

La anatomía patológica intraoperatoria informa de cápsula de probable origen epidermoide y de un hematoma intraquístico.

Durante la intervención se objetiva también la presencia de un hematoma subdural agudo (acceso mediante apertura dural), que es evacuado. Se realiza hemostasia con celulosa oxidada regenerada y gel hemostásico. Por último, se cierra todo por planos.

En el TAC de control realizado después de la intervención se comprueba que la evolución es correcta. Únicamente se observa un pequeño hematoma extraaxial de 3 mm de espesor en el área quirúrgica, y un ligero efecto masa sobre las estructuras adyacentes con mínima desviación de la línea media hacia la izquierda.

El paciente es dado de alta al domicilio dada su evolución favorable, presentando una puntuación de 15 en la Escala de coma de Glasgow sin focalidad en el postoperatorio. Durante su estancia en la planta no presenta complicaciones.

Semanas después anatomía patológica informa de que se trataba de un quiste epidermoide con reacción giganto-celular de tipo cuerpo extraño, sin evidencia de malignidad.



## 5. REVISIÓN DE LA LITERATURA

Para hacer más fácil la comparación de los datos encontrados con los del paciente, se han elaborado una serie de tablas que incluyen tanto datos personales de los casos, como síntomas, complicaciones, grado de resección, imágenes radiológicas, etc:

**5.1. Tabla 1: Características clínicas**

CASOS	EDAD	SEXO	PAÍS	PATOLOGÍA ASOCIADA	PRIMER SÍNTOMA
1(27)	47	Mujer	China	Ataxia, cefalea, hidrocefalia obstructiva	Inestabilidad de la marcha, cefalea
2(27)	37	Varón	China	Ataxia, rinorrea postoperatoria	Inestabilidad de la marcha
3(28)	45	Varón	India	Epilepsia	Episodio de espasmo tónico-clónico
4(17)	45	Varón	Canadá	Episodios de epilepsia parcial que pasaron a epilepsia tónico-clónica	Cefalea, confusión
5(26)	20	Mujer	India	Cefalea, epilepsia tónico-clónica	Episodio de espasmo tónico-clónico
6(caso clínico)	25	Varón	España	NO	NO

La edad de los pacientes osciló entre 20 y 47 años (media de 36,5 años). En cuanto al sexo, un 66,7 % fueron hombres y un 33,3 % mujeres.

Frente al caso clínico (hallazgo incidental), todos los pacientes presentaron un primer síntoma que reveló la presencia de la tumoración (desde una cefalea a episodios epilépticos).

Un 50% de los pacientes acabaron desarrollando, o tuvieron desde un primer momento episodios de epilepsia tónico clónica, relacionado sobre todo con la localización de los tumores, la cual se aborda más adelante.

## 5.2. Tabla 2: Exploración clínica

CASOS	DURACIÓN DE LOS SÍNTOMAS	PARES CRANEALES AFECTADOS	DÉFICIT MOTOR
1(27)	1 mes	NO	SÍ (Ataxia)
2(27)	6 meses	NO	SÍ (Ataxia)
3(28)	3 años (1,2 episodios de epilepsia por mes)	NO	NO
4(17)	Sin síntomas hasta los 3 años (empieza con espasmos tónico-clónicos)	NO	NO
5(26)	1 mes	NO	NO
6 (caso clínico)	-	NO	NO

Frente al caso clínico, todos los pacientes desarrollan algún síntoma debido al quiste, la gran mayoría desde el principio, mientras que hay una excepción (el caso 4), que presentó en el momento del diagnóstico un episodio aislado de cefalea y confusión, motivo por el cual se decide realizar las pruebas de imagen. Permanece en seguimiento y asintomático durante los siguientes 3 años, al cabo de los cuales desarrolla episodios de espasmos tónico- clónicos.

Un 33,3 % de los pacientes manifiesta déficit motor (ataxia en los dos casos). Por otro lado, ninguno tiene afectación de pares craneales, algo que podría darse por las típicas localizaciones de los quistes epidermoides.

### 5.3. Tabla 3: Características de la resonancia magnética

CASOS	LOCALIZACIÓN	T1	T2	FLAIR	CAPTACIÓN DE CONTRASTE	RESTRICCIÓN DE LA DIFUSIÓN	SANGRADO
1(27)	Hemisferio cerebeloso derecho	Hiper	Hipo	-	NO	Hipo	NO
2(27)	Fosa craneal posterior izquierda (cerebelo, hueso, meninges, ...)	Hiper/hipo (mayormente hipo)	Hiper	-	NO	Iso	NO
3(28)	Lóbulo temporal derecho	Hiper/hipo	Hiper/hipo	Hiper/hipo	NO	Hiper	NO
4(17)	Lóbulo frontal izquierdo	Hiper/hipo	Hipo	Hiper/hipo	NO	Hipo	Mínima
5(26)	Lóbulo frontal izquierdo	Hipo/iso	Hiper	Hiper	NO	Hiper	NO
6 (caso clínico)	Lóbulo temporal derecho	Hiper	Hipo	Hipo	NO	Iso	NO

Respecto a la localización, encontramos dos situaciones típicas (casos 1 y 2). El resto de casos (incluyendo el caso clínico) se presentan en zonas que no son muy comunes para los quistes epidermoides (lóbulos temporal y frontal).

Como se comenta en la introducción, el patrón típico de presentación de los quistes epidermoides en la resonancia magnética es de hipointensidad en T1 e hiperintensidad en T2. Únicamente los casos 2 y 5 presentan estas características.

En prácticamente la totalidad de los quistes epidermoides, tanto típicos como atípicos, no se produce captación de contraste. El patrón normal en la restricción de la difusión sería de hiperintensidad (frente a hipointensidad que presentaría un quiste de la aracnoides, el cual está relleno de LCR), pero obviamente hay excepciones.

De la misma forma que el paciente, la gran mayoría de los casos encontrados presentó datos de hemorragia (a excepción del caso 4, que presentó una hemorragia mínima).

La atipia radiológica de los quistes epidermoides vendría determinada mayormente por todos aquellos patrones que se salgan de la normalidad. A continuación se adjuntan algunas imágenes de los mismos.

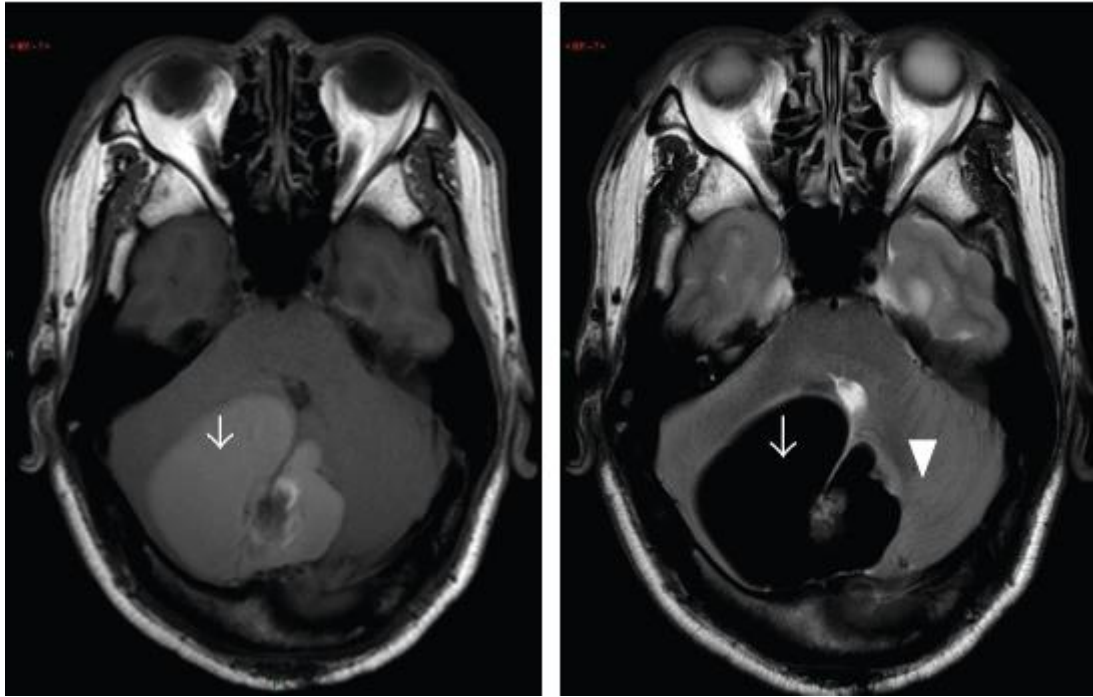


Figura 7. Resonancia magnética en T1, hiperintensa (izquierda) y T2, hipointensa (derecha) del caso 1(27). Vemos como este patrón es el mismo que presenta el paciente. La hiperseñal en T1 sugiere tanto alto contenido en proteínas como hemorragia subaguda(27).

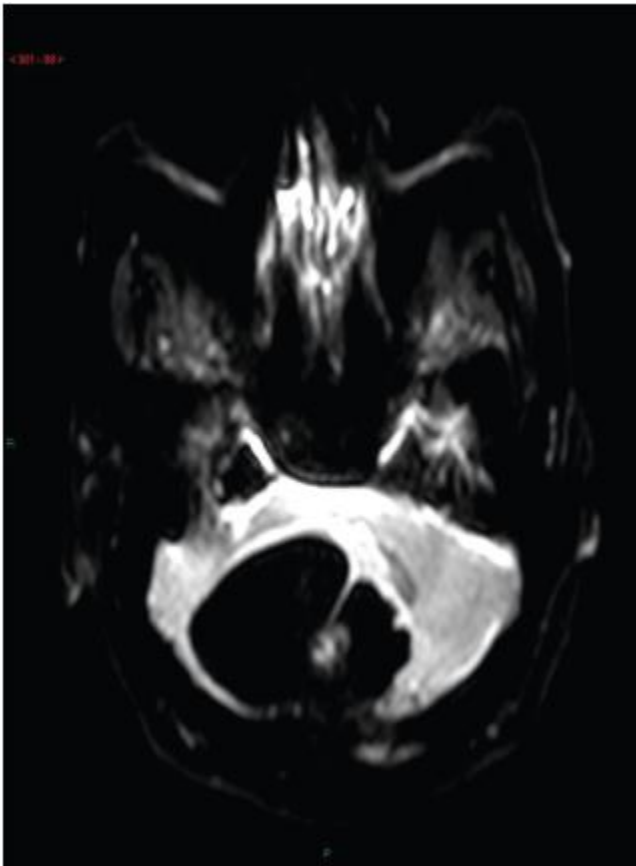


Figura 8. Resonancia magnética con restricción de la difusión del mismo caso(27). Vemos como se manifiesta de forma hipointensa, como lo haría un quiste aracnoideo.

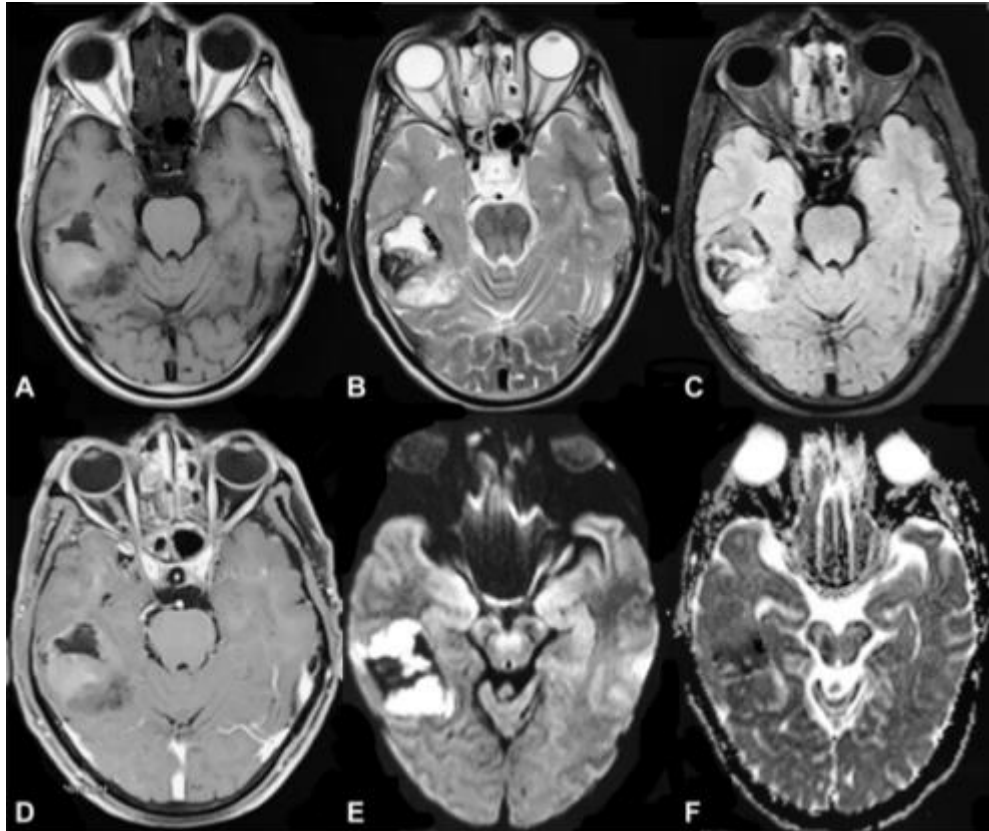


Figura 9. Serie de resonancias magnéticas del caso 3(28). Este patrón es bastante inusual. Vemos como la tumoración está localizada en la región temporal derecha. Todas las secuencias (A, T1; B, T2; C, FLAIR; E y F con restricción del contraste), se presentan de forma heterogénea (mezcla de hiperseñal e hiposeñal). La secuencia D nos muestra como no hay captación de contraste.

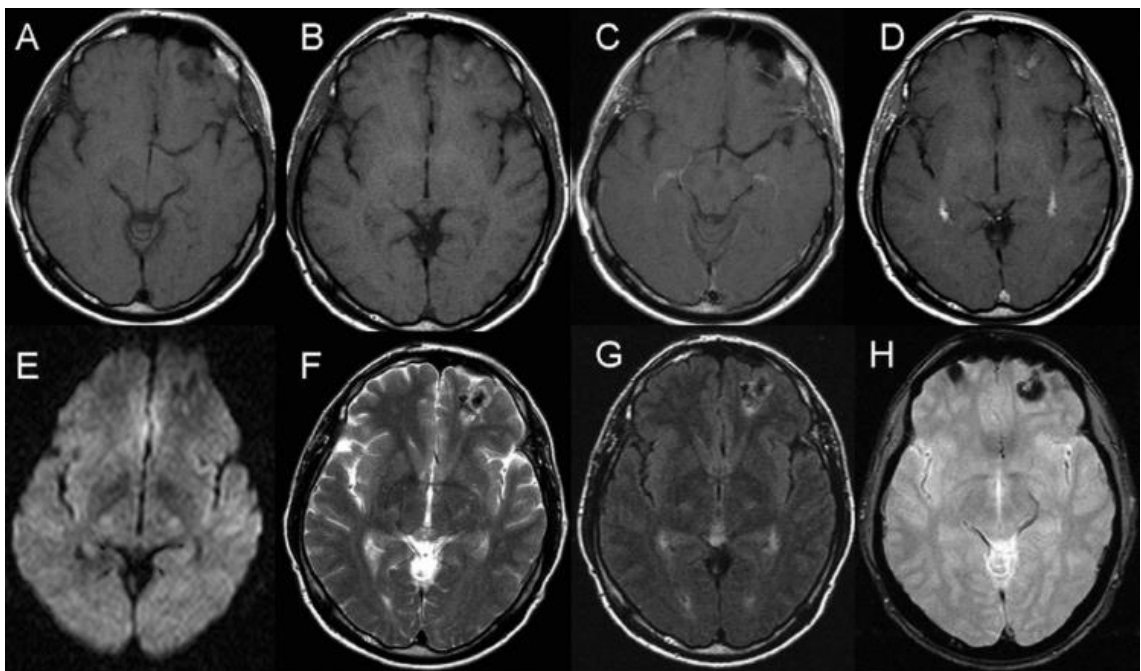


Figura 10. Resonancias magnéticas del caso 4(17). Las imágenes A y B son cortes axiales en T1, se ve como la lesión se manifiesta de forma heterogénea a distintos niveles (hipointenso en A, e hiperintensa en B). Las imágenes C y D nos demuestran que el tumor no capta contraste. La imagen E, con restricción de la difusión, hipointensa, así como la F (T2). Con FLAIR (G) se ve como hay un cierto aumento de la señal en los bordes. Finalmente, como se comenta antes, usando la técnica de Eco-gradiente (H), vemos cierta señal, sugerente de hemorragia y/o calcificación.

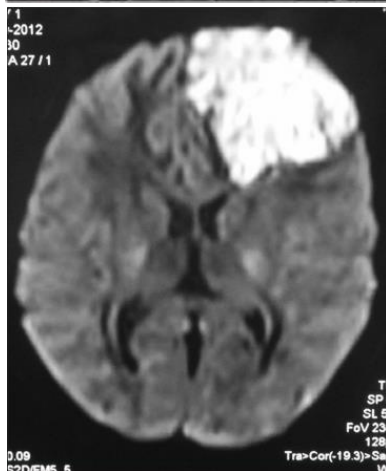
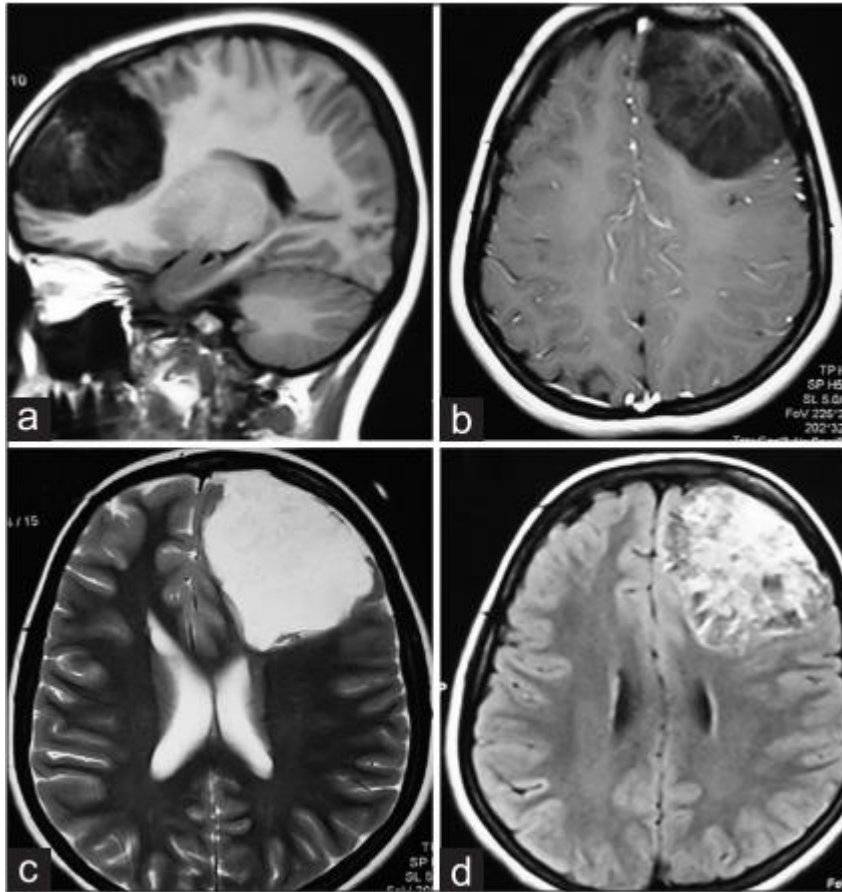


Figura 11. Caso 5(26). Patrón típico de hipointensidad en T1 (A), e hiperintensidad en T2 (C). La imagen B muestra como la imagen no capta contraste en su gran mayoría. La imagen D y la que está a la izquierda (restricción de la difusión), presentan hiperseñal. Vemos también como la tumoración produce un efecto masa ipsilateral en el asta frontal del ventrículo lateral(26).

#### 5.4. Tabla 4: Tratamiento y resultados

CASOS	CIRUGÍA	COMPLICACIONES	GRADO DE RESECCIÓN	ESCALA DE GLASGOW
1(27)	SÍ	NO	COMPLETA	15
2(27)	SÍ	Rinorrea postoperatoria	COMPLETA	15
3(28)	SÍ	NO	COMPLETA	15
4(17)	SÍ	Hemorragia mínima intraoperatoria	COMPLETA	15
5(26)	SÍ	NO	COMPLETA	15
6 (caso clínico)	SÍ	NO	COMPLETA	15

La gran mayoría de los quistes epidermoides al tratarse de tumoraciones benignas que no presentan un crecimiento exponencial, y que tampoco suelen desarrollar invasión regional ni metástasis a distancia, son abordables de forma quirúrgica sin mayor complicación.

Como se comenta en la introducción, una de las complicaciones más comunes de los quistes epidermoides son las meningitis asépticas postoperatoria, producida por la rotura del quiste y la salida del contenido del mismo. Ninguno de los pacientes encontrados presentó esta complicación. Es más, un 66.7 % de los casos no tuvo ninguna complicación. Únicamente los casos 2 (rinorrea complicada postoperatoria(27)) y 4 (hemorragia mínima intraoperatoria(17)) presentaron algún problema.

Al igual que nuestro paciente, el grado de resección de la lesión fue completa y se produjo una desaparición de la patología producida por la tumoración, así como una recuperación total por parte de todos los pacientes.

## 6. DISCUSIÓN

Los quistes epidermoides son tumores benignos y de crecimiento lento. Representan entre 1% y 2% de todos los tumores intracraneales. Las localizaciones más comunes de los quistes epidermoides son: el ángulo ponto-cerebeloso (37%), la región paraselar (30%), y espacios subaracnoideos de las cisternas basales(17). Localizaciones menos comunes incluyen la fosa media craneal (18%), craneal (16%), y el canal espinal. La manifestación intraparenquimatosas de los quistes epidermoides es excepcional, existiendo muy pocos casos de pacientes con localizaciones lobulares(17).

Como bien sabemos, el patrón típico de presentación en la resonancia magnética de los quistes epidermoides es de hiposeñal en T1 e hiperseñal en T2. La secuencia de difusión es la

que más útil nos resulta para diferenciarlos de los quistes de la aracnoides (que se verían hipointensos por su contenido de LCR), viéndose hiperintensos por el contenido líquido de su interior(1).

La atipia radiológica viene dada por todos aquellos patrones que no sean de la misma forma que el ya expuesto, como se da en nuestro caso clínico.

En el caso 1 observamos otro ejemplo de cómo el quiste se manifestaba de forma totalmente opuesta en las secuencias de T1 (hiperintenso) y T2 (hipointenso). En este caso la lesión presentaba una densidad muy elevada por el alto contenido proteico, y la saponificación de restos queratínicos, lipídicos y leucocitarios(27). Este patrón radiológico se puede explicar por el hecho de que las imágenes en T1 y en T2 están altamente influenciadas por el contenido proteico. Concretamente, en un estudio de la secreción sinusal, en el cual los autores estudiaron los efectos del contenido proteico en la intensidad de la señal en la resonancia magnética, se encontró que una alta intensidad en T1, y una baja intensidad en T2, eran resultado de al menos un 30% de contenido proteico(27,29). Este elevado contenido proteico, se corresponde con la viscosidad que presentaba la tumoración(27). Esto explica también el motivo por el cual en la secuencia de difusión la lesión se veía hipointensa, ya que esta se trata fundamentalmente de una T2, que son sensibles a la difusión de grandes gradientes(27). Pese a todo, hay algún factor el cual desconocemos, por el cual se explicarían mejor estas características(23,27).

Pese a que existe una clara falta de recopilación de imágenes atípicas de quistes epidermoides, podríamos decir, como el caso de nuestro paciente, que esta presenta cierta relación con el sitio en el que se manifiesta la lesión, teniendo las localizaciones lobulares una mayor tendencia a presentarse de esta forma(27).

Cabe señalar también, que aunque la mayor parte de estas lesiones se comportan de forma benigna, el caso 2, que invadió estructuras adyacentes (hueso, cerebelo, meninges, ...), sugiere que puede darse un comportamiento agresivo y maligno por parte de las mismas(27).



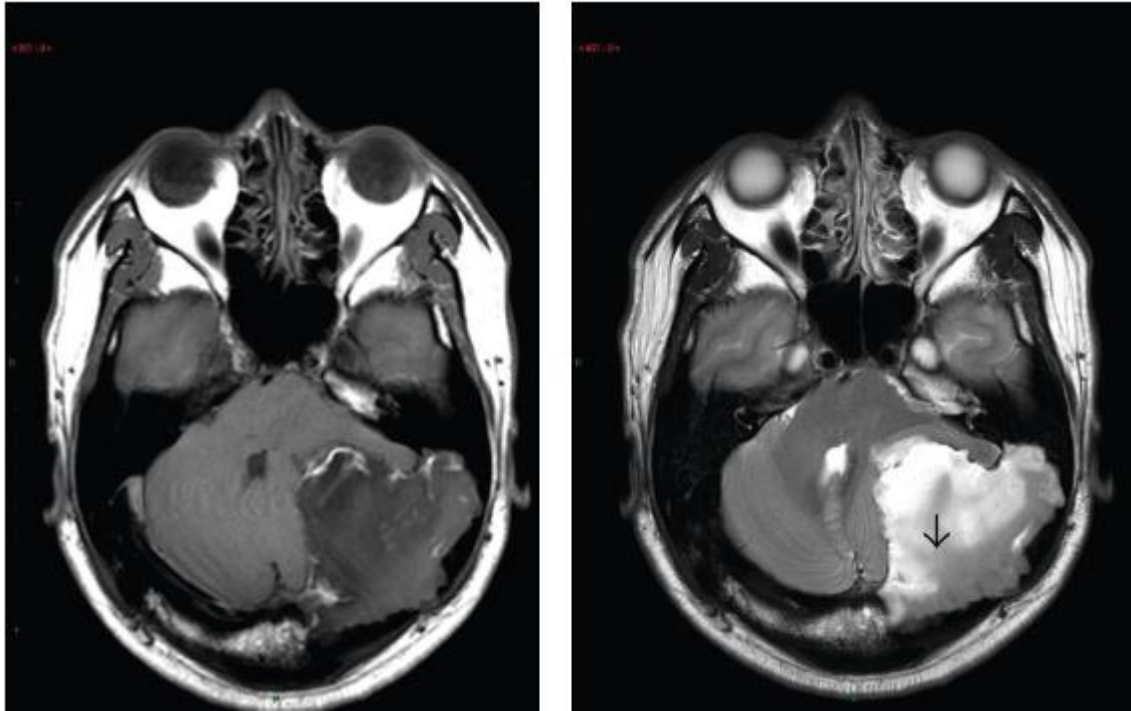


Figura 12. Resonancia magnética en T1 (izquierda) y T2 (derecha) del caso 2(27). Observamos el comportamiento invasivo de la lesión.

Existen también ejemplos de señales heterogéneas en más de una secuencia como es el caso 3, en la que tanto en T1 como en T2 se observaron mezclas de hiperintensidad e hipointensidad en las mismas secuencias(28). La mezcla de intensidades se explica de la misma forma que los casos anteriores, el quiste presentaba alto contenido proteico en su interior, pero no en la totalidad de la lesión(28).

Los quistes epidermoides atípicos también pueden relacionarse con una posible hemorragia, existiendo algún caso publicado(28,30).

En lo que al tratamiento se refiere, aunque quepa la posibilidad de que los quistes se presenten adheridos o adyacentes a estructuras vasculares o cerebrales críticas, existe una clara evidencia de que la retirada quirúrgica completa de la lesión es la opción ideal y definitiva, reduciendo así la posibilidad de una meningitis aséptica(1,27). Como se comenta al comienzo, debido a que pueda ocurrir esto, numerosos autores recomiendan el lavado del campo quirúrgico con dexametasona.

Como ya conocemos, la gran mayoría de quistes epidermoides presentan un comportamiento benigno, aunque existen casos documentados de transformaciones malignas en carcinomas escamosos. Esto pone de manifiesto la controversia que puede darse en el caso de dejar restos quísticos en la zona tumoral por posible lesión de estructuras adyacentes, debido a una posible degeneración de los mismos(17–19).

Por tanto, habiendo observado la evolución de los pacientes encontrados en la literatura, y nuestro caso clínico, está bastante claro que la excisión completa de la tumoración conduce a

una recuperación total de los pacientes sin complicaciones en prácticamente la mayoría de los casos.

Aun así, es probable que el avance en técnicas como la espectroscopia(26), nos lleve a un conocimiento mayor de la presentación de estos tumores disembrionarios, que se manifiestan en el parénquima cerebral, y también de la relación de estos con la atipia radiológica.

## **7. CONCLUSIONES**

1. La incidencia de los quistes epidermoides ya es bastante baja de por sí (1-2% de los tumores intracraneales), siendo aún más raros aquellos con patrones atípicos en la resonancia magnética.

2. Esta atipia viene determinada mayormente por el contenido del quiste (alto contenido proteico).

3. Posibilidad de una posible relación entre la atipia radiológica y las localizaciones lobulares de los quistes.

4. La mejor opción terapéutica es la completa excisión quirúrgica, previniendo posibles meningitis asépticas, degeneración maligna de residuos tisulares, etc, pero siempre atendiendo a las estructuras perilesionales (vasculares, cerebrales, ...).

## 8. BIBLIOGRAFÍA

1. Green MS, Greenberg MS (2010). Handbook of Neurosurgery, 7th Ed ,New York: Thieme Medical Publishers,21:699-625. 2016. 690–693 p.
2. Sinning M. Clasificación De Los Tumores Cerebrales. Rev Médica Clínica Las Condes. 2017;28(3):339–42.
3. Gelabert-González M. Quistes dermoides y epidermoides intracraneales. Rev Neurol. 1998;27(159):777–82.
4. Alvord Jr EC. Growth rates of epidermoid tumors. Ann Neurol [Internet]. 1977 Nov 1;2(5):367–70. Available from: <https://doi.org/10.1002/ana.410020504>
5. Arana E, Latorre F, Revert A, Menor F, Riesgo P, Liaño F, et al. Intradiploic epidermoid cysts. Neuroradiology. 1996 Jun 1;38:306–11.
6. Eliash A, Roitman A, Karp M, Reichental E, Manor RS, Shalit M, et al. Diencephalic Syndrome Due to a Suprasellar Epidermoid Cyst. Pediatr Neurosurg [Internet]. 1983;10(6):414–8. Available from: <https://www.karger.com/DOI/10.1159/000120143>
7. deSouza CE, deSouza R, da Costa S, Sperling N, Yoon TH, Abdelhamid MM, et al. Cerebellopontine angle epidermoid cysts: a report on 30 cases. J Neurol Neurosurg Psychiatry [Internet]. 1989 Aug;52(8):986–90. Available from: <https://pubmed.ncbi.nlm.nih.gov/2795068>
8. Salazar J, Vaquero J, Saucedo G, Bravo G. Posterior fossa epidermoid cysts. Acta Neurochir (Wien) [Internet]. 1987;85(1):34–9. Available from: <https://doi.org/10.1007/BF01402367>
9. Bini W. Epidermoid tumors of the IV ventricle: Report of 3 cases. Neurocirugia [Internet]. 1993;4(3):205–10. Available from: <https://www.revistaneurocirugia.com/es-epidermoid-tumors-iv-ventricle-report-articulo-resumen-S1130147393708489>
10. Gelabert-González M, Allut AG, Bandín-Diéguéz J, Serramito-García R. Quiste epidermoide del IV ventrículo. Rev Neurol. 2007;44(12):764–5.
11. Yamakawa K, Shitara N, Genka S, Manaka S, Takakura K. Clinical Course and Surgical Prognosis of 33 Cases of Intracranial Epidermoid Tumors. Neurosurgery [Internet]. 1989 Apr 1;24(4):568–73. Available from: <https://doi.org/10.1227/00006123-198904000-00013>
12. Weaver EN, Coulon RA. Excision of a brain-stem epidermoid cyst. J Neurosurg [Internet]. 1979;51(2):254–7. Available from: <https://thejns.org/view/journals/j-neurosurg/51/2/article-p254.xml>
13. Mishra SS, Satapathy MC, Deo RC, Tripathy SR, Senapati SB. Isolated thoracic (D5) intramedullary epidermoid cyst without spinal dysraphism: A rare case report. J Pediatr Neurosci [Internet]. 2015;10(2):133–6. Available from: <https://pubmed.ncbi.nlm.nih.gov/26167216>

14. Ostrosky A, Luberti R, Mareso E, Klurfan Federico J. Presentación de un caso de quiste dermoide con ubicación poco frecuente. *Rev Española Cirugía Oral y Maxilofac.* 2005;27(1):37–42.
15. SCHWARTZ JF, BALENTINE JD. Recurrent meningitis due to an intracranial epidermoid. *Neurology* [Internet]. 1978 Feb 1;28(2):124 LP – 124. Available from: <http://n.neurology.org/content/28/2/124.abstract>
16. Altschuler EM, Jungreis CA, Sekhar LN, Jannetta PJ, Sheptak PE. Operative Treatment of Intracranial Epidermoid Cysts and Cholesterol Granulomas: Report of 21 Cases. *Neurosurgery* [Internet]. 1990 Apr 1;26(4):606–14. Available from: <https://doi.org/10.1227/00006123-199004000-00008>
17. Lian K, Schwartz ML, Bilbao J, Perry J, Aviv RI, Symons SP. Rare frontal lobe intraparenchymal epidermoid cyst with atypical imaging. *J Clin Neurosci* [Internet]. 2012;19(8):1185–7. Available from: <http://dx.doi.org/10.1016/j.jocn.2011.11.003>
18. Roh TH, Park YS, Park YG, Kim SH, Chang JH. Intracranial squamous cell carcinoma arising in a cerebellopontine angle epidermoid cyst: A case report and literature review. *Medicine (Baltimore)* [Internet]. 2017 Dec;96(51):e9423–e9423. Available from: <https://pubmed.ncbi.nlm.nih.gov/29390569>
19. Lewis AJ, Cooper PW, Kassel EE, Schwartz ML. Squamous cell carcinoma arising in a suprasellar epidermoid cyst. *J Neurosurg* [Internet]. 1983;59(3):538–41. Available from: <https://thejns.org/view/journals/j-neurosurg/59/3/article-p538.xml>
20. Bollar A, Gelabert-González M, Allut A, Prieto A. Spontaneous rupture of epidermoid cyst. *Neurochirurgia (Stuttg)*. 1989 Aug 1;32:123–4.
21. Santos-franco JA, Collado-arce G, Villalpando-navarrete E. Tumor epidermoide del cuarto ventrículo. 2013;51(4).
22. Hakyemez B, Aksoy U, Yildiz H, Ergin N. Intracranial epidermoid cysts: diffusion-weighted, FLAIR and conventional MR findings. *Eur J Radiol* [Internet]. 2005;54(2):214–20. Available from: <http://www.sciencedirect.com/science/article/pii/S0720048X04002463>
23. Kallmes DF, Provenzale JM, Cloft HJ, McClendon RE. Typical and atypical MR imaging features of intracranial epidermoid tumors. *Am J Roentgenol* [Internet]. 1997 Sep 1;169(3):883–7. Available from: <https://doi.org/10.2214/ajr.169.3.9275916>
24. Sabin HI, Bordi LT, Symon L. Epidermoid Cysts and Cholesterol Granulomas Centered on the Posterior Fossa: Twenty Years of Diagnosis and Management. *Neurosurgery* [Internet]. 1987 Apr 1;21(6):798–805. Available from: <https://doi.org/10.1227/00006123-198712000-00004>
25. Talacchi A, Sala F, Alessandrini F, Turazzi S, Bricolo A. Assessment and Surgical Management of Posterior Fossa Epidermoid Tumors: Report of 28 Cases. *Neurosurgery* [Internet]. 1998 Feb 1;42(2):242–51. Available from: <https://doi.org/10.1097/00006123-199802000-00020>

26. Sarkar H, Vijaya G, Mitta S. Rare occurrence of intracranial epidermoid tumor in an unusual location with atypical radiological features. *Asian J Neurosurg.* 2015;10(4):319.
27. Law EKC, Lee RKL, Ng AWH, Siu DYW, Ng H-K. Atypical Intracranial Epidermoid Cysts: Rare Anomalies with Unique Radiological Features. *Case Rep Radiol.* 2015;2015:1–4.
28. Agrawal M, Jain N, Borkar SA. Unusual Clinical Presentation and Magnetic Resonance Imaging Findings in Supratentorial Epidermoid Cyst. *World Neurosurg* [Internet]. 2018;117:229–30. Available from: <https://doi.org/10.1016/j.wneu.2018.05.200>
29. Le Bihan D, Poupon C, Amadon A, Lethimonnier F. Artifacts and pitfalls in diffusion MRI. *J Magn Reson Imaging.* 2006;24(3):478–88.
30. Tsurushima H, Kamezaki T, Tomono Y, Nose T. Intracranial epidermoid cyst including elements of old hematoma. *Neurol Med Chir (Tokyo).* 1997;37(11):861–4.