

Обзор

Survey

Български офталмологичен преглед

брой 3, 2016 (42-55)

Bulgarian review of ophthalmology

ЛИМБАЛНА СТВОЛОВОКЛЕТЪЧНА ИНСУФИЦИЕНЦИЯ – СЪЩНОСТ И ЛЕЧЕНИЕ

Христова Р, Танев И

Медицински университет – София, УМБАЛ Александровска, Клиника по Очни болести

Limbal stem cell deficiency – concept and treatment

Hristova R, Tanev I

Medical University – Sofia, University Hospital Alexandrovska, Department of Ophthalmology

Резюме

Лимбалната стволовоклетъчна инсуфициенция стои в основата на множество заболявания и може да бъде причина за неуспех от различни оперативни интервенции на очната повърхност, включително пенетрираща кератопластика. Класическата клинична картина включва триадата конюнктивализация, неоваскуларизация и хронично възпаление, които се доказават клинично и инструментално чрез импресионна цитология, конфокална микроскопия и други образни методи. Лечението на лимбалната стволовоклетъчна инсуфициенция изисква комплексен подход и създаване на оптимална среда за преживяване на лимбалните епителни клетки чрез коригиране на всички придружаващи патофизиологични отклонения. Нова насока в оперативното лечение е *ex vivo* размножаването на автоложни лимбални стволови клетки, получени от минимално инвазивна лимбална биопсия. С нарастващото значение на заболяването в практиката постоянно навлизат иновативни методи за възстановяване на нормална очна повърхност и осигуряване на висока зрителна острота.

Ключови думи: очна повърхност, лимб, стволови клетки, трансплантация

Abstract

Limbal stem cell deficiency is implicated in many diseases and can be a reason for failure of different ocular surface reconstruction interventions, including penetrating keratoplasty. Classic clinical presentation includes the triad conjunctivalization, neovascularization, and chronic inflammation demonstrated by clinical and instrumental methods like impression cytology, confocal microscopy, and other imaging techniques. Management of limbal epithelial stem cell deficiency requires a complex approach and providing optimal conditions for limbal stem cell survival by correcting all coexistent pathophysiologic aberrations. A new direction in operative treatment is *ex vivo* expansion of autologous limbal epithelial stem cells obtained by minimally invasive limbal biopsy. With growing practical significance of the disease new innovative methods for ocular surface reconstruction continue to arise, aiming at the best visual outcome.

Key words: ocular surface, limbus, stem cells, transplantation

Адрес за кореспонденция:

Розалия Христова
ул. „Бурел“, бл. 72А, вх. Б, ап. 37,
София 1408

For correspondence:

Rozaliya Hristova
72A Burel str., app. 37,
1408 Sofia,
Bulgaria

Въведение

Първата структура на окото, която взаимодейства с околната среда, е повърхностен епителен слой, покриващ роговицата, клепачите и склерата, заедно със слъзния филм. Терминът очна повърхност е въведен от Tseng и Tsubota [70] и се отнася именно за този покриващ епител, чиято граница достига до кожата на горния и долния клепачен ръб. Очната повърхност включва два хистологично и физиологично различни видове епител – роговичен и конюнктивен, преминаващи един в друг в зоната на лимба. На това място се откриват лимбалните епителни стволови клетки (Limb epithelial stem cells - LESC), които са малки, базално разположени, с висок пролиферативен потенциал и характерен фенотип.

Лимбална стволовоклетъчна инсуфициенция

Лимбалната стволовоклетъчна инсуфициенция (Limb Stem Cell Deficiency - LSCD) се определя като частично или тотално засягане на лимба от травма или заболяване с намаление на броя стволови клетки под критичния праг, при който се нарушава равновесието между загубата на клетки от повърхностните слоеве и клетъчната пролиферация. Процесът води до конюнктивализация и неоваскуларизация, с последващите от това намалена прозрачност на роговицата и силно влошаване на зрението, в някои случаи до практическа слепота.

Лимбалната стволовоклетъчна инсуфициенция може да е резултат от засягане на абсолютния брой стволови клетки или на тяхната функция (пролиферация, диференциация) – съответно морфологична или функционална инсуфициенция. Освен това тя може да се раздели на частична и тотална, унилатерална

и билатерална, вродена и придобита.

Авторите предлагат следната класификация на причините за дефицит на стволовите клетки на лимба (Таблица I).

Дефицитът на лимбални стволови клетки участва в патофизиологичните механизми на голям брой заболявания, както и в неуспеха на редица оперативни интервенции, целящи възстановяване на очната повърхност.

Клинична находка

Симптомите на LSCD включват данни за хронично възпаление („червено око“), намалено зрение, епифора, фотофобия, блефароспазм, повтарящи се епизоди на дразнене, болка, чувство за чуждо тяло, които настъпват при свличане на нестабилния епител [18]. От значение са анамнестични данни за прекарани химични/термични травми, алергии, употреба на контактни лещи, общи заболявания, инфекциозни заболявания, оперативни интервенции, засягащи областта на лимба, прием на медикаменти (антибиотици, антиконвулсанти, НСПВС).

Обективно клиничната находка включва триадата конюнктивализация, неоваскуларизация и хронично възпаление [57].

Биомикроскопски могат да се наблюдават промени в положението на клепачите (ентропион-трихиаза), дисфункция на клепачните жлези, хиперемия на конюнктивата, симблефарон, скъсяване на форниксите. Слъзният филм е непълноценен с ускорено време на разкъсване, наличие на филаменти и акумулиране на мукозен секрет. Налице е неправилен роговичен рефлекс, вариабилна дебелина и прозрачност на роговицата, загуба на нормалната структура на лимба, епителни дефекти [19].

В зоната на лимба се открива заличен контур на палисадите на Vogt с хиперемия,

задебелен епител и периферна роговична неоваскуларизация. Напредващите центрипетално неосъдове могат да са разположени повърхностно и субепително. Постепенно метапластичен конюнктивен епител напредва от периферията към центъра на роговицата, което води до формиране на демаркационна линия между останалия нормален роговичен епител и абнормния. Последният е с повишена пропускливост, поради което в зоната на демаркационната линия се задържа флуоресцеин, получава се т. нар. точковидно багрене [24, 37, 38]. Багрилото маркира персистиращи и рекурентни епителни дефекти, резултат от порочен кръг на реепителизация и разпадане на нестабилния новосъздаден епителен слой [9].

Възможно е това да се дължи на разпадане на междуклетъчните контакти (tight junctions) под въздействието на медиатори на възпалението (основно матриксните металопротеинази) по механизъм, сходен с този съобщен от Giebel и сътр. [32].

С напредване на увреждането може да се стигне до дълбоки стромални инфилтрати и дори до перфорация.

В по-тежките случаи дезепителизираната роговица се покрива от плътна фиброваскуларна съединителна тъкан с различна дебелина – панус [46], върху която се разполага задебелен многослен епител с конюнктивен фенотип.

В крайния стадий на заболяването се наблюдават скарификация, частична или тотална кератинизация и последваща калцификация при сравнително спокойни очи, тъй като възпалението вече е затихнало.

Диагноза

Все още няма единствен метод, „златен стандарт“ за поставяне на диагнозата LSCD.

Провеждането на по-специализирани изследвания се основава на наблюдаваната клинична картина. Основен диагностичен метод е импресионната цитология, с която се демонстрира конюнктивализация на роговичната повърхност чрез маркиране на муцина в чашковидните клетки с Перйодна Шифова киселина (PAS) и клетъчни маркери – муцин 5AC (MUC5AC) [30] и цитокератин 7 (СК7) [44], както и метаплазия или загуба на роговичен фенотип – СК3-/СК12-/СК19+ [6, 12, 56]. При напреднал процес с тежка ксероза и кератинизация на конюнктивния епител маркерите за чашковидни клетки и муцин са отрицателни.

В избрани случаи може да се проведе и хистологично изследване на ексцизиран панус или биопсичен материал, които показват многослоен цилиндричен на места кератинизирал епител, разположен над плътна фиброваскуларна тъкан. Откриване на интраепителни лимфоцити, характерни за конюнктивния епител, също е показателно за конюнктивализация на роговичната повърхност. Това са предимно CD8+/*HML-1+ цитотоксични Т-лимфоцити, експресиращи човешки мукозен лимфоцитен антиген [19, 21].

Конфокалната *in vivo* микроскопия демонстрира розетки от чашковидни клетки, разположени в роговичния епител, метаплазия, възпалителни и дендритни клетки, неосъдове и заличен суббазален нервен плексус [53].

Вторият елемент от триадата, характерна за LSCD – неоваскуларизация – представлява нарушение на „ангиогенната привилегия“ на роговицата с наличие на ектопични съдове, започващи от нормалната лимбална съдова мрежа [2, 26]. Това е резултат е от нарушение в баланса между антитангиогенни фактори (ангиостатин, ендостатин) и проангиогенни фактори – съдово-ендотелен растежен фактор (VEGF), основен фибробластен растежен фактор (bFGF), хепатоцитен растежен фактор

(HGF), интерлевкин 6 (IL-6), тромбоцитен растежен фактор (PDGF), металопротеинази (MMP2, MMP9, MMP14) и други [25, 33, 79]. Неоваскуларизацията се наблюдава биомикроскопски и може да бъде обективизирана чрез ангиографски методи за изобразяване на предноsegmentната съдова мрежа – предноsegmentна флуоресцеинова ангиография [51], компютър асистирана интравитална микроскопия [8], ретинен функционален изобразител [43], конфокална *In vivo* биомикроскопия [53] и други. По-трудно се потвърждава наличието на лимфангиогенеза, за която се счита, че също има отношение към патофизиологичните процеси в роговицата [10]. Наскоро са открити някои специфични за лимфните съдове протеинови маркери, които се изследват в хистологични материали – VEGF-рецептор 3, подоплантин и лимфен съдов хуалуронов рецептор 1 (LYVE-1) [3, 40, 41].

Хронично възпаление може да се докаже с наличието на редица маркери на възпалението, които са повишени в проби от слъзен филм или препарати от конюнктивна цитология – човешки левкоцитен антиген (HLA-DR) [4, 71], ICAM-1 [29], тумор некротизиращ фактор алфа (TNF- α), металопротеиназа 9 (MMP9) [63, 66], интерлевкини – IL-1,6,8 [78], интерлевкин-1 рецептор (IL-1Ra), фосфолипаза A2, калгранулин [34], VEGF и други [50].

Подобни изследвания са от значение не толкова за диагностиката, а основно за предоперативната оценка на всеки кандидат за оперативна интервенция.

Лечение

Множеството нозологични единици, водещи до увреждане на лимбалните епителни стволови клетки налагат разработването на различни консервативни и оперативни стратегии за лечение.

Консервативно лечение

При наблюдаван кератит повечето клиницисти започват лечение с антибиотици самостоятелно или в комбинация с кортикостероиди, овлажняващи/епителотонични средства. Някои предпочитат да добавят и локална терапия с витамини от група В, за които се счича, че имат невротрофично действие [61]. Големият брой топикални медикаменти натоварва допълнително очната повърхност с кумулативен ефект на съдържащите се консерванти и помощни вещества, поради това при съмнение за засягане на лимбалните стволови клетки следва да се проведе импресионна цитология за уточняване на диагнозата.

В случаи на LSCD от основно значение за успеха от терапията е да се създаде оптимална среда за преживяване на останалите стволови клетки при частична инсуфициенция или на трансплантираните при тотална. Обикновено консервативно лечение се прилага при частична LSCD, когато зрителната ос не е засегната от процеса и активността на възпалението е ниска.

Терапевтичната схема включва изкуствени слъзи без консерванти за преодоляване на синдрома „сухо око“. При епителни дефекти могат да се приложат терапевтични контактни лещи с добри резултати – твърди, меки и склерални [62].

Проучванията в последните години относно персистиращи епителни дефекти доказват ефикасността на матрикс регенеративната терапия, която се базира на биополимери, заместващи ендогенните глюкозаминогликани като хепаран сулфат от екстрацелуларния матрикс [14]. По този начин се възстановяват свойствата на екстрацелуларния матрикс, които осигуряват подходяща микросреда за нормална тъканна регенерация.

Заболявания като вирусни инфекции, хи-

мични и термични изгаряния, невротрофични кератити, роговични оперативни интервенции могат да доведат до невротрофични роговични язви, които са резултат от роговична денервация с намалена метаболитна и митотична активност в роговицата, а оттам и намален брой стволови клетки [57]. Последни проучвания показват, че човешки рекомбинантен нервен растежен фактор за локална употреба води до пълно заздравяване на улцерациите в голям процент от случаите [48].

За редуциране на възпалителната активност се прилагат кортикостероидни препарати – локално и системно и имуномодулатори. Според последни доклади топикалният циклоспорин е с добра имunosупресивна активност при сравнително ниска токсичност, но не инхибира роговичната неоваскуларизация [11, 67].

В редица публикации се докладват ефектите на различни хемодеривати при заболявания на очната повърхност – автоложен серум, плазма, наситена с растежни фактори или тромбоцити. Предимство на тези продукти е, че се изработват от собствени тъкани на пациента и освобождават пролонгирано растежни фактори, осигурявайки по-бързо и пълноценно заздравяване на очната повърхност [1, 28].

Оперативно лечение

При по-тежки стадии на заболяването със засягане на зрителната ос и липса на ефект от консервативно лечение се предприема оперативно възстановяване на очната повърхност.

Преди трансплантация очната повърхност трябва да е стабилна, като чрез различни методики се цели създаване на оптимална среда за заздравяване на очната повърхност (Табл. II).

Терапевтичният алгоритъм е комплексен, като все още няма консенсус с ясно определени критерии за различните оперативни ме-

тоди. Авторите систематизират и обобщават основните подходи, докладвани в литературата, в следния алгоритъм (модифициран по Фигейредо и сътр.) (Фигура 1).

При частична инсуфициенция с активен възпалителен процес по данни на Дуа и сътр. следва да се провежда дебридмент на мигриращия конюнктивен епител – sequential sectoral conjunctival epitheliectomy (SSCE) [23]. На този етап с много добри резултати е биологичното покритие с амниотична мембрана.

Цел на всички оперативни интервенции за лечение на LSCD е да се създаде депозит от лимбални стволови клетки и оптимални условия за тяхното преживяване, следвайки посочената предоперативна подготовка. Първа стъпка при всички методики е перитомия с отстраняване на формирания панус чрез повърхностна кератектомия с тъпа дисекция. При липса на стромални цикатрикси не е необходима последваща кератопластика за възстановяване на роговичната прозрачност. В случаите, когато такава се налага, обикновено се провежда на втори етап, три-четири месеца след стихване на възпалителните оплаквания, когато рискът за отхвърляне на трансплантата е сведен до минимум [27, 69].

При тотална LSCD източник на клетки могат да бъдат конюнктивно-лимбални и кератолимбални трансплантати. При конюнктивно-лимбалните трансплантати материал може да се получи от контралатералното здраво око (Conjunctival Limbal Autograft - CLAU) или от жив донор – роднина на реципиента (Living-Related Conjunctival Limbal Allograft – lr-CLAL) при билатерална инсуфициенция. Често те се комбинират с трансплантация на амниотична мембрана както на донора, така и на реципиента. Техниката е описана за пръв път от Kenyon и Tseng [46], като включва повърхностна кератектомия с размери 6-7мм по

горния и долен лимб, включваща 5мм конюнктива и 1мм роговина тъкан. Въпреки високия процент на успеваемост, докладван в различни проучвания [42, 46], процедурата крие риск от създаване на лимбална инсуфициенция в донорното око. Съобщаваните резултати при Ig-CLAL са с по-ниска успеваемост [60, 65]. Дори при висока степен на съвместимост между донора и реципиента има вероятност за отхвърляне на трансплантата, което налага продължителна системна имunosупресия.

При тежка тотална билатерална инсуфициенция алтернатива е кератолимбалният алографт, при който се използва материал от трупен донор. При тази методика след перитомия и отстраняване на фиброваскуларния панус се поставя амниотична мембрана с базална мембрана навън, върху която се налага корнеосклералния ръб с отстранена строма. Централният роговичен бутон от донорната тъкан се използва за трансплантация на друг реципиент. Процедурата завършва с покриване на трансплантата с втора амниотична мембрана, контактна леща или по-рядко временна тарзорафия. Тази методика демонстрира по-ниска успеваемост [39], като основната причина за неуспех е отхвърляне на трансплантата, дори при лечение с перорален циклоспорин А за 5 години [72].

Недостатък на всички алогенни кератолимбални и клетъчни трансплантати е именно необходимостта от продължителна системна имunosупресия [73], като данните за ползата от HLA-типизиране на донора и реципиента по отношение на терапията и реакциите на отхвърляне не са категорични [47, 60]. Високата съвместимост позволява намаляване на дозата на медикаментите и евентуално води до по-нисък риск за отхвърляне без да го елиминира.

Преживяемостта на трансплантираните донорни клетки все още е обект на деба-

ти. Съществуват данни, че донорните клетки преживяват дълго след трансплантацията [17], както и доклади за заместването им от собствени реципиентни, което според някои автори би ограничило продължителността на имunosупресивната терапия [76]. Все пак отхвърлянето на трансплантата остава основна причина за неуспех при всички методики.

Именно затова основната насока е разработването на клетъчни продукти с автоложен произход. Идеята за получаване и култивиране на лимбални стволови клетки се заражда след откриването на лимбалната им локализация в специфична ниша [22]. Описаната за пръв път от Pellegrini и сътр. [55] методика претърпява множество модификации, имащи за цел получаването на епителен слой с достатъчен брой лимбални стволови клетки.

След получаване на материал от минимално инвазивна лимбална биопсия с размер 2мм² от зоната на лимба някои техники включват директното му поставяне върху преносителя – най-често амниотична мембрана. Вариациите между различните протоколи на този етап включват механично раздробяване на биопсията на по-малки части или по-широко възприетото ензимно смилане до единични клетки с трипсин/ЕДТА, диспаза или колагеназа. Chen и сътр. демонстрират, че третирането на препаратата с колагеназа запазва асоциираните с нишата мезенхимни клетки и част от базалната мембрана, което води до получаване на по-голям брой прогениторни клетки, а оттам и повече дъщерни клетки [7]. Някои протоколи включват допълнително използване 3T3 миши фибробласти като хранещ слой [55, 58], но тенденцията в нововъведените протоколи е за премахване на всички продукти от животински произход.

Вторият елемент от методиката е изборът на преносител. Най-често се използва амниотична мембрана, поради доказалите се в

множество научни публикации предимства при самостоятелното H използване [54]. В повечето доклади амнионът се третира предварително с трипсин/ЕДТА и механично се отстранява епителният слой [52, 64]. Някои автори, включително Pellegrini, предпочитат за преносител да използват модифициран фибринов матрикс [16, 55]. Така се елиминира риска от трансмисия на биологични контаминанти, който съществува при използването на амниотична мембрана.

След поставянето на лимбалната биопсия върху преносителя се добавя растежната среда, която се базира на DMEM (Dulbecco's Modified Eagle's Medium) самостоятелно или в комбинация с Ham F12 и 5-10% телешки или човешки серум. Към тази среда различните автори добавят голямо разнообразие от растежни фактори в различни съотношения и количества – холера токсин, епидермален растежен фактор, хидрокортизон, инсулин и други. При различните среди се запазва тенденцията за премахване на всички продукти от животински произход, с което се постига биологично безопасна технология [74].

В повечето научни публикации времето, необходимо за получаване на клетъчен епителен слой е 2 до 3 седмици, след което се наблюдава спад в процента на прогениторните клетъчни колонии [31].

Tseng и сътр. [68] сравняват методите за *ex vivo* размножаване на лимбални епителни стволови клетки, които се развиват паралелно в няколко различни посоки. До момента не е въведен единствен протокол, позволяващ оптимална клонална експанзия и съхраняващ връзката със специфични компоненти от клетъчната ниша.

Особен интерес представлява доказването на лимбални стволови клетки в получените култури. Въпреки многобройните изследвания, все още няма стандартен специфичен

маркер за доказването им. Някои от проучваните молекули включват ABCG2 [75], CD34 [45], CD133 [21], нестин [80] и други. В последни доклади най-информативна е $\Delta\text{Nr}63\alpha$ изоформата на маркера $\text{r}63$ по отношение на клиничния резултат (трансплантатът трябва да съдържа минимум 3% $\Delta\text{Nr}63\alpha$ позитивни клетки), което корелира с пролиферативния потенциал на стволовите клетки [13, 15].

Техниката на трансплантиране на вече размножените лимбални стволови клетки отново включва перитомия и повърхностна кератектомия на фиброваскуларната тъкан и поставяне на преносителя върху очната повърхност. Някои автори препоръчват покритие с втори слой амниотична мембрана, по който в случаи на повторна неоваскуларизация съдовете прорастват, оставяйки преносителя на стволовите клетки незасегнат.

Оценката на постоперативния резултат включва основни методи на изледване като биомикроскопия и определяне на зрителна острота, както и посочените при диагностиката допълнителни инструментални методи.

Предимствата на *ex vivo* размножените лимбални стволови клетки са значително по-малък размер на биопсията, което елиминира риска от лимбална инсуфициенция в донорното око, липса на реакция отхвърляне на трансплантата при автоложните култури и оттам премахване необходимостта от продължителна системна имunosупресивна терапия.

Възстановяването на очната повърхност е комплексно и за оптимален ефект от лечението е редно да се следва определен терапевтичен алгоритъм. Необходима е подробна предоперативна оценка с обективизиране на рисковите фактори и коригиране на всички съпътстващи патологични изменения, за да се постигне очаквания резултат – нормална очна повърхност, прозрачна роговица и висока зрителна острота.

Таблица I. Класификация на причините за лимбална стволовоклетъчна инсуфициенция**I. Според етиологията**

1. Вродени/наследствени
 - 1.1. Аниридия
 - 1.2. Дискератозис конгенита
 - 1.3. Епидермална дисплазия
 - Кератит-ихтиоза-глухота синдром (KID)
 - Ектродактилия-ектодермална-дисплазия-схизис синдром
 - 1.4 Множествен ендокринен дефицит, Полигландуларен аутоимунен синдром 1 (PAC1)
2. Придобити
 - 2.1. Химична/термична травма
 - 2.2. Стивънс-Джонсън синдром (SJS, токсична епидермолиза)
 - 2.3. Цикатризиращ пемфигоид
 - 2.4. Множествени оперативни интервенции, обхващащи областта на лимба
 - 2.5. Радиотерапия
 - 2.6. Криотерапия
 - 2.7. Антиметаболити (5-Флуороурацил, митомицин С)
 - 2.8. Тежки микробни инфекции, обхващащи лимба
 - 2.9. Хроничен лимбит (вернален/атопичен конюнктивит)
 - 2.10. Продължителна употреба на контактни лещи
 - 2.11. Невротрофичен кератит
 - 2.12. Птериgium и псевдоптериgium
 - 2.13. Периферен язвен кератит (Язва на Моогеп)
 - 2.14. Хронична булозна кератопатия
 - 2.15. Идиопатична

II. Според първичния патологичен момент

1. Намален абсолютен брой стволови клетки - химични/термични травми., SJS, ятрогенно (хирургия и антиметаболити), контактни лещи, тежки микробни инфекции
2. Нарушение в лимбалната среда (ниша) и функцията на стволовите клетки – аниридия, множествен ендокринен дефицит, невротрофична кератопатия, радиотерапия, хроничен лимбит, птериgium, идиопатично

III. Според очното засягане

1. Унилатерално
2. Билатерално

IV. Според разпространението на процеса

1. Частична (секторна, парциална) инсуфициенция
2. Тотална (дифузна) инсуфициенция

V. Стадиране според тежестта на процеса

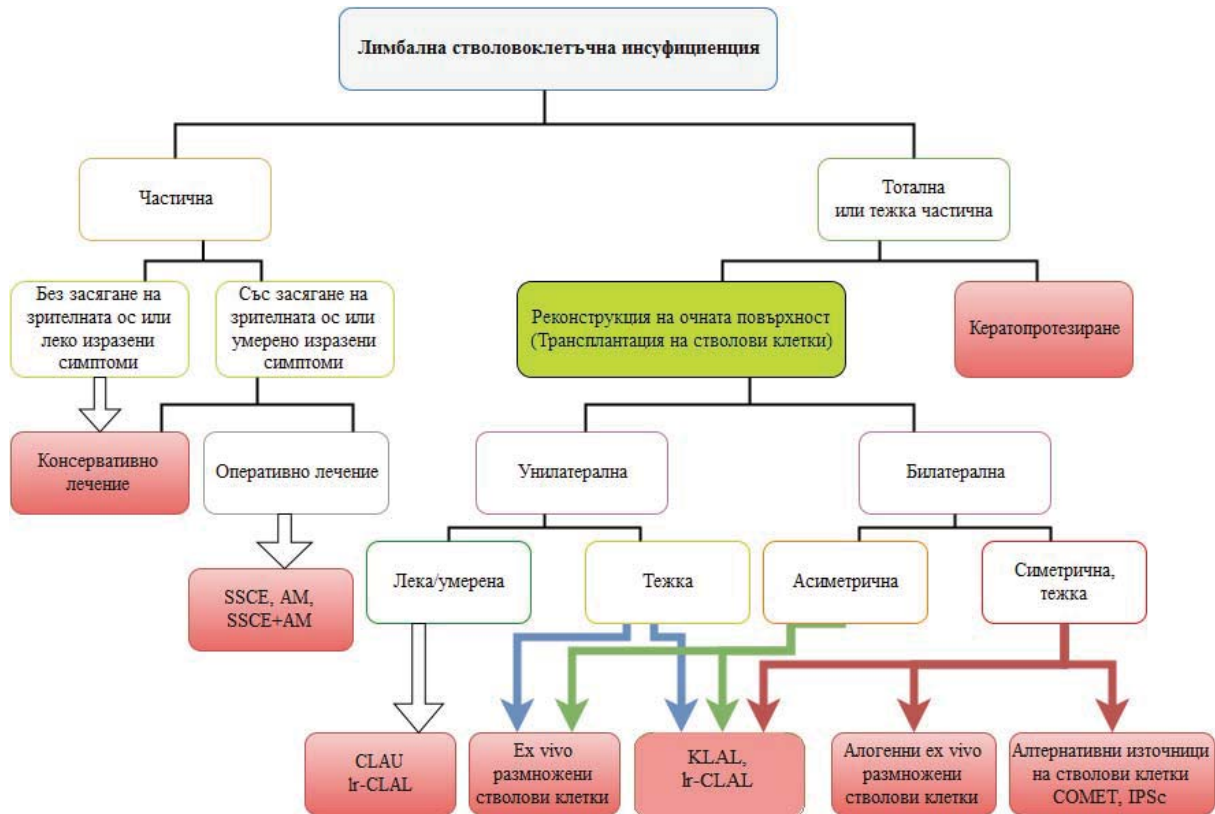
	Нормален лимб	Анормален спокоен	Възпален
Засягане на <50%	Ятрогенно, контактни лещи, птериgium	Стара лека химична травма	Нова лека химична травма
Засягане на >50%	Аниридия	Стара тежка химична травма	Нова тежка химична травма, тежък SJS и цикатризиращ пемфигоид

Таблица II. Преоперативна подготовка.

Клепачи	Ентропион-трихиаза, лагофталм, халтав клепач, функция на клепачните жлези	Корекция на аномалии в положението
Конюнктива	Скъсяване на форниксите, симблефарон	Автоложна конюнктивна трансплантация или автоложна орална/назална мукоза [59]. Реконструкция с амниотична мембрана с или без автоложен конюнктивен епител [35].
Сълзен филм	Пълноценност	Заместване с изкуствени сълзи, матриксна терапия, оклузия на сълзните точки, автоложен серум, склерални лещи, нови насоки – трансплантация на биологично създадена сълзна жлеза [36].
Възпаление	Локална/системна имуносупресия	Стероиди, имуносупресори (Циклоспорин), биологични средства, мезенхимни стволови клетки [5,77], антиангиогенни средства.
Глаукома	За нормализиране на повишеното вътреочно налягане се препоръчват оперативни техники, за да бъдат елиминирани токсичните ефекти на антиглаукомните топикални средства	Поредпочитат се дренажни импланти, тъй като трабекулектомията често се оказва неуспешна поради конюнктивно възпаление
Нервни окончания	Възстановяване на нервните окончания	Витамини група В, рекомбинантен нервен растежен фактор (rhNGF)
Лимб	Възстановяване на лимбалните епителни стволови клетки	CLAU, Ir-CLAL, KLAL, Ex vivo размножаване
Роговица	Възстановяване на нормалната структура и прозрачност	Ламеларна кератопластика, Пенетрираща кератопластика

CLAU – Conjunctival Limbal Autograft, Ir-CLAL – Living-related Conjunctival Limbal Allograft, KLAL – Keratolimbal Allograft, rhNGF – recombinant human nerve growth factor

Фигура 1. Терапевтичен алгоритъм за лечение на лимбална стволовоклетъчна инсуфициенция.



SSCE – Sequential Sectoral Conjunctival Epitheliectomy, AM – Amniotic Membrane, CLAU – Conjunctival Limbal Autograft, Ir-CLAL – Living-related Conjunctival Limbal Allograft, KLAL – Keratolimbal Allograft, COMET – Cultivated Oral Mucosal Epithelial Transplantation, IPSc – Induced Pluripotent Stem Cells

Книгопис

1. Alio JL, Rodriguez AE, WróbelDudzińska D. Eye platelet-rich plasma in the treatment of ocular surface disorders. *Curr Opin Ophthalmol.* 2015, 26, 325-332.
2. Azar DT. Corneal angiogenic privilege: angiogenic and antiangiogenic factors in corneal avascularity, vasculogenesis, and wound healing (an American Ophthalmological Society thesis). *Trans Am Ophthalmol Soc.* 2006, 104, 264–302.
3. Baluk P, McDonald DM. Markers for microscopic imaging of lymphangiogenesis and angiogenesis. *Ann N Y Acad Sci.* 2008, 1131, 1–12.
4. Baudouin C, Brignole F, Becquet F, et al. Flow cytometry in impression cytology specimens. A new method for evaluation of conjunctival inflammation. *Investig Ophthalmol Vis Sci.* 1997, 38, 1458–1464.
5. Beyazyıldız E, Pınarlı FA, Beyazyıldız Ö, et al. Efficacy of Topical Mesenchymal Stem Cell Therapy in the Treatment of Experimental Dry Eye Syndrome Model. *Stem Cells International,* 2014, 230-250.
6. Calonge M, Diebold Y, Saez V, et al. Impression cytology of the ocular surface: a review. *Exp Eye Res.* 2004, 78, 457–472.
7. Chen S-Y, Hayashida Y, Chen M-Y, et al. A New Isolation Method of Human Limbal Progenitor Cells by Maintaining Close Association with Their Niche Cells. *Tissue Engineering Part C, Methods.* 2011, 17, 537-548.
8. Cheung AT, Harmatz P, Wun T, et al. Correlation of abnormal intracranial vessel velocity, measured by transcranial Doppler ultrasonography, with abnormal conjunctival vessel velocity, measured by computer-assisted intravital microscopy, in sickle cell disease. *Blood.* 2001 97, 3401–3404.
9. Coster DL, Aggarwal RK, Williams KA. Surgical management of ocular surface disorders using conjunctival and stem cells allografts. *Br J Ophthalmol.* 1995, 79, 977-982.
10. Cursiefen C, Maruyama K, Jackson DG, et al. Time course of angiogenesis and lymphangiogenesis after brief corneal inflammation. *Cornea.* 2006, 25, 443–447.
11. Cursiefen C, Reinhard T, Bock F, Prokosch HU. Subconjunctival Cyclosporine A implants do not affect corneal neovascularisation after transplantation: results of a randomized clinical trial. *Invest. Ophthalmol. Vis. Sci.* 2013, 54, 2090.
12. Dart J. Impression cytology of the ocular surface—research tool or routine clinical investigation? *Br J Ophthalmol.* 1997, 81, 930.
13. De Luca M, Pellegrini G, Green H. Regeneration of squamous epithelia from stem cells of cultured grafts. *Regen Med* 2006, 1, 45-57.
14. Del Buey MA, Casas, P, Caramello CM, et al. Analysis of the efficacy of the tissue regenerating agent (RGTA) 0.01% poly-carboxymethylglucose sulfate in the treatment of neurotrophic corneal ulcers and persistent epithelial defects. *Acta Ophthalmologica,* 2015, 93, S255.
15. Di Iorio E, Barbaro V, Ruzza A, et al. Isoforms of DeltaNp63 and the migration of ocular limbal cells in human corneal regeneration. *Proc Natl Acad Sci U S A.* 2005, 102, 9523-9528.
16. Di Iorio E, Ferrari S, Fasolo A, et al. Techniques for culture and assessment of limbal stem cell grafts. *Ocul Surf.* 2010, 8, 146–153.
17. Djalilian AR, Mahesh SP, Koch CA, et al. Survival of Donor Epithelial Cells after Limbal Stem Cell Transplantation. *Invest Ophthalmol Vis Sci.* 2005, 46, 803-807.
18. Dua HS, Saini JS, Azuara-Blanco A, Gupta P. Limbal stem cell deficiency: concept, aetiology, clinical presentation, diagnosis and management. *Indian J. Ophthalmol.* 2000, 48, 83–92.
19. Dua HS, Gomes JAP, Jindal V, et al. Mucosa specific lymphocytes in the human conjunctiva, corneoscleral limbus and lacrimal gland. *Curr Eye Res,* 1994, 13, 87–93.
20. Dua HS, Gomes JAP, Singh A. Corneal epithelial wound healing. *Br J Ophthalmol* 1994, 78, 401-408.

21. Dua HS, Joseph A, Shanmuganathan VA, Jones RE. Stem cell differentiation and effects of deficiency. *Eye*. 2003, 17, 877–885.
22. Dua HS, Shanmuganathan VA, Powell-Richards AO, et al. Limbal epithelial crypts – A novel anatomical structure and a putative limbal stem cell niche. *Br J Ophthalmol*. 2005, 89, 529–532.
23. Dua HS. Sequential sectoral conjunctival epitheliectomy. In: *Ocular surface disease medical and surgical management*, eds. Holland EJ, Mannis MJ, Berlin, Heidelberg, New York, Tokyo, Springer; 2002, 168–174.
24. Dua HS. The conjunctiva in corneal epithelial wound healing. *Br J Ophthalmol* 1998, 82, 1407–1411.
25. Ebrahim Q, Minamoto A, Hoppe G, et al. Triamcinolone acetate inhibits IL-6- and VEGF induced angiogenesis downstream of the IL-6 and VEGF receptors. *Invest Ophthalmol Vis Sci*. 2006, 47, 4935–4941.
26. Ellenberg D, Azar DT, Hallak JA, et al. Novel aspects of corneal angiogenic and lymphangiogenic privilege. *Prog Retin Eye Res*. 2010, 29, 208–248.
27. Espana EM, Di PM, Grueterich M et al. Keratolimbal allograft in corneal reconstruction. *Eye*. 2004, 18, 406–417.
28. Freire V, Andollo N, Etxebarria J, et al. Corneal wound healing promoted by 3 blood derivatives: an in vitro and in vivo comparative study. *Cornea*. 2014, 33, 614–620.
29. Gao J, Morgan G, Tieu D, et al. ICAM-1 expression predisposes ocular tissues to immune-based inflammation in dry eye patients and Sjogrens syndrome-like MRL/lpr mice. *Exp Eye Res*. 2004, 78, 823–835.
30. García I, Etxebarria J, Merayo-Llodes J, et al. Novel Molecular Diagnostic System of Limbal Stem Cell Deficiency Based on MUC5AC Transcript Detection in Corneal Epithelium by PCR-Reverse Dot Blot. *Invest Ophthalmol Vis Sci*. 2013, 54, 5643–5652.
31. Ghoubay-Benallaoua D, Sandali O, Goldschmidt P, Borderie V. Kinetics of expansion of human limbal epithelial progenitor cells in primary culture of explants without feeders. *PLoS One*. 2013, 8, e81965.
32. Giebel SJ, Menicucci G, McGuire PG, Das A. Matrix metalloproteinases in early diabetic retinopathy and their role in alteration of the blood-retinal barrier. *Lab Invest*. 2005, 85, 597–607.
33. Gong Y, Koh DR. Neutrophils promote inflammatory angiogenesis via release of pre-formed VEGF in an in vivo corneal model. *Cell Tissue Res*. 2010, 339, 437–448.
34. Grus FH, Podust VN, Bruns K, et al. SELDI-TOF-MS Protein- Chip array profiling of tears from patients with dry eye. *Investig Ophthalmol Vis Sci*. 2005, 46, 863–876.
35. Henderson HW, Collin JR. Mucous membrane grafting. *Dev Ophthalmol*. 2008, 41, 230–242.
36. Hirayama M, Tsubota K, Tsuji T. Bioengineered Lacrimal Gland Organ Regeneration in Vivo. *J Funct Biomater*. 2015, 6, 634–649.
37. Huang AJ, Tseng SC, Kenyon KR. Alteration of epithelial paracellular permeability during corneal epithelial wound healing. *Invest Ophthalmol Vis Sci*. 1990, 31, 429–435.
38. Huang AJW, Tseng SCG. Corneal epithelial wound healing in the absence of limbal epithelium. *ARVO Abstracts*. *Invest Ophthalmol Vis Sci*. 1988, 29, 190.
39. Ilari L, Daya SM. Long-term outcomes of keratolimbal allograft for the treatment of severe ocular surface disorders. *Ophthalmology*. 2002, 109, 1278–1284.
40. Jackson DG, Prevo R, Clasper S, et al. LYVE-1, the lymphatic system and tumor lymphangiogenesis. *Trends Immunol*. 2001, 22, 317–321.
41. Jackson DG. Immunological functions of hyaluronan and its receptors in the lymphatics. *Immunol Rev*. 2009, 230, 216–231.

42. Jenkins C, Tuft S, Liu C, et al. Limbal transplantation in the management of chronic contact-lens-associated epitheliopathy. *Eye*. 1993, 7, 629–633.
43. Jiang H, Ye Y, DeBuc DC, et al. Human conjunctival microvasculature assessed with a retinal function imager (RFI). *Microvasc Res*. 2013, 85, 134–137.
44. Jirsova K, Dudakova L, Kalasova S, et al. The OV-TL 12/30 clone of anti-cytokeratin 7 antibody as a new marker of corneal conjunctivalization in patients with limbal stem cell deficiency. *Invest Ophthalmol Vis Sci*. 2011, 52, 5892–5898.
45. Joseph A, Hossain P, Jham S, et al. Expression of CD34 and L-selectin on human corneal keratocytes. *Invest Ophthalmol Vis Sci*. 2003, 44, 4689–4692.
46. Kenyon KR, Tseng SC. Limbal autograft transplantation for ocular surface disorders. *Ophthalmology*. 1989, 96, 709–722.
47. Kwitko S, Marinho D, Barcaro S, et al. Allograft conjunctival transplantation for bilateral ocular surface disorders. *Ophthalmology*. 1995, 102, 1020–1025.
48. Lambiase S, Manni L, Bonini S, et al. Nerve growth factor promotes corneal healing: structural, biochemical, and molecular analyses of rat and human corneas. *Invest Ophthalmol Vis Sci*. 2000, 41, 1063–1069.
49. Mackie IA. Neuroparalytic keratitis. In: *Current ocular therapy 4*, eds. Fraunfelder FT, Roy FH, Philadelphia, W.B. Saunders, 1995, 506–508.
50. Massingale ML, Li X, Vallabhajosyula M, et al. Analysis of inflammatory cytokines in the tears of dry eye patients. *Cornea*. 2009, 28, 1023–1027.
51. Meyer PA, Watson PG. Low dose fluorescein angiography of the conjunctiva and episclera. *Br J Ophthalmol*. 1987, 71, 2–10.
52. Nakamura T, Inatomi T, Sotozono C et al. Transplantation of autologous serum-derived cultivated corneal epithelial equivalents for the treatment of severe ocular surface disease. *Ophthalmology*. 2006, 113, 1765–1772.
53. Nubile M, Lanzini M, Miri A, Pocobelli A, Calienno R, Curcio C, Mastropasqua R, Dua HS, Mastropasqua L. In vivo confocal microscopy in diagnosis of limbal stem cell deficiency. *Am J Ophthalmol*. 2013, 155, 220–232.
54. Paolin A, Cogliati E, Trojan D, et al. Amniotic membranes in ophthalmology: long term data on transplantation outcomes. *Cell Tissue Bank*. 2015, 11, 1–8.
55. Pellegrini G, Traverso CE, Franzi AT, et al. Long-term restoration of damaged corneal surfaces with autologous cultivated corneal epithelium. *Lancet*. 1997, 349, 990–993.
56. Poli M, Burillon C, Auxenfans C, et al. Immunocytochemical Diagnosis of Limbal Stem Cell Deficiency: Comparative Analysis of Current Corneal and Conjunctival Biomarkers. *Cornea*. 2015, 34, 817–823.
57. Puangsricharern V, Tseng SC. Cytologic evidence of corneal diseases with limbal stem cell deficiency. *Ophthalmology*. 1995, 102, 1476–1485.
58. Rama P, Bonini S, Lambiase A et al. Autologous fibroblast cultured limbal stem cells permanently restore the corneal surface of patients with total limbal stem cell deficiency. *Transplantation*. 2001, 72, 1478–1485.
59. Ramos T, Scott D, Ahmad S. An Update on Ocular Surface Epithelial Stem Cells: Cornea and Conjunctiva. *Stem Cells International*. 2015.
60. Rao SK, Rajagopal R, Sitalakshmi G, et al. Limbal allografting from related live donors for corneal surface reconstruction. *Ophthalmology*. 1999, 106, 822–828.
61. Romano MR, Biagioni F, Carrizzo A, et al. Effects of vitamin B12 on the corneal nerve regeneration in rats. *Exp Eye Res*. 2014, 120, 109–117.
62. Rosenthal P, Cotter J. The Boston Scleral Lens in the management of severe ocular surface disease. *Ophthalmol Clin North Am*. 2003, 16,

89-93.

63. Sambursky R, Davitt WF, Latkany R, et al. Sensitivity and specificity of a point-of-care matrix metalloproteinase 9 immunoassay for diagnosing inflammation related to dry eye. *JAMA Ophthalmol.* 2013, 131, 24–28.

64. Sangwan VS, Vemuganti GK, Iftexhar G, et al. Use of autologous cultured limbal and conjunctival epithelium in a patient with severe bilateral ocular surface disease induced by acid injury: a case report of unique application. *Cornea.* 2003, 22, 478–481.

65. Santos MS, Gomes JA, Hofling-Lima AL, et al. Survival analysis of conjunctival limbal grafts and amniotic membrane transplantation in eyes with total limbal stem cell deficiency. *Am J Ophthalmol.* 2005, 140, 223–230.

66. Schoenbeck U, Mach F, Libby P. Generation of biologically active IL-1 beta by matrix metalloproteinases: a novel caspase-1-independent pathway of IL-1 beta processing. *J Immunol.* 1998, 161, 3340–3346.

67. Tatlipinar S, Akpek EK. Topical ciclosporin in the treatment of ocular surface disorders. *Br J Ophthalmol.* 2005, 89, 1363–1367.

68. Tseng SCG, Chen SY, Shen YC, et al. Critical appraisal of ex vivo expansion of human limbal epithelial stem cells. *Current Molecular Medicine.* 2010, 10, 841–850.

69. Tseng SC, Prabhasawat P, Barton K, et al. Amniotic membrane transplantation with or without limbal allografts for corneal surface reconstruction in patients with limbal stem cell deficiency. *Arch Ophthalmol.* 1998, 116, 431–441.

70. Tseng SCG, Tsubota K. Important concepts for treating ocular surface and tear disorders. *Am J Ophthalmol.* 1997, 124, 825–835.

71. Tsubota K, Fujihara T, Saito K, Takeuchi T. Conjunctival epithelium expression of HLA-DR in dry eye patients. *Ophthalmologica.* 1999,

213, 16–19.

72. Tsubota K, Satake Y, Ohyama M et al. Surgical reconstruction of the ocular surface in advanced ocular cicatricial pemphigoid and Stevens-Johnson syndrome. *Am J Ophthalmol.* 1996, 122, 38–52.

73. Tsubota K, Toda I, Saito H, et al. Reconstruction of the corneal epithelium by limbal allograft transplantation for severe ocular surface disorders. *Ophthalmology.* 1996, 102, 1486–1496.

74. Utheim O, Islam R, Lyberg T et al. Serum-free and xenobiotic-free preservation of cultured human limbal epithelial cells. *PLoS One.* 2015, 10, e0118517.

75. Watanabe K, Nishida K, Yamato M, et al. Human limbal epithelium contains side population cells expressing the ATP-binding cassette transporter ABCG2. *FEBS Lett.* 2004, 565, 6–10.

76. Williams KA, Brereton HM, Aggarwal R, et al. Use of DNA polymorphisms and the polymerase chain reaction to examine the survival of a human limbal stem cell allograft. *Am J Ophthalmol.* 1995, 120, 342–350.

77. Yao L, Bai H. Review: mesenchymal stem cells and corneal reconstruction. *Molecular Vision.* 2013, 19, 2237–2243.

78. Yoon KC, Jeong IY, Park YG, Yang SY. Interleukin-6 and tumor necrosis factor-alpha levels in tears of patients with dry eye syndrome. *Cornea.* 2007, 26, 431–437.

79. Zhang J, Cao R, Zhang Y, et al. Differential roles of PDGFR-alpha and PDGFR-beta in angiogenesis and vessel stability. *FASEB J.* 2009, 23, 153–163.

80. Zhao X, Das AV, Thoreson WB, et al. Adult corneal limbal epithelium: a model for studying neural potential of non-neural stem cells/progenitors. *Dev Biol.* 2002, 250, 317–331.

Рецензент: Проф. Искра Маждракова, д.м.н.