

**ДВУЕТАПНО ЛЕЧЕНИЕ НА
ПАЦИЕНТ С ДИСЕКАЦИЯ II ТИП****TWO-STAGE THERAPY IN A PATIENT
WITH AORTIC DISSECTION TYPE II****Веселин Петров¹, Пламен Панайотов²,
Чавдар Бъчваров³, Емил Йорданов¹****Veselin Petrov¹, Plamen Panayotov²,
Chavdar Bachvarov³, Emil Yordanov¹**¹Клиника по съдова хирургия,
УМБАЛ "Св. Марина" - Варна¹Clinic of Vascular Surgery,
St. Marina University Hospital, Varna²Клиника по кардиохирургия,
УМБАЛ "Св. Марина" - Варна²Clinic of Cardiac Surgery,
St. Marina University Hospital, Varna³Сектор по ангиографска диагностика,
УМБАЛ "Св. Марина" - Варна, МУ - Варна³Sector of Angiographic Diagnostics,
St. Marina University Hospital, Varna**РЕЗЮМЕ**

Дисекациите на десцендентната торакална аорта все още представляват предизвикателство както пред хирурзите, така и пред интервенционалните радиолози. Трудният оперативен достъп, високата интра и следоперативна смъртност са причините, които налагат търсене на алтернатива на хирургията. Стент графтирането на засегнатите артерии се оказва добра алтернатива и напоследък все повече се развива в съвременната медицина. Изработването на нови видове стентграфтове, които да позволяват чрез миниинвазивни техники да се осигури предпазване на лявата мозъчна хемисфера и левия горен крайник все повече си пробиват път. За съжаление, за нас все още това са скъпоструващи имплантанти и приложението им е свързано с финансови затруднения от страна на пациенти, болници и здравна каса. Натрупаният опит от страна на хирурзи и интервенционални радиолози обаче води до постигане на много добри резултати от това лечение.

Ключови думи: дебранчинг, дисекация на десцендентна торакална аорта, стент-графт

Десцендентната аорта е една трудна за лечение област от артериалното дърво. Както оперативните намеси, така и интервенционалните процедури в този артериален сегмент крият много подводни камъни, които понякога водят до лоши следоперативни резултати. Много кардиохирурзи избягват отворената хирургия като монотерапия именно поради тази причина. Ето защо напоследък се прибегва до хибридни интервенции – комбинация от отворена хирургия и интервенционална радиология. Принципът на метода е осигуряване на кръвоток в лявата обща сънна артерия, тъй като много често landing зоната за stent graft ангажира устието ѝ. Тази хибридна процедура е известна като debranching на лявата сънна артерия.

Debranching-ът на лявата сънна артерия може да се

ABSTRACT

The dissections of the descending thoracic aorta still present a challenge both for surgeons and for interventional radiologists.

The difficult surgical access, and high intra- and postoperative mortality rate are the reasons, which require the search for an alternative to the surgical approach. Stent-grafting of affected arteries has proven to be a good alternative and recently has been developing more and more in contemporary medicine. The newly designed stent-graft types, which would allow the application of minimally invasive techniques in order to ensure protection of the left cerebral hemisphere and the left upper limb, are becoming more popular. Unfortunately, for us these are still expensive implants and their use is related to financial troubles for the patients, the hospitals and the National Health Insurance Fund (NHIF). However, the accumulated experience by the surgeons and interventional radiologists leads to the achievement of excellent results when applying this therapy.

Keywords: debranching, dissection of descending thoracic aorta, stent-graft

The descending aorta is a difficult-to-treat area of the arterial tree. Both surgical interventions and interventional procedures in this arterial segment have many pitfalls, which sometimes lead to unfavorable postoperative results. Many cardiac surgeons avoid open surgery as a monotherapy precisely for this reason. Therefore, hybrid interventions are preferred in modern practice. They are a combination between open surgery and interventional radiology. The principle of this method is securing the circulation in the left common carotid artery because often the stent-graft landing zone engages its orifice. This hybrid procedure is known as debranching of the left carotid artery.

Debranching of the left carotid artery can be performed in several ways: carotid-carotid extra-anatomic bypass; transpositioning of the left carotid ar-

извърши по няколко начина: каротидо-каротиден екстраанатомичен байпас; транспозиция на лявата каротидна артерия в truncus brachiocephalicus или дясна сънна артерия и проксимален анатомичен аорто-каротиден байпас.

Представяме един случай, третиран по третия вариант, който ние считаме за най-подходящ поради анатомичния ход на съдовата реконструкция. Пациентът Р. С. С., 58 г., постъпва на лечение в клиника по кардиохирургия с картината на остро настъпила болка зад гръдната кост на широка площ. Пациентът има хипертония с обичайни стойности над 160/100, в миналото е имал нефректомия на десен бъбрек по повод хипернефром.

Статус при приемането: задоволително общо състояние, афебрилен, симетричен гръден кош, ритмична сърдечна дейност, СЧ 80/мин.; РР – 165/75; корем мек неболезнен; хепар, лиен неувеличени.

Изследвания: ЕКГ – синусов ритъм, левокамерна хипертрофия, ляв патологичен позиционен тип, епизод на предсърдно мъждене, пауза над 3 секунди, възстановен синусов ритъм. Ехо КГ – при постъпване – ЛП 48 mm; аортен корен 33 mm; ЛК с ТДР 62 mm. Нормална кинетика на клапите.

СТ ангиография: Наличие на интимален флеп на аортата с начална част непосредствено след лява а. субклавия, без да се обхваща последната. Флепът се проследява до всички скенирани нива, като обхваща и АИС, АП, АЕ в ляво до АФС двустранно без да ги обхваща, като в дясно не са засегнати илиачните съдове.

tery in the brachiocephalic trunk or the right carotid artery, and proximal anatomic aorto-carotid bypass.

We present a case, treated using the third option, which we consider as the most suitable due to the anatomic course of the vascular reconstruction. The patient, R. S. S., aged 58, was admitted for treatment in the Clinic of Cardiac Surgery presenting with acute pain behind the sternum engaging a wide area. The patient was hypertensive with usual blood pressure (BP) over 160/100 and in the past had undergone nephrectomy of the right kidney because of a hypernephroma.

Condition at Hospitalization: satisfactory general condition, afebrile, symmetric chest, regular heart-beat, heartrate 80 bpm; BP – 165/75; soft abdomen without any pain; liver and spleen with normal sizes.

Tests: ECG – sinus rhythm, left ventricular hypertrophy, left pathological positioning type, an episode of atrial fibrillation, pause over 3 seconds, recovered sinus rhythm. EchoCG – at hospitalization – left atrium (LA) 48 mm; aortic root 33 mm; left ventricle (LV) with telediastolic dimension (TDD) 62 mm. Normal valvular kinetics.

CT Angiography: Presence of an intimal flap of the aorta with a front part right after the subclavian artery without encompassing it. The flap was traced to all scanned levels and included also the common iliac artery, internal iliac artery, and external iliac artery on the left to the common femoral artery bilaterally without encompassing them. On the right side, no iliac vessels were affected.

First Stage of the Therapy: Having in mind the stable condition of the patient, we chose a two-stage therapy. The first part included anatomic reconstruc-

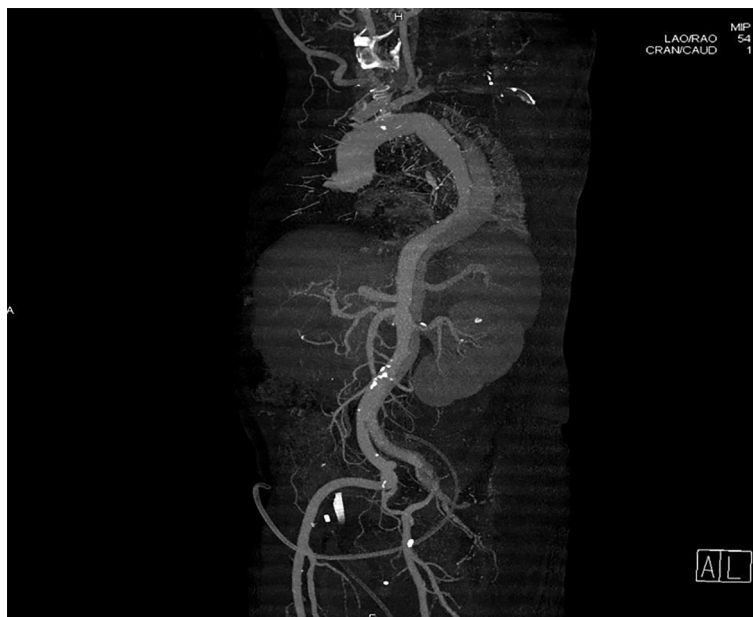

Fig. 1. CT data on the dissection of the thoracic and abdominal aorta

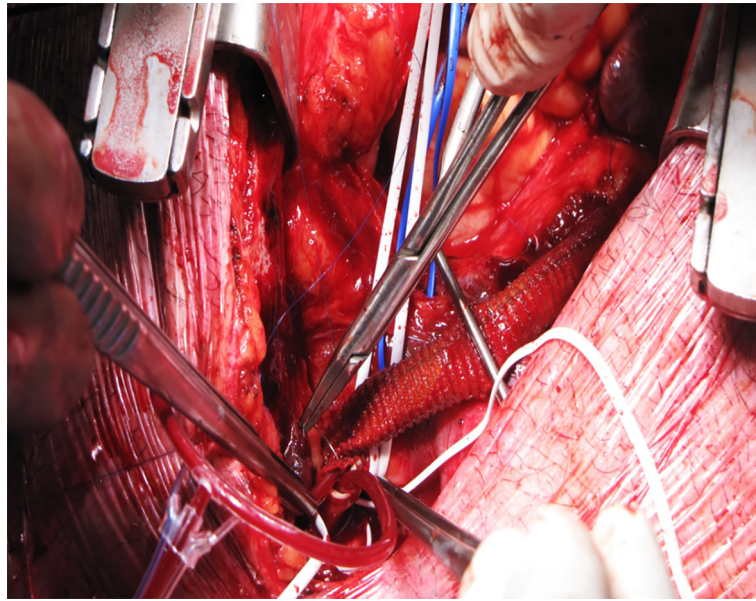


Fig. 2. Intraoperative finding – suturing of the distal anastomosis of the aorto-carotid bypass

Първи етап на лечението: Пред вид стабилното състояние на пациента избрахме двуетапно лечение, като първо да бъде извършване на анатомична реконструкция – аорто-каротиден байпас. Интервенцията бе планова след адекватна подготовка със стандартна стернотомия.

Екипът бе сформиран от кардиохирург и съдов хирург. След стернотомия се извърши отпрепариране на а. carotis communis sinistra, която се взе на гумени държалки за проксимален и дистален контрол. След пристенен клампаж на проксималната асцендентна аорта с клампа на Сатински се направи надлъжна аортотомия. На а. carotis communis sinistra също се извърши надлъжна артериотомия и се постави интралуменен каротиден шънт. Извърши се след това анастомозиране на протеза 8 mm край в стена проксимално за аорта ascendens и дистално за а. carotis communis sinistra - аорто каротиден байпас, а след деклампаж се извърши лигиране на нативната а. carotis communis sinistra. Следоперативната ангиография показва добра проходимост на байпаса.

Следоперативен период: Пациентът е изведен от операционната с интензифицирана антихипертензивна терапия, включваща и интравенозни нитрати на перфузор поради изключително високи стойности на систолното кръвно налягане над 200 mm живак. Екстубация бе извършена на 16 следоперативен час. Поради документиран период на асистолия и загуба на съзнание бе имплантиран ПЕКС.

Втори етап – Stent-Graft: На втория следоперативен ден се извърши ендоваскуларната процедура. Тя бе започната под обща анестезия чрез

tion – aorto-carotid bypass. The intervention was elective after an adequate preparation with standard sternotomy.

The team included a cardiac surgeon and a vascular surgeon. After the sternotomy, dissection of the left common carotid artery was performed. The artery was caught with rubber clamps for proximal and distal control. After the mural clamping of the proximal ascending aorta with a Satinsky clamp, a longitudinal aortotomy was performed. The left common carotid artery underwent longitudinal arteriotomy and an intraluminal carotid shunt was placed. After that, an an end-to-side anastomosis of a prosthesis 8 mm was performed proximally to the ascending aorta and distally to the left common carotid artery – an aorto-carotid bypass. After declamping, the native left common carotid artery was ligated. The postoperative angiography showed good patency of the bypass.

Postoperative Period: The patient left the operating room with intensified anti-hypertensive therapy including also intravenous nitrates using a perfusor system due to the extremely high levels of the systolic BP – over 200 mmHg. Extubation was performed on the 16th postoperative hour. Due to documented astystolic periods and loss of consciousness, a pacemaker was implanted.

Second Stage – Stent-Graft: On the second postoperative day, an endovascular procedure was performed. It started under general anesthesia with a transbrachial access with 5 Fr angiographic catheter. The angiography showed the brachiocephalic trunk, the aorto-carotid bypass, a normal left subclavian artery, and normal vertebral arteries. There was a criti-

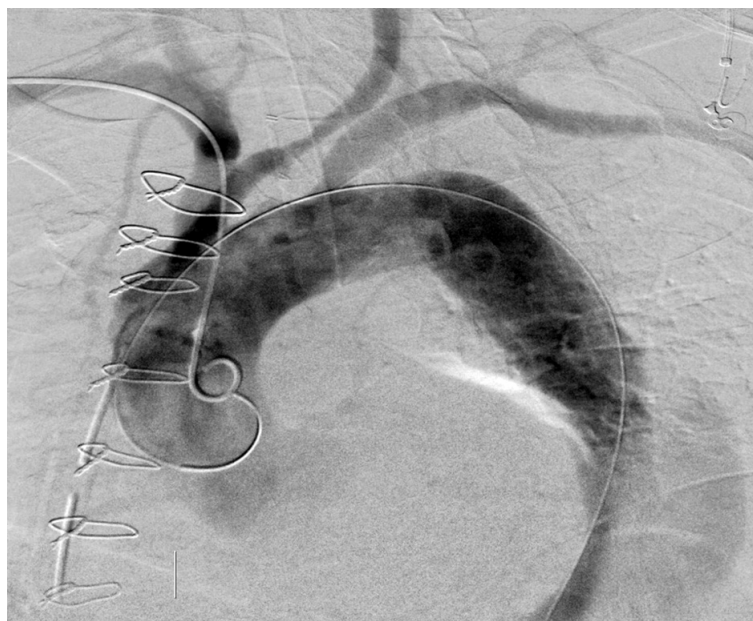


Fig. 3. Second stage – implanting the stent-graft. The guidewires are inserted via brachial and inguinal accesses

трансбрахиален достъп с 5 Fr дезиле за ангиография. На ангиографията се визуализираха truncus brachiocephalicus, орто-каротидния байпас, нормална лява а. subclavia и нормални вертебрални артерии. До а. subclavia имаше критична стеноза на лумена на аортата.

Чрез отворена хирургия и отпрепариране на дясната обща бедрена артерия в ингвиналната гънка се постави дезиле 4 Fr. Въведе се в аортата 0.14 mm метален водач под флуороскопичен контрол в истинския ѝ лумен. Коронарния водач се замени с Lunderquist 035/300 mm. След roadmapping на

cal stenosis of the aortic lumen next to the subclavian artery.

By means of open surgery and dissection of the right common femoral artery, a 4 Fr catheter was inserted in the inguinal fold. A 0.14-mm guidewire was inserted under fluoroscopic control in the true lumen of the aorta. The coronary guidewire was replaced with Lunderquist 035/300 mm. After roadmapping of the aortic arch a 40 mm/217 mm stent-graft was deployed over the guidewire. This covered the orifice of the left common carotid artery and the left subclavian artery. A post-procedure angiography

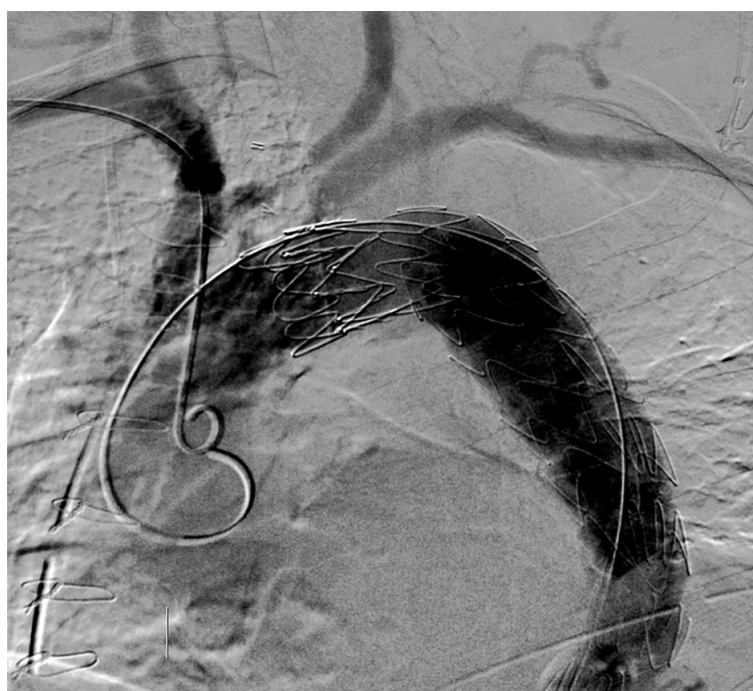

Fig. 4. The stent-graft is implanted and deployed

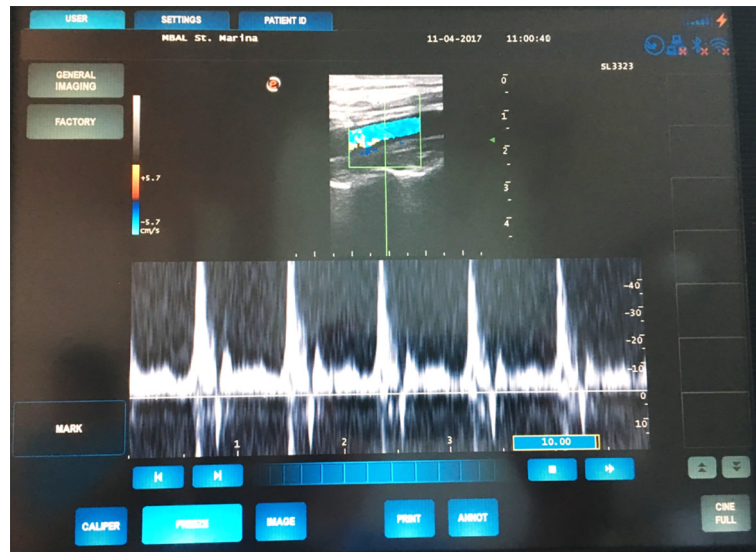


Fig. 5. Postoperative Doppler echocardiography at discharge. A patent bypass and a very good Doppler sonogram are observed

аортната дъга върху металния водач се разгъна стентграфт 40mm/217mm. При това се покрито устието на лявата обща каротидна артерия и лявата подключична артерия. Постпроцедурната ангиография показва пълно възстановяване на кръвния ток в истинския лумен на торакалната аорта, без проксимален флеп и бърз ток под графта. Въпреки наличната дисекция на лявата обща илиачна артерия, кръвотокът двустранно в илиачните артерии бе нормален, съдовете бяха с нормален лумен и с бърз кръвоток.

Следоперативният ехо-доплер на а. carotis communis sinistra показва много добра проходимост, добре изпълнена с кръвен ток артерия, правилни по форма и контур доплерови сонограми и акустичен ултразвуков сигнал.

ЗАКЛЮЧЕНИЕ

Добрият изход от заболяването на пациента показва, че това е правилен подход при тази патология. Проксималните обходни анастомози според нас са за предпочитане поради анатомичния им ход, добрия козметичен ефект, намаления риск от следоперативни усложнения. При натрупване на опит с тези операции може да се мисли за министернотомия, като по-щадящ достъп, разширен наляво по анатомичния ход на а. carotis com. Екстраанатомичните каротидо-каротидни байпаси трябва да се прилагат само в случаи на увредени пациенти с много висок оперативен риск. При тях козметичният проблем е съпътстван и от опасности от ретромбоза, дехисценция на кожата, покриваща съдовата протеза, с последваща инфекция, както и затруднения при преглъщане и движение на главата. За добрия изход много

showed a completely restored circulation in the true lumen of the thoracic aorta without a proximal flap and fast flow under the graft. Despite the dissection of the left common iliac artery, the bilateral circulation in the iliac arteries normal and the vessels were with a normal lumen and fast blood flow.

The postoperative Doppler echocardiography of the left common carotid artery showed a very good patency, normal volume of the blood flow in the artery, normal form and contour of the Doppler sonograms and acoustic ultrasound signal.

CONCLUSION

The favorable outcome of the patient shows that this is the right approach for this pathology. The proximal bypass anastomoses, in our opinion, are preferable due to their anatomical course, good cosmetic effect, and decreased risk of postoperative complications. With the accumulation of experience with these operations, a mini-sternotomy, extended to the left following the anatomical course of the common carotid artery, can be considered as a more sparing approach.

The extra-anatomical carotid-carotid bypasses must be used only in cases of impaired patients with a very high surgical risk. For them the cosmetic problem is accompanied by a risk of rethrombosis, dehiscence of the skin covering the vascular prosthesis with a subsequent infection, as well as difficulty in swallowing and head movements. For a favorable outcome, the synchronization between the cardiac surgeon, the vascular surgeon and the interventional radiologist is of vital importance, as well as the presence of specialists in all three fields with enough experience. The accumulation of experience with this pathology

важен е синхронът между кардиохирурга, съдовия хирург и интервенционалния радиолог, както и наличието на достатъчно опитни специалисти във всяка една от трите области. Много важно е и натрупването на повече опит в тази патология, която е скъпоструваща и нереимбурсирана от НЗОК, което поставя допълнителни трудности и напрежение в операционния екип.

Адрес за кореспонденция:

Доц. д-р Пламен Панайотов, д.м.
Варна, бул. Хр. Смирненски 1
Клиника по кардиохирургия
e-mail: pl.panayotov@gmail.com

is crucial because this is a costly procedure, which is not covered by the National Health Insurance Fund (NHIF), thus presenting the surgical team with additional problems and tension.

Address for correspondence:

Assoc. prof. Plamen Panayotov, MD, PhD
Clinic of Cardiology
St. Marina University Hospital
1 Hristo Smirnenski Blvd
9000 Varna
e-mail: pl.panayotov@gmail.com

REFERENCES

1. Antoniou GA, El Sakka K, Hamady M, Wolfe JHN. Hybrid treatment of complex aortic arch disease with supra-aortic debranching and endovascular stent graft repair. *Eur J Vasc Endovasc Surg.* 2010; 39(6):683 – 90. doi: 10.1016/j.ejvs.2010.02.002.
2. Weigang E, Parker J, Czerny M, Peivandi A, Dorweiler B, Beyersdorf F, et al. Endovascular aortic arch repair after aortic arch debranching. *Ann Thorac Cardiovasc Surg.* 2009; 87(2):603 – 7. doi: 10.1016/j.athoracsur.2008.08.036.
3. Yoshida RA, Kolvenbach R, Yoshida WB, Wasijew S, Schwierz E, Lin F. Total endovascular debranching of the aortic arch. *Eur J Vasc Endovasc Surg.* 2011; 42(5):627 – 30. doi: 10.1016/j.ejvs.2011.06.054.