

COMUNICACIÓN

Frecuencia de plasmocitomas extramedulares en caninos y felinos diagnosticados en el laboratorio de histopatología de la Universidad Nacional Mayor de San Marcos (periodo 2006-2016)

Frequency of extramedullary plasmacytomas in canines and felines diagnosed in the histopathology laboratory of the Universidad Nacional Mayor de San Marcos (period 2006-2016)

Paulo Mariño V.^{1,2}, Nieves Sandoval C.^{1,3}

RESUMEN

El objetivo del presente estudio fue determinar la frecuencia de plasmocitomas extramedulares (PEMs) en caninos y felinos diagnosticados en el Laboratorio de Histopatología de Universidad Nacional Mayor de San Marcos en el periodo 2006-2016. Se ubicaron 1758 fichas de diagnóstico histopatológico relacionados a neoplasias, de las cuales 1703 correspondieron a caninos y 55 a felinos. De estos, 110 (6.5%) y 8 (14.5%) correspondieron a PEMs en caninos y felinos, respectivamente. Se determinó la frecuencia de PEMs con respecto a la especie (canino/felino), sexo (macho/hembra), edad (≤ 2 , >2 - <7 , ≥ 7 para caninos, y ≤ 1 , >1 - <7 , ≥ 7 para felinos) y raza. Se encontró una frecuencia de PEMs de 6.5% en caninos y 14.5% en felinos con relación al total de neoplasias. Asimismo, se presentó en el 65 y 63% en caninos y felinos machos, respectivamente. Con relación a la edad, el grupo etario más afectado en caninos fue ≥ 7 años, en tanto que en felinos se presentó a partir del año de edad. La mayor frecuencia se presentó en razas definidas en caninos (71%) y en mestizos en felinos (88%).

Palabras clave: plasmocitomas extramedulares, neoplasias, frecuencia

¹ Laboratorio de Histología, Embriología y Patología Animal, Facultad de Medicina Veterinaria, Universidad Nacional Mayor de San Marcos, Lima, Perú

² E-mail: paulo.marino.vidal@gmail.com

³ E-mail: nieves.sandovalchaupe@gmail.com

Recibido: 13 de septiembre de 2019

Aceptado para publicación: 2 de enero de 2021

Publicado: 23 de febrero de 2021

ABSTRACT

The aim of this study was to determine the frequency of extramedullary plasmacytomas (EMPs) in canines and felines diagnosed in the Histopathology Laboratory of Universidad Nacional Mayor de San Marcos in the period 2006-2016. Records of histopathological diagnosis related to neoplasms were located (n=1758), of which 1703 corresponded to canines and 55 to felines. Of these, 110 (6.5%) and 8 (14.5%) were EMPs in canines and felines, respectively. The frequency of EMPs was determined with respect to the species (canine/feline), sex (male/female), age (<2, >2-<7, >7 for canines, and <1, >1->7, >7 for cats) and breed. A frequency of EMPs of 6.5% was found in canines and 14.5% for felines in relation to the total neoplasms. Likewise, it occurred in 65 and 63% male canines and felines, respectively. Regarding age, the most affected age group in canines was >7 years, whereas in cats it appeared from one year of age. The highest frequency occurred in purebreds in canines (71%) and in mestizos in cats (88%).

Key words: extramedullary plasmacytomas, neoplasms, frequency

INTRODUCCIÓN

Las neoplasias de células plasmáticas se desencadenan en el momento que una célula linfoide, el linfocito B, prolifera en forma desmesurada formando una población clonal de células que presentan características de malignidad. En la mayoría de los casos esta población es de naturaleza monoclonal, es decir derivan de una misma célula, produciendo mayormente el mismo tipo de inmunoglobulinas (Withrow y Vail, 2007).

Casos aislados de PEMs en caninos han sido raramente reportados en el pulmón, laringe, bazo, riñón, hígado y útero (Jacobs *et al.*, 2002; Hayes *et al.*, 2007). Casos aún más raros de PEM caninos han sido reportados en otras localizaciones, tales como: canal vertebral, cerebro y glándula mamaria (Figura 1) (Jacobs *et al.*, 2002). Todos los demás sitios son considerados cerca del 1% de los casos reportados (Kupanoff *et al.*, 2006).

La manifestación de esta neoplasia puede ser como plasmocitomas extramedulares (PEMs), plasmocitomas óseos (POS) solitarios o mieloma múltiple (MM) (Majzoub *et*

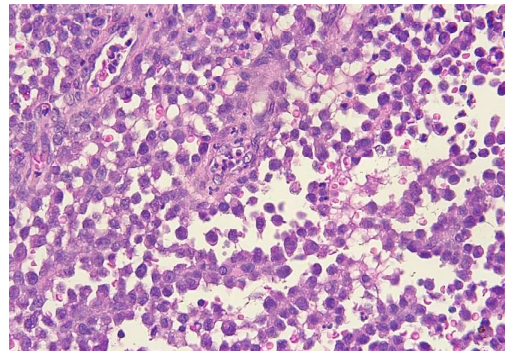


Figura 1. Corte histopatológico de glándula mamaria en canino hembra. Presencia de abundantes plasmocitos atípicos que disgregan el tejido conectivo. Las células presentan: anisocitosis, anisocariosis, figuras de mitosis, núcleos central y paracentral, presencia de escasas células inflamatorias (neutrófilos) (Tinción H&E, 40x). Fuente: LHEPA-FMV-UNMSM

al., 2003). Jacobs *et al.* (2002) mencionan que los POS son considerados una manifestación temprana del MM, mientras que los PEMs son definidos como acumulaciones

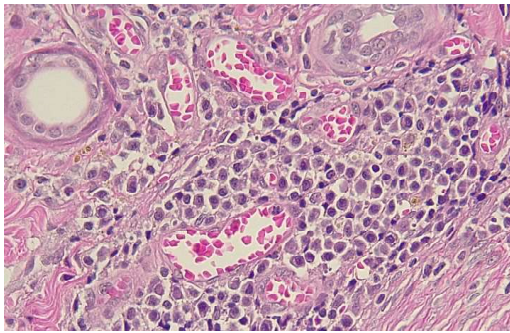


Figura 2. Corte histopatológico de morro nasal en canino macho. Se observan numerosas células plasmáticas atípicas con escaso a regular citoplasma, prominentes núcleos excéntricos e hiper cromáticos (Tinción H&E, 40x). Fuente: LHEPA-FMV-UNMSM

solitarias de células plasmáticas monoclonales en tejidos blandos. Además, en caninos se presentan típicamente en la piel (Figura 2) y tracto gastrointestinal, particularmente en la mucosa oral y rectal.

Los PEMs abarcan aproximadamente el 2.5% del total de neoplasias que se presentan en los perros (Cangul *et al.*, 2002). De los PEMs caninos, 86% son cutáneos, 9% aparece en la cavidad oral y labios y 4% en el recto y colon (Lucke, 1987). En felinos, los PEMs parecen ser tumores más raros aún y, al igual que en los caninos, se observan mayormente en piel, cavidad oral y mucosa ano-rectal (Schöniguer *et al.*, 2007). No existe cifra precisa sobre su presentación en gatos, ya que la incidencia es muy baja y existen pocos informes al respecto, pero se reconoce que los felinos afectados tienen alrededor de 8.5 años (Sternberg *et al.*, 2010). Por otro lado, el mieloma múltiple parece ser un tumor no relacionado con los PEMs, pero en caso de tener sospecha de un problema generalizado, se tienen que hacer pruebas para descartar esta patología (Schwartz *et al.*, 2005).

El presente estudio tuvo como objetivo determinar la frecuencia del plasmocitoma extramedular en caninos y felinos, para lo cual

se hizo la evaluación de los informes histopatológicos relacionados a neoplasias procedentes del Laboratorio de Histología, Embriología y Patología Animal (LHEPA) de la Facultad de Medicina Veterinaria (FMV) de la Universidad Nacional Mayor de San Marcos (UNMSM), en el periodo 2006-2016.

MATERIALES Y MÉTODOS

El estudio retrospectivo y descriptivo se desarrolló con informes histopatológicos del LHEPA-FMV-UNMSM, Lima, Perú, del periodo 2006-2016. En total, fueron ubicados 1758 informes relacionados con neoplasias. De estos, 118 tenían hallazgos de PEMs.

Se determinó la frecuencia de PEMs con respecto a la especie (perro y gato), sexo (macho y hembra); edad (perro: ≤ 2 , >2 - <7 , ≥ 7 años; gatos: ≤ 1 , >1 - <7 , ≥ 7) y raza por especie. La frecuencia de las variables indicadas se calculó a través de la fórmula de frecuencia relativa porcentual [$F_i = (n_i/N) \times 100$] donde F_i es la frecuencia de la variable a analizar, n_i es el número de casos que presenta dicha característica, y N es el número total de casos.

RESULTADOS

De los 118 casos correspondientes a PEMs, 110 se presentaron en caninos y 8 en felinos. La frecuencia de PEMs con relación al total de neoplasias diagnosticadas en el LHEPA-FMV-UNMSM en el periodo 2006-2016 fue de 6.5% (110/1703) en perros y 14.5% (8/55) en gatos.

La frecuencia de presentación de PEMs según la especie, edad y sexo se presenta en el Cuadro 1. La edad promedio en perros fue de 7.0 años (rango: 2 meses - 11.5 años) y en gatos de 6.8 años (rango: 3-8 años).

En el caso de las razas de los caninos, 29% (32/110) fueron mestizos, mientras que la mayor frecuencia se presentó en Golden Retriever (11.9%), Bóxer (9.1%), Pitbull y Cocker Spaniel (4.5% cada una) y Pastoř

Cuadro 1. Frecuencia de plasmocitomas extramedulares (PEMs) según la especie, sexo y edad en diagnósticos del Laboratorio de Histología, Embriología y Patología Animal (LHEPA) de la Facultad de Medicina Veterinaria (FMV) de la Universidad Nacional Mayor de San Marcos

Variables		PEMs	
		n	%
Especie	Canino	110	93
	Felino	8	7
Sexo (caninos)	Macho	72	65
	Hembra	38	35
Edad (caninos)	≤2	14	12
	>2-<7	33	31
	≥7	63	57
Sexo (felinos)	Macho	5	63
	Hembra	3	37
Edad (felinos)	≤1	0	0
	>1-<7	4	50
	≥7	4	50

Alemán y Schnauzer (3.6% cada una). Otras razas presentaron menores frecuencias (Cuadro 2). En cuanto a razas de gatos, el 88% (7/8) de los casos correspondió a animales cruzados y 8% (1/8) a razas definidas, en este caso un Persa.

DISCUSIÓN

En este estudio descriptivo retrospectivo de 10 años (2006-2016) se halló una frecuencia de PEMs en caninos de 6.5%; observándose un aumento del 2.2% en la casuística de estas neoplasias en contraste con lo reportado por De Vivero *et al.* (2013) en un estudio previo en el mismo laboratorio. Este aumento podría deberse al concepto de «tenencia responsable de mascotas», que se observa en los dueños de mascotas que acu-

Cuadro 2. Frecuencia de plasmocitomas extramedulares (PEMs) según la raza en caninos

Raza	n	%
Mestizos	32	29.0
Golden Retriever	13	11.9
Boxer	10	9.1
Pitbull	5	4.5
Cocker Spaniel	5	4.5
Pastor Alemán	4	3.6
Schnauzer	4	3.6
Otras	37	15.5
Total	110	100

den a la clínica veterinaria (Laflamme, 2012; Niessen *et al.*, 2012).

La mayor frecuencia de casos de PEMs en caninos machos (65%) coincide con otros estudios (Cangul *et al.*, 2002; Palacios *et al.*, 2010). Asimismo, el 57% de los caninos afectados tenían 7 o más años, lo cual es confirmado por Withrow y Vail (2007), quienes sostienen que la mayor frecuencia de perros afectados se encuentra en perros de edad media y avanzada (7-14 años) y por Ramos-Vara *et al.* (2007) quienes reportan una edad promedio de 9.4 años en perros afectados con estas neoplasias (PEMs). Es posible que el debilitamiento del sistema inmune, debido a la edad intervenga en la capacidad del organismo para controlar células mutadas que podrían ser malignas (Roitt, 2014).

En cuanto a los grupos raciales, los caninos de raza definida representarían más del 70% de los casos de PEMs. En el presente estudio, las razas más afectadas fueron el Golden Retriever y el Bóxer, mientras que Lucke (1987) y Sternberg *et al.* (2010), indican una mayor predisposición racial por parte del Cocker Español-Americano, Cocker Español Inglés, West Highland White Terriers, Yorkshire, Pastor Alemán, Bóxer y Labrador Retriever. Sin embargo, estos resultados también son dependientes de la población de cada una de estas razas en un determinado medio.

Se encontró una mayor proporción de PEMs (14.5%) en los felinos que en los caninos. Esto podría ser un reflejo del reducido número de casos evaluados en el presente estudio. Por otro lado, la población felina del estudio tiene 7 o más años, lo cual coincide con que los PEMs tienen una mayor frecuencia de presentación en individuos adultos mayores. Castro *et al.* (2012), en un estudio también retrospectivo de 11 años (1996-2007) en el mismo laboratorio no encontró caso alguno de plasmocitoma extramedular; sin embargo, en el presente estudio se encontraron varios casos de PEMs. Se cree que esta «repentina» aparición podría estar vinculada al hecho de que esta neoplasia (PEM) haya sido subdiagnosticada, confundiendo con otras

neoplasias de células redondas, tales como linfomas cutáneos, mastocitomas y sarcomas reticulares (Sandusky *et al.*, 1987). Esto es apoyado por Ozkan *et al.* (2014), quien indica que los plasmocitomas han sido generalmente mal clasificados, debido a sus similitudes morfológicas y clínicas con respecto a otras neoplasias.

En cuanto a los grupos raciales de los felinos, solo se encontró un caso de raza definida (un gato Persa), a diferencia del trabajo de Majzoub *et al.* (2003), quienes realizaron una caracterización histopatológica e inmunofenotípica de nueve gatos con PEM, de los cuales cuatro eran de raza (Abisinio, Persa, Burmese) y el resto era cruzado. Esta diferencia podría deberse a que en la ciudad de Lima son muy pocos los dueños que tienen gatos de raza definida, siendo más predominantes los tradicionales europeos de pelo corto (cruzados).

El número de casos según la edad fueron bastante escasos para poder determinar frecuencias más precisas. No obstante, Schöniguer *et al.* (2007) reportaron una mayor frecuencia de casos de PEMs en gatos con 8-9 años. En forma similar, Sternberg *et al.* (2010) indicaron que los felinos afectados tenían un promedio de 8.5 años.

CONCLUSIONES

La frecuencia de PEMs, según los registros del Laboratorio de Histología, Embriología y Patología Animal de la Facultad de Medicina Veterinaria (FMV) de la Universidad Nacional Mayor de San Marcos (UNMSM) en el periodo 2006-2016 en caninos fue de 6.5% y en felinos de 14.5%. En ambas especies fue más frecuente en machos y en animales mestizos.

LITERATURA CITADA

1. Cangul IT, Wijnen M, Van Garderen E, Van Den Ingh TSG 2002. Clinico-pathological aspects of canine cutaneous

- and Mucocutaneous plasmacytomas. *J Vet Med A Physiol Pathol Clin Med* 49: 307-312. doi: 10.1046/j.1439-0442.2002.00456.x
2. **Castro T, Chavera A, Perales R, Fernández V. 2012.** Frecuencia de neoplasias en felinos en la ciudad de Lima durante el periodo de 1996-2007. *Rev Inv Vet Perú* 23: 529-532.
 3. **De Vivero L, Chavera A, Perales R, Fernández V. 2013-** Frecuencia de neoplasias caninas en Lima: Estudio retrospectivo en el periodo 1995-2006. *Rev Inv Vet Perú* 24 :182-188. doi: 10.15381/rivep.v24i2.2487
 4. **Hayes AM, Gregory SP, Murphy S, McConnell JF, Patterson-Kane JC. 2007.** Solitary extramedullary plasmacytoma of the canine larynx. *J Small Anim Pract* 48: 288-291. doi: 10.1111/j.1748-5827.2006.00265.x
 5. **Jacobs RM, Messick JB, Valli VE. 2002.** Tumors of the hemolymphatic system. In: Meuten DJ (ed). *Tumors of domestic animals*. 4th edUSA: Iowa State Press. p 119-198.
 6. **Kupanoff PA, Popovitch CA, Goldschmidt MH. 2006.** Colorectal plasmacytomas: A retrospective study of nine dogs. *J Am Anim Hosp Assoc* 42: 37-43. doi: 0.5326/0420037
 7. **Laflamme D.P. 2012.** Nutritional care for aging cats and dogs. *Vet Clin North Am Small Anim Pract* 42: 769-791. doi: 10.1016/j.cvsm.2012.04.002
 8. **Lucke VM. 1987.** Primary cutaneous plasmacytomas in the dog and cat. *J Small Anim Pract* 28: 49-55. doi: 10.1111/j.1748-5827.1987.tb05970.x
 9. **Majzoub M, Breuer W, Platz SJ, Linke RP, Hermanns W. 2003.** Histopathologic and Immunophenotypic characterization of extramedullary plasmacytomas in nine cats. *Vet Pathol* 40: 249-253. doi: 10.1354/vp.40-3-249
 10. **Niessen SJ, Powney S, Guitian J, Niessen AP, Pion PD, Shaw JA, Church DB. 2012.** Evaluation of a quality-of-life tool for dogs with diabetes mellitus. *J Vet Intern Med* 26: 953-961. doi: 10.1111/j.1939-1676.2012.00947.x
 11. **Ozkan B, Ulgen S, Yildirim F, Kiziler A, Ozer K, OR M, Gurel A, Barutcu U, Dodurka H. 2014.** A disseminated cutaneous plasmacytoma case in a dog. *Vet Anim Sci* 38: 339-343. doi:10.3906/vet-1212-21.
 12. **Palacios D, Font A, Closa C. 2010.** Plasmocitoma intratraqueal en un perro: diagnóstico y tratamiento. *Clin Vet Peq Anim* 30: 25-29.
 13. **Ramos-Vara JA, Miller MA, Valli VEO. 2007.** Immunohistochemical detection of multiple myeloma 1/interferon regulatory factor 4 (MUM1/IRF-4) in canine plasmacytoma: comparison with CD79a and CD20. *Vet Pathol* 44: 875-884. doi: 10.1354/vp.44-6-875
 14. **Roitt I. 2014.** Roitt - Inmunología. Fundamentos. 12^a ed. México: Ed Panamericana. 548 p.
 15. **Sandusky GE, Carlton WW, Wightman KA. 1987.** Diagnostic immunohistochemistry of canine round cell tumors. *Vet Pathol* 24: 495-499.
 16. **Schöniguer S, Bridger N, Allenspach K, Mantis P, Rest J, Steeves E. 2007.** Sinonasal plasmacytomas in a cat. *J Vet Diagn Invest* 19: 573-577. doi: 10.1177/104063870701900521
 17. **Schwartz P, Bellah JR, Wolfersteig D. 2005.** What is your diagnosis? Primary Tracheal Tumor. *J Am Vet Med Assoc* 226: |299-1300. doi: 10.2460/javma.-2005.226.1299
 18. **Sternberg R, Wypij J, Barger A. 2010.** Solitary and extramedullary bone plasmacytomas in dogs and cats. *Vet Med* 4: 12-13.
 19. **Withrow SJ, Vail D. 2007.** Oncología clínica de pequeños animales. 4^o ed. España: Multimedia Ed. Veterinarias. 772 p.