

Laporan Kasus

Rekonstruksi Lantai Orbita dan Dinding Anterior Maksila pada Blow Out Fracture Terbuka Tidak Murni Menggunakan Titanium Mesh Plate

Desy Ambriani¹, Al Hafiz²

Abstrak

Blow out fracture merupakan fraktur yang melibatkan dinding orbita terutama dinding medial dan atau lantai orbita yang disebabkan dari peningkatan tekanan intraorbita mendadak. *Blow out fracture* merupakan fraktur orbita yang paling sering terjadi akibat jatuh, perkelahian, kecelakaan lalu lintas atau cedera olahraga. Tanda dan gejala yang dapat muncul karena *blow out fracture* adalah enoftalmos, diplopia, dan gangguan gerak bola mata. Diagnosis blow out fraktur ditegakkan dari anamnesis, pemeriksaan fisik dan computerized tomography scanning. Tindakan bedah rekonstruksi menggunakan implan dilakukan jika didapatkan adanya herniasi volume isi bola mata, fraktur lantai orbita >1 cm, muscle entrapment, diplopia, enoftalmus dan keterbatasan gerakan bola mata. Dilaporkan satu kasus fraktur blow out dekstra yang ditatalaksana rekonstruksi dengan menggunakan titanium mesh plate dan screws melalui pendekatan insisi luka infra orbita. Fraktur ini terjadi akibat benturan objek dari luar yang mengenai orbita atau rim orbita yang mengakibatkan peningkatan tekanan intraorbita. Tekanan intraorbita mendorong organ intraorbita ke sekelilingnya termasuk ke lantai orbita yang rapuh sehingga terjadi herniasi ke inferior.

Kata kunci: blow out fracture, fraktur orbita, mesh titanium, trauma fasial

Abstract

Blow out fracture is a fracture that involves the orbital wall, especially the medial wall and or orbital floor, caused by a sudden increase in intraorbital pressure. Blow out fracture is the most common type of orbital fracture due to falls, fights, traffic accidents or sports injuries. Signs and symptoms that can arise due to blow out fractures are enophthalmos, diplopia, and impaired eye movement. Blow out fracture diagnosis can be done from anamneses, physical examination and computerized tomography scanning. The reconstruction surgery by using implant was performed if there were herniation the volume of the contents of the orbital, an orbital floor fracture >1 cm, muscle entrapment, diplopia, enophthalmos and limited eyeball movement. It has been reported a case of blow out fracture dekstra treated reconstruct by interfragmentary fixation using mesh plate titanium and screws through subtarsal and extended subsilier incision through an infraorbital incision approach. Conclusion: Blow-out fractures occurred due to the object's impaction that hit the orbital or orbital rim, which would increase intraorbital pressure. Intraorbital pressure

Keywords: blow out fracture, orbital fracture, titanium mesh, facial trauma

Afiliasi penulis: ¹Program Pendidikan Dokter Spesialis THT-KL, Fakultas Kedokteran, Universitas Andalas, Padang, Indonesia.

²Bagian THT-KL, Fakultas Kedokteran, Universitas Andalas, Padang, Indonesia.

Korespondensi: hafizdjosan_md@yahoo.com Telp: 08126777076

PENDAHULUAN

Blow out fracture (BOF) merupakan fraktur yang melibatkan dinding orbita terutama dinding medial dan atau lantai orbita yang disebabkan dari peningkatan tekanan intraorbita tiba-tiba.¹ Fraktur orbita lebih sering terjadi ada pria dibandingkan wanita dan paling sering terjadi pada usia 21-30 tahun.² *Blow out*

fracture merupakan fraktur yang sering terjadi pada trauma midfasial.¹ *Blow out fracture* ditemukan pada 4%-16% dari semua fraktur maksilofasial dan 30%-55% dari fraktur zigoma kompleks dan fraktur naso-orbita-ethmoid.³

Anatomi Orbita

Orbita adalah rongga berbentuk piramida dengan kanalis optikus sebagai puncaknya.⁴ Volume orbita kira-kira 30 ml.⁵ Margin terdepan orbita (rim orbita) memiliki diameter horizontal dan vertikal masing-masing 4 cm dan 3,5 cm, sedangkan bagian terlebarnya ± 1 cm di belakang rim orbita.⁶ Apeks puncak orbita terletak diantara 40-45 mm posterior dan memiliki struktur neovaskular.⁴ Pada orang dewasa, panjang nervus optikus yang terbentang dari belakang bola mata hingga kiasma optikum adalah sekitar 50 mm.⁷

Dinding orbita dibentuk oleh tujuh tulang yaitu os frontal, os sphenoid, os maksila, os lakrimal, os etmoid, os palatina dan os zigoma.⁸ Bagian lantai orbita dibentuk oleh os zigoma, os maksila dan os palatina.⁹ Bagian medial di bentuk oleh os lakrimal, os etmoid dan bagian atap orbita dibentuk oleh sphenoid wing dan os frontal.⁶ Sedangkan dinding lateral di bentuk oleh os zigoma dan os sphenoid wing.⁴ Tinggi dinding medial orbita setengah dari ketinggian dinding lateral orbita karena dinding orbita inferior naik ke atas secara media sekitar 45° .⁸ Meskipun lamina papirasea merupakan struktur tipis (0.2-0.4 mm) dari dinding medial orbita, BOF lebih sering terjadi di lantai (0.5-1.0 mm) sisi medial dari kanalis infraorbita.⁸ Hal ini disebabkan karena dinding medial orbita terdapat tulang yang bersepta dalam sinus etmoidalis.⁸

Ketebalan atap dari kanalis infraorbital hanya 0,23 mm dan tulang dasar orbita bagian posteromedial berkisar 0,37 mm. Hal ini sangat kontras dengan tulang dasar orbita bagian lateral yang berkisar 1,25 mm atau 5 kali lebih tebal dari tulang diatas kanalis infraorbita. Hal ini yang meningkatkan kecurigaan kita terjadi fraktur dasar orbita apabila ditemukan rasa baal pada pasien yang meliputi daerah nervus infraorbital.¹⁰

Patofisiologi

Ada tiga teori yang menjelaskan mekanisme BOF yaitu teori *buckling*, hidrolis dan kontak bola mata

dengan dinding orbita.¹¹ Hampir seluruh kejadian BOF melibatkan kombinasi dari ketiga mekanisme tersebut.¹² Pada teori *buckling*, 68 mJ energi yang dibutuhkan untuk menyebabkan fraktur lantai orbita.¹³ Hal ini menyatakan suatu konduksi dimana jika suatu benturan langsung mengenai rim orbita, maka akan ditransfer menuju tulang yang paling lemah dan tipis khususnya lantai orbita dan dinding medial sehingga menyebabkan fraktur tanpa disertai herniasi dari volume orbita yang signifikan.¹¹

Pada teori hidrolis, dinyatakan bahwa fraktur terjadi akibat tekanan energi sebesar 71 mJ.¹³ Energi ini dihasilkan dari benda yang berukuran lebih besar dibandingkan diameter orbita dengan keterlibatan lantai orbita dan dinding medial di mana sering terjadi herniasi volume orbita.¹¹

Klasifikasi

Fraktur orbita diklasifikasikan dalam tiga kategori yaitu: fraktur rim orbita, fraktur dinding orbita komunitif dan fraktur *trapdoor*.¹⁴ Fraktur dinding orbita yang tidak disertai fraktur rim orbita disebut BOF murni, sedangkan fraktur yang melibatkan rim orbita disebut BOF tidak murni.¹⁵ *Blow out fracture* tidak murni diklasifikasikan lagi menjadi beberapa tipe sesuai lokasi rim orbita yang terlibat, yaitu tipe orbito-zigomatikum, naso-orbito-etmoid (NOE) dan kompleks (kombinasi beberapa tipe).¹⁵

Fraktur *trapdoor* paling sering terjadi pada anak-anak. Nama lain fraktur *trapdoor* adalah fraktur *white eye*. Fraktur *trapdoor* merupakan fraktur yang linier dengan pergeseran tulang yang minimal. Patahan yang menggantung ini dapat memberikan mekanisme tahanan balik seperti pintu yang menutup saat terjadi herniasi dari jaringan periorbita sehingga jaringan akan terjepit diantara celah patahan tulang. Karakteristik tulang wajah pada anak bersifat spongiosa, elastisitas dengan jaringan periosteum yang kuat.¹⁴

Gejala Klinis

Gejala klinis yang timbul pada BOF adalah hematoma periorbita, proptosis (tahap awal), enoftalmus (tahap lanjut), ekimosis, diplopia, emfisema, hipoestesia di daerah sekitar kelopak mata bawah, pipi dan bibir atas.¹⁶ Diplopia didefinisikan

sebagai gangguan visual di mana satu objek dilihat sebagai dua objek.¹⁷ Gejala pada fraktur *trapdoor* adalah refleks okulkardiak.¹⁸ Trias reflek okulkardiak adalah mual/muntah, bradikardi dan sinkop.¹⁶

Pemeriksaan Fisik dan Penunjang

Pemeriksaan fisik utama dalam menilai pasien setelah trauma yaitu evaluasi jalan napas dan peredaran darah. Bola mata juga harus dievaluasi visus, fungsi pupil dan motilitas otot bola mata, inspeksi bilik anterior dan fundus.^{9,17}

Pemeriksaan penunjang radiologi dilakukan jika ada riwayat trauma wajah dan dicurigai terdapat fraktur dari pemeriksaan fisik yaitu deformitas, krepitasi, keterbatasan gerak bola mata, penurunan penglihatan, proptosis, enoftalmus. Pemeriksaan radiografi sinus paranasal proyeksi Waters merupakan modalitas pencitraan yang mudah tersedia dan hemat biaya dan paling berguna untuk mendeteksi fraktur lantai orbita dengan herniasi jaringan lunak di antrum maksila yang terlihat sebagai *hanging drop* (gambar 2).^{16,17}

Computerized tomography scanning (CT scan) kepala potongan koronal, sagital, aksial dan tiga dimensi merupakan standar emas untuk mendeteksi dan visualisasi terperinci dari cedera tulang dan jaringan lunak yang terjadi seperti *entrapment* otot dan menentukan fraktur orbita. CT scan dilakukan dengan irisan <2 mm untuk mengoptimalkan penilaian maksilofasial.^{16,17}

Diagnosis

Penegakan diagnosis dilakukan dari anamnesis, pemeriksaan fisik dan dikonfirmasi dengan CT scan atau MRI. Anamnesis menyeluruh yang mencakup deskripsi mekanisme cedera dan pertanyaan spesifik tentang rasa sakit disekitar orbita, diplopia, rasa sakit saat menggerakkan bola mata dan mati rasa pada kelopak mata bawah, hidung dan bibir atas.¹⁸

Penatalaksanaan

Tatalaksana pasien BOF orbita meliputi istirahat dan modifikasi aktivitas, antibiotik, kortikosteroid dan tindakan pembedahan. Antibiotik digunakan sebagai profilaksis untuk mencegah kemungkinan selulitis orbita. Pasien diberikan steroid oral jangka pendek

yang bertujuan untuk mengurangi edema jaringan lunak dan otot ekstra okular. Antibiotik oral diberikan secara empiris dan dekongestan hidung digunakan jika tidak ada kontra indikasi. Pasien disarankan tidak membuang ingus karena dapat memperburuk emfisema orbita.^{9,16}

Tatalaksana dan waktu yang tepat untuk memperbaiki BOF orbita masih kontroversi, sebagian besar ahli merekomendasikan tindakan pembedahan pada pasien dewasa dilakukan dalam waktu 3-14 hari setelah cedera. Tindakan pembedahan untuk fraktur *trapdoor* sebaiknya dalam 24-48 jam. Prinsip tindakan bedah pada BOF adalah menilai lantai orbita, membebaskan jaringan lunak dan otot yang terjepit, memperkuat lantai orbita dengan menggunakan implan. Indikasi untuk dilakukan tindakan bedah pada pasien BOF orbita adalah: fraktur setengah lantai orbita atau lebih dengan herniasi jaringan lunak ke sinus maksilaris, diplopia, enoftalmus > 2 mm, keterbatasan fungsi otot ekstraokular dan adanya deformitas sepanjang margin infraorbital dengan parestesia dari saraf infraorbital yang menyebabkan mati rasa. Pada kasus dengan diplopia yang persisten bahkan yang telah dilakukan tindakan rekonstruksi fraktur lantai orbita dapat dikoreksi dengan operasi otot orbita dengan prosedur *reverse knapp* dengan menempatkan otot rektus medial dan lateral di belakang otot rektus inferior.^{13,17,19}

Pemilihan material implan yang digunakan dipengaruhi oleh beberapa faktor tergantung jenis fraktur, usia, lokasi.²⁰ Material implan yang digunakan dapat berupa *autologous grafts*, *allogenic* dan alloplastik.²¹

Material alloplastik terdiri dari dua jenis yaitu permanen dan *resorbable*.²¹ Contoh implan permanen *non metallic* adalah *porous polyethylene*, *teflon*, *marlex mesh*, *silastic sheets*, *bioactive glass* dan untuk metal seperti titanium, *vitallium*. Material alloplastik yang *resorbable* adalah *polylactic*, *polydioxanone* dan *polyglactin*.²¹ Keuntungan penggunaan material alloplastik permanen adalah mudah dibentuk, dapat digunakan untuk defek yang besar, dan mengurangi lama operasi.²² Kekurangannya adalah dapat menimbulkan infeksi, reaksi benda asing, migrasi dan ekstrusi dari implan.²⁰ Material alloplastik akan sulit dikeluarkan kembali apabila timbul infeksi.²¹

Keuntungan penggunaan material alloplastik yang *resorbable*: Material ini biokompatibel, lentur dan menyesuaikan defek, sedangkan kekurangannya stabilitasnya masih diragukan untuk pemakaian lama dan pada pemeriksaan *rontgen* tidak radio opak.²⁰

Komplikasi

Kegagalan mendiagnosis fraktur yang memerlukan tatalaksana dini dapat mengakibatkan komplikasi intraoperatif atau pasca operasi karena fibrosis, kontraktur dan penyatuan tulang union. Komplikasi pasca operasi lainnya termasuk kehilangan penglihatan, traumatik neuropati optik, diplopia, retraksi kelopak mata bawah, perdarahan, infeksi, kerusakan saraf infraorbital dengan hipoestesi dan epifora.⁹

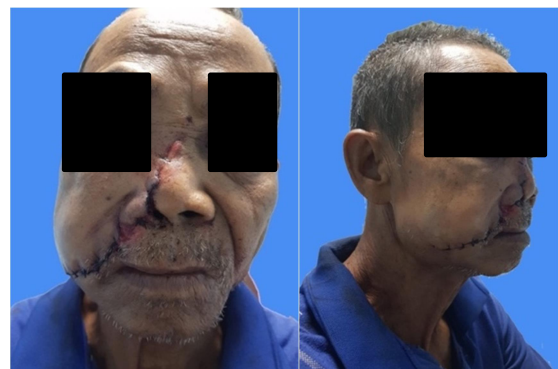KASUS

Dilaporkan seorang pasien laki-laki berusia 69 tahun dibawa ke IGD RSUP M. Djamil Padang pada tanggal 19 Oktober 2019 dengan keluhan utama luka robek di sepanjang hidung dan wajah sisi kanan sejak ± 14 jam sebelum masuk rumah sakit. Awalnya pasien sedang memotong besi dengan gergaji mesin gerinda, tiba-tiba wajah pasien terkena potongan gerinda. Pasien tetap sadar saat dan setelah kejadian. Setelah kejadian pasien dibawa ke Puskesmas Silaut lalu dilakukan tindakan jahit pada luka di wajah kemudian pasien dirujuk ke RSUD Painan lalu dirujuk ke RSUP Dr. M. Djamil Padang untuk penanganan lebih lanjut. Bengkak dan nyeri pada wajah sisi kanan ada. Mata kanan merah ada, penurunan penglihatan mata kanan ada, penglihatan ganda tidak ada, nyeri dan sukar menggerakkan bola mata kanan ke arah atas, keluar darah dari lubang hidung kanan ada membasahi ± 5 helai tisu dan berhenti sendiri. Rasa kebas di kelopak mata bawah sisi kanan ada. Hidung tersumbat ada. Penurunan penciuman tidak ada. Nyeri dan sukar membuka mulut tidak ada. Keluar darah dari mulut tidak ada. Sesak nafas tidak ada, rasa darah mengalir ke tenggorok tidak ada. Luka di tempat lain tidak ada.

Pada pemeriksaan fisik didapatkan keadaan umum sakit sedang, kesadaran komposmentis kooperatif GCS 15, tekanan darah 120/70 MmHg, frekuensi nadi 97x/menit, frekuensi pernafasan 20x/menit dan temperatur 36,5°C. Pemeriksaan lokalis

THT-KL didapatkan telinga dalam batas normal. Pemeriksaan kavum hidung kanan sempit, konka inferior edem, konka media sukar dinilai, septum deviasi sukar dinilai, sekret tidak ada, bekuan darah tidak ada, darah mengalir tidak ada. Kavum nasi kiri dalam batas normal. Pemeriksaan tenggorok di dapatkan dalam batas normal. Pemeriksaan rongga mulut trismus dan maloklusi tidak ada. Pada pemeriksaan regio frontal dalam batas normal.

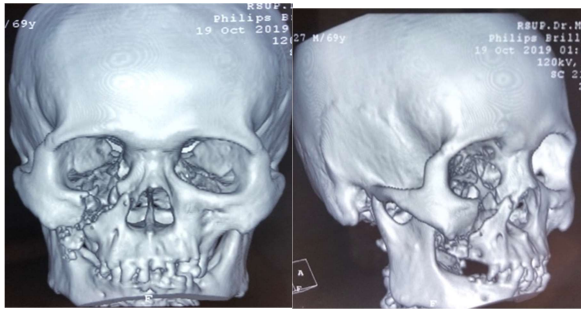
Regio orbita dekstra ditemukan edema pada palpebra superior dan inferior, hipoestesi di kelopak mata bawah kanan, konjungtiva hiperemis, keterbatasan dan nyeri gerak bola mata ada dan jarak interkantus 31 mm. Regio orbita sinistra dalam batas normal. Regio dorsum nasal tampak luka jahitan sepanjang 25x10 mm, edema ada, krepitasi tidak ada, nyeri tekan ada, *alignment* tidak bisa dinilai. Regio zigoma dekstra dan sinistra dalam batas normal. Regio maksila dekstra dan sinistra dalam batas normal. Regio labialis dekstra tampak laserasi, edema ada, krepitasi tidak bisa dinilai, nyeri tekan ada. Regio labialis sinistra dalam batas normal. Regio mandibula dekstra tampak laserasi, edema ada, krepitasi tidak bisa dinilai, nyeri tekan ada. Regio mandibula sinistra dalam batas normal. Regio temporomandibular bilateral didapatkan dalam batas normal (gambar 1).



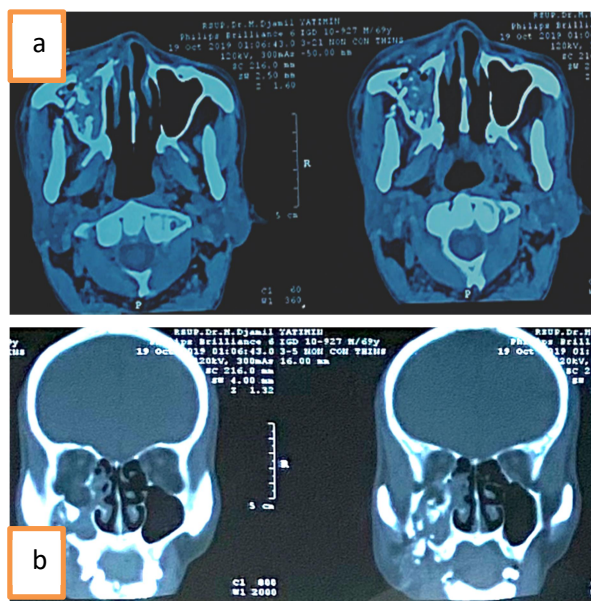
Gambar 1. Foto pasien pre operasi

Hasil CT scan sinus paranasal (SPN) potongan aksial dan koronal serta 3D kepala didapatkan kesan fraktur rantai orbita dekstra, rim orbita, fraktur dinding maksila dekstra dan hematosinus (gambar 2 dan 3). Berdasarkan anamnesis, pemeriksaan fisik dan CT scan pasien didiagnosis kerja *blow out fracture* terbuka tidak murni dan fraktur dinding anterior maksila dekstra. Pasien direncanakan untuk dilakukan

rekonstruksi dan ORIF (*Open Reduction Internal Fixation*), pemasangan fiksasi interfragmen dengan *titanium mesh plate* dan *screw* dalam anestesi umum.



Gambar 2. CT scan 3D Kepala



Gambar 3. CT-scan sinus paranasal, potongan (a) aksial dan (b) koronal

Pada pemeriksaan laboratorium lengkap didapatkan leukositosis dengan nilai $11.650/\text{mm}^3$ dan pemeriksaan lain dalam batas normal. Pasien diberikan terapi IVFD Ringer Laktat (RL) 8 jam/kolf + drip ketorolak 30mg/ml, injeksi ceftriakson 2x1 gr (iv).

Pasien dikonsulkan ke Bagian Mata dengan hasil pemeriksaan status lokalis mata didapatkan visus mata kanan 1/2/60, perdarahan subkonjungtiva ada, kornea bening dan mata kiri visus 20/40. Pasien didiagnosa traumatik optik neuropati okuli dekstra, fraktur lantai orbita os maksila dekstra dan perdarahan subkonjungtiva okuli dekstra. Bagian Mata memberikan terapi injeksi metilprednisolon 4x250 mg (intravena) untuk dua hari dan vitamin B kompleks 3x1 (oral).

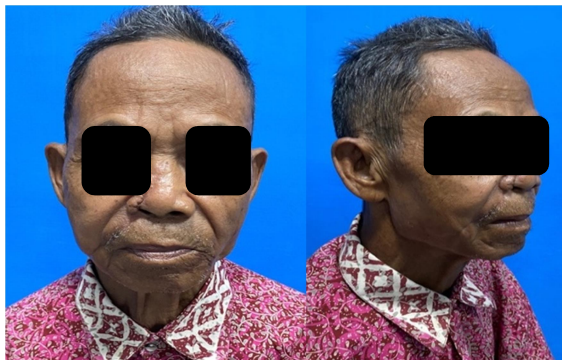Pada tanggal 21 Oktober pasien dilakukan rekonstruksi dan ORIF (*Open Reduction Internal Fixation*) pemasangan fiksasi interfragmen dengan *titanium mesh plate* dan *screw* dengan prosedur sebagai berikut: pasien tidur posisi supine di atas meja operasi dalam anestesi umum. Dilakukan tindakan aseptik dan antiseptik pada lapang operasi. Dilakukan pengangkatan benang jahit sepanjang luka dari dorsum nasi, alar nasi, nasolabial dekstra. Dilakukan evaluasi dan pembersihan pada area luka dengan NaCl 0,9% kemudian fragmen patahan tulang yang masuk kedalam sinus maksila diangkat dan darah didalam sinus maksila juga dibersihkan. Tampak fraktur os lantai orbita dekstra, sebagian ligamentum medial kantung dekstra terlepas dan terjepit diantara fragmen patahan tulang, fraktur os dinding anterior maksila dekstra. Dilakukan pengukuran kedalaman kavum orbita melalui lantai orbita didapatkan panjang garis fraktur lantai orbita dari rim orbita sampai posterior lantai orbita sekitar 3 cm lalu dilanjutkan pemasangan *titanium mesh plate* pada lantai orbita lalu di bor dan di fiksasi dengan *screw* 1.6x5mm 2 buah. Ligamentum medial kantung yang terjepit dibebaskan kemudian sebagian ligamentum medial kantung yang terlepas direkonstruksi dengan cara direkatkan kembali pada posisi anatomis dengan cara diikat pada *screw* 1.6 x 5 mm yang telah dibor di dinding lateral os nasal. Dilanjutkan pengeboran pada dinding os maksila dekstra lalu di fiksasi interfragmen dengan *titanium mesh plate* dan 6 buah *screw* 1.6x5mm pada sisi kiri dan kanan. Luka dijahit lapis demi lapis menggunakan benang *absorbable* poliglaktin 3.0 dan dilanjutkan dengan jahit luar menggunakan benang *polypropylene* 6.0. Evaluasi tidak terdapat perdarahan orofaring. Operasi selesai.

Terapi pasca operasi diberikan IVFD RL+drip ketorolak 30mg/ml 8 jam/kolf, sefotaksim 2x1 gram (IV), omeprazol 1x40mg (po), pseudoefedrin hcl 30mg + 40mg terfenadine 3x1 tablet (po), N-asetil sistein 3x200mg kapsul (po) dan kloramfenikol salf 1%. Terapi dari bagian Mata metilprednisolon 1x40 mg (oral).

Pada tanggal 22 Oktober 2019 (hari ke-2 pasca operasi) rasa kebas pada wajah kanan ada, nyeri pada daerah operasi minimal, nyeri dan sukar menggerakkan bola mata tidak ada, penurunan

penglihatan mata kanan ada. Nyeri dan sukar membuka mulut tidak ada. Pemeriksaan regio orbita dekstra didapatkan ada hiperemis konjungtiva. Pada regio sepanjang dorsum nasal, nasolabial dan mandibula dekstra jahitan post operasi tenang. Pemeriksaan status lokalis Mata didapatkan visus mata kanan 2/60, perdarahan subkonjungtiva berkurang sedangkan mata kiri didapatkan visus 20/40. Pasien diperbolehkan pulang pada hari ketiga rawatan.

Pada tanggal 29 Oktober 2019 (hari ke-8 pasca operasi) rasa kebas pada wajah sisi kanan ada, nyeri pada wajah ada minimal. Penurunan penglihatan mata kanan ada. Nyeri dan sukar buka mulut tidak ada. Pemeriksaan pada regio sepanjang dorsum nasi, nasolabial dan mandibula dekstra luka jahitan tenang, tidak terdapat edema, krusta (+) kehitaman. Dilakukan *aff hecting* selang seling. Diberikan terapi ciprofloksasin 2x500mg, N-asetil sistein 3x200mg, pseudoefedrin hcl 30mg + 40mg terfenadine 3x1 tablet dan B kompleks tablet 3x1. Pasien dianjurkan untuk kontrol 1 bulan lagi. Pada tanggal 30 Desember 2019 (2 bulan pasca operasi) rasa kebas pada wajah dan penurunan penglihatan tidak ada.



Gambar 4. Bulan kedua pasca operasi

Pada regio sepanjang dorsum nasal, nasolabial dan mandibula dekstra jahitan post operasi tenang. Dilakukan nasoendoskopi dengan hasil dalam batas normal dan terapi ibuprofen 3x400 mg (Gambar 4).

PEMBAHASAN

Telah dilaporkan kasus laki-laki berusia 69 tahun dengan diagnosis *blow out fracture* terbuka tidak murni dan fraktur dinding anterior maksila dekstra yang dilakukan tindakan operatif rekonstruksi dan ORIF

(*Open Reduction Internal Fixation*) pemasangan fiksasi interfragmen dengan *titanium mesh plate* dan *screw* oleh Sub Bagian Fasial Plastik dan Bedah Rekonstruksi THT-KL RSUP Dr. M. Djamil Padang. Diagnosis *blow out fracture* tidak murni ditegakkan dari anamnesis, pemeriksaan fisik dan pemeriksaan penunjang berupa CT scan. Pada anamnesis diperoleh riwayat terjadinya peristiwa, berapa lama peristiwa terjadi, mekanisme terjadinya dan seberapa besar luka yang terjadi, riwayat gangguan penglihatan atau pandangan ganda, gangguan pergerakan bola mata dan enoftalmus.¹⁸ Dari CT-scan didapatkan adanya fraktur os lantai orbita, rim orbita dan dinding anterior maksila dekstra. Taiwo²³ mengemukakan bahwa BOF tidak murni melibatkan fraktur lantai dan rim orbita.

Fraktur dinding orbita mencapai 4-16% dari semua fraktur di wajah.²³ Kejadian BOF tidak murni dan BOF murni adalah 3:1.²⁴ *Blow out fracture* merupakan trauma fasial paling sering terjadi karena tulang orbita yang relatif tipis.¹ Penyebabnya paling umum adalah kecelakaan lalu lintas, cedera terkait olahraga dan serangan fisik.²³ Trauma terjadi bisa diakibatkan kecepatan bersifat tinggi atau rendah dengan mekanisme trauma tumpul atau tajam.²⁵ Kejadian ini umumnya sering terjadi pada pria dibandingkan dengan wanita.² Pada kasus ini pasien seorang laki-laki, mekanisme terjadinya fraktur karena benturan benda keras dan tajam saat bekerja, hal ini sama dengan literatur.

Boyette *et al*²⁰ menyatakan bahwa terjadinya kebutaan terkait dengan fraktur orbita dilaporkan sebesar 0,7-10%. Kerusakan saraf infraorbital telah menunjukkan hipoestesi persisten pada 22-50% setelah operasi.²⁵ Berdasarkan anamnesis dan gejala klinis pada pasien ini didapatkan sukar menggerakkan bola mata kanan kearah atas, enoftalmus, hipoglobus dan rasa kebas di bawah kelopak mata bawah mata kanan. Enoftalmus disebabkan karena ada peningkatan volume tulang orbita akibat kondisi masuknya lemak orbita atau otot ekstraokuler kedalam terutama ke antrum maksila.²³

Diploopia dan keterbatasan gerak bola mata bisa disebabkan akibat adanya edema, perdarahan di otot mata, fibrosis, merusakkan otot atau nervus mata.¹³ Pada fraktur lantai orbita dengan keterbatasan

gerakan bola mata secara vertikal disebabkan oleh otot rektus inferior atau fasia perimuscular terjepit ke dalam lokasi fraktur.⁹ Hosal¹³ dalam studinya melaporkan keluhan diplopia ada sekitar 83% sebelum dilakukan operasi dan tetap ada diplopia walaupun telah dilakukan operasi sekitar 17%. Hosal¹³ mengutip studi Emory melaporkan insiden terjadi diplopia residual sekitar 12% setelah dilakukan operasi BOF. Pemeriksaan objektif yang dapat digunakan untuk mengevaluasi diplopia adalah tes penglihatan tunggal binocular berupa *a bicocular single vision test* (BSV) dan *a hess screen test*.²⁶

Pada pemeriksaan fisik didapatkan palpasi; krepitasi tidak dapat diidentifikasi karena edema dan didapatkan hipoestesi pada kelopak mata bawah kanan dari pemeriksaan sensitivitas menggunakan kapas yang membandingkan pada wajah sisi kanan dan kiri. Kondisi bola mata kanan tampak masuk kedalam dan level bola mata tampak turun sehingga bola mata menjadi tidak simetris jika dibandingkan dengan bola mata sisi kiri.

Hasil CT scan 3D kepala didapatkan fraktur os lantai orbita dan os dinding anterior os maksila dekstra. Pasien dilakukan pemasangan *titanium mesh plate* dan *screw* pada dasar orbita dan dinding anterior os maksila dekstra.

Tatalaksana waktu yang ideal untuk tindakan bedah pada BOF orbita masih kontroversi.¹³ Tindakan bedah direkomendasikan untuk pasien dengan gejala diplopia, enoftalmus dan keterbatasan gerak bola mata.¹³ Hasil CT scan didapatkan adanya *entrapment* jaringan orbita dan adanya enoftalmus >2mm.^{9,13} Menurut banyak ahli waktu ideal dilakukannya tindakan operasi sebaiknya dianjurkan lebih awal (dalam 2 minggu) karena dapat meminimalkan fibrosis yang progresif dan kontraktur jaringan yang prolaps.¹³ Pada pasien ini dilakukan tindakan operasi dalam waktu 2 hari pasca cedera.

Holtmann²⁷ mengutip studi Ellies dan Tan pada tahun 2003, melaporkan bahwa *titanium mesh plate* lebih akurat untuk merekonstruksi lantai orbita dari pada graft tulang. Material implan titanium banyak menjadi bahan pilihan, sekitar 79,1% dari semua kasus lebih memilih menggunakan *titanium mesh plate* dan *screw*.²⁸ *Mesh* titanium dan *porous polyethylene* lebih kompatibel untuk merekonstruksi fraktur lantai

orbita daripada silikon dan bahkan lebih baik dari pada bahan alloplastik resorbable seperti *polydioxanone*.²⁶ Titanium sangat biokompatibel dan memiliki kekuatan yang bagus dan menjadikannya ideal untuk merekonstruksi tulang dan telah terbukti sangat aman dan minimal infeksi pasca operasi. Pada pasien ini dilakukan rekonstruksi menggunakan material implan titanium.

Penggunaan kortikosteroid pada BOF orbita juga masih kontroversi, namun beberapa percobaan kortikosteroid dapat mengurangi edema jaringan dan dapat membatasi risiko diplopia jangka panjang.⁹ Sebelum pemberian terapi kortikosteroid, akan lebih baik jika berkonsultasi dengan dokter mata.¹⁸

Tindakan bedah sebagai tatalaksana BOF bertujuan untuk rekonstruksi lantai orbita, reposisi organ intraorbita dan menghilangkan diplopia dengan memperbaiki gerak bola mata. Tujuan tersebut dicapai dengan pemasangan implan yang diharapkan dapat menggantikan struktur dan fungsi lantai orbita yang telah rusak.

Pemilihan rute pendekatan bedah operasi tergantung pada luas lokasi fraktur, pengalaman operator dan peralatan operasi yang tersedia.²⁰ Pendekatan insisi subsiliar, subtarsal dan transkonjungtival.²⁸ Pendekatan yang dapat dilakukan antara lain melalui bekas luka pasca trauma sehingga tidak membutuhkan insisi tambahan, karena dengan lokasi fraktur yang berdekatan dengan lesi pada jaringan lunak wajah dapat digunakan sebagai akses masuk untuk dilakukan fiksasi interfragmen.²⁸

Pada pasien ini dilakukan eksplorasi melalui bekas luka pasca trauma karena fragmen tulang dapat ditemukan serta akses yang adekuat ke area lantai orbita dan maksila serta *mesh* titanium yang digunakan untuk menutup defek fraktur ukurannya lebih kecil dari ukuran defek fraktur. Al-anezi²⁹ mengemukakan ukuran *mesh* yang digunakan tidak boleh lebih besar dari defek fraktur karena dapat mempengaruhi pergerakan bola mata.

SIMPULAN

Blow out fracture terjadi akibat benturan objek dari luar yang mengenai orbita atau rim orbita yang mengakibatkan peningkatan tekanan intraorbita.

Tekanan intraorbita mendorong organ intraorbita ke sekelilingnya termasuk ke lantai orbita yang rapuh sehingga terjadi herniasi ke inferior.

Pada pasien ini telah dilakukan penanganan dengan rekonstruksi dan ORIF dalam dua hari pasca cedera dengan implan *titanium mesh plate*. Pemilihan teknik ini dikarenakan lebih stabil dalam hal fungsi dan fiksasi tulang lebih baik. Secara umum tindakan bedah diindikasikan untuk pasien dengan herniasi volume isi bola mata >1.5 mL, fraktur lantai orbita >1 cm atau 50% luas dasar orbita, *muscle entrapment*, enoftalmus, keterbatasan gerakan bola mata dan parestesia dari saraf infraorbital yang menyebabkan mati rasa. *Follow up* dua bulan pasca operasi sudah tidak didapatkan keluhan lagi. Fiksasi interfragmen dengan menggunakan *titanium mesh plate* pada fraktur yang defeknya besar pada lantai orbita dan anterior maksila mendapatkan hasil yang bagus baik dari keluhan dan estetika pasien.

UCAPAN TERIMAKASIH

Terimakasih kepada semua pihak yang senantiasa memberikan bantuan dan dukungan dalam pelaksanaan laporan kasus ini.

DAFTAR PUSTAKA

- Shin J, Park SI, Hwang Y, Kwon H, Shim HS. Reconstruction of medial wall blowout fracture defect with a combination of resorbable meshed plate and cancellous bone allograft. *Biomed Res Int*. 2019;1-8.
- Shin JW, Lim JS, Yoo G, Byeon JH. An analysis of pure blowout fractures and associated ocular symptoms. *J Craniofac Surg*. 2013;24(3):703-7.
- Kim Hyo Seong JEC. Orbital floor fractures. *Arch Craniofacial Surg*. 2016;17(3):451-514.
- René C. Update on orbital anatomy. *Eye*. 2006;20(10):1119-29.
- Anker R KN. Regional anaesthesia for ophthalmic surgery. *BJA Educ*. 2017;17(7):221-7.
- Vemuri S, Tao JP. Orbital anatomy. In: Wanatabe K, Shoja MM, Loukas M, Tubbs RS, editor (penyunting). *Anatomy for plastic surgery of the face, head and neck*. Edisi ke-1. New York: Thieme; 2016. hlm.120-5.
- Bowling B. *Kanski's clinical ophthalmology a systemic approach*. Edisi ke-8. Australia: Elsevier; 2016.
- Babak A. *Orbital blow out fractures to operate or not to operate, that is the question (dissertation)*. Karolinska Institutet: Karolinska University Hospital; 2017.
- Joseph JM, Glavas IP. Orbital fractures: A review. *Clin Ophthalmol*. 2011;5(1):95-100.
- Adnan J, Mohamed NA, Noorsal K, Devadass V, Razikin MF, Guan MTC. Design and fabrication of patient specific orbital floor implant using 3D metal printing. *Industrial Centre Innovation In Biomedical*:75-88.
- Akira S. Etiology of orbital blowout fractures. *J Tokyo Med Univ*. 2014;72(1):19-24.
- Lima LB, Miranda RBDM, Furtado LM, Rocha FS, Silva MC, Silva MCPD. Reconstruction of orbital floor for treatment of a pure blowout fracture. *Rev Port Estomatol Med Dent e Cir Maxilofac*. 2015;56(2):122-6.
- Hosal BM, Beatty RL. Diplopia and enophthalmos after surgical repair of blowout fracture. *Orbit*. 2002;21(1):27-33.
- Phan LT, Piluek WJ, McCulley TJ. Orbital trapdoor fractures. *Saudi J Ophthalmol*. 2012; 26 (3):277-82.
- Helmi F, Santoso BS. Case report: Blow out fracture complex type. *Can Fam Physician*. 2019; 55:74-81.
- Nitin V. Blow out fracture. *DOS Times*. 2014;19(9):17-21.
- Wei Leslie DV. Pediatric orbital floor fractures. *J AAPOS*. 2011;15(2):173-80.
- Karsteter PA, Yunker C. Recognition and management of an orbital blowout fracture in an amateur boxer. *J Orthop Sport Phys Ther*. 2006; 36(8):611-8.
- Furuta M, Yago K, Iida T. Correlation between ocular motility and evaluation of computed tomography in orbital blowout fracture. *Am J Ophthalmol*. 2006;142(6):1019-25.
- Boyette JR, Pemberton JD, Bonilla-Velez J. Management of orbital fractures: Challenges and solutions. *Clin Ophthalmol*. 2015;9:2127-37.

21. Mok D, Lessard L, Cordoba C, Harris PG, Nikolis A. A review of materials currently used in orbital floor reconstruction. *Can J Plast Surg.* 2004; 12(3):134-40.
22. Banica B, Ene P, Vranceanu D, Ene R. Titanium preformed implants in orbital floor reconstruction - case presentation, review of literature. *Madica a J Clin Med.* 2013;8(1):34-9.
23. Taiwo AO, Braimah RO, Ibikunle A. Impure orbital blowout fractures: Our experience and challenges. *Saudi Surg J.* 2017;5(3):127-30.
24. Gulati A, Gupta B, Singh I. An unusual orbital blow out fracture: A Case report. *Orbit.* 2011; 30(1):10-2.
25. Vadim PN, Astakhov YS, editor (penyunting). *Orbital floor fractures a physician's manual.* In: *Orbital Fractures.* Russia: Springer; 2012:121-230.
26. Yamanaka Y, Watanabe A, Sotozono C, Kinoshita S. Impact of surgical timing of post operative ocular motility in orbital blowout fractures. *Br J Ophthalmol.* 2018;102(3):398-403.
27. Holtmann H, Eren H, Sander K, Kübler NR, Handschel J. Orbital floor fractures - short- and intermediate-term complications depending on treatment procedures. *Head Face Med.* 2016;12(1):1-6.
28. Elgazzar R, Diamond J. Orbital blowout fractures in Manitoba: Demographics and Surgical outcomes. *Glob J Otolaryngol.* 2019;20(1):1-7.
29. Alanezi M, Mahran H, Alomaym M, Albaty S, Alharbi M. Role of titanium mesh as a reconstruction material for orbital floor defects in cases of orbital blowout trauma. *OHDM.* 2018;17(5):1-5.