

University of Groningen

Buikpijn bij een man met een vaatprothese in de aorta

Liesker, David J; Mulder, Douwe J; Saleem, Ben R

Published in:
Nederlands Tijdschrift voor Geneeskunde

IMPORTANT NOTE: You are advised to consult the publisher's version (publisher's PDF) if you wish to cite from it. Please check the document version below.

Document Version
Publisher's PDF, also known as Version of record

Publication date:
2021

[Link to publication in University of Groningen/UMCG research database](#)

Citation for published version (APA):

Liesker, D. J., Mulder, D. J., & Saleem, B. R. (2021). Buikpijn bij een man met een vaatprothese in de aorta. *Nederlands Tijdschrift voor Geneeskunde*, 165, [D5131]. <https://www.ntvg.nl/artikelen/buikpijn-bij-een-man-met-een-vaatprothese-de-aorta>

Copyright

Other than for strictly personal use, it is not permitted to download or to forward/distribute the text or part of it without the consent of the author(s) and/or copyright holder(s), unless the work is under an open content license (like Creative Commons).

The publication may also be distributed here under the terms of Article 25fa of the Dutch Copyright Act, indicated by the "Taverne" license. More information can be found on the University of Groningen website: <https://www.rug.nl/library/open-access/self-archiving-pure/taverne-amendment>.

Take-down policy

If you believe that this document breaches copyright please contact us providing details, and we will remove access to the work immediately and investigate your claim.

Downloaded from the University of Groningen/UMCG research database (Pure): <http://www.rug.nl/research/portal>. For technical reasons the number of authors shown on this cover page is limited to 10 maximum.

DISCLAIMER



Onafhankelijke informatie is niet gratis. Het NTvG investeert veel geld om het hoge niveau van haar artikelen te waarborgen, door een proces van peer-review en redactievoering. Het NTvG kan alleen bestaan als er voldoende betaalde abonnementen zijn. Het is niet de bedoeling dat onze artikelen worden verspreid zonder betaling. Wij rekenen op uw medewerking.

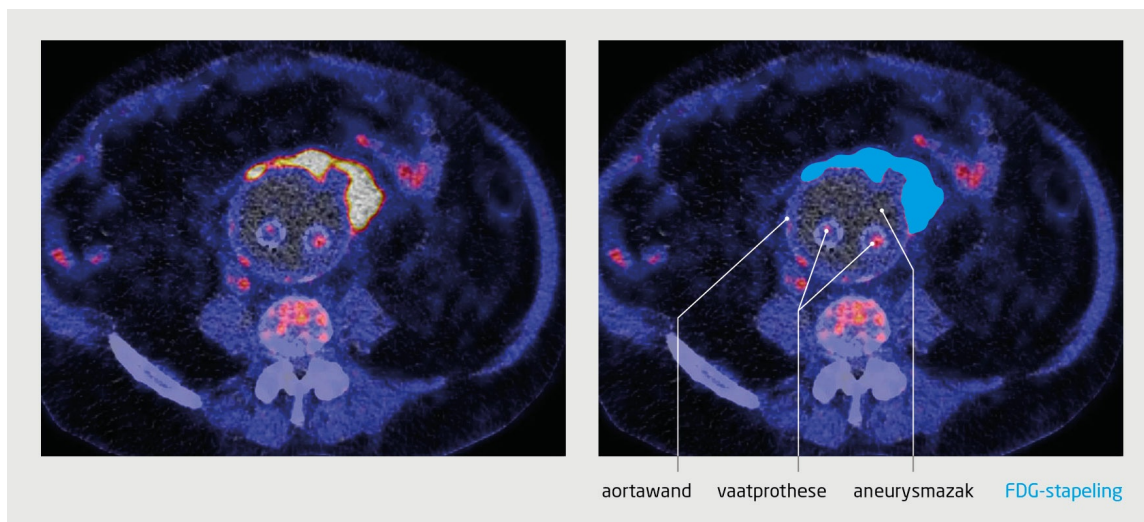
Buikpijn bij een man met een vaatprothese in de aorta

David J. Liesker, Douwe J. Mulder en Ben R. Saleem

Casus

Een 79-jarige man die een endovasculaire behandeling had ondergaan wegens een aneurysma van de abdominale aorta (AAA), werd 3 jaar na deze operatie door de huisarts verwezen naar de internist, omdat hij buikpijn en verhoogde ontstekingswaarden had. De gebruikelijke diagnostiek bracht geen oorzaak aan het licht. Op een aanvullende FDG-PET-CT-scan werd inflammatie van de abdominale aortawand gezien. Uitgebreide diagnostiek, waaronder bloedkweken met een negatieve uitslag, maakte de diagnose 'infectie' niet aannemelijk. Punctie van de aneurysmazak was risicovol vanwege suboptimale aanhechting van de endoprothese en werd daarom achterwege gelaten. Met de werkdiagnose 'inflammatoir AAA' kreeg de patiënt prednisolon en later methotrexaat voorgeschreven, waarop hij een goede respons vertoonde. Na 2 jaar kreeg hij echter last van algehele malaise en steeg de CRP-waarde. De FDG-PET-CT-scan liet toen heterogene, intense FDG-stapelingen zien rond het AAA, met toename van de intensiteit aan de voorzijde van de aortawand ten opzichte van 2 jaar daarvoor (figuur). Ook CT-angiografie toonde een peri-aortale asymmetrische verdichting aan de voorzijde van de oorspronkelijke aortawand. Deze asymmetrische, irregulaire uitbreiding van peri-aortale inflammatie is atypisch voor een inflammatoir AAA en suggestief voor infectie. De prothese werd vervangen door een bioprothese; peroperatief werd pus in de aneurysmazak gezien, wat past bij een prothese-infectie. In puskwelen werd *Listeria monocytogenes* aangetoond. Wij behandelden de patiënt met amoxicilline/gentamycine en 2 weken na de operatie werd hij naar huis ontslagen.

Inflammatie van de aortawand is meestal niet infectieus van aard. Als beeldvormend onderzoek na een vaatreconstructie echter kenmerken vertoont die atypisch zijn voor een inflammatoire AAA, moet een infectie overwogen worden, zelfs als de uitslag van de bloedkweken negatief is en er onvoldoende klinische argumenten zijn voor een infectie.



Figuur

FDG-PET-CT-scan (transversale coupe ter hoogte van de aortabifurcatie) van een patiënt met buikpijn bij wie 3 jaar geleden een endovasculaire prothese was geplaatst in een aneurysma van de abdominale aorta. Op deze scan zijn de poten van de vaatprothese te zien. De intensiteit van de FDG-stapelingen rond de aorta is toegenomen ten opzichte van een FDG-PET-CT-scan die 2 jaar eerder was gemaakt. Deze PET-kenmerken kunnen passen bij een infectie van de aortawand. Gezien de locatie zou ook de prothese geïnfecteerd kunnen zijn, al lijkt de FDG-activiteit rond de poten van de prothese laag.

Diagnose

Infectie van een vaatprothese.

- Online artikel en reageren op ntvg.nl/D5131
- UMCG, Groningen, afd. Vaatchirurgie: D.J. Liesker, BSc, coassistent; dr. B.R. Saleem, vaatchirurg; afd. Interne Geneeskunde, divisie

- Vasculaire geneeskunde: dr. D.J. Mulder, internist-vasculair geneeskundige.
- Contact: D.J. Liesker (d.j.liesker@umcg.nl)
 - Belangenconflict en financiële ondersteuning: geen gemeld.
 - Prof.dr. R.H.J.A. Slart, nucleair geneeskundige (UMCG) leverde de figuur aan.
 - Aanvaard op 2 juli 2020
 - Citeer als: Ned Tijdschr Geneeskd. 2020;164:D5131