症例報告

肝内側区域低形成に伴うChilaiditi症候群を合併した胆嚢結石症に対し腹腔鏡下胆嚢摘出術を施行した１例

大　谷　菜穂子，松　本　理　沙，中　谷　研　介，
岡　田　晋一郎，菅　沼　利　行

横須賀市立うわまち病院　外科

要　旨：腸管が横隔膜と肝臓との間に嵌入するChilaiditi症候群を合併した胆嚢炎は，本邦で複数例報告されている．Chilaiditi症候群合併胆嚢炎患者に胆嚢摘出術を施行する際，肝臓や横隔膜への腸管癒着の有無や，肝の形態異常が問題となる．

今回，Chilaiditi症候群を合併した胆嚢結石症患者に対し，腹腔鏡下胆嚢摘出術を施行した１例を経験した．症例は75歳女性．50歳頃右気管支カルチノイドに対し右肺下葉切除術，71歳より膵分枝型IPMNの既往があった．２か月前からの右季肋部痛を主訴に受診し，胆嚢結石症，慢性胆嚢炎の診断で当科を紹介された．腹部CTとMRIでは，胆嚢結石の他に，肝内側区域低形成，横隔膜右側挙上，Chilaiditi症候群を合併していた．IPMNに対しMRIを過去５年施行されていたが，結腸肝彎曲の位置に変化はなかった．Chilaiditi症候群を合併した胆嚢結石症に対し，腹腔鏡下胆嚢摘出術を施行した．腸管の横隔膜・胆嚢・肝臓への癒着はなく容易に授動でき，型通りの手術が可能であった．Chilaiditi症候群合併例に対する胆嚢摘出術の本邦報告例では，自験例を含む７例中５例に腸管の癒着を認めた．また，７例中４例が肝内側区域低形成，３例がsuprahepatic gallbladderを合併していた．

Chilaiditi症候群合併患者に胆嚢摘出術を施行する際は、腸管癒着および肝内側区域低形成による胆嚢位置異常を考慮して術式を検討する必要がある．

Key words:　キライディティ症候群（Chilaiditi syndrome），
肝内側区域低形成（hypoplasia of the medial segment of the liver），
胆嚢結石症（cholecystolithiasis），腹腔鏡下胆嚢摘出術（Laparoscopic cholecystectomy）

はじめに

Chilaiditi症候群は，腸管が横隔膜と肝臓との間にある病態と定義され，その頻度は本邦では0.003－0.016％と稀な病態である[1, 2]．また，Chilaiditi症候群には，肝内側区域低形成やSuprahepatic gallbladderといった形態異常を伴う例が報告されている[3－5]．Chilaiditi症候群を合併した胆嚢炎患者に胆嚢摘出術を施行する場合，その形態異常や腸管癒着の有無が手術の難度に影響すると考えられる．今回，肝内側区域低形成とChilaiditi症候群を合併した胆嚢結石症に対し腹腔鏡下胆嚢摘出術を施行した１例を経験したので，文献的考察を加え報告する．

症　　例

患者：75歳，女性．

主訴：右季肋部痛．

家族歴：特記すべきことなし．

既往歴：高血圧症，脂質異常症，逆流性食道炎．小児期に虫垂炎に対し開腹虫垂切除術．50歳時に右気管支カルチノイドに対し右肺下葉切除術．71歳より胆嚢結石症と膵管内乳頭粘液性腫瘍（intraductal papillary

大谷菜穂子，神奈川県横須賀市上町２-36（〒238-8567）横須賀市立うわまち病院　外科
（原稿受付　2020年８月13日／改訂原稿受付　2020年９月７日／受理　2020年９月23日）

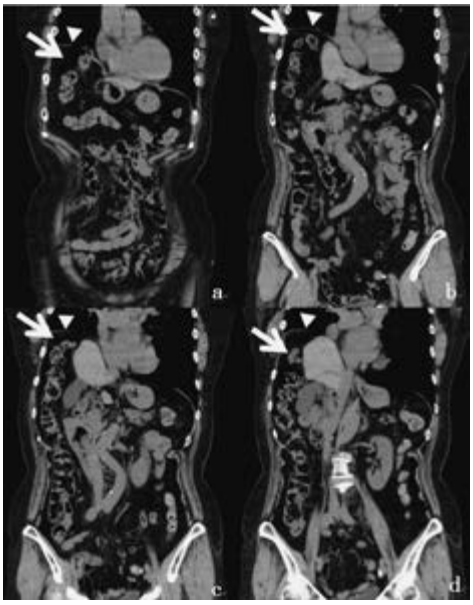

図１a，b，c，d　腹部単純CT
横隔膜右側（矢頭）が挙上し結腸肝彎曲（矢印）が嵌入している．

mucinous neoplasm，以下IPMN）を経過観察していた．

現病歴：来院２か月前に右季肋部痛と背部痛を自覚し近医を受診した．胆嚢結石症，胆嚢炎の診断で保存的加療の後，手術加療目的に当科を受診した．

来院時身体所見：身長158 cm，体重66 kg．体温36.6℃，血圧129/79 mmHg，脈拍69 bpm．腹部は軟，平坦で圧痛はなく，Murphy徴候は陰性だった．

入院時血液検査：血算値に異常を認めず，生化学検査も肝胆道系酵素値を含め異常は認めなかった．肝炎ウィルスマーカーも陰性だった．

腹部超音波検査：胆嚢内に約１㎝のAcoustic shadowを伴う低エコー像を複数認めた．

腹部単純CT：横隔膜右側が挙上し肝前面に結腸肝彎曲が嵌入していた（図１a，b，c，d）．肝内側区域は低形成．胆嚢に壁肥厚や周囲脂肪織濃度上昇を認めず．膵尾部に小嚢胞を認めた．

腹部MRI：胆嚢内に３個の欠損像あり．膵胆管合流異常を認めず．膵尾部に主膵管に連続する数mmの多発嚢胞あり．肝内側区への静脈枝は認めるが内側区は低形成だった（図２a，b，c，d）．5年前よりIPMN経過観察目的にMRIを毎年撮像されており，膵尾部嚢胞に著変なく，肝前面に嵌入した結腸の位置に変化はなかった．

以上より，肝内側区域低形成，横隔膜右側の挙上，Chilaiditi症候群を合併した胆嚢結石症の診断で，腹腔鏡下胆嚢摘出術を予定した．結腸が横隔膜と癒着していた場合，横隔膜右側が挙上しており，腹腔鏡下でも開腹でも剥離困難が予想された．

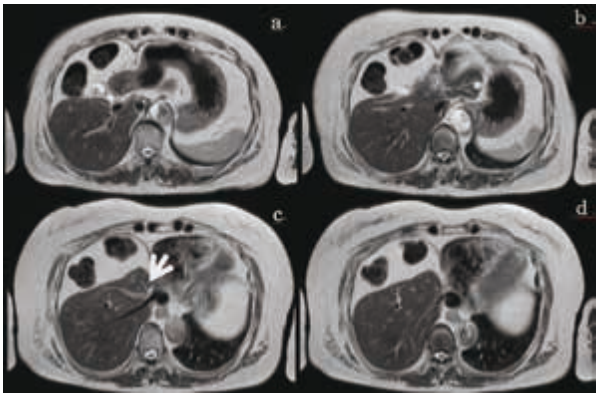

図２a，b，c，d　腹部MRI
肝Ｓ４への静脈枝（矢印）を認めるが、内側区は低形成であった．

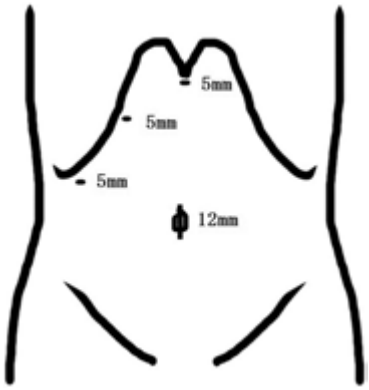

図３　ポート配置
カメラポート以外は通常より頭側に留置した．

手術所見：仰臥位，硬膜外麻酔併用全身麻酔にて手術を施行した．腹腔鏡用ポートを臍に，術者操作用ポートを剣状突起下と右肋骨弓直下に，助手用ポートを右側腹部に留置した．術者用ポートと助手用ポートは通常より頭側に留置した（図３）．頭高位，右前斜位とした．予想された腸管の横隔膜・胆嚢・肝臓への癒着は認めず，結腸は容易に授動でき，胆嚢の炎症所見は乏しかった．また，肝内側区は低形成であった（図４）．胆嚢管と胆嚢動脈をそれぞれクリッピングして切離し，胆嚢を摘出した．手術時間は１時間47分，出血量は少量だった．

摘出標本：胆嚢は11×5.6×0.2cm（図５），内部に複数の混合石を認めた．

病理所見：間質に軽度の小円形細胞浸潤を認め，慢性胆嚢炎と診断された．

考　　察

Chilaiditi症候群は，横隔膜と肝臓との間に腸管が嵌入

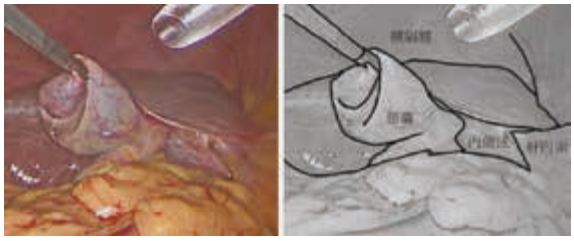

図４　術中所見
結腸の癒着はなく肝内側区域は陥凹し低形成であった.

図５　切除標本
胆嚢は11×5.6×0.2cm で壁肥厚や粘膜面異常は認められなかった.

表１　Chilaiditi 症候群合併患者に胆嚢摘出術を施行した例

症例 No.	著者（報告年）	年齢/性別	主訴・症状	発症から手術まで	入院時 WBC	入院時 CRP	腹腔鏡/開腹手術	肝内側区域低形成	Suprahepatic gallbladder	癒着
1	金児ら（1978）	70歳/男性	右季肋部痛	約２週間	5500	−	開腹	なし	なし	なし
2	乾ら（1984）	69歳/女性	発熱・嘔吐・右季肋部痛	約２か月	32100	6	開腹	なし	なし	軽度あり
3	石川ら（1998）	67歳/男性	上腹部痛	不明	13200	31.5	開腹	なし	なし	あり
4	中島ら（2005）	70歳/男性	心窩部・背部痛・発熱	10日	15000	20.9	腹腔鏡	あり	あり	あり
5	岡﨑ら（2006）	70歳/男性	右季肋部痛・発熱	約１か月	異常なし	−	開腹	あり	あり	あり
6	丸山ら（2010）	80代/男性	全身倦怠感	16日	20610	21.4	腹腔鏡→開腹	あり	あり	あり
7	自験例（2020）	75歳/女性	右季肋部痛	約２か月	5900	0.05	腹腔鏡	あり	なし	なし

する病態と定義され，臨床では横隔膜下のFree airとの鑑別で挙げられる[6]．その頻度は本邦では0.003−0.016％と稀で，若年者よりも高齢者に多い[1, 2]．

Bernardによると，Chilaiditi 症候群の成因には

①腸管因子
　巨大結腸，腸管内ガスの異常貯留，結腸の先天的遊動性

②横隔膜因子
　横隔膜筋萎縮，横隔神経障害，胸腔内圧の変化

③肝因子
　肝下垂，肝萎縮，支持組織の弛緩

の３因子がある[7]．今回の症例は，右肺下葉切除術後の横隔膜右側の挙上と，肝内側区域低形成という，横隔膜因子と肝因子の２因子によるものと思われた．

Chilaiditi 症候群を合併した患者に胆嚢摘出術を施行する際，腸管の癒着の有無と肝・胆嚢の形態異常が手術難度に関与すると考えられる．医学中央雑誌で「Chilaiditi 症候群」「胆嚢」で検索すると，Chilaiditi 症候群を合併した胆嚢炎患者に対し胆嚢摘出術を施行した例は，会議録を除き1977年から2020年までに本邦では６例報告されている．自験例を含めた７例につき表１にまとめた[3−5, 8−10]．7例中５例に腸管の癒着，４例に肝内側区域低形成，３例にSuprahepatic gallbladderを認めていた．

Chilaiditi 症候群における腸管の嵌入は，一過性と永劫性とに分かれるが，それぞれの頻度については明らかな報告はない．嵌入腸管は結腸が多いが，小腸や胃，盲腸，S状結腸の報告例もある．小腸嵌入型に関しては，石川らの報告によると小腸嵌入型Chilaiditi 症候群の19報告例中11例に開腹手術が行われており，うち９例は索状物による絞扼性腸閉塞で緊急手術が施行されていた[10]．小腸嵌入型は臨床的意義が高いといえる．表１にまとめたChilaiditi 症候群合併胆嚢摘出術施行例では，症例３のみ

小腸嵌入型であり，それ以外の6例は全て結腸嵌入型であった．

Chilaiditi症候群合併胆嚢炎に対する胆嚢摘出術施行例で，癒着を認めたのは7例中5例だった．うち1例は横行結腸と横隔膜下面に線維性の癒着があるが，容易に剥離できた[9]．残り4例は，胆嚢と小腸・横行結腸の癒着[10]，胆嚢と結腸・大網の癒着[3]，結腸肝彎曲と横隔膜右側の癒着および胆嚢と横行結腸間膜の癒着[4]，肝表面と大網・結腸の癒着[5]があり，腹腔鏡手術例は1例，開腹手術が3例，腹腔鏡から開腹手術に移行した例が1例あった．胆嚢炎において，胆嚢と結腸との炎症性癒着の予測因子を直接検討した報告はないが，腹腔鏡下手術から開腹移行例の予測因子は検討されている[11, 12]．久保らの報告では，開腹移行する原因で最も多いのはCalot三角の剥離不能，次いで多いのが高度炎症による他臓器との癒着であり，術前の白血球数やCRPの上昇に伴い開腹移行率も上昇していた[12]．表1にあるように，白血球数・CRP高値の症例は癒着がある傾向が高いが，正常値でも癒着がある例も報告されているため一概には言えない．自験例は炎症反応の上昇はなかったが，過去5年の腹部画像検査で結腸が肝前面に嵌入したまま移動がなく，結腸と肝臓・横隔膜との癒着が予想された．しかし腹腔鏡で観察すると癒着はなかった．

肝内側区域低形成は先天的な肝葉の発達異常であり，2010年の報告では本邦では6例あるのみで稀な病態とされる[5]．形成不全と診断するためには後天的な肝の萎縮を除外する必要があり，萎縮をきたす疾患として，門脈系や胆管系の狭窄や閉塞，肝硬変，肝炎，肝細胞癌，肝内胆管癌，肝包虫症などが挙げられている[13, 14]．今回の症例は肝生検を施行していないが，肝炎ウィルスマーカーは陰性であり，病歴や画像検査に後天的な萎縮を示唆する所見はなかった．

肝内側区域低形成例には，Suprahepatic gallbladderが高率に合併することが知られている．2010年の報告では，本邦での肝内側区域低形成6報告例中5例にSuprahepatic gallbladderを合併していた[5]．胆嚢位置異常として，左側胆嚢，肝内胆嚢，横位胆嚢，後腹膜胆嚢などがあるが，胆嚢が肝臓の上に位置するSuprahepatic gallbladderは最も稀とされる．手術適応に関しては，Suprahepatic gallbladder患者の腹腔鏡下胆嚢摘出術は，術野へのアクセス困難な点から禁忌としている報告がある[15, 16]．一方で，Suprahepatic gallbladder患者でも腹腔鏡下やロボット補助下に胆嚢摘出術を施行した例が報告されている[17, 18]．諸角らの報告では，肝右葉形成不全・Suprahepatic gallbladderを伴う胆石症患者に対し

①通常の4ポートに加えて，左側腹部に肝十二指腸靭帯牽引用のポートを留置

②体位を通常より頭高位・左半側臥位とする

ことで胆嚢を視野に入れる工夫をしていた[17]．

Suprahepatic gallbladderを伴わないChilaiditi症候群合併胆嚢炎に対し，腹腔鏡下胆嚢摘出術を完遂できた中島ら[3]および自験例は，ポート位置を通常より頭側に置き視野を確保することで腹腔鏡下手術を完遂することが可能であった．また，その他の工夫として，中島ら[3]は急性胆嚢炎発症早期の経皮経肝胆嚢ドレナージによる，胆嚢頸部への炎症の波及を抑制することの有用性を報告している．

今回我々は，肝内側区域低形成，横隔膜右側挙上，Chilaiditi症候群を合併した胆嚢結石症，慢性胆嚢炎に対し，腹腔鏡下胆嚢摘出術を施行した1例を経験した．術前予想された癒着は認めず，ポート留置を頭側に設置することで腹腔鏡下での手術が可能であった．Chilaiditi症候群を合併した症例での腹腔鏡下胆嚢摘出術は，胆嚢の位置，癒着の有無，炎症の程度により，難易度に差を生じることがあり，詳細な検討が必要と考えられた．

結　論

Chilaiditi症候群合併患者に胆嚢摘出術を施行する際は、腸管癒着の程度および肝内側区域低形成による胆嚢位置異常を考慮して術式を検討する必要がある．

文　献

1）瀬良好澄，岡部信彦：Chilaiditi症候群－集団検診における頻度－．臨牀と研究，**62**: 173－177, 1985.

2）森脇　滉，須古正典：Chilaiditi症候群の頻度について－胸部集検間接撮影フィルムよりの検討－．医療，**25**: 409－412, 1971.

3）中島　健，指宿一彦，山本　敦，他：腹腔鏡下胆嚢摘出術を施行した肝左葉内側区域形成不全にChilaiditi症候群を合併した急性壊死性胆嚢炎の1例．胆道，**19**: 102－107, 2005.

4）岡﨑太郎，味木徹夫，藤田恒憲，松本逸平，鈴木康之，黒田嘉和：肝内側区域低形成にChilaiditi症候群とsuprahepatic gallbladderを合併した胆石胆嚢炎の1例．日臨外会誌，**67**: 1868－1872, 2006.

5）丸山晴司，西崎　隆，中島雄一郎，他：肝内側区域低形成に伴うChilaiditi症候群とsuprahepatic gallbladderに発生した急性胆嚢炎の1例．臨牀と研究，**87**: 1753－1758, 2010.

6）森脇義弘，象谷ひとみ，奥田淳三，大谷　順：腹腔内遊離ガス像様の右横隔膜下空気像を呈したChilaiditi症候群の1例．臨牀と研究，**93**: 1239－1242, 2016.

7）Bernard PW：Roentgen examination of colon. Gastroenterology Vol. 2, Bockus HL（Ed）, p. 673－674, Saunders, Philadelphia, 1964.
8）金児千秋，日高直昭，北村紘彦，鈴木　聡，田中誠，黒田弘之：胆石症を合併したChilaiditi症候群の１例．医療，**32**: 334－337, 1978.
9）乾　和郎，中江良之，加納潤一，他：Chilaiditi症候群を合併し，胆嚢癌との鑑別が困難であった穿通性慢性胆嚢炎の１例．胆と膵，**5**: 213－218, 1984.
10）石川　泰，奥野敏隆，京極高久，高峰義和，林　雅造：急性腹症を呈した小腸型Chilaiditi症候群の２例．日臨外会誌，**59**: 707－711, 1998.
11）山本貴之，篠原正彦：急性胆嚢炎に対する待機的腹腔鏡下手術における開腹術移行因子の検討．日腹部救急医会誌，**28**: 889－892, 2008.
12）久保雅俊，治田　賢，宇高徹総，水田　稔，白川和豊：急性胆嚢炎に対する腹腔鏡下胆嚢摘出術施行例の検討．日腹部救急医会誌，**25**: 877－881, 2005.
13）EJ Benz, AH Baggenstoss, EE Wollaeger: Atorophy of the left lobe of the liver. AMA Arch Pathol. **53**: 315 － 330, 1952.
14）JM Ham: Partial and complete atrophy affecting hepatic segments and lobes. Br J Surg, **66**: 333－337, 1979.
15）Hsu KL, Chou FF, Shern JY, Yang AD: Suprahepatic gallbladder with agenesis of the right lobe of the liver: report of a case. J Formos Med Assoc, **93**: 20 － 323, 1994.
16）N Sato, K Kawakami, S Matsumoto, et al: Agenesis of the right lobe of the liver: Report of a case. Jpn J Surg, **28**: 643－646, 1998.
17）諸角強英，宮崎洋史，奈良井 慎，古川秋生，岡本祐一，中村知己：胆石症を合併し腹腔鏡下胆嚢摘出術を施行した肝右葉形成不全の１例．日消外会誌，**33**: 1666－1670, 2000.
18）JA Hessey, L Halpin, KA Simo: Suprahepatic Gallbladder. J Gastrointest Surg. **19**: 1382－1384, 2015.

Abstract

A CASE OF LAPAROSCOPIC CHOLECYSTECTOMY FOR CHOLECYSTOLITHIASIS WITH HYPOPLASIA OF THE MEDIAL SEGMENT OF THE LIVER AND CHILAIDITI SYNDROME

Nahoko Ohtani, Risa Matsumoto, Kensuke Nakatani,
Shinichiro Okada, Toshiyuki Suganuma

Department of Surgery, Yokosuka General Hospital Uwamachi

A 75-year-old woman was referred to our hospital for surgical treatment of cholecystolithiasis. She had a history of right lower lobectomy for right bronchial carcinoid and a branched pancreatic intraductal papillary mucinous neoplasm. Abdominal computed tomography (CT) and magnetic resonance imaging (MRI) showed hypoplasia of the medial segment of the liver, elevation of the right lobe of the diaphragm, and Chilaiditi syndrome. MRI had been performed for the past 5 years, but there was no change in the position of the hepatic flexure. Laparoscopic cholecystectomy was performed. There were no adhesions of the intestinal tract to the diaphragm, gallbladder, and liver, so routine laparoscopic cholecystectomy was possible. In five of the seven cases of cholecystectomy with Chilaiditi syndrome in Japan, intestinal adhesions were found. Four of the seven cases had hepatic medial segment hypoplasia, and three had a suprahepatic gallbladder.

When cholecystectomy is performed in patients with Chilaiditi syndrome, it is necessary to select the operative method taking into account the malposition of the gallbladder, intestinal adhesions, and hypoplasia of the medial segment of the liver.