



# Revista Médica de Trujillo

Publicación oficial de la Facultad de Medicina de la Universidad Nacional de Trujillo - Perú

## Artículo Original

### Cirugía hepática extrema: tomar una actitud proactiva para mejorar la evolución postoperatoria inmediata.

Extreme liver surgery: taking a proactive attitude to improve immediate postsurgical outcomes.

David Salat<sup>1</sup>; Hipólito Pérez-Molto<sup>1</sup>; Alba Herraiz<sup>1</sup>; Elisabet Valls<sup>1</sup>; Esteban Cugat<sup>2</sup>; Pilar Ricart<sup>1</sup>

1 Servicio de Medicina Intensiva, 2 Servicio de Cirugía General y Digestiva Hospital Universitari Germans Trias i Pujol, Badalona

#### Correspondencia.

David Salat i Foix

[dsalatfoix@hotmail.com](mailto:dsalatfoix@hotmail.com)

(+34) 93 497 88 00 (extensión 8901)

Servei de Medicina Intensiva.  
Hospital Universitari Germans  
Trias i Pujol. Carretera de  
Canyet, s/n, 08916 Badalona,  
Barcelona.

Recibido: 03/07/20

Aceptado 06/08/20:

#### RESUMEN

Objetivo: Describir las primeras intervenciones mediante cirugía hepática extrema en nuestro hospital, así como las reflexiones surgieron entorno a ellas. Material y métodos: Se recogieron datos los sobre los pacientes, intervención e ingreso en la Unidad de Cuidados Intensivos de los 4 pacientes que fueron intervenidos entre noviembre de 2017 y enero de 2019. Resultados: La tasa de complicaciones/acontecimientos adversos en esta serie fue relativamente baja y prácticamente en todos los casos se resolvieron antes del alta de la unidad de cuidados posquirúrgicos. Ninguno de los pacientes con hígado macroscópicamente normal presentó signos clínicos/análisis de disfunción hepática. Conclusiones: La cirugía hepática extrema parece una opción terapéutica factible para pacientes que previamente se habrían considerado candidatos únicamente a tratamientos paliativos, aunque todavía es preciso definir claramente los límites de la evolución normal en los primeros días tras la intervención y su perfil de acontecimientos adversos tardíos y mortalidad.

#### Palabras clave

Neoplasias hepáticas, complicaciones posoperatorias, estudio observacional (DeCS)

#### SUMMARY

Objective: To describe the first extreme liver surgery cases in our hospital, as well as the reflections that arose around them. Material and methods: Data about the patients, operation and admission to the Intensive Care Unit of the 4 patients who were operated on between November 2017 and January 2019 were collected. Results: The rate of complications/adverse events in this series was relatively low and in almost all cases resolved before discharge from the post-surgical care unit. None of the patients with macroscopically normal liver presented clinical/analytical signs of liver dysfunction. Conclusions: Extreme liver surgery seems a feasible therapeutic option for patients who would have previously been considered candidates for palliative treatments only, although it is still necessary to clearly define the limits of normal evolution in the first days after the operation, and its profile of late adverse events and mortality.

#### Keywords

Liver neoplasms, postoperative complications, observational study (MeSH)

## Introducción

En contraste con la mayoría de órganos del cuerpo, el hígado es capaz de regenerarse tras agresiones que impliquen la pérdida de hasta el 70% de su volumen inicial. Tras la resección hepática, este proceso, complejo y estrechamente regulado, empieza en pocas horas y concluye en semanas con la recuperación plena del volumen y funcionalidad del órgano <sup>1-3</sup>.

Esta capacidad ha permitido que en la última década se hayan realizado cambios en la definición de resecabilidad de las lesiones ocupantes de espacio hepáticas. Si anteriormente se consideraban las características de la lesión hepática (tamaño, localización, invasión vascular...), actualmente la atención se centra principalmente en el parénquima hepático que se respetará. Por su frecuencia relativa, las metástasis de neoplasias de colon podrían considerarse el ejemplo paradigmático: en este caso, una lesión se considera resecable si se prevé que la intervención quirúrgica pueda eliminar completamente el tumor, respetando al menos 2 segmentos hepáticos contiguos con su vascularización y drenaje biliar <sup>4</sup>.

Uno de los procedimientos por los que una lesión hepática clásicamente considerada irresecable por su volumen, localización o relación con estructuras vasculares puede dejar de considerarse como tal es la exclusión vascular total del hígado durante el procedimiento <sup>5</sup>. En estos casos que se habla apropiadamente de "cirugía hepática extrema". La técnica, desarrollada a partir de los trabajos de Fortner iniciados en la década de 1960 <sup>6</sup>, implica el clampaje de la vena cava a nivel infra- y suprahepático y del pedículo hepático, junto a un by-pass veno-venoso asegurando la perfusión del parénquima hepático con una solución de preservación <sup>7,8</sup>. Se ha estimado que podría ser útil en cerca de un 2,5% de las intervenciones para resección de lesiones hepáticas <sup>9</sup>.

La literatura médica, en la que cabe destacar una serie de 77 casos <sup>10</sup> y la española más extensa, que incluye 12 <sup>11</sup>, se centra fundamentalmente en la técnica quirúrgica, el manejo anestésico y el resultado a medio plazo. Las referencias sobre el periodo postquirúrgico inmediato son prácticamente inexistentes.

### *Protocolo anestésico-quirúrgico en el centro.*

Las intervenciones se realizaron bajo anestesia general (inducción con sevoflurano y mantenimiento con desflurano junto a remifentanilo y atracurio) combinada con anestesia intradural con cloruro mórfico, con intubación orotraqueal y monitorización invasiva (catéter arterial en arterial radial izquierda y catéter de Swan-Ganz) según la práctica habitual.

A grandes rasgos, las intervenciones se desarrollaron según el siguiente esquema:

- colocación en la vena yugular interna izquierda de la cánula (14-16F) para retorno del circuito de circulación extracorpórea, que se dejaba sellada.
- laparotomía subcostal derecha en J extendida hasta xifoides.
- confirmación de la resecabilidad (enfermedad extrahepática, anatomía vascular)
- disección y control (mediante "loop") de las venas cava inferior supra- e infrahepática y porta izquierda, de la arteria hepática izquierda y del ligamento gastrohepático, colecistectomía y ligadura de las venas diafragmáticas, porta derecha y suprarrenal derecha, de la arteria hepática derecha y del conducto biliar común.
- exclusión vascular total del hígado: inserción de cánulas de 15F en la vena mesentérica inferior y femoral izquierda para drenaje del circuito de circulación extracorpórea, que se dejaban selladas.
- montaje del sistema (con las cánulas de drenaje en Y) y entrada en circulación extracorpórea.
- clampaje secuencial del pedículo hepático (inicio de la isquemia caliente), de la vena cava inferior infrahepática y suprahepática (inicio de la exclusión vascular total). Inserción de una cánula en la vena porta para infusión de la solución de cardioplegia cristalioide a 4° (inicio de la isquemia fría).
- hepatectomía y sustitución de la vena cava inferior intrahepática por un tubo de politetrafluoroetileno estirado.
- reperfusión hepática: lavado con seroalbúmina 5% (fin de la isquemia fría), calentamiento abdominal, desclampaje de la vena cava inferior (suprahepática e infrahepática), salida de circulación extracorpórea, retirada de la cánula de cardioplegia y desclampaje del pedículo hepático (fin de la isquemia caliente).
- revisión/hemostasia y cierre de la cavidad abdominal.
- traslado a la unidad de cuidados postquirúrgicos.

## Material y métodos

Entre noviembre de 2017 y enero de 2019 en nuestro centro se llevaron a cabo 4 intervenciones de cirugía hepática extrema. Se recogieron prospectivamente datos sobre los pacientes, su patología, la intervención practicada y el ingreso en la Unidad de Cuidados Intensivos. Dado que el estudio fue observacional y el limitado número de pacientes que incluye, únicamente se acometió la descripción de las variables recogidas.

## Resultados

Los datos más relevantes sobre los pacientes, su patología, la intervención practicada y el ingreso en la Unidad de Cuidados Intensivos se describen en la

tabla 1. En el momento del alta a planta, todas las complicaciones referidas excepto la ascitis se habían resuelto con tratamiento médico.

Tabla 1: Resumen de los datos más relevantes referidos a los pacientes intervenidos de CHE, su patología, la intervención practicada y el ingreso en la Unidad de Cuidados Intensivos.

	sexo	edad	indicación	resección realizada	días en UCI	acontecimientos adversos
1	mujer	63 años	colangiocarcinoma ss VI, VII, VIII+VSHd y VCI	ss V, VI, VII, VIII	9	hipernatremia, ITU no complicada por <i>C. freundii</i>
2	mujer	66 años	M1 colon ss IV, VI+VVSHs	ss II, IV, VI, VIII	7	anemia, hipernatremia/hiperpotasemia
3	hombre	58 años	colangiocarcinoma ss I, V, VI+VSHd y VP	ss I, V, VI, VII, VIII reconstrucción VCI	5	anemia, ascitis
4	hombre	38 años	M1 suprarenal ss VII, VIII+VSHd/m y VCI	ss I, IV, V, VI, VII, VIII resección 8 cm VCI (prótesis)	9	hemorragia posquirúrgica, anemia, íleo paralítico, hipofosfatemia/hipomagnesemia, encefalopatía

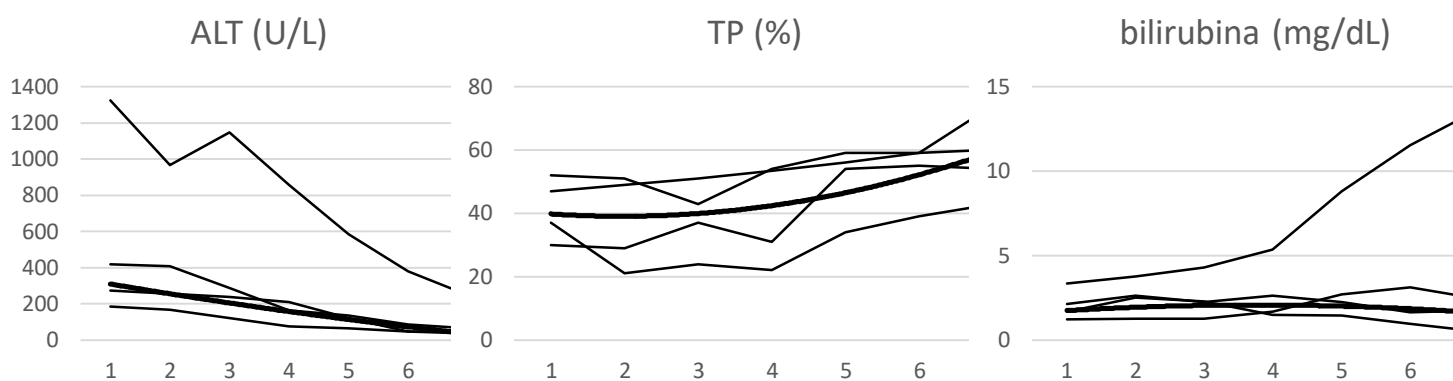
*Abreviaturas:* CHE: cirugía hepática extrema; ss, segmentos; VSH, vena suprahepática; VCI, vena cava inferior; VP, vena porta; d, derecha; m, media; ITU, infección del tracto urinario.

En las 3 primeras intervenciones el hígado era macroscópicamente normal; en la última, el 50% del parénquima estaba afectado por esteatosis micro- y macronodular; en la tabla 2 se describen los datos principales de las piezas de resección. Dado que las características de la lesión en el último caso hicieron necesaria una resección amplia, el equipo quirúrgico nos advirtió que muy probablemente el paciente presentaría disfunción hepática. La evolución de los parámetros con que se evaluaba la función del remanente hepático de todos los pacientes intervenidos se detalla en la figura 1. Los 3 primeros pacientes presentaron una evolución similar, con normalización progresiva de las transaminasas (reflejo de la viabilidad del parénquima hepático) y la ratio de TP (reflejo de su función de síntesis) y estabilidad de los niveles de bilirrubina (reflejo de la función excretora del órgano). El otro, tal como se había predicho presentó inicialmente un nivel de transaminasas marcadamente superior al del resto, aunque, al igual que en ellos, decrecieron y prácticamente se normalizaron en el curso de la 1ª semana. Por el contrario, la función del remanente hepático se mantuvo alterada: la de la excreción durante todo el periodo de observación, tal como sugiere el ascenso progresivo de los niveles de bilirrubina. Dado que en las horas iniciales presentó sufusión hemorrágica por toda la superficie de transección (que se resolvió con la corrección de los parámetros de la hemostasia) y que ya se previó la alta probabilidad que presentase disfunción hepática, se decidió administrar durante la cantidad de plasma fresco necesaria para conseguir un TP por encima del 20% fue necesaria durante los 3 primeros días, por lo que la tabla no se refleja adecuadamente el grado de alteración de la función de síntesis en este periodo.

Tabla 2. Resumen de las principales características de las piezas quirúrgicas.

caso	márgenes de resección	infiltración			peso	% remanente hepático
		venosa	angiolinfática	perineural		
1	libres	-	-	+	600,3 g	56,5
2	afectos	-	-	-	600 g	no calculable
3	libres	+	+	+	661,9 g	59,3
4	libres	-	-	-	1584 g	32,3

Figura 1: Evolución de los parámetros analíticos en relación al remanente hepático durante la 1ª semana tras la intervención.



*Nota:* En el eje vertical se representan las unidades mencionadas en el título de cada gráfico y en el horizontal, los días tras la intervención. Las líneas finas representan cada uno de los pacientes y las gruesas la tendencia de su media (en la 2ª de todos ellos y en la 1ª y la 3ª de los 3 con un comportamiento más similar).

## Discusión

La información recogida de estos pacientes durante el ingreso en la unidad nos ha permitido realizar una serie de observaciones y reflexiones de interés clínico:

- En 28 paciente-días de ingreso en la UCI se presentaron 11 acontecimientos adversos que precisaron tratamiento específico. Dada la naturaleza de la intervención, los acontecimientos adversos que pueden presentarse en este periodo podrían clasificarse en 3 grupos: los comunes a cualquier intervención (sean anestésicos o propiamente quirúrgicos), los de la circulación extracorpórea y los relacionados con el remanente hepático. De los observados en estos casos, al menos las diselectrolitemias, la infección y el íleo podrían

considerarse dentro del primer grupo, por lo que la tasa de acontecimientos adversos específicamente atribuibles al tipo de intervención podría situarse entorno a 0,2/paciente-día. Además, hasta el momento ninguno de los que se han observado parece relacionado con el uso de la circulación extracorpórea.

- Únicamente uno de los pacientes presentó (por los motivos discutidos anteriormente) datos clínicos y analíticos de disfunción hepática. Este hecho confirma la importancia de considerar el volumen de resección y la indemnidad del parénquima hepático a la hora de planificar la cirugía<sup>12-15</sup>. Por otro lado, el hecho de disponer de información sobre el estado del parénquima hepático y el volumen de la resección que se había realizado permitió al equipo médico de la UCI estimar el riesgo de disfunción

hepática de cada paciente e individualizar los cuidados a cada uno para evitar sus posibles consecuencias.

- La práctica totalidad de los acontecimientos adversos descritos ocurrieron en los primeros 3 días de estancia. Por otro lado, las alteraciones analíticas tendieron a resolverse entre el 4º y el 5º día. Por el momento, pues, ésta podría ser la duración prevista de ingreso en la Unidad de Críticos tras esta intervención.

La cirugía hepática extrema, pues, parece una opción terapéutica factible y relativamente exenta de complicaciones inmediatas para pacientes que previamente se habrían considerado candidatos únicamente a tratamientos paliativos. De todas formas, nos parece preciso definir claramente los límites de la evolución esperable/normal en los primeros días tras la intervención para identificar precoz y efectivamente los acontecimientos adversos que puedan observarse en la unidad de cuidados posquirúrgicos. Por otro lado, un mayor seguimiento de los pacientes intervenidos, especialmente acontecimientos adversos tardíos y mortalidad, contribuiría a maximizar el beneficio potencial de esta técnica.

#### Referencias bibliográficas

1. Michalopoulos GK. Liver regeneration. *J Cell Physiol.* 2007;213(2):286-300. doi:10.1002/jcp.21172
2. A.-Cienfuegos J, Rotellar F, Baixauli J, Martínez-Regueira F, Pardo F, Hernández-Lizoáin JL. Liver regeneration – The best kept secret. A model of tissue injury response. *Rev Esp Enferm Dig* 2014;106:171-194.
3. Van Haele, M.; Snoeck, J.; Roskams, T. Human Liver Regeneration: An Etiology Dependent Process. *Int. J. Mol. Sci.* 2019, 20, 2332.
4. Donadon M, Ribero D, Morris-Stiff G, Abdalla EK, Vauthey JN. New paradigm in the management of liver-only metastases from colorectal cancer. *Gastrointest Cancer Res.* 2007;1(1):20-7.
5. Savier E, Eyraud D, Taboury J, Vaillant JC, Hannoun L. Técnicas y modalidades de exclusión vascular del hígado y de las hepatectomías extremas. *EMC Técnicas Quirúrgicas - Aparato digestivo.* 2009; 25(2):1-21. [https://doi.org/10.1016/S1282-9129\(09\)70134-5](https://doi.org/10.1016/S1282-9129(09)70134-5)
6. Fortner JG, Shiu MH, Kinne DW, Kim DK, Castro EB, Watson RC, et al. Major hepatic resection using vascular isolation and hypothermic perfusion. *Ann Surg* 1974;180:644–52.
7. Hoti E, Salloum C, Azoulay D. Hepatic resection with in situ hypothermic perfusion is superior to other resection techniques. *Dig Surg.* 2011;28(2):94-9. doi: 10.1159/000323817.
8. Govil S. Liver resection under hypothermic total vascular exclusion. *Indian J Gastroenterol.* 2013;32(4):222-6. doi: 10.1007/s12664-013-0328-z.
9. Grazi GL, Mazziotti A; Jovine E, Pierangeli F, Ercolan G, Gallucci A, et al. Total Vascular Exclusion of the Liver During Hepatic Surgery Selective Use, Extensive Use, or Abuse? *Arch Surg.* 1997;132(10):1104-9. doi:10.1001/archsurg.1997.01430340058009.
10. Azoulay D, Lim C, Salloum C, Andreani P, Maggi U, Bartelmaos T, et al. Complex Liver Resection Using Standard Total Vascular Exclusion, Venovenous Bypass, and In Situ Hypothermic Portal Perfusion: An Audit of 77 Consecutive Cases. *Ann Surg.* 2015;262(1):93-104. doi: 10.1097/SLA.0000000000000787.
11. Codony C, López-Ben S, Albiol M, Falgueras L, Castro E, Codina-Barreras A, et al. [Extreme liver surgery as treatment of liver tumors involving the hepatocaval confluence.](#) *Clin Transl Oncol.* 2016;18(11):1131-9.
12. Garcea G, Maddern GJ. Liver failure after major hepatic resection. *J Hepatobiliary Pancreat Surg.* 2009;16(2):145-155. doi:10.1007/s00534-008-0017-y.
13. Paes-Barbosa FC, Ferreira FG, Szutan LA. Hepatectomy preoperative planning. *Rev Col Bras Cir.* 2010;37(5):370-375. doi:10.1590/s0100-69912010000500011.
14. Guglielmi A, Ruzzenente A, Conci S, et al. How much remnant is enough in liver resection? *Dig Surg.* 2012;29(1):6-17. doi: 10.1159/000335713.
15. Lagomarsino A. Regeneración hepática en enfermedad de hígado graso no-alcohólica. *Medwave* 2012 Dic;12(11):e5559 doi: 10.5867/medwave.2012.11.5559.