

MAGYAR ONKOLÓGIA



A MAGYAR ONKOLÓGUSOK TÁRSASÁGA® HIVATALOS LAPJA

ALAPÍTÁS ÉVE: 1957

64. ÉVFOLYAM

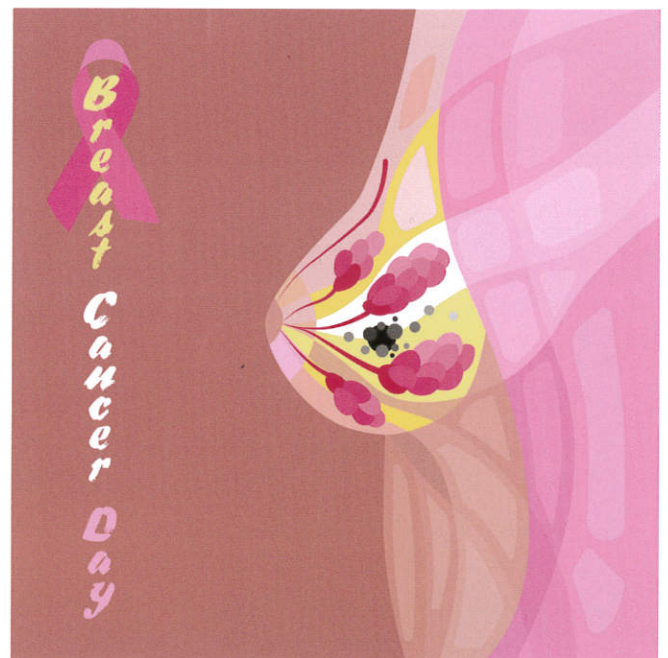
4. SZÁM

2020. DECEMBER

WWW.OTSZONLINE.HU

EMLŐRÁK KONSZENZUS- AJÁNLÁSOK 2020

- KÉPALKOTÓ DIAGNOSZTIKA
- PATOLÓGIAI DIAGNOSZTIKA
- SEBÉSZI ELLÁTÁS
- SZISZTÉMÁS/GYÓGYSZERES KEZELÉS
- SUGÁRTERÁPIA
- GONDOZÁS, REHABILITÁCIÓ,
PSZICHOONKOLÓGIA



NYÍLT HOZZÁFÉRÉS (OPEN ACCESS)
A PUBMED/MEDLINE-ON KERESZTÜL

ARCHÍVUM: www.huon.hu

PPH MEDIA
a Südwestdeutsche Medienholding tagja

53. Wolff AC, Hammond ME, Hicks DG, et al. Recommendations for human epidermal growth factor receptor 2 testing in breast cancer: American Society of Clinical Oncology/College of American Pathologists Clinical Practice Guideline Update. Arch Pathol Lab Med 138:241–256, 2014
54. Bussolati G, Annaratone L, Medico E, et al. Formalin fixation at low temperature better preserves nucleic acid integrity. PLoS One 6:e21043, 2011
55. Gündisch S, Annaratone L, Beese C, et al. Critical roles of specimen type and temperature before and during fixation in the detection of phosphoproteins in breast cancer tissues. Lab Invest 95:561–571, 2015
56. Di Novi C, Minniti D, Barbaro S, et al. Vacuum-based preservation of surgical specimens: an environmentally-safe step towards a formalin-free hospital. Sci Total Environ 408:3092–3095, 2010
57. Rakha EA, Pinder SE, Bartlett JM, et al. Updated UK Recommendations for HER2 assessment in breast cancer. J Clin Pathol 68:93–99, 2015
58. Mirlacher M, Kasper M, Storz M, et al. Influence of slide aging on results of translational research studies using immunohistochemistry. Mod Pathol 17:1414–1420, 2004
59. Williams SL, Birdsong GG, Cohen C, et al. Immunohistochemical detection of estrogen and progesterone receptor and HER2 expression in breast carcinomas: comparison of cell block and tissue block preparations. Int J Clin Exp Pathol 2:476–480, 2009
60. Hanna W, Barnes P, Berendt R, et al. Testing for her2 in breast cancer: current pathology challenges faced in Canada. Curr Oncol 19:315–323, 2012
61. Schmitt F, Vielh P. Fine-needle aspiration cytology samples: a good source of material for evaluating biomarkers in breast cancer. Histopathology 66:314–315, 2015
62. Vohra P, Buelow B, Chen YY, et al. Estrogen receptor, progesterone receptor, and human epidermal growth factor receptor 2 expression in breast cancer FNA cell blocks and paired histologic specimens: A large retrospective study. Cancer Cytopathol 124:828–835, 2016
63. Matsui A, Murata Y, Masuda N, et al. Clinical significance of evaluating hormone receptor and HER2 protein using cell block against metastatic breast cancer: a multi-institutional study. Oncotarget 10:5680–5689, 2019
64. Evidence-Based Series 22-1 EDUCATION AND INFORMATION 2017 A Quality Initiative of the Program in Evidence-Based Care (PEBC), Cancer Care Ontario (CCO) Guideline on Hormone Receptor Testing in Breast Cancer. <https://www.cancercareontario.ca/file/download>
65. Coates AS, Winer EP, Goldhirsch A, et al. Tailoring therapies-improving the management of early breast cancer: St Gallen International Expert Consensus on the Primary Therapy of Early Breast Cancer 2015. Ann Oncol 26:1533–1546, 2015
66. Allison KH, Hammond MEH, Dowsett M, et al. Estrogen and progesterone receptor testing in breast cancer: ASCO/CAP guideline update. J Clin Oncol 38:1346–1366, 2020
67. Rhodes A, Jasani B, Balaton AJ, et al. Study of interlaboratory reliability and reproducibility of estrogen and progesterone receptor assays in Europe. Documentation of poor reliability and identification of insufficient microwave antigen retrieval time as a major contributory element of unreliable assays. Am J Clin Pathol 115:44–58, 2001
68. Farshid G, Bilous M, Morey A, et al. ASCO/CAP 2018 breast cancer HER2 testing guidelines: summary of pertinent recommendations for practice in Australia. Pathology 51:345–348, 2019
69. Page DB, Wen H, Brogi E, et al. Monosomy 17 in potentially curable HER2-amplified breast cancer: prognostic and predictive impact. Breast Cancer Res Treat 167:547–544, 2018
70. Rakha EA, Pinder SE, Bartlett JM, et al. Updated UK Recommendations for HER2 assessment in breast cancer. J Clin Pathol 68:93–99, 2015
71. Pekar G, Kasselaki I, Pekar-Lukacs A, et al. Equivocal (HER2 IHC 2+) breast carcinomas: gene-protein assay testing reveals association between genetic heterogeneity, individual cell amplification status and potential treatment benefits. Histopathology 74:300–310, 2019
72. Krystel-Whittemore M, Xu J, Brogi E, et al. Pathologic complete response rate according to HER2 detection methods in HER2-positive breast cancer treated with neoadjuvant systemic therapy. Breast Cancer Res Treat 177:61–66, 2019
73. Schmid P, Adams S, Rugo HS, et al. Atezolizumab and nab-paclitaxel in advanced triple-negative breast cancer. N Engl J Med 379:2108–2121, 2018
74. Martinez-Morilla S, McGuire J, Gaule P, et al. Quantitative assessment of PD-L1 as an analyte in immunohistochemistry diagnostic assays using a standardized cell line tissue microarray. Lab Invest 100:4–15, 2020
75. Sparano JA, Gray RJ, Ravdin PM, et al. Clinical and genomic risk to guide the use of adjuvant therapy for breast cancer. N Engl J Med 380:2395–2405, 2019
76. Sestak I, Martín M, Dubsy P, et al. Prediction of chemotherapy benefit by EndoPredict in patients with breast cancer who received adjuvant endocrine therapy plus chemotherapy or endocrine therapy alone. Breast Cancer Res Treat 377–386, 2019
77. Cardoso F, van't Veer LJ, Bogaerts J, et al; MINDACT Investigators. 70-Gene signature as an aid to treatment decisions in early-stage breast cancer. N Engl J Med 371:717–729, 2016
78. Hagemann IS. Molecular testing in breast cancer: A guide to current practices. Arch Pathol Lab Med 140:815–824, 2016
79. Vieira AF, Schmitt F. An update on breast cancer multigene prognostic tests—merging clinical biomarkers. Front Med 5:248, 2018
80. Kodahl AR, Ehmsen S, Pallisgaard N, et al. Correlation between circulating cell-free PIK3CA tumor DNA levels and treatment response in patients with PIK3CA-mutated metastatic breast cancer. Mol Oncol 12:925–935, 2018
81. Mateo J, Lord CJ, Serra V, et al. A decade of clinical development of PARP inhibitors in perspective. Ann Oncol 30:1437–1447, 2019
82. Loibl S, Treue D, Budczies J, et al. Mutational diversity and therapy response in breast cancer: A sequencing analysis in the neoadjuvant GeparSepto trial. Clin Cancer Res 25:3986–3995, 2019
83. Krenács T, Fónyad L, Glasz T, et al. Patológiai mintaelőkészítés és -feldolgozás. In: Patológiai és molekuláris onkodiagnosztikai módszerek. Szerk. Krenács T, Bödör Cs, Matolcsy A. Medicina Kiadó, 2020, pp. 85–121
84. Schneider F, Maurer C, Friedberg RC. International Organization for Standardization (ISO) 15189. Ann Lab Med 37:365–370, 2017

IV. Emlőrák Konszenzus Konferencia – Az emlőrák korszerű sebészi kezelése

LÁZÁR GYÖRGY¹, KELEMEN PÉTER², KÓSA CSABA³, MARÁZ RÓBERT⁴, PASZT ATTILA¹, PAVLOVICS GÁBOR⁵, SÁVOLT ÁKOS², SIMONKA ZSOLT¹, TÓTH DEZSŐ⁶, MÁTRAI ZOLTÁN²

¹SZTE ÁOK, Sebészeti Klinika, Szeged, ²Országos Onkológiai Intézet, Budapest, ³Debreceni Egyetem Sebészeti Intézet, Debrecen, ⁴Bács-Kiskun Megyei Önkormányzat Kórháza, Kecskemét, ⁵PTE Sebészeti Klinika, Pécs, ⁶Borsod-Abaúj-Zemplén Megyei Központi Kórház és Egyetemi Oktatókórház, Sebészeti Osztály, Miskolc

Levelezési cím:

Prof. Dr. Lázár György, SZTE ÁOK Sebészeti Klinika,
6725 Szeged, Semmelweis u. 8., e-mail: gylazar@gmail.com,
tel.: 06-30-408-3109, 06-62-545-460

Közlésre érkezett:

2020. szeptember 30.

Elfogadva:

2020. november 30.

A korai emlőrák gyógyításában továbbra is a sebészi kezelés a leghatékonyabb módszer. Az emlőmegtartás és az onkoplasztikai elvek alkalmazása általánosan elfogadottá vált, az axilla sebészi kezelésében az őrszemnyirokcsomó-biopszia az elsődleges és az axilláris blokkdiszekció (ABD) indikációja tovább szűkült. Az egyre szélesebb körben alkalmazott neoadjuváns onkológiai kezelés új kihívások elé állította a sebészetet. Az alábbiakban a III. Emlőrák Konszenzus Konferencia tartalmára építve, a legfrissebb nemzetközi tanulmányokat és szakértői javaslatokat figyelembe véve foglaljuk össze az emlőrák sebészi kezelésével kapcsolatos ajánlásainkat. Magy Onkol 64:329–346, 2020

Kulcsszavak: emlőráksebszet, őrszemnyirokcsomó, onkoplasztika

The surgical treatment is still the most effective method in curing of early breast cancer. Breast preservation and the application of oncoplastic principles became generally accepted, the sentinel lymph node biopsy in the surgical treatment of the axilla is primary, and the indication for axillary block dissection (ABD) is narrowing further. The neoadjuvant oncological treatment that is applied more and more widely presented surgery with new challenges. Hereunder we summarise our recommendations on the surgical treatment of breast cancer based on the content of the 3rd Breast Cancer Consensus Conference and considering the latest international studies and professional recommendations.

Lázár G, Kelemen P, Kósa C, Maráz R, Paszt A, Pavlovics G, Sávolt Á, Simonka Z, Tóth D, Mátrai Z. Modern surgical treatment of breast cancer. 4th Breast Cancer Consensus Conference. Magy Onkol 64:329–346, 2020

Keywords: surgical therapy of breast cancer, sentinel lymph node, oncoplastic principles

BEVEZETÉS

Az emlőrákok incidenciája az utóbbi évtizedekben fokozatosan növekedett, míg mortalitása csökkent. A prognózis, a gyógyítás eredményességének javulása számos tényezővel magyarázható, melyek közül kiemelkedő az emlősebészet minőségi és módszertani fejlődése. A jelenkor sebészei jól érzékelik, hogy elsősorban az elmúlt két évtizedben az onkológiai sebészeti gyakorlat számos tekintetben megváltozott. Ennek az okai elsősorban az ún. biológiai szemléletű gyógyítás, a daganatszűrés, a sebészeti technológiai fejlődés, a centralizáció és a minőségbiztosítási elvek mindennapos használata. Az emlőrák sebészetében általánosan elfogadottá vált a maximálisan tolerálható kezelés helyett a minimális, de hatásos kezelés elve.

Az emlőrák sebészi terápiáját napjainkban és a jövőben is az egyre precízebb diagnosztikus módszerek és az egyre hatásosabb onkológiai kezelési eljárások határozzák meg. Az emlőmegtartás és az onkoplasztikai elvek alkalmazása egyre szélesebb körű; az axilla sebészi kezelésében az őrszemnyirokcsomó-biopszia az elsődleges és az axilláris blokkdiszekció indikációja tovább szűkült. Az alábbiakban a III. Emlőrák Konszenzus Konferencia tartalmára épülve [1], a legfrissebb nemzetközi tanulmányokat és szakértői javaslatokat [2–9] figyelembe véve foglaljuk össze az emlőrák sebészi kezelésével kapcsolatos ajánlásainkat.

INVAZÍV DAGANATOK SEBÉSZI ELLÁTÁSA

A sebészi ellátás célja a lokoregionális tumorkontroll, valamint a lokoregionális stádium pontos meghatározásának biztosítása. A sebészi kezelés megválasztásakor figyelembe kell vennünk a daganat klinikai stádiuma mellett a daganat biológiai viselkedését is. A korai emlődaganatok sebészi ellátása során, amennyiben nincs kontraindikációja, törekednünk kell, hogy emlőmegtartó műtétet végezzünk. Emlőmegtartó műtét tervezése esetén a beavatkozás esztétikai eredményét, a beteg későbbi életminőségét is figyelembe kell venni. Jó esztétikai eredmény nélkül nincs értelme az emlő meg tartásának. A műtéti típus megválasztása minden esetben a tájékoztatott beteg véleményének figyelembevételével történik. Lokálisan előrehaladott és/vagy nyirokcsomóáttétet mutató esetekben a neoadjuváns onkológiai kezelés lehetősége fel kell, hogy merüljön (ld. primer szisztémás kezelés).

Az emlőmegtartó műtét feltételei

- Klinikailag I., II. stádiumú daganat
- Tumorméret: szoliter daganat (T1, T2; ép emlőszövet/ daganat kedvező aránya, a daganat elhelyezkedése, optimális eltávolíthatósága. Amennyiben hagyományos emlőmegtartó műtéttel – a beteg igényeinek figyelembevételével – optimális kozmetikai eredmény nem érhető el, onkoplasztikus műtét jön szóba (ld. onkoplasztika) [10]. A diagnosztikus célból készített MR-vizsgálat digitális anyagából történő emlőparenchima- és tumortérfoghat-meghatározás segítséget nyújthat a műtéti típus kiválasztásában.

- Neoadjuváns kezelés után is végezhető emlőmegtartó műtét. Neoadjuváns kezeléssel elérhető a primer tumor méretének csökkentése (down-sizing), így a beteg alkalmasa válhat az emlőmegtartó műtetre (ld. primer szisztémás kezelés).

- Nyirokcsomóstátusz: N0, N1, nincs távoli metasztázis: M0 (relatív – oligometasztázisok)

- Megfelelő sugárkezelés biztosított, melyet a beteg – megfelelő felvilágosítást követően – elfogad

- A megfelelő szakmai szintű, helyi radiológiai háttér biztosított a preoperatív jelöléshez, az intraoperatív speciemenmammográfia- vagy ultrahangvizsgálathoz.

Kontraindikáció

- A daganat és az emlő nagyságának kedvezőtlen aránya (mely onkoplasztikai eljárással sem biztosít megfelelő onkológiai/kozmetikai eredményt)

- Lokális recidíva vagy új primer tumor előző emlőmegtartásos műtét után (amennyiben nincs további sugárkezelési lehetőség)

- Nagy kiterjedésű és/vagy multicentrikus dukális *in situ* karcinóma (DCIS), valamint invazív daganat (ld. DCIS fejezetet, speciális megfontolások)

- Mastitis carcinomatosa

- Multiplex malignus elváltozás (>2 elváltozás, különböző kvadránsokban, ld. speciális megfontolások)

- Előzőleg besugárzott területen lévő daganat (további besugárzásra nincs lehetőség)

Relatív kontraindikáció

(emlőmegtartó műtét bizonyos feltételek mellett végezhető)

- Multifokális vagy multicentrikus elváltozások (ld. speciális megfontolások)

- 50 mm-nél nagyobb daganat (neoadjuváns kezeléssel a daganat megkisebbithető és/vagy onkoplasztikai beavatkozással a daganat eltávolítható és megfelelő kozmetikai/onkológiai eredmény is elérhető)

- Emlőbimbó alatti tumor: megfelelő méretű emlőnél ún. kúpreszekció lehetséges, az emlőbimbó/areola komplex megkímélése, ld. speciális megfontolások: nem igazolható a bőr (bimbó-areola komplex) tumoros érintettsége (intraoperatív vizsgálat). De magas kockázatot jelent az axilláris nyirokcsomóáttét megléte, Grade III-as tumor, limfovaskuláris invázió jelenléte, valamint tripla-negatív vagy HER2-pozitív daganat

- *BRCA*-mutáció (ld. fiatalkori emlőrák) [2, 11]

- *BRCA*1,2 pozitív esetén masztektómia, valamint a kontralaterális emlő profilaktikus eltávolítása is mérlegelendő, igény esetén azonnali/azonnali halasztott rekonstrukcióval [12].

Speciális megfontolások emlőmegtartó műtét kapcsán

Számos tényező befolyásolja az emlőmegtartó műtét sikerét, azaz, hogyan tudjuk minimalizálni a helyi kiújulás esélyét és javítani a kozmetikai eredményt. A sebészi kezelés megvá-

lasztása (emlőmegtartás vs. masztektómia) különösen nagy gondosságot igényel multifokális (MF) vagy multicentrikus (MC) emlődaganat esetén. Mindkét esetben többgócú folyamatról beszélünk. MF esetén egy kvadránsban található legalább két invazív/*in situ* (DCIS) daganat, melyeket ép emlőszövet választ el, míg MC esetén különböző negyedekben helyezkednek el a malignus góccok. A felosztás sebészi szempontból is jelentőséggel bír: a multicentrikus daganatok általában hagyományos emlőmegtartó műtét során csak két külön metszésből, míg a multifokális daganatok egy metszésből távolíthatók el.

Napjainkban a megfelelő onkoplasztikai technika megválasztásával és megfelelő sebészi tapasztalattal, pontos lokalizációs technikákat alkalmazva, amennyiben az emlő mérete erre lehetőséget ad, az MF, ritkábban az MC daganatok is megfelelő ép szegéllyel eltávolíthatók. Fontos feltétel a tökéletes preoperatív diagnosztika, melynek kívánatos, de nem kötelező része az MR-vizsgálat (mely újabb góccokat mutathat ki). Ha ezek a feltételek adottak, a magasabb lokálisrecidíva-arány elfogadható szintre csökkenthető [13, 14]. Ennek ellenére multifokális vagy multicentrikus emlődaganat esetén az emlőmegtartó műtétet nem tekinthetjük rutineljárásnak. A képkalkoló módszerekkel kimutatott malignus jellegű góccok céltartással minden esetben igazolandók, mert még a legmagasabb valószínűségű esetekben (BI-RADS 5) is csak 96%-ban igazolódik patológiailag a malignitás. A biopsziával nem elérhető (pl. MR-vezérelt mintavételi lehetőség hiányában), de malignitásra gyanús góccok teamdöntéssel értékelendők.

Onkoplasztikus emlőmegtartó műtétek

Az onkoplasztikus emlősebészet az emlőrák multidiszciplináris kezelésének alapvető része, amely a szükséges tapasztalattal és eredményességgel képes egyesíteni az onkológiai és rekonstrukciós sebészeti technikákat. Az onkoplasztikus emlőmegtartó műtétek (terápiás emlőplasztika, kozmetikai kvadrantektómia) célja az onkológiai radikális mellett az emlő lehető legjobb kozmetikai végeredményének biztosítása, a megmaradó szövetek áthelyezésével vagy a hiányzó szövetek pótlásával. 2009-ben az onkoplasztikus emlősebészi technikák a St. Gallen-i konszenzuskonferencián szakmailag befogadásra kerültek [15].

Az onkoplasztikus emlőmegtartó műtétek speciális sebészi/plasztikai sebészi (emlősebészeti) szakismereteket és tapasztalatot igénylő onkológiai sebészeti beavatkozások. Kiemelkedően jó esztétikai végeredmény mellett [16], akár az emlő 20–50%-ának eltávolítását is lehetővé teszik. Egyes technikák azonnali vagy halasztott ellenoldali szimmetrizációs műtétet igényelhetnek. A mikroszkóposan érintett sebészi szél arányát csökkentik, szövődmenyarányuk nem magasabb a hagyományos emlőmegtartó műtétekhez képest, nem késleltetik az adjuváns multidiszciplináris kezeléseket, nem nehezítik az utánkövetést sem. A hagyományos emlőmegtartó műtétekkel összehasonlítva azonban hosszabb műtéti időt igényelnek [17, 18].

A tumorág pontos jelölése klipekkel az onkoplasztikus műtétnek is kiemelt fontosságú, nemcsak a sugárkezelés megtervezése miatt, hanem az esetleges reexcízió elvégzése végett is.

Összességében az onkoplasztikus műtéti technikák onkológiai eredményei a hagyományos emlőmegtartó műtétek és a masztektómiák eredményeivel összemérhetők, hosszú távú onkológiai eredmények azonban még korlátozottan állnak rendelkezésre [1, 17, 19–22].

A bőrtakarékos masztektómia (skin-sparing mastectomy, SSM) az emlőbimbó-areola komplex és limitált periareoláris bőr eltávolításával végzett masztektómia (nyirokcsomó-diszekcióval vagy anélkül) azonnali/azonnali halasztott emlőpótlással. Elsősorban nagy kiterjedésű DCIS, a bőrt nem infiltráló invazív daganat sebészi kezelésénél alkalmazható módszer, elsősorban centrálisan elhelyezkedő, mamillát, areolát deformáló, behúzó daganatok esetén. Az indikációt illetően egyértelmű nemzetközi és hazai ajánlások nincsenek. A patológiai vizsgálatnál kiemelten fontos az ún. szuperficiális (bőr felé eső) reszekciós felszín vizsgálata.

Az emlőbimbó-megtartó masztektómia (nipple-sparing mastectomy, NSM) esetén az emlő teljes bőre megkímélt, míg a bimbóudvar-megtartó masztektómia (areola-sparing mastectomy, ASM) esetén a parenchimával együtt az emlőbimbó is eltávolításra kerül. A műtétek általában az áthajlási redőben vagy annak laterális folytatásában vezetett metszésből végezhető azonnali/azonnali halasztott emlő-helyreállítással kombinálva. A retromamilláris mirigyterület jelölése a patológiai vizsgálat számára, illetve a retro-/inframamilláris szövet intraoperatív fagyasztásos, vagy utólagos szövettani vizsgálata a módszer fontos része. Utólagos vizsgálat esetén, amennyiben az tumort igazol, a mamilla/areola eltávolítására van szükség, ami légyakrabban könnyen kivitelezhető ambuláns körülmények között is. Az NSM indikációs köre bővült, onkológiai szempontból az SSM-mel egyenértékű, de lényegesen jobb kozmetikai eredményt ad körültekintő betegselekciónál esetén azonnali/azonnali halasztott pótlással (II.B evidencia) [6].

Az SSM/ASM/NSM műtétek műtéttechnikailag nem egyeznek meg az érdemi mennyiségű mirigyállományt visszahagyó korai vagy klasszikus szubkután masztektómiával.

Sebészi reszekciós szél

Az invazív daganat eltávolítása onkológiaiilag akkor megfelelő, ha a reszekciós szélek patológiai vizsgálattal is tumormentesnek bizonyulnak (a tussal megfestett szélben nincs tumorsejt). Az egygócú daganatok mellett a fenti ajánlást a 2019-es St. Gallen-i konszenzuskonferencia már a többgócú daganatokra is elfogadhatónak tartja [7].

Az ép reszekciós szél további kiterjesztése/növelése nem indokolt fiatal korban (<40 év), extenzív intraduktális komponens jelenlétében, invazív lobuláris karcinóma és kedvezőtlen biológiai tulajdonságú daganatok esetében sem. Ugyanakkor, egyedi mérlegelés eredményeként, a fenti definíció szerinti

ép szél esetén is indokolt lehet néha reexcízió (pl. olyan multifokális lobuláris rák esetén, amelyik lényegesen nagyobb kiterjedésű, mint ahogyan a preoperatív diagnosztika véleményezte, és gócai a festett sebészi szélhez nagyon közel esnek, de tinta nincs rajtuk).

DCIS esetén mind az amerikai NCCN (National Comprehensive Cancer Network; 4), mind az európai ESMO (European Society of Medical Oncology) ajánlása is a 2 mm-es ép reszekciós szél elérését javasolja.

Az ép reszekciós szél eléréséhez intraoperatív specimenmammográfia vagy ultrahangvizsgálat is alkalmazható. Minden esetben szükséges az eltávolított emlőrészlet (specimen) pontos orientációja (pl. laterális, mediális, superior). A tumorágy alapjának és falainak 5-6 db jelölőklipeppel/markerral történő jelölése a tér 6 irányának (poszterior, laterális, mediális, superior, inferior és anterior szélnek) megfelelően alapvető.

A patológiai leírásnak (makroszkópos, mikroszkópos) ki kell térnie a reszekciós szélek épségére. A reszekciós szél érintettsége esetén ki kell térnie annak lokalizációjára és jellegére (invazív vagy *in situ* góc, fokális vagy széles/masszív érintettség).

Szintén lényeges a preoperatív, intraoperatív képközlő és a patológiai vizsgálatok összevetése is.

A reszekciós szél pozitivitása esetén reexcíziót (általában egy alkalommal) szükséges végezni, ha ez nem lehetséges és/vagy a reszekciós szél pozitivitása észlelhető, masztektómia végzése ajánlott. A reexcízióval eltávolított szövet pontos orientálása és részletes műtéti dokumentálása szükséges. A makroszkópos és mikroszkópos sebészi szélek ismeretése a patológiai leletben szintén indokolt. Amennyiben a poszterior reszekciós szél érintett és a kimetszés a m. pectoralis major faszciáját is (a műtéti leírásban dokumentáltan) eltávolította, pótkimetszés nem szükséges, csak kiegészítő sugárterápiás kezelést a tumorágyra. A klasszikus lobuláris *in situ* karcinóma (LCIS) a sebészi szélben szintén nem képezi reexcízió indikációját [2-4, 23]. Ugyanakkor az LCIS ún. pleomorf és valószínűleg florid változata is rosszabb biológiai tulajdonságokkal rendelkezik [24, 25], ezért komplett kimetszése javasolt a reszekciós szél érintettsége esetén (lásd lejjebb).

Nem tapintható emlődaganatok

Nem tapintható daganatnál minden esetben preoperatív jelölés szükséges. Mind a klasszikus dróthorogjelölés, mind a Radioguided Occult Lesion Localisation (ROLL) alkalmas nem tapintható malignus vagy malignitásra gyanús elváltozások jelölésére és eltávolítására. Több klinikai vizsgálat azt igazolta, hogy a ROLL (nem tapintható elváltozás lokalizálása) technikával pontosabb, kozmetikailag is jobb excízió végezhető, valamint az egy ülésben végzett őrszemnyirokcsomó-biopszia egyszerűbben kivitelezhető [26, 27]. Mindezek alapján a dróthorog-jelöléses módszer első választásként nagy kiterjedésű mikrokalcifikációk (DCIS), sugaras hegek

(radial scar), komplex szklerotizáló léziók eltávolítására javasolt, ahol őrszemnyirokcsomó-biopszia elvégzését nem tervezzük.

Invazív daganatok esetén elsődlegesen alkalmazott módszer a ROLL technika, mely az őrszemnyirokcsomó jelölésére is alkalmas. A műtét során mind a daganat, mind az őrszemnyirokcsomó eltávolítása kézi gammaszonda segítségével történik. A tumorágyat a későbbi sugárkezelés megtervezése céljából kötelező klipekkal (legalább 5-6 db klip) megjelölni. A műtét elengedhetetlen részét képezi az eltávolított specimen orientációja és a specimenmammográfia vagy ultrahangvizsgálat (ld. sebészi reszekciós szél) is. A módszer megválasztásakor (ROLL vs. dróthorog jelölés) az adott munkacsoport (radiológus, sebész, patológus) gyakorlatát is figyelembe kell venni.

Az axilla sebészi kezelése

Az axilla sebészete továbbra is fontos szerepet tölt be az emlő invazív daganatainak kezelésében: [1] információt ad az emlőrák stádiumára, prognózisára vonatkozóan és [2] regionális tumorkontrollt biztosít. A korai emlőrák esetében az axilla sebészete is követi a kezelési tendenciákat az egyre kevésbé extenzív sebészeti kezelések irányába.

A klinikailag, axilláris ultrahangvizsgálatot (AXUH) és +/- aspirációs citológiát (FNAB) követően nyirokcsomó-negatív (cN0) emlőrák standard axilláris staging vizsgálata továbbra is az őrszemnyirokcsomó-biopszia (SLNB) (II.A evidencia), amely megbízható és pontos stádiumbesorolást tesz lehetővé a korai emlőrákos betegeknél [1-3], és nem jár olyan magas morbiditással, mint a hagyományos axilláris blokkdiszekció (ABD). Az elmúlt évek több prospektív, multicentrikus tanulmányának eredményei alapján [4, 5, 11-14] az ABD indikációja egyre szűkül, és helyettesítésére az axilláris besugárzás, mint terápiás alternatíva (meghatározott feltételek mellett) elfogadottá vált (II.A evidencia) [14, 28]. Az SLN végleges szövettani eredménye, a műtét típusa, a daganat biológiai tulajdonságai alapján és a beteg véleményének figyelembevételével az onkoteamnek kell döntenie a további kezelés szükségességéről, mibenlétéről.

Őrszemnyirokcsomó-biopszia, technikai megfontolások

Az SLNB-t általában a primer tumor eltávolításával együtt végezzük. Amennyiben az emlődaganat eltávolítása korábban megtörtént és utólag igazolódott az invazív/mikroinvazív tumor jelenléte, második ülésben az őrszemnyirokcsomó-biopszia elvégezhető.

Jelenleg két módszer a leggyakrabban alkalmazott az őrszemnyirokcsomó eltávolítására [16], a festékjelölés (patentkék) és [17] az izotóp (^{99m}Tc-mal jelölt kolloidális albumin) jelölés.

Az elmúlt években több alternatív módszer is bevezetésre került a szintinnyirokcsomó-biopszia elvégzésére, mint az indocianin-zöld (ICG, indocyanine green) fluoreszcens, valamint a mágneses jelölés vasoxidtartalmú nanokolloidokkal

(superparamagnetic iron oxide, SPIO; ld. őrszemnyirokcsomó-biopszia új módszerei fejezetet).

Az izotópjelölés találati aránya és szenzitivitása szignifikánsan jobb, mint a kék festékes jelölés. A legérzékenyebb az ún. kettős jelöléses módszer (a nyirokcsomó azonosítása általában 92%-os és a fals negatív nyirokcsomó-azonosítás 7% alatti) [19], ezért jelenleg ez tekinthető elfogadható standard eljárásnak [20, 21]. Festékjelölés salvage módszerként alkalmazható pl. negatív limfoszcintigráfia ROLL jelölést követően. Izotópjelölés esetén – különösen korábbi axilláris beavatkozás után végzett reSLNB esetén – fontos limfoszcintigráfias (statikus) vizsgálatot is végezni az őrszemnyirokcsomók és a nyirokelfolyás vetületének meghatározására. Az SLNB eljárás során az izotópot halmozó aktív nyirokcsomó(k) mellett a tapintható, áttetre gyanús, nem halmozó nyirokcsomókat is el kell távolítani és pontosan, nem-SLN nyirokcsomóként jelölni a patológus számára.

Arteria mammaria interna melletti őrszemnyirokcsomó eltávolítása lehetséges, a staging ezen eljárás révén pontosítható, az eredmény azonban alacsony arányban befolyásolja a további kezelést; rutinszerű alkalmazása nem indokolt [29].

Indikáció az őrszemnyirokcsomó eltávolítására

- T1-T2 tumorok
- klinikailag és radiológiai (UH) nincs metasztázisra gyanús hónalji nyirokcsomó (vagy ha van, akkor a gyanút az értékelhető [nem C1] patológiai vizsgálat [vezérelt aspirációs citológia vagy hengerbiopszia [core-biopszia] nem erősíti meg)
- neoadjuváns (primer szisztémás) kezelést követően, amennyiben a kezelés előtt nem volt hónalji metasztázis igazolva.

Az őrszemnyirokcsomó-biopszia további speciális esetekben [23]

- multicentrikus és multifokális elváltozások esetén,
- T3 tumorméret mellett,
- korábbi axilláris sebészeti beavatkozás vagy emlőplasztika után,
- férfi emlőrákban,
- terhesség alatt alacsony dózissal (≤10 MBq) izotóp alkalmazásával (festékjelölés terhességben kontraindikált),
- és neoadjuváns kezelést követően bizonyos szelektált esetekben, amennyiben a kezelés hatására regresszió, down-staging következett be (részletesen lásd a neoadjuváns kezelés részben) is elvégezhető [30].

Kontraindikáció

- gyulladásos emlőrák
- T4, IV. stádiumú tumorok esetén
- egyéb módszerrel (pl. klinikailag/radiológiai gyanús axilláris nyirokcsomó; UH-vezérelt FNA/core-biopsziával) igazolt nyirokcsomóáttét
- a jelzőanyagok elleni ismert allergiás reakció

Axilláris blokkdiszekció

Az ABD beavatkozás során az axilla I-es és II-es szintjén lévő nyirokcsomók, legalább 10 db, eltávolítása szükséges. Az axilla III-as szintjén lévő nyirokcsomók eltávolítására vonatkozóan nincsenek nemzetközi ajánlások. Eltávolításuk nem befolyásolja szignifikánsan sem a betegségmentes, sem a teljes túlélést [31, 32].

Indikáció a hónalji nyirokcsomók eltávolítására (ABD)

- invazív emlőrák sebészi kezelésével egy időben, amennyiben a preoperatív vizsgálatok (UH-vezérelt FNAC/core-biopszia) axilláris nyirokcsomó-metasztázist igazoltak
- SLNB-t követően pedig, ha >2 SLN-ben van áttét (makrometasztázis) és/vagy a beteg nem felel meg a Z-0011 vizsgálat beválasztási feltételeinek (T1-T2 emlőrák (N0M0), klinikailag axilláris nyirokcsomó negatív [fizikális vizsgálat, AXUH, FNAC], emlőmegtartó műtét, maximum 2 pozitív SLN [mikro/makrometasztázis, nincs makroszkópos extrakapszuláris tumorterjedés, nyirokcsomó-konglomerátum, neoadjuváns kezelés], teljesemlő-besugárzás + adjuváns szisztémás kezelés)

• masztektómia és SLNB esetén, amennyiben posztoperatív sugárkezelést nem tervezünk és az SLN (akár egy nyirokcsomó) makrometasztázist tartalmaz

• amennyiben neoadjuváns (primer szisztémás kezelés) előtt UH-vezérelt FNAC/core-biopszia nyirokcsomó-metasztázist igazol és a kezelés utáni AXUH továbbra is gyanús nyirokcsomókat véleményez; emlőműtéttel egy időben

• illetve, ha neoadjuváns (primer szisztémás kezelés) után végzett SLNB axilláris nyirokcsomó-metasztázist igazol (akár csak izolált tumorsejtet vagy mikrometasztázist); emlőműtéttel egy időben vagy azt követően

• nem jelölődött őrszemnyirokcsomó, sem pre-, sem intraoperatív, ilyen esetekben ún. limitált axilláris nyirokcsomó-disszekciót végezhetünk, eltávolítva az axilla I-es szintjén lévő, legalább 4 db nyirokcsomót. Ennek feltételei core-biopsziával igazolt invazív daganat, a preoperatív axilláris UH nem igazolt gyanús nyirokcsomókat és a műtét során sem észlelünk megnagyobbodott metasztázisra gyanús csomókat. DCIS esetén (nincs igazolt invazív/mikroinvazív rész) nem szükséges sem ABD-t, sem samplinget végezni [33].

Az ABD elhagyható,

ha klinikailag (AXUH negatív, kétséges esetben AXUH-vezérelt FNAC/core-biopszia negatív) cN0 a betegség és az SLNB eredménye (II.A evidencia) [2-4, 24, 25]:

- pN0 (sn), azaz nincs áttét az őrszemnyirokcsomó(k)ban,
- pN0(i+)(sn), azaz ITC (izolált tumorsejt) kategóriájú SLN-érintettség igazolható,
- pN1mi(sn), azaz az SLN legfeljebb mikrometasztázist tartalmaz,
- pN1a(sn), ha csak 1-2 SLN áttétes (makrometasztázis), a beteg megfelel a Z-0011 vizsgálat beválasztási követelményeinek. Ha a diagnózissal egy időben klinikailag pozitív nyi-

rokcsonyó igazolódik (UH-vezérelt FNAC/core-biopszia axilláris nyirokcsonyó-metasztázist igazolt) és a primer szisztémás kezelést követően annak hatására regresszió, down-staging következik be, majd az elvégzett SLNB eredménye ypN0(sn), azaz nincs áttét az őrszemnyirokcsonyó(k)ban, szintén elhagyható az ABD. A fals negatív arány csökkentése érdekében ilyen esetekben legalább három őrszemnyirokcsonyót kell eltávolítani és a kettős jelölés kötelező. Ha kevesebb SLN kerül eltávolításra (1-2 db), az ABD-t axilláris sugárkezeléssel helyettesíthetjük (34, 35).

- Maszektómia esetén, ha csak 1-2 SLN áttétes, az ABD-t axilláris sugárkezeléssel helyettesíthetjük (7, 35).

Őrszemnyirokcsonyó intraoperatív vizsgálata

Az SLN intraoperatív vizsgálatának indikációi és ezáltal megterhelése a betegre (hosszabb műteti idő) és az ellátórendszerre az ABD indikációinak beszűkülésével jelentősen csökkentek (36). Az új irányelvek alapján, valamint az alternatív hónalj sugárkezelés egyre szélesebb körű alkalmazásával az ABD végzése a betegek egyre szűkülő csoportjánál indokolt (<10%).

Az ABD végzése új indikációjának alapján az alábbi esetekben javasolt SLN intraoperatív vizsgálata:

- maszektómia végzése esetén, ha posztoperatív sugárkezelést előzetesen nem tervezünk,
- neoadjuváns/primer szisztémás kezelést követő műtét során, ha SLNB történik, minimálkövetelményként cN0 esetén legalább kettő, cN1-ycN0 esetén három őrszemnyirokcsonyó eltávolításával az axillában.

Az axilla sebészi kezelésére vonatkozó terápiás algoritmust az 1. ábra foglalja össze.

NONINVAZÍV DAGANATOK SEBÉSZI ELLÁTÁSA (IN SITU KARCINÓMA)

Az emlő *in situ* karcinómái közé tartozik a gyakoribb és klinikailag nagyobb jelentőségű duktális *in situ* karcinóma (DCIS) és a Paget-kór. A duktális formát ma az invazív emlőkarcinóma prekursorának tekintjük. A korábban ebbe a csoportba sorolt lobuláris *in situ* karcinóma (LCIS) az új nomenklátúra szerint lobuláris neoplázia és a DCIS-sel elentétben nem obligát prekuzora invazív emlődaganatnak, jelenleg nem malignus betegségnek tartott entitás. Növeli későbbi emlőrák kialakulásának kockázatát (RR: 5,4-12), de aktív kezelést nem igényel. A lobuláris neoplázia pleomorfi variánsa a DCIS-hez hasonló viselkedést mutathat, így kezelése is azzal megegyező (6).

A mammográfiás lakossági szűrés elterjedésével a DCIS a korábbi 1%-os előfordulással szemben napjainkban, egyes országokban már meghaladja a 20%-os gyakoriságot. Kezletlen esetekben az invazív karcinómává fajulás rizikója kb. 30-50% a diagnózistól számított 10-20 éven belül. Klinikai megfigyelések szerint rosszul differenciált (high grade) komedó típus és nekrozis jelenléte, valamint 50 év alatti életkor rosszabb biológiai tulajdonságot bizonyít, és egyben

jelzi a magasabb lokális kiújulási hajlamot. A gyakorlatban jól használható az ún. Van Nuys-féle Prognosztikai Index is, valamint annak továbbfejlesztett változata, a University of Southern California/Van Nuys Prognosztikai Index, mely utóbbi az elváltozás méretén, patológiai grádusán kívül a sebészi kímeltség teljesítését és a beteg életkorát (az előbbi az életkort nem veszi figyelembe) is kalkulálja a betegség prognózisában/kiújulásában. Külön kategória a DCIS mikroinvazív (T1mi) formája, mely viselkedésében a DCIS-hez áll közelebb, mint az invazív rákokhoz (38), emiatt a DCIS-nek megfelelő szabad 2 mm-es sebészi szél az optimális. Ebben az esetben az áttétképződés lehetősége már potenciálisan fennáll, de lényegesen kisebb gyakorisággal, mint nagyobb invazív tumorok esetén, azonban SLNB szükséges. Mikroinvazív góc jelenléte szoros összefüggést mutat a DCIS nagyságával.

Diagnózis

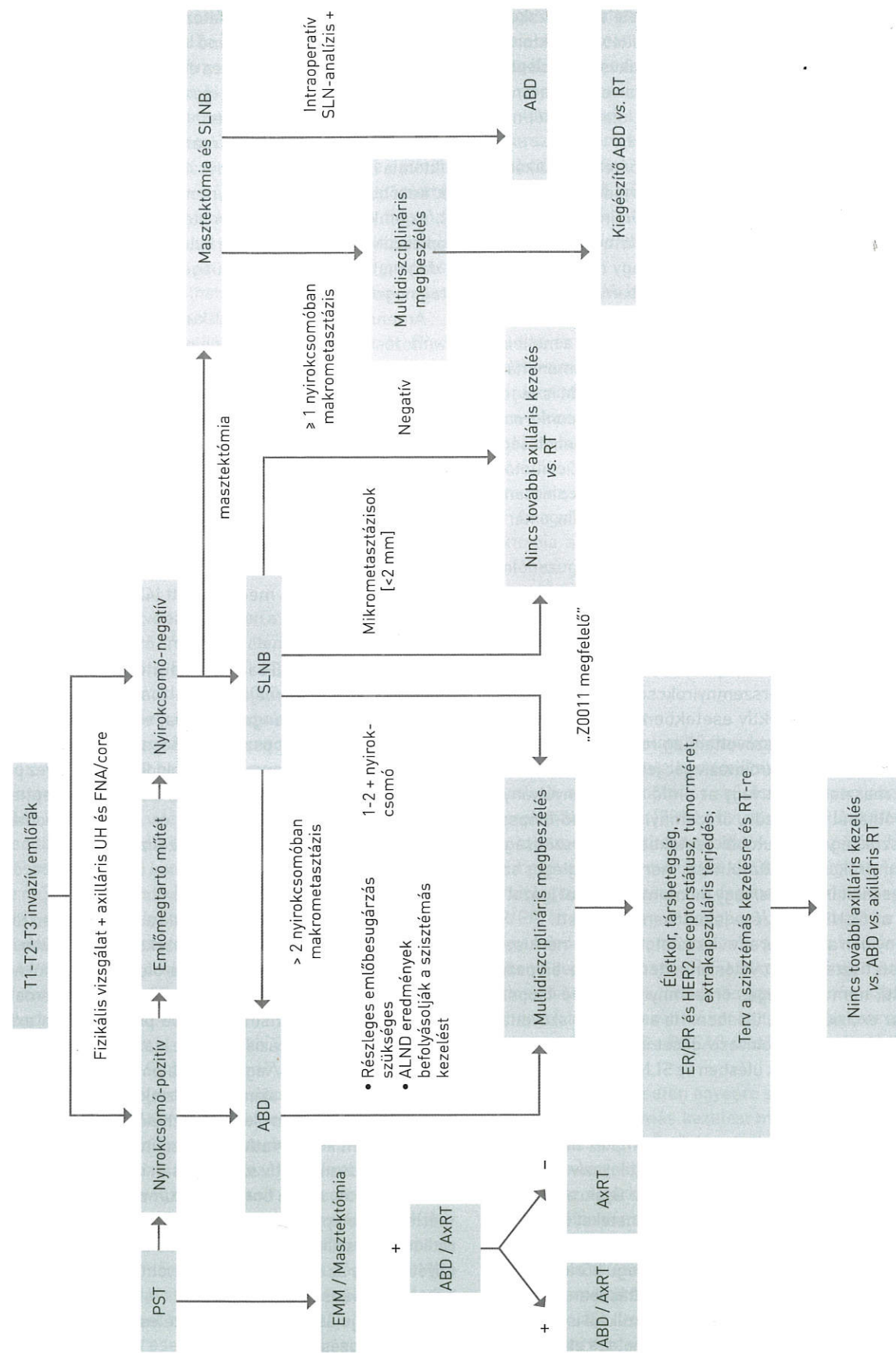
A betegség alapvetően tünetmentes nők körében végzett mammográfiás szűrés során kerül felismerésre különböző nagyságú és megjelenésű meszesedések formájában (szensitivitás 87-95%) (39). Az egyre szélesebb körben alkalmazott MR-vizsgálat pontosíthatja a betegség kiterjedését elsősorban high-grade DCIS-nél, ahol az eljárás szensitivitása 73-100% (40), és segítséget nyújthat a sebészi kezelés tervezéséhez is. A betegség mindössze 5-10%-ban társul klinikai tünetekkel, mint tapintható csomó vagy emlőváladékozás. Fontos a preoperatív henger- (core- vagy vákuumasszisztált) biopszia, mely egyértelműen bizonyítja a betegség jelenlétét, és korlátozottan ugyan, de alkalmas az esetleges invazív/mikroinvazív gókok kimutatására is (axilláris staging!). Amennyiben a malignitást nem igazoló biopsziás minta nem tartalmaz meszesedést, a mintavétel általában nem tekinthető reprezentatívnak; ismételt mintavétel vagy teamdöntés alapján diagnosztikus célú, képképző-vezérelt [drót-, izotópjelöléses, radioaktív vagy mágneses jelölő magok (seed) vezérelte] sebészi excízió indokolt.

Sebészi kezelés

A túlélésben nincs különbség a maszektómiával operáltak és az emlőmegtartásos műtéttel plusz posztoperatív teljesemlő-besugárással ellátott betegek között.

Mivel a betegség az esetek nagy részében nem tapintható, ezért ezen esetekben valamilyen fajta (dróthorog- vagy izotópjelöléses módszer) tumorjelöléses technikát kell alkalmazni a sebészi kezelés sikere céljából (ld. alább).

Emlőmegtartás esetén nagyon fontos az ép szegéllyel történő sebészi kímeltség (2). DCIS esetén az ún. diszkontinuitásos növekedés miatt az invazív tumorokhoz képest szélesebb ép biztonsági zóna elérése szükséges. Az NCCN (4) és az ESMO (3) legalább 2 mm-es ép szegélyt tart kívánatosnak. Mivel a szűk kímeltség (<2 mm) esetén a lokális kiújulás esélye magasabb, ezért a kiegészítő kezelés mérlegelése javasolt (reexcízió, besugárázás, kiegészítő boost dózissal történő tumorágy-besugárázás). Továbbra is kivételt jelent



1. ÁBRA. Az axilla sebészi kezelése - terápiás algoritmus (37). (ABD: axilláris blokkdiszekció, ALND: axilláris nyirokcsonyó-disszekció, AxRT: axilláris sugárterápia, EMM: emlőmegtartó műtét, RT: sugárterápia)

a reexcízió alól a bőr, illetve mellkasfal felé eső reszekciós sík, ha a reszekció a szubkutiszig terjed, illetve a pektorális faszcia is eltávolításra került [39]. A klasszikus LCIS jelenléte a reszekciós szélben nem jelenti a lokális recidíva arányának növekedését, ilyenkor pótkimetszés, újabb műtét nem szükséges.

Elsősorban masztektómia javasolható (relatív indikáció) multicentrikus/diffúz és/vagy nagy kiterjedésű (>50 mm) elváltozások esetén. Itt is fontos az emlőmirigy és a daganat aránya (kozmetikai eredmény), az emlőmegtartó műtét, onkoplasztikus emlőmegtartó műtét vagy masztektómia eldöntése során. A folyamat a ductuszokban a mamilla felé terjedhet, emiatt korszerű masztektómia választása esetén általában ún. bőrtakarékos SSM vagy ASM javasolt a mellbimbó eltávolításával. Amennyiben a retro- vagy intramamilláris szövetben DCIS nem igazolható patológiailag, NSM is végezhető [Oncoplastic Breast Consortium consensus conference on nipple-sparing mastectomy] [41]. Ez a műtét jó lehetőséget ad az emlő azonnali helyreállítására is. Az indikációt illetően első szintű evidenciával bíró nemzetközi ajánlások nincsenek [41]. A patológiai vizsgálatnál kiemelten fontos az ún. anterior reszekciós felszín vizsgálata.

Az axilla sebészi kezelése DCIS kapcsán

A DCIS definíciója szerint nem invazív, vagyis nyirokcsomóát-tétet sem adhat. Világirodalmi adatok szerint azonban az ilyen esetekben is felléphet alacsony százalékban (<10%) nyirokcsomó-metasztázis az őrszemnyirokcsomóban (ld. alább). Mindezek alapján szelektív esetekben, mint pl. kiterjedt tumorméret (>50 mm), szövettanilag rosszul differenciált, komedonekrózis vagy mikroinvazív góc jelenlétében, valamint akkor, ha masztektómiát vagy az emlő axilláris nyúlványának eltávolítását tervezzük, őrszemnyirokcsomó-biopszia végzése szükséges. Az utóbbi esetekben azért szükséges az őrszemnyirokcsomó eltávolítása, mert ha a végleges szövettani vizsgálat invazív és/vagy mikroinvazív gócot igazol az emlőben, az SLNB elvégzése jelentősen nehezített.

Amennyiben a preoperatív vizsgálatok 50 mm-nél kisebb kiterjedésű tiszta DCIS-t valószínűsítene (core-biopsziával igazolt), nem szükséges őrszemnyirokcsomó-biopszia végzése az excízióval egy ülésben. Ha a végleges szövettani feldolgozás invazív/mikroinvazív gócot igazol az eltávolított emlőrészletben, második ülésben az SLNB végzése javasolt.

Paget-kór

A Paget-kór az emlőbimbó és areola komplex bőrében lokalizálódó *in situ* karcinóma, mely mögött invazív elváltozás is lehetséges az esetek közel 80%-ában. Gyakran az emlő nem centrális területein is kimutatható tüneteket nem okozó további invazív, illetve *in situ* daganat. A preoperatív szövettani vizsgálat (sebészi biopszia/teljes vastagságú bőrkimetszés) rendkívül fontos a pontos diagnózis felállításában. Hasonlóképpen lényeges az emlő komplex diagnosztikája is, beleértve az emlő-MR-t, az okkult azonos vagy ellenoldali elváltozások

kimutatására. Csak *in situ* elváltozás esetén a sebészi kezelés megfelelő ép szegéllyel történő lokális kimetszés, az emlőbimbó és areola komplex teljes eltávolításával. Amennyiben invazív karcinóma jelenléte igazolódik, a kezelés a szolid tumorokra érvényes elvek szerint történik: az emlő centrális kvadránsának kimetszése a mamillával együtt vagy masztektómia (őrszem-, ill. axilláris nyirokcsomó-disszekcióval, ld. később). Ha az invazív tumor perifériásan helyezkedik el, az emlőbimbó-areola komplex eltávolítása mellett, onkoplasztikus technikával vagy külön metszésből eltávolítható a daganat, természetesen kiegészítve megfelelő axilláris staginggel.

Amennyiben a diagnosztikus core-biopszia egyéb B3 elváltozást – atípusos ductális hiperpláziát (ADH), klasszikus lobuláris neopláziát (LN) [42], flat epiteliális atípiát (FEA), papillómát (főként nagyobb mint 10 mm, atípusos, multiplex, perifériás), radial scart, komplex szklerotizáló léziót, filloid tumort (PT), atípusos, illetve gyorsan növekvő fibroadenómát vagy nagy, illetve tüneteket mutató pszeudoangiomaszerű stromális hiperpláziát – igazol, komplett sebészi eltávolításuk javasolt. A B3 elváltozások közül az ADH és a PT kivételével a többi elváltozásnál, amennyiben a technikai minimumfeltétel adott, úgy vákuumasszisztált biopsziás eltávolítás és szoros obszerváció is megengedett [42].

Filloid tumor

Fibroepiteliális eredetű daganat, melynek benignus, malignus és ún. borderline formája ismert. Diagnózis felállításában elengedhetetlen a hengerbiopszia, ennek sikertelensége esetén excizionális biopszia végzése; a tumorok heterogenitása miatt a hengerbiopszia sem mindig eredményez pontos diagnosztikus besorolást, ezért a sejtdús fibroepiteliális léziók B3 kategóriát képviselnek, és *in toto* eltávolítandók (lásd patológiával foglalkozó konszenzusajánlás).

Sebészi kezelés

Kis daganat esetén (<5 cm) elegendő a széles, éppen történő kimetszés (1 cm makroszkópos reszekciós szél) axilláris staging (őrszemnyirokcsomó-biopszia/blokkdisszekció) nélkül, mert ez a daganattípus nem limfogén, hanem hematogén úton adhat metasztázist (kivéve, ha preoperatív axilláris nyirokcsomó-metasztázis jelenléte igazolódott). Kiterjedt elváltozásokor (>5 cm) és/vagy bizonytalan onkológiai radikalitás esetén masztektómia ajánlott. Masztektómia végzése esetén azonnali emlőrekonstrukció végezhető. Benignus filloid tumorok esetén konzervatív megközelítés javasolt, esetleges mikroszkóposan pozitív szél kapcsán is elégségesnek tűnik az obszerváció, ami a borderline tumorok esetén is, egyéni mérlegelés alapján, megengedhető, de itt ilyenkor adjuváns radioterápia szükséges. Malignus filloid tumorok esetén alapkövetelmény az éppen történő eltávolítás és emlőmegtartás esetén adjuváns radioterápia.

Helyi kiújulás esetén további széles excízió, illetve masztektómia végzése javasolt.

A gyulladásoos karcinóma

A legrosszabb biológiai viselkedésű emlőrákok közé tartozik. Klinikai megjelenését a bőr nyirokereinek tumoros inváziója magyarázza (emlőduzzanat, kifejezett ödéma, bőrpír), mely gyulladásoos megbetegedést utánoz (T4d) [21].

A diagnózist a komplex emlővizsgálat (UH, mammográfia, szükség esetén MR) és a szövettani eredmény (core-, punch-biopszia) tisztázza, de alapvető a klinikai diagnózis, az emlő több mint 1/3-ára terjedő nyirokódéma és bőrpír. A diagnózis felállításakor már jelentős arányban (kb. 80%) nyirokcsomóát-tét is jelen van (N1-N3) és az esetek közel egynegyedében távoli metasztázis is kimutatható (ezért a terápia megkezdése előtt ajánlott a távoli metasztázisok keresése).

Kezelése primeren nem képez sebészi indikációt. Eredményes neoadjuváns kemoterápiát (és/vagy célzott terápiát) követően, R0 reszekció reményében módosított radikális masztektómia végzése javasolt [3, 4]. Az őrszemnyirokcsomó-biopszia (SLNB) gyulladásoos emlőrák esetén kontraindikált a magas (kb. 40%-os) álnegatív arány miatt [43], így ABD-t kell végezni. Halasztott emlőrekonstrukció negatív onkológiai kontroll, megfelelő tumormentes időszak (12 hónap) után végezhető.

Terhességi emlőrák

A terhesség alatt, illetve azt követően a szoptatás alatt (12 hónapon belül) jelentkező emlőrák esetén beszélünk terhességi emlőrákról. A daganat a terhes nők leggyakoribb onkológiai megbetegedése, az incidencia 1:3000-hez [44]. A diagnózis általában későn történik, így a prognózis is általában rossz.

A kezelést a betegség stádiumának megfelelően kell meghatározni úgy, mint bármely más esetben. Figyelembe kell venni azonban, hogy a besugárzás terhesség alatt kontraindikált, de a kemoterápia viszonylag biztonságosan alkalmazható a második és harmadik trimeszter során (lásd szisztémás kezeléssel foglalkozó konszenzusszöveg). A terhesség nem képez műtéti kontraindikációt. Az első trimeszterben észlelt emlőrák esetén sem indokolt a terhesség megszakítása, és törekedni kell a koraszülés elkerülésére is.

A terhességi emlőrákos beteget tapasztalatokkal rendelkező centrumokban javasolt kezelni. Műtét bármely trimeszterben végezhető. Az NCCN [4] masztektómia végzését javasolja. E tekintetben is, az amerikai és az európai ajánlások némileg eltérnek [2–5]. Kiemelendő, hogy terhesség alatt a sugárkezelés ellenjavallt, de amennyiben a sugárkezelés a szülés utánra halasztható, az emlőmegtartó kezelés nem jelent hátrányt a masztektómiával szemben. Az első trimeszterben azonban a sugárkezelés jelentős csúszása miatt masztektómia végzése javasolt. A megfelelő axilláris staging minden esetben része a sebészi kezelésnek. Klinikailag negatív axilla esetén őrszemnyirokcsomó-biopszia végezhető. Alacsony dózisú izotóp alkalmazása (<10 MBq ^{99m}Tc), a tracer beadását követő gyors műtéttel és a beadás helyének kimetszésével, minimális veszéllyel jár a magzatra, így a korai emlőrákok esetén terhesség ideje alatt is bizton-

sággal kivitelezhető [45, 46]. Patentkék adása ellenjavallt. Bár az alacsony esetszám miatt nem várhatók nagy, randomizált vizsgálatok, az eddigi tapasztalatok alapján az izotópjelölés, alacsony dózissal, biztonságosnak mondható. A St. Gallen-i ajánlás alapján, bár csak szűk többséggel, de elfogadott a korszerű bőrtakarékos masztektómia utáni szövettágító expanderrel történő primer rekonstrukció, a hosszabb és kiterjesztettebb műtét azonban több szövődménnyel járhat [2].

A szoptatás alatt felfedezett emlőrákot az ablaktációt követően stádiumának megfelelően kezeljük.

Okkult emlőrák hónalji nyirokcsomóáttétellel

Képpalkotó vizsgálatokkal (UH, mammográfia, MR) és fizikálisan az emlőben malignus/malignitásra gyanús elváltozás nem igazolható, a hónaljban azonban metasztatikusan nyirokcsomó(k) kimutatható(k) (axilláris UH, nyirokcsomó core-biopszia, fontos a metasztázis emlőeredetének igazolása). A diagnosztizált esetek kevesebb mint 0,5%-a okkult emlőrák. Minden esetben PET/CT javasolt egyéb primer tumor kizárására.

Az egyik terápiás lehetőség a módosított radikális masztektómia, a másik a szimpla axilláris blokkdisszekció végzése emlőbesugárzással, illetve egyéb adjuváns onkológiai kezeléssel kiegészítve. Amennyiben nem történik masztektómia, a daganatok egy része később radiológiailag felfedezhetővé vagy szimptomatikussá, így eltávolíthatóvá válhat (20–30%), ezért rendkívül fontos az emlő szoros obszervációja.

Fiatalkori emlőrák

A jelenlegi szakirodalom 40 éves kor alatt jelentkező emlőrák esetén használja a fiatalkori emlőrák fogalmát. Ez a korosztály nem esik a mammográfiás szűrés korcsoportjába, ezért az esetek többségében (90%) a betegek már klinikai tünetekkel jelentkeznek. A statisztikai adatok azt igazolják, hogy 40 év alatt gyakoribb a kedvezőtlen klinikopatológiai tulajdonságú és biológiailag agresszív daganat (ún. tripla-negatív, azaz ER/PR és HER2-negatív daganat). Ezt támasztja alá az is, hogy mind a recidívamentes, mind a teljes túlélés rosszabb ebben a korcsoportban [47]. Fiatalkori emlőrák esetén mindig felmerül a familiáris, örökletes emlőkarcinóma lehetősége. Mindezek alapján genetikai konzultáció és az erre akkreditált laborban *BRCA1*- és *BRCA2*-mutációt hordozók kiszűrése javasolt [2].

Minden beteg esetén egyénre szabottan kell a lokoregionális és a szisztémás kezelést meghatározni. A sebészet alapelvei fiatalkori emlőrák esetén sem változnak. A kezelésben a masztektómia nem jelent előnyt az emlőmegtartó műtét plusz sugárkezeléssel szemben sem a lokális recidívák, sem a túlélés vonatkozásában [48].

A mutációt hordozók esetén azonban javasolt speciális centrumban a kezelési alternatívák előnyeinek, hátrányainak részletes ismertetése, figyelembe véve a speciális pszichoszociális, szexuális, testképzempontokat is. Felvilágosítás során ki kell térni az emlőrekonstrukció lehetőségére és annak

időzítésére is. Sebészi kezelés tekintetében több opció közül választhatunk. Korai emlőrák esetén, amennyiben a feltételek adottak, emlőmegtartó műtét végezhető kiegészítő sugárkezelés alkalmazásával. A másik javasolt alternatíva az egy- vagy kétoldali masztektómia (akár azonnali helyreállítás), mely csökkenti a második emlőrák kialakulásának esélyét, és hosszú távon növeli a betegségmentes és teljes túlélést is [49, 50].

Férfi emlőrák

Előfordulása igen ritka (férfi/nő arány 1/100–200), a férfiakban előforduló daganatos megbetegedések mintegy 0,2%-át jelenti. Ezzel is magyarázható, hogy az esetek többségében késői stádiumban kerülnek felismerésre, így a prognózis is kedvezőtlenebb. A felfedezés időpontjában észlelt tumorméret hasonlóságot mutat a női emlőrákokkal, de az emlőparenchima hiánya miatt gyakoribb a bőr, illetve az emlőbimbó-areola érintettsége. A diagnosztikai eljárás és a staging megegyezik a női emlőrák esetén alkalmazottakkal.

Kezelése szintén azonos a női emlőrák kezelésével. A sebészi kezelés szempontjából mindenképp figyelembe kell venni a daganat jellemzően centrális elhelyezkedését és az alacsony emlőállomány-tumor arányt. Operábilis betegeknél a masztektómia és SLNB, nyirokcsomó-érintettség esetén ABD a választandó eljárás [3, 51]. Ellentétben a női emlő volumenpótlásával és esztétikai helyreállításával, ez esetben a primer bőrpótlás jelenthet rekonstrukciós sebészeti kihívást.

Rizikócsökkentő masztektómia

Profilaktikus kétoldali emlőeltávolítás és emlőrekonstrukció magas rizikó csoportba tartozó nők (*BRCA1*- és *BRCA2*-mutációt hordozók, előzetes emlőbesugárzás limfóma miatt) esetén indokolt. Genetikai mutációt hordozó, emlődaganaton átesett betegek ellenoldali rizikócsökkentő masztektómiaja indokolt lehet (III.B evidencia). A *BRCA*-mutációt hordozók átlagos kumulatív emlőrákkockázata 80 éves életkorig *BRCA1*-mutáció esetén 83% ($\pm 7\%$), *BRCA2*-mutáció esetén 76% ($\pm 13\%$), de alapvetően fő jellegzetessége a karcinóma fiatal-kori (<40 év) megjelenése [52]. Tisztán kétoldali profilaktikus masztektómia végzésével az emlőkarcinóma incidenciája és mortalitása 90–95%-kal csökkenthető (III.B evidencia) [3, 53].

A gévizsgálatot csak szigorú szakmai előírások betartásával lehet végezni, erre akkreditált laborokban. A *BRCA1/2* mutációt hordozók felvilágosítása, a különböző terápiás lehetőségek, mint a szoros utánkövetés, onkopszichológiai vezetés, életmódtanácsok, család vizsgálata, reprodukciós tanácsadás, a kemoprevenció és a profilaktikus masztektómia megbeszélése is csak speciális ismeretekkel és tapasztalatokkal bíró központokban ajánlott [21]. Gévizsgálat során leggyakrabban a *BRCA*-mutációk kerülnek vizsgálatra, de azok negativitása és családi halmozódás esetén gondolni kell más, ritkább genetikai rendellenességekre is (Li-Fraumeni-szindróma: *p53*-mutáció; Cowden-szindróma: *PTEN*-mutáció;

ATM-mutáció; Lynch-szindróma: *MLH1*-, *MSH2*-, *MSH6*-, *EPCAM*-, *PMS2*-mutáció; *RAD51*-mutáció; *BRIP1*-mutáció; *PALB2*-mutáció; *CHEK2*-mutáció, Peutz-Jeghers-szindróma: *STK11*-mutáció; *CDH1*-mutáció).

A profilaktikus masztektómia során szimplex masztektómia, bőrkímélő, areolakímélő és bimbóudvar-megtartásos műtétek végezhetők (III.C evidencia) igény szerinti, a beteg alkátának, emlők méretének és további plasztikai sebészeti megfontolásoknak megfelelően azonnali vagy azonnali halasztott pótlással, szövetháló vagy szintetikus háló felhasználásával, expanderrel vagy szilikonimplantátummal (V.C evidencia). E műtétek alapos multidiszciplináris felkészültséget igényelnek, tekintettel a magas rizikójú betegcsoportra.

Tisztán profilaktikus műtét során rutin őrszemnyirokcsomó-eltávolítás nem indokolt, okkult betegség előfordulásának esélye <5%.

Elsősorban az Egyesült Államokban [54], kisebb mértékben Európában [55] is egyre több emlőrákos nőbeteg a masztektómiát részesíti előnyben, és a kontralaterális, ún. rizikócsökkentő emlőeltávolítást is igényli. A kétoldali masztektómiának negatív genetikai vizsgálat esetén a daganatos túlélésre vonatkozó jótékony hatása egyelőre nem igazolt [56, 57]. Ilyen esetekben szintén körültekintő felvilágosításra van szükség [2, 3].

EMLŐREKONSTRUKCIÓ (11, 21, 28, 58)

Az emlőrákos betegek jelentékeny hányadában, a megfelelő onkológiai sebészi ellátás érdekében, továbbra is szükséges az emlő teljes eltávolítása. Az emlő helyreállítása a masztektómián átesett nőbetegek számára Magyarországon is biztosított. Masztektómia esetén az európai ajánlásoknak megfelelően, a műtétet megelőzően a beteg írásban és szóban történő tájékoztatása az emlőrekonstrukció lehetőségéről alapvető. A helyreállító műtét javallatát vagy ellenjavallatát, a műtét optimális időpontját a kötelező, preoperatív multidiszciplináris emlőonkológiai team (melynek tagja a plasztikai sebész) a beteg bevonásával, együtt határozza meg. Rekonstrukciós igény esetén a komplex kezelési tervnek (egyéb kontraindikáció hiányában) számolnia kell a helyreállító műtéttel, az onkológiai műtétet végző sebész és a helyreállító műtétet végző plasztikai sebész szakorvos együttműködését igényelve vagy egy személyben, mindkét szakterület képesítésének birtokában, kellő szakmai jártassággal. Posztmasztektómias emlő-helyreállító műtétet plasztikai sebész szakorvos végezhet ott, ahol a beavatkozás szakmai minimumfeltételei biztosítottak. A posztmasztektómias helyreállító műtét végezhető a tumoreltávolítással egy ülésben (azonnali rekonstrukció) vagy halasztottan. Amennyiben az onkológiai radikalitás megengedi az emlő azonnali/azonnali halasztott helyreállítását, a *lege artis* sebészi technikával végzett bőrtakarékos, bimbóudvar-, illetve emlőbimbó-megtartó masztektómia javasolt. Utóbbi masztektómiák (kizárólag *lege artis* műtéti technikával végezve) onkológiai eredményei a hagyományos masztektómiákéhoz hasonlíthatók, 2013-ban a St. Gallen-i

konszenzuskonferencián szakmailag befogadásra kerültek. Az ilyen bőrtakarékos masztektómiák speciális szakismeretet és szakmai tapasztalatot igényelnek, inkomplett kivitelezésük szignifikáns onkológiai rizikót, illetve alulkezelést eredményez. Bőrtakarékos masztektómiákat csak azonnali, illetve halasztott azonnali emlőrekonstrukciós terv esetén célszerű végezni.

Az emlőrekonstrukció relatív indikációjú műtét, de az emlőrák onkológiai ellátásának alapvető eleme. A műtét célja az életminőség javítása, az egyik legfontosabb testi és pszichés rehabilitációs beavatkozás, ami nem befolyásolja az alapbetegség onkológiai kimenetelét, a lokális kontrollt, nem késlelteti az adjuváns kezeléseket, illetve nem hátráltatja az onkológiai utánkövetést.

Az optimális emlőrekonstrukciós technika megválasztása a plasztikai sebész feladata, az eseti körülményeknek és a beteg igényeinek megfelelően:

- az emlőrekonstrukciós módszer kiválasztásában figyelembe kell venni a beteg alkátát, társbetegségeit (pl. diabétesz), dohányzás meglétét, az esetleges irradiáció szükségességét, a sebészteam gyakorlatát és az onkológiai team individuális kezelési tervét,
- az emlő sebészi kimetszésének nagyságát (bőr, emlőparenchima, bimbó és bimbóudvar),
- a visszamaradó szövetek mennyiségét és minőségét,
- a posztoperatív sugárkezelés, kemoterápia indikációját,
- valamint a beteg testi és lelki teherbíró képességét.

Az emlőrekonstrukció elvégzésének időpontjától függően lehet:

- azonnali, a daganat eltávolításával egy időben történik az emlőrekonstrukció vagy annak egyes lépései
- halasztott azonnali, a bőrtakarékos, emlőbimbó-megtartó masztektómia során ún. szövettágító ballon (külső szelepes expander) szubmuszkuláris behelyezése, ami áthidalja az adjuváns multidiszciplináris kezeléseket idejéig, majd azok befejezése után halasztottan történik meg a rekonstrukció befejezése szilikon emlőimplantátum vagy saját szövetek felhasználásával
- halasztott, a daganat eltávolítása és az adjuváns kezelést követően (több hónap/év elteltével) történik az egy- vagy többlépéses rekonstrukció, negatív staging ismeretében.

Az elmúlt években a bőrtakarékos masztektómiák elterjedésével előtérbe kerültek az azonnali, illetve azonnali halasztott emlő-helyreállító beavatkozások, melyeknek kozmetikai, pszichológiai és gazdasági előnyei szignifikánsak a halasztott rekonstrukciókkal szemben.

Masztektómiát követő azonnali, illetve halasztott emlőrekonstrukciós lehetőségek:

- Emlőpótlás saját szövetekkel:
 - o a hasfal vagy hát területéről átültetett lebenyekkel (érnyeles vagy szabadlebenyek)
 - o helyi lebenyekkel
- Emlőpótlás expander-implantátum beültetéssel, elsősorban amennyiben adjuváns radioterápia nem történt.

- Emlőpótlás szilikonimplantátummal és speciális, az emlő alsó pólusát megerősítő biológiai vagy szintetikus anyaggal (pl. acelluláris dermális mátrix vagy különböző, részlegesen felszívódó hálók) [59].

- Emlőpótlás saját szövettel (lebenyekkel) és szilikon expander-implantátum beültetés kombinációjával.

- Posztmasztektómias radioterápia (PMRT) esetén az azonnali emlő-helyreállító műtétek szövődémenyaránya nő (kapszuláris kontraktúra, autológ lebeny fibrotikus átalakulása stb.). PMRT esetén elsősorban azonnali halasztott vagy halasztott emlő-helyreállítás javasolt. Az azonnali halasztott rekonstrukció komplettálása, illetve a halasztott rekonstrukció megkezdése a teljes szöveti konzolidációt követően, illetve a radioterápia után minimum 6 hónappal javasolt.

- Autológ szövettágító és sugárkezelés esetén az emlő-helyreállító műtét esztétikai eredménye elmaradhat a várakozástól.

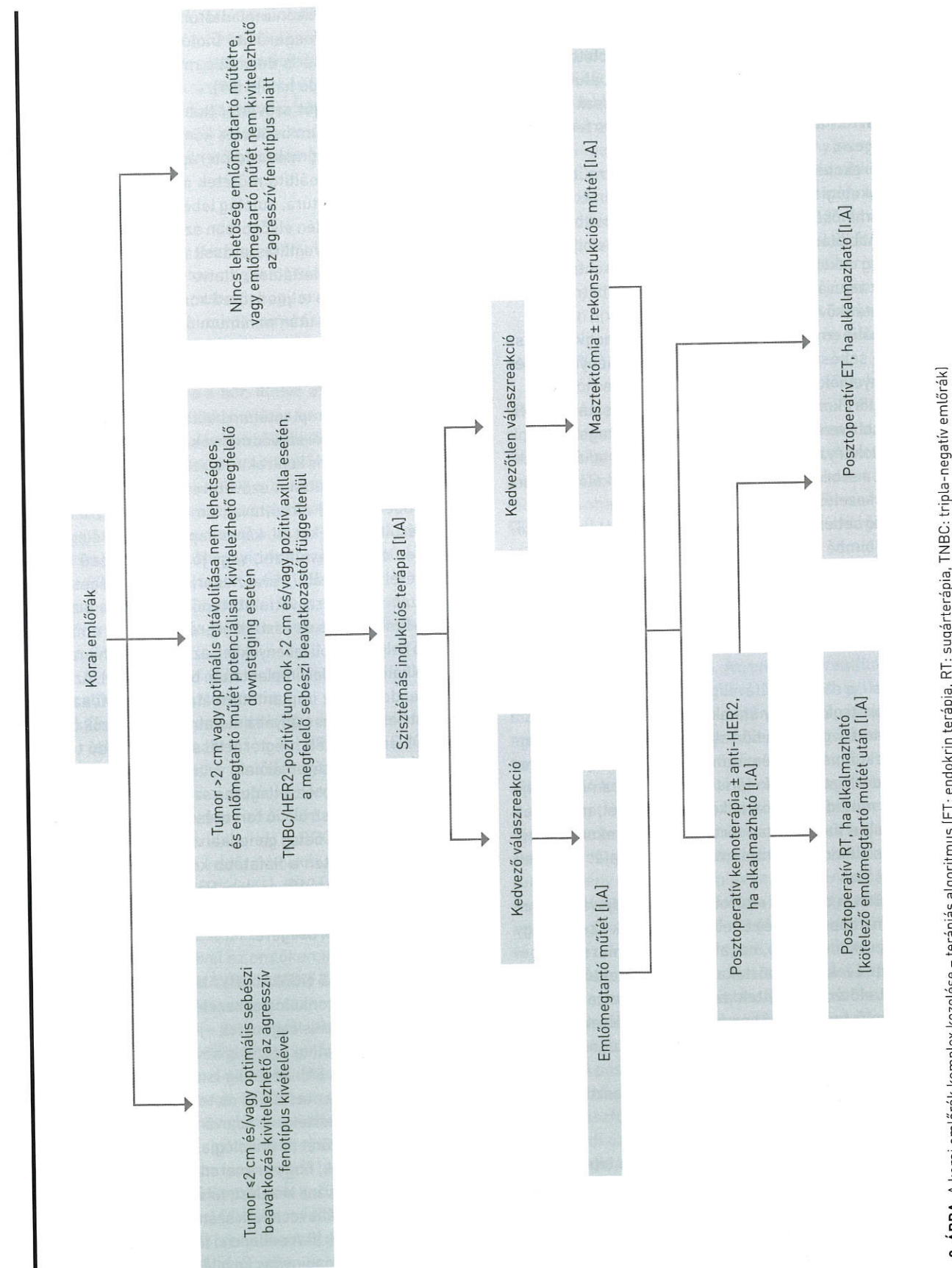
- Expander vagy implantátum beültetése és sugárkezelés esetén a korai és késői szövődémenyaránya szignifikánsan magasabb (kapszuláris kontraktúra, szeróma, trofikus fekély).

A sugárkezelés után a szöveti reakció (bőrpír, epidermolízis, ödéma stb.) elmúltával, amennyiben szükséges, a sugársérült szöveteket (pl. kóros kapszula) lehetőleg teljes egészében el kell távolítani, vagy jó vérkeringésű szövet átültetésével regenerálni, revaszkularizálni szükséges. A teljes egészében saját szövettel történő emlőpótlás biztosítja a legjobb funkcionális és esztétikai eredményt. Az emlő bőre pótolható helyi és távoli lebenyekkel, az emlőparenchima térfogata pótolható expander/implantátum beültetésével. Az utóbbi évtized tendenciái az implantátum alapú azonnali/azonnali halasztott helyreállítás irányába mutatnak, mivel azok a beteg számára kisebb műtéti megterheléssel, lebenyadó területi morbiditás elkerülésével járnak, valamint a saját szövetek megtarthatók a későbbi esetlegesen szükséges korrekciókra.

Bármilyen rekonstrukció tervezésénél 50 év alatti betegeknél előnyt jelent a beteg genetikai vizsgálatának ismerete (*BRCA1/2*), kifejezetten a fiatalabb korosztályban (<40 év), ismert családi halmozódás esetén. Halasztott rekonstrukció tervezése esetén minden esetben gondolni kell a genetikai vizsgálat szükségességére.

PRIMER SZISZTÉMÁS (NEOADJUVÁNS) KEZELÉS

A primer szisztémás onkológiai kezelés ismert előnye, hogy a primeren irreszekábilis daganatok – jó válaszreakció esetén – reszekábilissá válhatnak, ezzel is növelve az emlőmegtartó műtétek arányát [60, 61]. Az eddig ismert eredmények szerint a betegségmentes (DFS) és teljes túlélésre (OS) vonatkozó hatása egyenértékű az adjuváns kezeléssel, feltéve, hogy utána kuratív műtét és onkológiai kezelés történik [62]. Arra is vannak adatok, hogy primeren operábilis esetekben alkalmazva a neoadjuváns kezelést, túlélést befolyásoló hatást nem, de a lokoregionális recidívák számarányának minimális emelkedését igazolták (II.A evidencia) [63], így ennek ismerete rendkívül fontos a neoadjuváns kezelés indikálása során [6].



Neoadjuváns kezelés válhat szükségessé IIA, IIB, T3N1M0 stádiumú betegeknél, ahol egyedül a tumorméret miatt nem végezhetünk emlőmegtartó műtétet, és/vagy a beteg elutasítja a masztekómiát. Egyre több adat támogatja azt, hogy a II. stádiumú tumorok közül elsősorban az ER/PR-, HER2-negatív (tripla-negatív) és HER2-pozitív 2 cm-nél nagyobb, és/vagy hónalji metasztázissal bíró esetekben, valamint ER-pozitív posztmenopauzális tumorok esetén érdemes primer szisztémás kezelést alkalmazni, ahol a patológiai remisszió („down-staging/sizing”) aránya szignifikánsan magasabb (2, 3). A legújabb terápiás algoritmust neoadjuváns kezelés kapcsán a 2. ábra foglalja össze (8).

A sebészi kezelés további feltételei:

- core-biopszia a primer tumorból és tumorcentrum-jelölés (jelölőkliппel/markerral);
- klinikailag és/vagy UH-vizsgálattal metasztázisgyanus axilláris nyirokcsomó esetén FNAC/core-biopszia szükséges minden esetben;
- limitált axilláris metasztatikus nyirokcsomó esetén, cN1-ycN0 reális esélye esetén a metasztatikus nyirokcsomó klipjelölése javasolt
- a kezelés monitorizálására, ill. a végleges sebészeti terv felállításához, a reziduális tumorméret és az elhelyezkedés pontos meghatározásához MR-vizsgálat szükséges (centrális bimbó-areola komplex megtartásának kérdése)
- csak invazív rák esetén alkalmazható;
- neoadjuváns kezelés indikációjának felállítása, a kezelés monitorizálása és a kezelést követő sebészi/onkológiai kezelés meghatározása, egyénre szabottan, csak onkoteam döntése alapján történhet.

A végleges sebészi kezelés kiválasztását a kemoterápia eredményessége határozza meg, melyet a kezelés előtti és azt követő komplex emlővizsgálat (ideális esetben kontrasztanyagossal) segítségével ítélnünk meg. Amennyiben parciális vagy komplett tumorregressziót értünk el, emlőmegtartó műtét végezhető a nem tapintható tumorok eltávolításánál alkalmazott módszerekkel. Az emlőmegtartó műtét további feltétele, hogy a daganat megfelelő ép szegéllyel legyen eltávolítható, nincs kiterjedt malignitásra gyanús mikrokalcifikáció a mammográfiás képen, és megfelelő kozmetikai eredményt kapunk a műtét után. A daganat sebészi kimetszése az onkológiai kezelést követően megmaradó tumorméret alapján történik, a kezelést megelőzően behelyezett jelölőkliпп/markert segítségével (2, 63).

Agresszív tumorok esetén a kialakult regresszió mértékétől függetlenül egyénre szabottan kell mérlegelni az eltávolítani kívánt emlőállomány területét. Alapfeltétel a műtét alatti orientált specimen intraoperatív mammográfiás kontrollja, ahol a tumorágykliппel történt helyének eltávolítását igazolják. A műtét során törekedni kell lehetőleg a mikrokalcifikált terület eltávolítására. Arra vonatkozóan is vannak adatok, hogy szelektált esetekben multifokális és multicentrikus daganatok esetén is elvégezhető az emlőmegtartó műtét, ha a sebészi kimetszések ép szegéllyel kivitelezhetők (2, 64).

Axilla kezelése/őrszemnyirokcsomó-biopszia

Primer szisztémás terápia megkezdése előtt a hónalji őrszemnyirokcsomó-biopszia (SLNB) elvégezhető. A módszer előnyei: pontosabb stádiumfelmérést ad, negatív SLN esetén nem kell elvégezni későbbiekben az ABD-t, és a nyirokregió besugárzására sincs szükség. Hátránya, hogy a beteg a kezelés előtt plusz műtéten esik át (ami a betegnek fokozott megterhelést jelent és nem elhanyagolható költségvonzata is van), pozitív SLN esetén még akkor is el kell végezni az ABD-t a primer szisztémás terápia (PST) után, ha a kezelés hatására N0 stá tus alakul ki. Az esetek felében ez túlkezelést jelent, mert PST hatására a hónalji nyirokcsomókban lévő áttét eltűnhet (down-staging), valamint gyakran csak az SLN pozitív és a többi hónalji nyirokcsomó nem. Neoadjuváns kezelés utáni SLN-biopszia előnyei: a beteg egy műtéten esik át és az esetek jelentős részében az ABD elkerülhető, és lehetőséget ad az onkológiai kezelés axilláris válaszána felmérésére is. A módszer hátránya, hogy a biopszia találati aránya alacsonyabb, és magasabb az álnegatív esetek, valamint az axilláris recidívák aránya. Több prospektív vizsgálat eredménye alapján azonban a neoadjuváns kezelés után végzett SLNB megbízhatóságát növeli, ha kettős jelöléses módszert (izotóp + festék) alkalmaznak, és ha több, legalább 3 db SLN-t sikerül eltávolítani (65-68). Mindezek alapján, a nemzetközi ajánlásokkal egyhangúan, a preferált módszer az axilláris stá tus felmérésére neoadjuváns kezelést követően végzett SLNB (2, 4, 65-68). Neoadjuváns terápia kapcsán az axilla kezelését az alábbiakban foglaljuk össze (1. táblázat).

Kezelési javaslat

Klinikailag/UH-pozitív axilla esetén:

- Amennyiben a gyanús nyirokcsomó core/aspirációs citológiai vizsgálata pozitív, és a neoadjuváns kezelést követően is klinikailag és vagy core/aspirációs vizsgálattal a nyirokcsomó pozitív, ABD végzése szükséges.
- Amennyiben a gyanús nyirokcsomó core/aspirációs citológiai vizsgálata negatív, őrszemnyirokcsomó-biopszia végzése mérlegelendő az onkológiai kezelés előtt; ha ennek eredménye pozitív, akkor az onkológiai kezelést követően ABD-t kell végeznünk.
- Amennyiben a gyanús nyirokcsomó core/aspirációs citológiai vizsgálata negatív, és nem történt SLNB az onkológiai kezelés előtt, eredményes onkológiai kezelés után (axilla a műtétkor is klinikailag negatív) is elvégezhető (csak kettős jelöléssel); patológiai pozitív SLNB esetén egy ülésben ABD végzendő.
- Amennyiben a beteg axillárisan klinikailag pozitív (cN1) (a gyanús nyirokcsomó core/citológiai vizsgálata negatív) és a neoadjuváns kezelés hatására klinikailag negatívvá válik, 3 vagy több őrszemnyirokcsomó eltávolítása megengedett azonnali ABD helyett. Amennyiben mindegyik eltávolított őrszemnyirokcsomó negatív, további kiegészítő hónalji műtétre nincs szükség. Ha kevesebb mint 3 SLN került eltávolításra (1-2 db) és ezek patológiai negatívnak bizonyultak, az axilláris sugárkezelés mérlegelendő (65).

1. TÁBLÁZAT. Az axilla sebészi kezelése neoadjuváns terápiát követően (a 2019-es St. Gallen-i konszenzuskonferencia szerint; 7)

Iniciális nyirokcsomó-státusz	Neoadjuváns terápia utáni nyirokcsomó-státusz	Axilláris sebészeti beavatkozás	Nyirokcsomó patológiai eredménye	Kiegészítő axilláris beavatkozás	Regionális nyirokcsomó-irradiáció
cN0	cN0	SLNB	pN0 pN1	Nem ABD (javasolt) vagy AxRT	Nem Igen, kedvezőtlen faktorok esetén*
cN1	cN0	SLNB+	pN0 pN1	AxRT megfontolandó ABD (javasolt) vagy AxRT	Igen, kedvezőtlen faktorok esetén*
cN1	cN1	ABD	pN0 pN1	Nem Nem	Igen, kedvezőtlen faktorok esetén*

SLNB: szentinelnyirokcsomó-biopszia, SLNB+: célzott axilláris SLNB és >2 nyirokcsomó eltávolítása, ABD: axilláris blokkdisszekció, AxRT: axilláris sugárterápia. *Kedvezőtlen faktorok: kor<40 év, Grade: 3, tripla-negatív emlőrák, T3 T4, alacsony TRG. pN2 pN3 esetén ABD és AxRT javasolt

• Amennyiben a gyanús nyirokcsomó core/aspirációs citológiai vizsgálata pozitív és lehetséges annak a neoadjuváns kezelés előtti, UH-vezérelt jelölése, majd a kezelés után a megjelölt nyirokcsomó célzott hónalji sebészettel történő eltávolítása, további 1 vagy 2 SLN-nel együtt ezek szövettani negativitása esetén lehetőség van a kiegészítő ABD elhagyására bizonyos esetekben (targeted axillary approaches) (35, 69).

• Azon betegeknek, ahol kiindulási állapotként cN2 axilláris pozitívitás észlelhető, a kezelést követően ABD-t kell végezni regionális besugárással, függetlenül a neoadjuváns kezelésre adott válaszreakciótól.

Klinikailag/UH-negatív axilla esetén:

Az SLNB a neoadjuváns kezelés előtt és után egyaránt elvégezhető (kettős jelölés, legalább 2 SLN eltávolítása). Ha az onkológiai kezelést követően elvégzett SLNB során kevesebb mint 3 SLN került eltávolításra és ezek patológiai vizsgálattal negatívnak bizonyultak, a magasabb fals negatív arány miatt axilláris sugárkezelés mérlegelendő.

Amennyiben SLN sem a preoperatív limfoszcintigráfián, sem pedig az intraoperatív technikákkal (festékjelölés és/vagy izotópjelölés) őrszemnyirokcsomó nem azonosítható, akkor axilláris blokkdisszekció végzése javasolt (64).

A fenti javaslatok szerint nem klasszifikálható esetekben az onkoteamnek kell egyénre szabottan döntést hoznia a további kezelést illetően.

AZ EMLŐRÁK PALLIATÍV SEBÉSZI KEZELÉSE

Az előrehaladott stádiumú emlőrákok kezelése komplex, magában foglalja a multidiszciplináris szakértői csoport minden területét (gyógyszeres, sugárterápiás és sebész onkológust, képalkotó diagnosztikus szakembert, patológust, nőgyógyászt, pszichoonkológust, szociális munkást és palliatív szakorvost) (70). A diagnózis pillanatától a betegnek megfelelő pszichoszociális támogatást és szupportív kezelést kell biztosítani, és a tüneteknek megfelelő adekvát beavatkozásokat kell

végezni. Az érdemi palliatív beavatkozásokról individuálisan, multidiszciplináris bizottsági szinten kell dönteni.

Napjainkban a primer tumor palliatív sebészi eltávolítása *de novo* IV. stádiumú emlőráknál nem képes a túlélés meghosszabbítására, a kizárólagos csontáttétek eseteinek lehetséges kivételével (70). A sebészi beavatkozás megfontolandó lehet szelektált beteganyagban az életminőség javítása céljából, de mindig figyelembe kell venni a beteg véleményét. Amennyiben sebészi beavatkozás történik, akkor annak a primer tumor radikális eltávolítását kell céloznia. Válogatott esetekben, amikor az oligometasztatikus vagy kis tumortömegű távoli áttét érzékenyen reagál a szisztémás kezelésekre, és komplett regresszió következik be, ezzel hosszú távú túlélés válik reálissá, akkor lokoregionálisan kuratív célú kezelés megfontolandó. A IV. stádiumú emlőrákoknál végzett lokoregionális kezeléseket onkológiai értékének pontosabb megítéléséhez prospektív klinikai vizsgálatok szükségesek.

Műtét indokolt, ha vérzés, kifeléyesedés, fertőzés megelőzése, kezelése a cél, illetve higiénés okok miatt. Amennyiben a lokoregionális kontroll radikálisításához szükséges a masztektómia, plasztikai sebészi rekonstrukciót igényelhet.

LOKOREGIONÁLIS RECIDÍVÁK SEBÉSZI KEZELÉSE

Emlőmegtartó műtét utáni recidíva

Korábbi emlőmegtartó műtét és ezt követő sugárkezelés utáni recidíva, a multimodális kezelésnek köszönhetően, kevesebb mint 5%-ban alakul ki (71). Az emlőállományban lévő recidíva vagy újabb primer tumor esetén általában masztektómia (korábbi sugárkezelés!) javasolt. A bőr életképességétől, az irradiációtól eltelt időtől függően R0 reszekció esetén van lehetőség az azonnali rekonstrukcióra is. Emellett az utóbbi időben kifejezetten jó eredmények (kozmetikai és onkológiai) láttak napvilágot a korszerű bőrmegtartó (emlőbimbó-, areolameg tartó) masztektómiákkal is (72, 73). Azonban az is igazolt, hogy speciális feltételek mellett, lehet létjogosultsága az ismételt emlőmegtartó műtétnek is.

A legfontosabb kritériumok e választás esetén:

- 2 cm-nél kisebb tumor
- szoliter elváltozás
- ismételt sugárkezelés, elfogadható toxicitással (ez lehet brahiterápia is, illetve amennyiben primeren APERT történt, akkor teljesemlő-besugárzás végezhető)
- beteg kifejezett kérésére, megfelelő felvilágosítást követően (magasabb recidívaarányal számolhatunk) (71).

Masztektómia utáni recidívák esetén, amennyiben a góccok eltávolíthatók (R0 kimetszés), széles excízió végzése javasolt (sugárkezeléssel kiegészítve, amennyiben korábban nem volt). Sokszor szükség lehet plasztikai sebész bevonására, a megfelelő fedés (lebenyek) eléréséhez.

Az emlőben jelentkező recidíva esetén az axilla ellátása (70):

- amennyiben korábban SLNB történt, vagy limitált axilláris disszekció (kevesebb mint 10 nyirokcsomó került eltávolításra), jelenleg a beteg cN0, akkor reSLNB javasolt (pozitív SLN esetén blokkdisszekció), amennyiben cN+, akkor axilláris blokkdisszekció

- amennyiben korábban axilláris blokkdisszekció történt (több mint 10 eltávolított nyirokcsomó), és jelenleg az axilla klinikailag negatív, axilláris műtét nem javasolt, ha azonban klinikailag pozitív, akkor axilláris feltárás, a maradék nyirokcsomók eltávolítása szükséges

- ellenoldali SLNB akkor javasolt, ha a limfoszcintigráfia egyértelműen jelzi az őrszemnyirokcsomó jelenlétét

Izolált axilláris recidíva ellátása:

- SLNB után axilláris nyirokcsomó-disszekció (az interpektorális és a level III feltárással)

- axilláris blokkdisszekció után axilláris feltárás, a recidív tumor eltávolítása (R0 reszekció elvégezhető)

Szupra- vagy infraklavikuláris recidíva esetén a szisztémás kezelés és sugárterápia a preferált (70).

AZ EMLŐRÁK TÁVOLI ÁTTÉTEINEK SEBÉSZI KEZELÉSE

A távoli áttétet adó vagy IV. stádiumú emlőrák kezelhető, de jelenleg gyógyíthatatlannak tartható megbetegedés, amelynek medián teljes túlélése 3 év, 5 éves túlélése 25% (70, 74, 75). Az utóbbi években jelentős fejlődést sikerült elérni a metasztatikus emlőrák túlélésében.

Tekintettel arra, hogy a távoli szervi szolid áttétek szisztémás megbetegedés lokális megnyilvánulásai, a fenti eredmények eléréséhez azonban a metasztázis eltávolítása önmagában elégtelen, multimodális kezelés részét kell, hogy képezze. Lokális sebészi kezelés emellett is csak oligometasztázisok esetén jöhet szóba, mely szoliter vagy maximum 5 metasztázis meglétét jelenti, nem feltétlenül egy szervben.

Akiknél leginkább szóba jöhet, előzetes onkoteamdöntés alapján a metasztazektómia/radioterápia:

- fiatal, jó általános állapotú beteg
- kis tumorvolumen
- hosszú betegségmentes intervallum

- lokális tumormentesség
- R0 reszekció kivitelezhetősége (76).

Fontos, hogy irrezekábilis áttétek esetén is törekedni kell szövettani mintavételre a metasztázisból (sebészi/nem sebészi biopszia), mert döntő lehet az áttétek kezelésében a primer tumor és az áttétek receptorstátuszának változása, illetve második, ismeretlen primer tumor kizárása, felismerése.

Metasztázisok szervenként történő ellátása (70)

Máj

Emlőrák májáttéte minden más távoli szerv érintettségénél (tüdő, csont, agy) nagyobb mortalitási rizikóval jár. Az 5 éves túlélés 3,8–12% (medián túlélés 4–21 hónap) (77).

Jelenleg magas szintű evidencia a májmetasztázisok sebészi eltávolításának onkológiai eredményességéről nem áll rendelkezésre. Az izolált májáttétek lokális kezelése csak jól szelektált esetekben javíthatja a túlélést. A betegszelektiót biológiai szemlélettel multidiszciplináris onkológiai bizottságnak kell meghoznia, jól kivizsgált, szövettanilag verifikált áttéteknel, figyelembe véve a daganat szubtipusát (legjobb az ER-, HER2-pozitív tumor), biológiai viselkedését (minél hosszabb betegségmentes intervallum a primer tumor és metasztázis megjelenése között), jó tumorválaszt a szisztémás kezelésekre, legyen R0 a metasztazektómia, fontos a jó általános állapot, a műtét minél kisebb megterhelése (laparoszkópia, tumorabláció) és alacsony szövődeményaránya, tekintettel arra, hogy ne késlekedjen a további posztoperatív szisztémás kezelés (V.C evidencia).

Tüdő

A tüdőáttétek reszekciójánál is az általános elvek érvényesek, de a betegek csak kis hányadánál növekszik meg a DFS és az OS. A metasztazektómiát minimálisan invazív, ún. video-torakoszkópos eljárással (VATS) ajánlatos végezni (V.C evidencia).

Malignus pleuraérintettség

Szisztémás kezelést igényel, amennyiben az igazolt érintettség a kezelési tervet megváltoztatja, torakocentézis szóba jön, azonban a fals negatív arány magas (III.B evidencia). Drenálás csak szimptomatikus esetben, klinikailag jelentős mennyiség esetén jön szóba (III.A evidencia). Intrapleurális katéter vagy talkum és gyógyszerek (bleomicin, biológiai válsz módosítók) adása segíthet (III.B evidencia).

Csont

A csontáttétek leggyakoribb helyei a combcsont, csigolyák, felkar, kulcscsont, állkapocscsont. Sebészeti beavatkozás törés vagy annak rendkívül magas rizikója esetén jön szóba, amelyet legtöbbször radioterápia követ. A femur patológiás törése a leggyakoribb, ezt követik a csigolyák patológiás törései, vagy annak veszélye miatt végzett gerincstabilizációs műtétek (I.A evidencia). A gerincvelő-kompressziót jelző neurológiai tünetek sürgősségi állapotot jelentenek, ami

képző diagnosztikai kivizsgálást (MR) követően idegsebészeti vagy ortopédiai dekompresziós műtétet indikál. Amennyiben ez nem lehetséges, sürgősségi radioterápia szükséges (70). A sebészeti beavatkozásokat célzott sugárterápia és szisztémás kezelés egészíti ki. Amennyiben nincs rizikó a patológiás törés tekintetében, akkor sugárkezelés javasolt (I.A evidencia).

Agy

A metasztatikus emlőrákos betegek 10–30%-ának agyi áttétele, a szoliter agyi áttét a betegek 10–20%-ánál fordul elő. Randomizált klinikai vizsgálatok szerint ebben a csoportban az idegsebészeti műtét/metasztazektómia vagy sztereotaxiás sugársebészeti beavatkozás javasolt (I.B evidencia). Az adjuváns teljes agyi besugárzással kiegészítve csökkenti a lokális és teljes agyi kiújulás veszélyét, és növeli a teljes túlélést (I.C evidencia). Szoliter vagy néhány agyi metasztatikus sebészeti vagy radiosebészeti kezelése javasolt, míg irresekbilis esetben az utóbbi jön szóba.

SEBÉSZ ÉS PATOLÓGUS EGYÜTTMŰKÖDÉSÉT ÉRINTŐ KÉRDÉSEK

Sebészeti preparátumok tárolása (a patológiai osztályra szállításig)

A műtéti preparátumot az eltávolítás után célszerű azonnal (maximum 30–60 percen belül), fixálás és rámetésés nélkül a patológiai osztály/patológus rendelkezésére bocsátani, az átadásig pedig 4 °C-on tárolni. Ez szövetbanki mintavétel lehetőségét is biztosíthatja. Ha ez nem lehetséges, akkor az optimális receptormeghatározás érdekében a friss preparátum rögzítését minimum 5-szörös mennyiségű, lehetőleg 4 °C-on (hűtőszekrényben) tárolt, 10%-os formalinban célszerű megkezdeni, és a mintákat a patológiai osztályra szállításig 4 °C-os hűtőszekrényben tárolni. Validált alternatíva a vákuumsomagolás és 4 °C-on történő tárolás, majd szállítás. Ezek az eljárások a szövetstruktúra mellett mind a receptorfehérjék, mind a nukleinsavak legjobb megőrzöttségét biztosítják a prediktív biológiai markerek optimális meghatározásához.

Specimenorientáció

A műtéti preparátumot még a műtőben, lehetőség szerint *in situ* a betegben (sebészeti öltésekkel) jelölni kell (legalább három egyértelmű, pl. mediális, laterális, superior pólus és az oldal megadásával). Bimbómegegyező műtétnél a retroamillaris régió külön megjelölése is szükséges. Az orientáció tényét a patológusnak is rögzítenie kell leírásában.

Amennyiben a retroareoláris felszín vagy retro/intramamillaris specimen intraoperatív szövettani vizsgálata szükséges, a klinikai kérdést előzetesen egyeztetni kell a patológussal.

Amennyiben neoadjuváns kezelés utáni, korábban markerrel jelölt (örszem)nyirokcsomó-eltávolítás is történik, akkor erről a patológust értesíteni kell, intraoperatív specimenmammográfia és patológiai vizsgálat által igazolt klip jelenlétét a nyirokcsomóban rögzíteni kell a műtéti leírásban, hogy az összes, korábban jelölt (markerrel) nyirokcsomó eltávolításra került SLNB során (70).

A specimen radiológiai vizsgálata

Nem vagy bizonytalanul tapintható daganatok esetén akár emlőmegegyező műtét, akár masztektómia történik, specimenmammográfia vagy ultrahangvizsgálat szükséges a patológiai feldolgozás megkönnyítése céljából. Amennyiben neoadjuváns kezelés közben a tumor méretének regressziója miatt klipbehelyezés történik a tumorágyba, vagy kiterjedt mikromeszesedés marad a kezelés után, akkor az eltávolított emlőszövetet szintén intraoperatív specimenmammográfias vagy ultrahangvizsgálatra kell küldeni, egyrészt, hogy megbizonyosodjunk a tumor eltávolításáról, másrészt, hogy a patológus meg tudja találni a tumorágyat, meg tudja ítélni a pontos tumorméretet.

AZ ÖRSZEMNYIROKCSOMÓ-BIOPSZIA ÚJ MÓDSZEREI

Az elmúlt években több alternatív módszer került bevezetésre őrszemnyirokcsomó-biopszia elvégzésére. Ezek közül az ICG (indocyanine green) fluoreszcens jelölés, számos klinikai alkalmazása mellett, az axillaris őrszemnyirokcsomó azonosítására és a biopszia elvégzésére szintén alkalmazható (78). Az eddigi vizsgálatok azt mutatják, hogy a módszer őrszemnyirokcsomó-azonosítási aránya és érzékenysége nem különbözik szignifikánsan a radioizotópos jelöléstől, és ezek az értékek jobbak kombinált alkalmazásuk esetén. Ugyanakkor az obezitás és az idősebb kor rontja az azonosítási arányt (79).

Az őrszemnyirokcsomó mágneses jelölése vasoxidtartalmú nanokolloiddal (superparamagnetic iron oxide, SPIO) szintén alkalmazható (80). Az őrszemnyirokcsomó azonosítási aránya és érzékenysége a radioizotópos módszerrel egyenértékű. Együttes alkalmazásuk a módszer érzékenységét javíthatja. A mágneses hordozóanyag májba és lépbe jutása és raktározása ugyanakkor megnehezítheti a későbbi MR-vizsgálat elvégzését. Az eljárás közeli fémimplantátumok esetén nem alkalmazható.

A legfrissebb metaanalízis alapján mindkét módszer önállóan alkalmazva jobb eredményeket mutat a csak kék festékes jelölésnél és egyenértékű a klasszikus kettős, izotóp és kék festék kombinációval (81, 82). Olyan intézetekben, ahol izotópos jelölésre nincs lehetőség, a bemutatott alternatív módszerek jól alkalmazhatók, természetesen megfelelő validálást követően.

IRODALOM

- Lázár Gy, Bursics A, Farsang Z, et al. III. Emlőrák Konszenzus Konferencia – Az emlőrák korszerű sebészeti kezelése. *Magy Onkol* 60:194–207, 2016
- Coates AS, Winer EP, Goldhirsch A, et al. Tailoring therapies – improving the management of early breast cancer: St Gallen International Expert Consensus on the Primary Therapy of Early Breast Cancer. *Ann Oncol* 26:1533–1546, 2015
- Senkus E, Kyriakides S, Ohno S, et al. Primary breast cancer: ESMO Clinical Practice Guidelines for diagnosis, treatment and follow-up. *Ann Oncol* 26(Suppl 5):v8–30, 2015
- National Comprehensive Cancer Network (NCCN) Guidelines. Breast Cancer. www.nccn.org Version 3.2020
- Zagouri F, Liakou P, Bartsch R, et al. Discrepancies between ESMO and NCCN breast cancer guidelines: An appraisal. *Breast* 24:513–523, 2015
- Cardoso F, Kyriakides S, Ohno S, et al. Early breast cancer: ESMO Clinical Practice Guidelines for diagnosis, treatment and follow-up. *Ann Oncol* 30:1674, 2019
- Burstein HJ, Curigliano G, Loibl S, et al. Estimating the benefits of therapy for early-stage breast cancer: the St. Gallen International Consensus Guidelines for the primary therapy of early breast cancer 2019. *Ann Oncol* 30:1541–1557, 2019
- Cardoso F, Kyriakides S, Ohno S, et al. Early breast cancer: ESMO Clinical Practice Guidelines for diagnosis, treatment and follow-up. *Ann Oncol* 30:1194–1220, 2019
- Balic M, Thomssen C, Würstlein R, et al. St. Gallen/Vienna 2019: A brief summary of the consensus discussion on the optimal primary breast cancer treatment. *Breast Care* 14:103–110, 2019
- Pukancsik D, Kelemen P, Újhelyi M, et al. Objective decision making between conventional and oncoplastic breast-conserving surgery or mastectomy: An aesthetic and functional prospective cohort study. *Eur J Surg Oncol* 43:303–310, 2017
- Goldhirsch A, Winer EP, Coates AS, et al. Personalizing the treatment of women with early breast cancer: highlights of the St Gallen International Expert Consensus on the Primary Therapy of Early Breast Cancer. *Ann Oncol* 24:2206–2223, 2013
- Narod SA. The impact of contralateral mastectomy on mortality in BRCA1 and BRCA2 mutation carriers with breast cancer. *Breast Cancer Res Treat* 128:581–583, 2011
- Nijenhuis MV, Rutgers EJ. Conservative surgery for multifocal/multicentric breast cancer. *Breast* 24(Suppl 2):S96–99, 2015
- Gentilini O, Botteri E, Rotmensz N, et al. Conservative surgery in patients with multifocal/multicentric breast cancer. *Breast Cancer Res Treat* 113:577–583, 2009
- Rubio IT, Wyld L, Esgueva A, et al. Variability in breast cancer surgery training across Europe: An ESSO-EUSOMA international survey. *Eur J Surg Oncol* 45:567–572, 2019
- Hennigs A, Hartmann B, Rauch G, et al. Long-term objective esthetic outcome after breast-conserving therapy. *Breast Cancer Res Treat* 153:345–351, 2015
- Losken A, Dugal CS, Styblo TM, et al. A meta-analysis comparing breast conservation therapy alone to the oncoplastic technique. *Ann Plast Surg* 72:145–149, 2014
- Kelemen P, Pukancsik D, Újhelyi M, et al. Comparison of clinicopathologic, cosmetic and quality of life outcomes in 700 oncoplastic and conventional breast-conserving surgery cases: A single-centre retrospective study. *Eur J Surg Oncol* 45:118–124, 2019
- Association of Breast Surgery at BASO; Association of Breast Surgery at BAPRAS; Training Interface Group in Breast Surgery, Baildam A, Bishop H, Boland G, et al. Oncoplastic breast surgery – a guide to good practice. *Eur J Surg Oncol* 33(Suppl 1):S1–23, 2007
- Goldhirsch A, Ingle JN, Gelber RD, et al. Thresholds for therapies: highlights of the St Gallen International Expert Consensus on the primary therapy of early breast cancer 2009. *Ann Oncol* 20:1319–1329, 2009
- Mátrai Z, Gulyás G, Kásler M. Az emlőrák korszerű sebészete. *Medicina*, 2015
- Rezaei M, Knispel S, Kellersmann S, et al. Systematization of oncoplastic surgery: Selection of surgical techniques and patient-reported outcome in a cohort of 1,035 patients. *Ann Surg Oncol* 22:3730–3737, 2015
- Moran MS, Schnitt SJ, Giuliano AE, et al. Society of Surgical Oncology – American Society for Radiation Oncology consensus guideline on margins for breast-conserving surgery with whole-breast irradiation in stages I and II invasive breast cancer. *J Clin Oncol* 32:1507–1515, 2014

- Masannat YA, Bains SK, Pinder SE, et al. Challenges in the management of pleomorphic lobular carcinoma in situ of the breast. *Breast* 22:194–196, 2013
- Flanagan MR, Rendi MH, Calhoun KE, et al. Pleomorphic lobular carcinoma in situ: Radiologic-pathologic features and clinical management. *Ann Surg Oncol* 22:4263–4269, 2015
- Takács T, Paszt A, Simonka Z, et al. Radioguided occult lesion localisation versus wire-guided lumpectomy in the treatment of non-palpable breast lesions. *Pathol Oncol Res* 19:267–273, 2013
- Chan BK, Wiseberg-Firtell JA, Jois RH, et al. Localization techniques for guided surgical excision of non-palpable breast lesions. *Cochrane Database Syst Rev* 12:CD009206, 2015
- Mallon P, Feron JG, Couturaud B, et al. The role of nipple-sparing mastectomy in breast cancer: a comprehensive review of the literature. *Plast Reconstr Surg* 131:969–984, 2013
- Maráz R, Boross G, Pap-Szekeres J, et al. Internal mammary sentinel node biopsy in breast cancer: Is it indicated? *Pathol Oncol Res* 20:169–177, 2014
- Houssami N, Morrow M. Margins in breast conservation: a clinician's perspective and what the literature tells us. *J Surg Oncol* 110:2–7, 2014
- Kodama H, Nio Y, Iguchi C, Kan N. Ten-year follow-up results of a randomized controlled study comparing level-I vs level-III axillary lymph node dissection for primary breast cancer. *Br J Cancer* 95:811–816, 2006
- Tominaga T, Takashima S, Danno M. Randomized clinical trial comparing level II and level III axillary node dissection in addition to mastectomy for breast cancer. *Br J Surg* 91:38–43, 2004
- Cserni G. Őrszemnyirokcsomó-biopszia és axillaris blokkdissectio korai emlőrákban – Algoritmus magyarázatokkal, nyitott kérdésekkel. *Magy Seb* 69:3–12, 2016
- Sávolt Á, Péley G, Polgár C, et al. Eight-year follow up result of the OTOASOR trial: The Optimal Treatment Of the Axilla – Surgery Or Radiotherapy after positive sentinel lymph node biopsy in early-stage breast cancer: A randomized, single centre, phase III, non-inferiority trial. *Eur J Surg Oncol* 43:672–679, 2017
- Donker M, van Tienhoven G, Straver ME, et al. Radiotherapy or surgery of the axilla after a positive sentinel node in breast cancer (EORTC 10981-22023 AMAROS): a randomised, multicenter, open-label, phase 3 non-inferiority trial. *Lancet Oncol* 15:1303–1310, 2014
- Horváth Z, Paszt A, Simonka Z, et al. Is intraoperative touch imprint cytology indicated in the surgical treatment of early breast cancers? *Eur J Surg Oncol* 43:1252–1257, 2017
- Sabel MS. The need for axillary lymph node dissection in T1/T2 breast cancer surgery-counterpoint. *Cancer Res* 73:7156–7160, 2013
- Sopik V, Sun P, Narod SA. Impact of microinvasion on breast cancer mortality in women with ductal carcinoma in situ. *Breast Cancer Res Treat* 167:787–795, 2018
- Kuerer HM, Smith BD, Chavez-MacGregor M, et al. DCIS margins and breast conservation: MD Anderson Cancer Center Multidisciplinary Practice Guidelines and Outcomes. *J Cancer* 8:2653–2662, 2017
- Kuhl CK, Schrading S, Bieling HB, et al. MRI for diagnosis of pure ductal carcinoma in situ: a prospective observational study. *Lancet* 370:485–492, 2007
- Weber WP, Haug M, Kurzeder C, et al. Oncoplastic Breast Consortium consensus conference on nipple-sparing mastectomy. *Breast Cancer Res Treat* 172:523–537, 2018
- Rageth CJ, O'Flynn EAM, Pinker K, et al. Second International Consensus Conference on lesions of uncertain malignant potential in the breast (B3 lesions). *Breast Cancer Res Treat* 174:279–296, 2019
- van Uden DJ, van Laarhoven HW, Westenberg AH, et al. Inflammatory breast cancer: an overview. *Crit Rev Oncol Hematol* 93:116–126, 2015
- Guidroz JA, Scott-Conner CE, Weigel RJ. Management of pregnant women with breast cancer. *J Surg Oncol* 103:337–340, 2011
- Mátrai Z, Bánhidly F, Téglás M, et al. Őrszemnyirokcsomó-biopszia terhességi emlőrákban. *Orv Hetil* 154:1991–1997, 2013
- Gropper AB, Calvillo KZ, Dominici L, et al. Sentinel lymph node biopsy in pregnant women with breast cancer. *Ann Surg Oncol* 21:2506–2511, 2014
- Lee HB, Han W. Unique features of young age breast cancer and its management. *J Breast Cancer* 17:301–307, 2014
- Kroman N, Holtveg H, Wohlfahrt J, et al. Effect of breast-conserving therapy versus radical mastectomy on prognosis for young women with breast carcinoma. *Cancer* 100:688–693, 2004
- Szollár A, Újhelyi M, Polgár C, et al. A long-term retrospective comparative study of the oncological outcomes of 598 very young (<35 years) and

young (36–45 years) breast cancer patients. Eur J Surg Oncol 45:2009–2015, 2019

50. Fancellu A, Sanna V. High mastectomy rates in young and very young patients with breast cancer. Are they justified? Eur J Surg Oncol 46:1391–1392, 2020

51. Patten DK, Sharifi LK, Fazel M. New approaches in the management of male breast cancer. Clin Breast Cancer 13:309–314, 2013

52. Antoniou A, Pharoah PD, Narod S, et al. Average risks of breast and ovarian cancer associated with BRCA1 or BRCA2 mutations detected in case series unselected for family history: a combined analysis of 22 studies. Am J Hum Genet 72:1117–1130, 2003

53. Paluch-Shimon S, Cardoso F, Sessa C, et al. Prevention and screening in BRCA mutation carriers and other breast/ovarian hereditary cancer syndromes: ESMO Clinical Practice Guidelines for cancer prevention and screening. Ann Oncol 27(suppl 5):v103–v110, 2016

54. Kurian AW, Lichtensztajn DY, Keegan TH, et al. Use of and mortality after bilateral mastectomy compared with other surgical treatments for breast cancer in California, 1998–2011. JAMA 312:902–914, 2014

55. Guth U, Myrick ME, Viehl CT, et al. Increasing rates of contralateral prophylactic mastectomy – a trend made in USA? Eur J Surg Oncol 38:296–301, 2012

56. Yao K, Winchester DJ, Czechura T, et al. Contralateral prophylactic mastectomy and survival: report from the National Cancer Data Base, 1998–2002. Breast Cancer Res Treat 142:465–476, 2013

57. Hwang ES, Lichtensztajn DY, Gomez SL, et al. Survival after lumpectomy and mastectomy for early stage invasive breast cancer: the effect of age and hormone receptor status. Cancer 119:1402–1411, 2013

58. Kronowitz SJ. State of the art and science in postmastectomy breast reconstruction. Plast Reconstr Surg 135:755–771, 2015

59. Potter S, Conroy EJ, Cutress RI, et al. Short-term safety outcomes of mastectomy and immediate implant-based breast reconstruction with and without mesh (iBRA): a multicentre, prospective cohort study. Lancet Oncol 20:254–266, 2019

60. Fisher B, Brown A, Mamounas E, et al. Effect of preoperative chemotherapy on local-regional disease in women with operable breast cancer: findings from National Surgical Adjuvant Breast and Bowel Project B-18. J Clin Oncol 15:2483–2493, 1997

61. van Nes JG, Putter H, Julien JP, et al. Preoperative chemotherapy is safe in early breast cancer, even after 10 years of follow-up; clinical and translational results from the EORTC trial 10902. Breast Cancer Res Treat 115:101–113, 2009

62. Kaufmann M, von Minckwitz G, Mamounas EP, et al. Recommendations from an international consensus conference on the current status and future of neoadjuvant systemic therapy in primary breast cancer. Ann Surg Oncol 19:1508–1516, 2012

63. Early Breast Cancer Trialists' Collaborative Group (EBCTCG). Long-term outcomes for neoadjuvant versus adjuvant chemotherapy in early breast cancer: meta-analysis of individual patient data from ten randomised trials. Lancet Oncol 19:27–39, 2018

64. Ataseven B, Lederer B, Blohmer JU, et al. Impact of multifocal or multicentric disease on surgery and locoregional, distant and overall survival of 6,134 breast cancer patients treated with neoadjuvant chemotherapy. Ann Surg Oncol 22:1118–1127, 2015

65. Kuehn T, Bauerfeind I, Fehm T, et al. Sentinel-lymph-node biopsy in patients with breast cancer before and after neoadjuvant chemotherapy (SENTI-NA): a prospective, multicentre cohort study. Lancet Oncol 14:609–618, 2013

66. Boileau JF, Poirier B, Basik M, et al. Sentinel node biopsy after neoadjuvant chemotherapy in biopsy-proven node-positive breast cancer: the SN FNAC Study. J Clin Oncol 33:258–264, 2015

67. Boughey JC, Suman VJ, Mittendorf EA, et al. Factors affecting sentinel lymph node identification rate after neoadjuvant chemotherapy for breast cancer patients enrolled in ACOSOG Z1071 (Alliance). Ann Surg 261:547–552, 2015

68. Galimberti V. Feasibility of sentinel node biopsy in breast cancer after neoadjuvant treatment. Breast 24(Suppl 1):PG 9.02, 2015

69. Simons JM, van Nijnatten TJA, van der Pol CC et al. Diagnostic accuracy of different surgical procedures for axillary staging after neoadjuvant therapy in node-positive breast cancer: A systematic review and meta-analysis. Ann Surg 269:432–442, 2019

70. Cardoso F, Senkus E, Costa A, et al. 4th ESO-ESMO International Consensus Guidelines for Advanced Breast Cancer (ABC 4). Ann Oncol 29:1634–1657, 2018

71. Walstra CJEF, Schipper RJ, Poort IGM, et al. Repeat breast-conserving therapy for ipsilateral breast cancer recurrence: A systematic review. Eur J Surg Oncol 45:1317–1327, 2019

72. Ishitobi M, Fukui R, Hashimoto Y, et al. pTis and pT1a ipsilateral breast tumor recurrence is associated with good prognosis after salvage surgery. Oncology 94:12–18, 2018

73. Wapnir IL, Price KN, Anderson SJ, et al. Efficacy of chemotherapy for ER-negative and ER-positive isolated locoregional recurrence of breast cancer: final analysis of the CALOR trial. J Clin Oncol 36:1073–1079, 2018

74. Cardoso F, Spence D, Mertz S, et al. Global analysis of advanced/metastatic breast cancer: decade report (2005–2015). Breast 39:131–138, 2018

75. Sundquist M, Brudin L, Tejler G. Improved survival in metastatic breast cancer 1985–2016. Breast 31:46–50, 2017

76. Kwapisz D. Oligometastatic breast cancer. Breast Cancer 26:138–146, 2019

77. Ruiz A, Wicherts DA, Sebah M, et al. Predictive profile-nomogram for liver resection for breast cancer metastases: An aggressive approach with promising results. Ann Surg Oncol 24:535–545, 2017

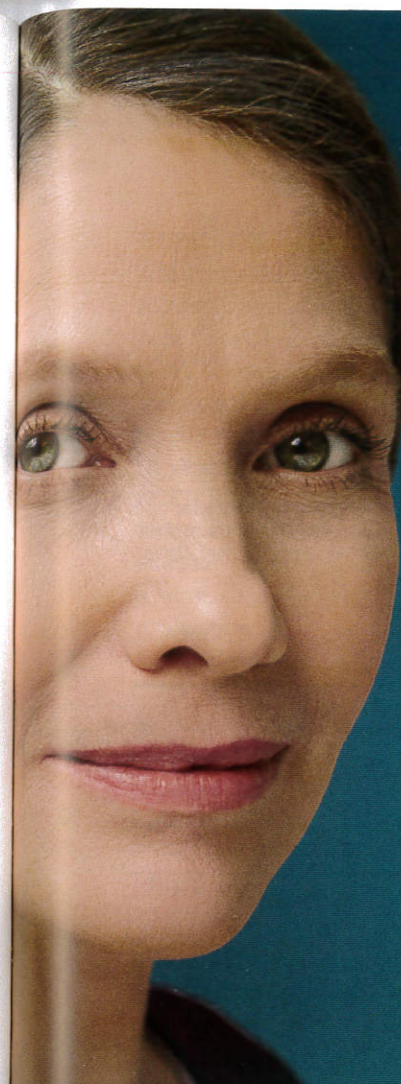78. Motomura K, Inaji H, Komoike Y, et al. Sentinel node biopsy guided by indocyanine green dye in breast cancer patients. Jpn J Clin Oncol 29:604–607, 1999

79. Lin J, Lin LS, Chen DR, et al. Indocyanine green fluorescence method for sentinel lymph node biopsy in breast cancer. Asian J Surg 2020.02.003

80. Thill M, Kurylcio A, Blechmann R, et al. The SentiMag Study: sentinel node biopsy with superparamagnetic iron oxide (SPIO) vs. radioisotope. Eur J Cancer 49:S260–S261, 2013

81. Mok CW, Tan SM, Zheng Q, Shi L. Network meta-analysis of novel and conventional sentinel lymph node biopsy techniques in breast cancer. BJS Open 3:445–452, 2019

82. Goonawardena J, Yong C, Law M. Use of indocyanine green fluorescence compared to radioisotope for sentinel lymph node biopsy in early-stage breast cancer: systematic review and meta-analysis. Am J Surg 220:665–676, 2020



mindennap
Verzenios
abemaciclib
naponta kétszer

A Verzenios HR+, HER2- lokálisan előrehaladott, vagy metasztatikusan emlőrákban szenvedő nők kezelésére javallt aromatázgátlóval, vagy fulvesztranttal kombinációban kezdeti endokrin alapú kezelésként, illetve korábban endokrin kezelésben részesült nőknél.¹

Pre- vagy perimenopauzában lévő nőknél az endokrin kezelést luteinizáló hormont felszabadító hormon (LHRH) agonistával kell kombinálni.¹

A Verzenios az egyetlen törzskönyvezett CDK 4/6 gátló, amely naponta, a kezelés megszakítása nélkül alkalmazható.^{1,2}

A Verzenios fulvesztranttal kombinációban szignifikánsan meghosszabbítja a túlélést HR+, HER2- emlőrákban szenvedő betegeknél, függetlenül a menopauzális státuszról.³

Verzenios Rövidített Alkalmazási Előírás: 50 mg, 100 mg és 150 mg filmtabletták

Ez a gyógyszer fokozott felügyelet alatt áll, mely lehetővé teszi az új gyógyszerbiztonsági információk gyors azonosítását. Az egészségügyi szakemberekre arra kerjük, hogy jelentsenek bármilyen feltételezett mellékhatást. A mellékhatások jelentésének módjairól a 4.8 pontban kaphatnak további tájékoztatást.

Hatóanyag: abemaciclib 50, 100 és 150 mg filmtablettánként. **Terápiás javallatok:** A Verzenios hormonreceptor (HR) pozitív, humán epidermális növekedési faktor receptor 2 (HER2) negatív, lokálisan előrehaladott vagy metasztatikusan emlőrákban szenvedő nők kezelésére javallott kiindulási endokrin alapú terápiaként alkalmazott aromatáz-inhibitorral vagy fulvesztranttal kombinációban, vagy olyan nőknél, akik előzőleg endokrin terápiában részesültek. Pre- vagy perimenopausában lévő nők esetében az endokrin terápia luteinizáló hormon-releasing hormon (LHRH)-agonistával kell kombinálni. **Adagolás és alkalmazás:** Verzenios és endokrin terápia kombinációja. Az abemaciclib javasolt dózisa endokrin terápiaival kombinációban alkalmazva naponta kétszer 150 mg. A Verzenios folyamatosan kell alkalmazni addig, amíg a beteg számára ez klinikailag előnyös, illetve amíg elfogadhatatlan toxicitás nem alakul ki. A betegnek tájékoztatni kell arról, hogy ha kihagyja vagy elfelejti bevenni a Verzenios adagját, a következő adagját az ütemezett időpontban kell bevennie. További adagot nem szabad bevennie. Dózismodosítások: Egyes mellékhatások kezeléséhez az adagolás átmeneti felfüggesztésére és/vagy az adag csökkentésére lehet szükség, a teljes Alkalmazási Előírásban található 1–5. táblázatokat figyelve. **Különleges figyelmeztetések és az alkalmazással kapcsolatos óvintézkedések:** Az abemaciclibet szedő betegeknél neutropeniáról számoltak be. Azoknál a betegeknél, akiknél 3. vagy 4. fokú neutropenia alakul ki, az adag módosítása javasolt. Abemaciclib és endokrin terápiaiban részesülő betegeknél nagyobb arányban számoltak be fertőzésekrol, mint a placeboval és endokrin terápiaival kezelt betegeknél. Az abemaciclibet szedő betegeknél egyidejű neutropeniával nem társuló tudóinfekcióról számoltak be. Venás thromboembóliás eseményekről az abemaciclib és fulvesztrant vagy aromatáz-inhibitor kombinációval kezelt betegeknél 5,3%-nál számoltak be, a betegeknél a mélyvenás thrombosis és a tüdőembólia jeleit és tüneteit monitorozni kell, és klinikailag szükséges esetekben módosítani kell az abemaciclib adagját. Az abemaciclibet szedő betegeknél az ALT (SGPT), és AST (SGOT) szintek emelkedéséről számoltak be. Az ALT (SGPT), vagy AST (SGOT) szint emelkedése alapján az abemaciclib adagjának módosítására lehet szükség. Az ASAT (SGOT) és/vagy ALAT (SGPT) emelkedése >3 × ULN, ES az összbilirubin >2 × ULN esetén (cholelithiasis nélkül) az abemaciclib alkalmazását le kell állítani. Intersticiális tüdőbetegséget (ILD)/pneumonitist jelentettek abemaciclibel kezelt betegeknél. Az ILD-re/pneumonitist utaló pulmonális tüneteket monitorozni kell, és klinikailag szükséges esetekben a megfelelő kezelést kell alkalmazni, ill. a súlyossági foka szerint dózismodosításra vagy kezelés abbahagyására lehet szükség. A leggyakoribb mellékhatás a hasmenés. A betegeknél a laza széklet első jeleire meg kell kezdeniük a hasmenés elleni készítmények, például loperamid alkalmazását, meg kell növelniük a per os folyadékbevitelt, és értesíteniük kell a kezelőorvost. Azoknál a betegeknél, akiknél ≥2. fokú hasmenés alakul ki, az adag módosítása javasolt. Az abemaciclib hatásos csökkenszerek kockázata miatt a CYP3A4-inhibitorok egyidejű alkalmazását el kell kerülni. Az abemaciclib és CYP3A4-inhibitorok egyidejű alkalmazása megnevelheti az abemaciclib plazmakoncentrációját. Erős CYP3A4-inhibitorok abemaciclibel való egyidejű alkalmazása kerülendő. Ha az abemaciclibel erős CYP3A4-inhibitorokat kell egyidejűleg alkalmazni, az abemaciclib adagját csökkenteni kell, és a toxicitás gondos monitorozása szükséges. Az erős CYP3A4-inhibitorok köze tartoznak többek között a klaritromicin, itakonazol, ketokonazol, lopinavir/ritonavir, pozakonazol vagy a vorikonazol. A grépfrút vagy grépfrútlevé fogyasztását kerülni kell. Az abemaciclib hatásos csökkenszerek kockázata miatt az erős CYP3A4 induktorok (többek között a karbamazepin, fenitoin, rifampicin és a közönséges orbáncfű) egyidejű alkalmazását kerülni kell. **Termékenység, terhesség és szoptatás:** A fogamzóképes nőknek nagy hatékonyságú fogamzásgátló módszereket (pl. kettős mechanikus módszert) kell alkalmazniuk a kezelés alatt és annak befejezése után még legalább 3 hétig. **A készítmény hatásai a gépjárművezetéshez és a gépek kezeléséhez szükséges képességekre:** A Verzenios kismértékben befolyásolja a gépjárművezetéshez és a gépek kezeléséhez szükséges képességeket. A betegek figyelmét fel kell hívni arra, hogy amennyiben fáradtságot vagy szédülést észlelnek a Verzenios-kezelés alatt, akkor óvatosan vezessenek gépjárművet vagy kezeljenek gépeket. **Mellékhatások:** A leggyakoribban előforduló mellékhatások a hasmenés, fertőzések, neutropenia, anaemia, fáradtság, hányinger, hányás és a csökkent étvágy, dysgeusia, szédülés, hajhullás, bőrkütiés, viszketés, láz, emelkedett ALT (SGPT), AST (SGOT). A gyakori mellékhatások: venás thromboembólia, izomgyengeség, borszárazság. Noha nem mellékhatásként, de az abemaciclib a betegeknél 98,3%-nál megnevelte a szérum kreatininszintet (a laboratóriumi leletek alapján), és ez a növekedés 3. vagy 4. fokú volt a betegek 1,9%-ánál (a laboratóriumi eredmények alapján). **Tüladagolás:** Az abemaciclib tüladagolása esetén fáradtság és hasmenés fordulhat elő. Általános szupportív kezelést kell alkalmazni.

Farmakoterápiás csoport: Daganatellenes szerek, protein-kináz-gátlók **ATC kód:** L01XE50 **Kiszereles:** 14 db, 28 db, 42 db, 56 db, 70 db vagy 168 db filmtablettát tartalmazó dobozban. **A forgalomba hozatali engedély száma EU/1/18/1307. A forgalomba hozatali engedély első kiadásának dátuma:** 2018. szeptember 27. **Az Alkalmazási Előírás szöveg utolsó ellenőrzésének dátuma:** 2020. január 16. **Kérjük a gyógyszer alkalmazása előtt olvassa el a teljes Alkalmazási Előírást, amely az Európai Gyógyszerügynökség (EMA) internetes honlapján http://ec.europa.eu/health/documents/community-register_talalható, ill. keresésre rendelkezésre bocsátjuk!** **Ar- és támogatási információk:** Verzenios 150 mg 28 db filmtablettát tartalmazó dobozban, Verzenios 100 mg 28 db filmtablettát tartalmazó dobozban Verzenios 50 mg 28 db filmtablettát tartalmazó dobozban. **Fogyasztói ár:** 383.065 Ft. **Támogatás mértéke:** EU kiemelt támogatás esetén 100%, EU kiemelt támogatási kategória: EU 100 67., illetve 8/4. pontok. **Támogatás összege:** 382.765 Ft. **Terítési díj:** 300 Ft dobozjót, valamennyi hatáserősség esetén. Az aktuális árak tekintetében kérjük ellenőrizze a Nemzeti Egységbiztosítási Alapkezelő honlapján található információkat: http://neak.gov.hu/felso_menu/szakmai oldalak/gyogyszer_segedeskoz_gyogyfurd_o_tamogatasi/egeszsegugy_l_vallalkozasoknak/pupha/Vegleges_PUPHA.html

A forgalomba hozatali jogosult magyarországi képviselője: Lilly Hungária Kft. 1075 Budapest, Madách Imre út 13-14. Tel: +36 1 328 5131. www.lilly.hu

Hivatkozások:

1. Verzenios Alkalmazási Előírás (2020. január 16.)
2. Magyarországon OGYEI Gyógyszer-adatbázis alapján.
www.ogyei.gov.hu/gyogyszeradatbazi
3. Sledge GW Jr, et al. JAMA Oncol. doi:10.1001/jamaoncol.2019.4782 Published online September 29, 2019.

PP-AL-HU-0168
Lezárás dátuma: 2020. november 12.
Lilly Hungária Kft. 1075 Budapest, Madách Imre út 13-14.
Tel: 06-1-3285100; Fax: 06-1-3285101; www.lilly.hu

Lilly