

Serebral palsi hastalarında iyatrojenik pes kalkaneus deformitesinin tedavisinin erken dönem sonuçları

Treatment of iatrogenic pes calcaneus deformity in patients with cerebral palsy, short term results

İlker Abdullah Sarıkaya, Ali Şeker, Ozan Ali Erdal, Murat Oto, Muharrem İnan

Gönderilme tarihi: 09.03.2018

Kabul tarihi: 18.04.2018

Özet

Amaç: Serebral palside ekin kontraktürü çoğunlukla aşil tendonu uzatma prosedürleri ile tedavi edilmektedir. Bu işlemlerin en önemli komplikasyonu ise tendonun aşırı uzatılmasına bağlı gelişen ve yürümeyi olumsuz etkileyen pes kalkaneus deformitesidir. Bu çalışma ile serebral palsi tanılı hastalarda gelişen iyatrojenik pes kalkaneus deformitesinin tibialis anterior ve peroneus brevis tendon transferleri ile tedavisinin etkinliğini belirlemek amaçlanmıştır.

Gereç ve yöntem: Çalışmaya ortalama yaşları 11.5 olan 8 çocuk (14 ayak) dahil edilmiştir. Ameliyat öncesi ve sonrası kaba motor fonksiyon sınıflama sistemi (GMFCS) seviyeleri, ayak bileği eklem hareketleri ve kas gücü değerlendirmeleri yapılmıştır. Ameliyat sonrası ayrıca plantar fleksiyon tork gücü de bakılmıştır.

Bulgular: Ortalama 43 aylık (25-90 ay) takip sonunda ameliyat öncesinde plantar fleksiyonu olmayan hastalarda ortalama 10.1 derece aktif plantar fleksiyon elde edilmiştir. Tork değerleri ise 90°/sn ve 120°/sn açılmal hızlarda 14.6 ve 8.7 N/m olarak ölçülmüştür.

Sonuç: Serebral palsi hastası çocuklarda gastrocnemius-soleus kompleksinin aşırı uzatılmasına bağlı gelişen pes kalkaneus deformitesinin yeni bir teknik olarak tibialis anterior ve peroneus brevis tendonlarının aşil tendonuna transferleri ile plantar fleksiyon gücünde ve GMFCS seviyelerinde anlamlı iyileşme elde edilmiştir.

Anahtar sözcükler: Pes kalkaneus, serebral palsi, tendon transferi

Sarıkaya İA, Şeker A, Erdal OA, Oto M, İnan M. Serebral palsi hastalarında iyatrojenik pes kalkaneus deformitesinin tedavisinin erken dönem sonuçları. *Pam Tıp Derg* 2018;11(3):223-228.

Abstract

Purpose: Heel cord/calcaneal tendon lengthening procedures are commonly performed to treat the equinus deformity in cerebral palsy. Although it is mostly successful, pes/talipes calcaneus deformity secondary to over lengthening can be considered to be the most significant complication. The purpose was to determine the effectiveness of tibialis anterior and peroneus brevis tendon transfers in the surgical reconstruction of iatrogenic pes calcaneus deformity in cerebral palsy patients.

Materials and methods: Fourteen feet of eight patients were included. The average age was 11.5 years. Gross functional capacity, range of motion and muscle strength evaluations were compared pre- and postoperatively. Besides, power of plantar-flexion torque was checked.

Results: The mean follow up was 43 (range: 25–90) months. None of the patients could perform measurable plantar flexion, preoperatively. The mean values for postoperative plantar flexion and dorsiflexion were 10.1° and 17.1°, respectively. Postoperatively, mean peak torques at 90°/sec and 120°/sec for plantar flexion were 14.6 and 8.7 N/m, respectively.

Conclusion: Significant improvement was observed in the plantar flexion power and GMFCS levels after using this technique to treat pes calcaneus foot deformity due to over-lengthening of the gastro-soleus muscle complex in CP patients.

Key words: Pes calcaneus, cerebral palsy, tendon transfer

Sarıkaya İA, Şeker A, Erdal OA, Oto M, İnan M. Treatment of iatrogenic pes calcaneus deformity in patients with cerebral palsy, short term results. *Pam Med J* 2018;11(3):223-228.

İlker Abdullah SARIKAYA, Op. Dr., Ortopediatri İstanbul, Çocuk Ortopedi Akademisi, İSTANBUL, e-posta: drsarikayaalk@gmail.com (orcid.org/0000-0002-2659-173X)

Ali ŞEKER, Op. Dr., İstanbul Medipol Üniversitesi Ortopedi ve Travmatoloji Bölümü, İSTANBUL, e-posta: aliseker@doctor.com (orcid.org/0000-0003-1259-6668)

Ozan Ali ERDAL, Op. Dr., Ortopediatri İstanbul, Çocuk Ortopedi Akademisi, İstanbul, e-posta: ozanaerdal@yahoo.com (orcid.org/0000-0002-8557-4016) (Sorumlu yazar)

Murat OTO, Doç. Dr., Pamukkale Üniversitesi, Ortopedi ve Travmatoloji Bölümü, DENİZLİ, e-posta: muratoto@hotmail.com (orcid.org/0000-0003-2071-5364)

Muharrem İNAN, Prof. Dr., Ortopediatri İstanbul, Çocuk Ortopedi Akademisi, İSTANBUL, e-posta: muharreminan@hotmail.com (orcid.org/0000-0001-8760-8665)

Giriş

Serebral palsi (SP) tanısı olan çocuklarda en sık görülen ayak ve ayak bileği deformitesi ayak bileğinin ekin kontraktürüdür [1, 2]. Bu durumun varlığında ise aşıl tendon uzatma prosedürleri güzel sonuçları nedeniyle esas tercih edilen tedavi yöntemidir. Ancak, bu tedavi sırasında yapılan aşırı uzatma sonrasında komplikasyonlarla karşılaşmakta ve bunların arasında en sık görüleni de pes kalkaneus deformitesidir [3, 4].

Pes kalkaneus deformitesi temel olarak gastroknemius-soleus kas grubunun güçsüzlüğü sonucunda oluşur ve çocukta tibianın stabilizasyonunu etkileyerek yürümede zorluk ve dengesizliğe yol açar [3, 5]. Bozulan dengeyi düzeltmek için ise yürümenin duruş fazında aşırı kalça ve diz fleksiyonu eşlik eder [6, 7]. Bu durumu düzeltmek için başvurulacak tedavi seçenekleri ise oldukça kısıtlıdır ve genellikle SP hastaları değil poliomiyelit hastalarında yapılan yayınlar kaynak alınarak tasarlanmışlardır [8, 9]. SP hastalarına özel bir tedavi belirlemek, daha kuvvetli plantar fleksiyon gücü ve daha dengeli bir yürüyüş elde etmek için aşıl tendonuna hem tibialis anterior hem de peroneus brevis tendonlarının kombine olarak transferi kliniğimizde yapılmaktadır. Bu yayında amacımız bu tedavi yönteminin SP hastası çocuklarda gelişen iyatrojenik pes kalkaneusun tedavisinde etkinliğini belirlemektir.

Gereç ve Yöntem

Kliniğimizde 2008 ile 2014 yılları arasında iyatrojenik pes kalkaneus nedeniyle aşıl tendonuna kombine tibialis anterior ve peroneus brevis tendon transferi yapılarak tedavi edilmiş SP hastalarının dosyaları etik kurul onayının alınmasının ardından geriye dönük olarak incelenmiştir. Toplamda sekiz hastanın 14 ayağının bu yöntemle opere edildiği ortaya çıkmıştır. Hastalar spastik SP tanısına sahip, daha önce aşıloplasti yapılmış ve sonrasında pes kalkaneus gelişerek fizik muayenesinde plantar fleksiyon gücünde azalma tespit edilmiş hastalardı. Hastaların operasyon zamanındaki yaşları ile bu tedavi ile aynı anda aynı ekstremiteye yapılmış olan diğer işlemler de kayıt altına alınmıştır.

Ameliyat öncesinde ve takipleri süresince MRC (Medical Research Council) kas gücü sınıflamasına göre [10] hastaların ayak

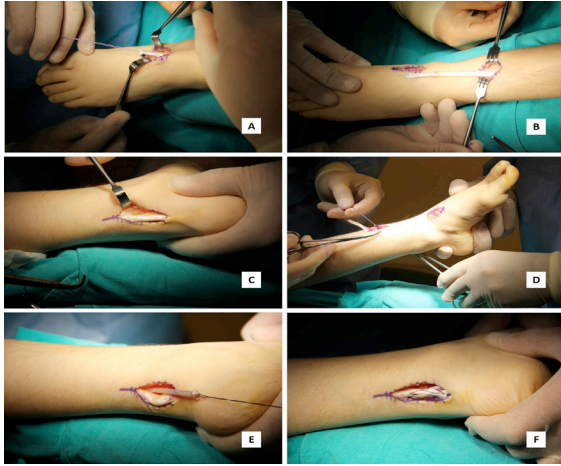
bileği plantar fleksiyonları 0 ile 5 arasında derecelendirilmiştir. Hastaların ameliyat öncesi ve takiplerinde fonksiyonel kapasitelerinin değerlendirilmesinde kaba motor fonksiyon sınıflaması (GMFCS) [11] kullanılmıştır. Bunlara ek olarak ameliyat sonrasında kas güçlerinin ölçülmesinde Cybex NORM® izokinetik dinamometresi (Cybex International Inc., Medway, MA, ABD) kullanılmıştır. Bu cihaz kullanılırken hasta ayarlanabilir koltukta ve diz altında bir barın yardımı ile kalça 60 derece ve diz 45 derece fleksiyonda olacak şekilde oturtulur. Hastanın ayak bileği ve ayağı cihazın ayak kısmına bağlanır. Ayak bileğinin rotasyon merkezi cihazın rotasyon aksı ile hizalanır. Cihazın iki farklı açısal hız ayarında (saniyede 90° ve 120°) on beşer tekrar ile kas gücü analizleri yapılır.

Cerrahi işlem aynı cerrah tarafından genel anestezi altında yapılmıştır. Ayak dorsumu medialinde yapılan longitudinal bir insizyon ile tibialis anterior tendonu yapışma yerinden serbestleştirilerek transfer edilmek üzere hazırlanır. İkinci bir insizyon ise tibia distali anteriorunda tibial anterior kenarın lateralinde yapılır. Bu keşide tibialis anterior tendon fasyası uzunlamasına açılır ve tendon serbestleştirilerek distalde serbestleştirilmiş ucu bu kesiye getirilir. Üçüncü kesi ise posteriora aşıl tendonu medial veya lateral kenarından uzunlamasına yapılır. İkinci kesiye alınmış olan tibialis anterior tendonu interosseöz membrandan geçirilerek posterioradaki bu kesiye getirilir. Ayak bileğine ekin verilirken serbest tibialis anterior tendon ucu tendon fasyası açılmış aşıl tendonuna yeterli gerginlikte suture edilir (Şekil 1).

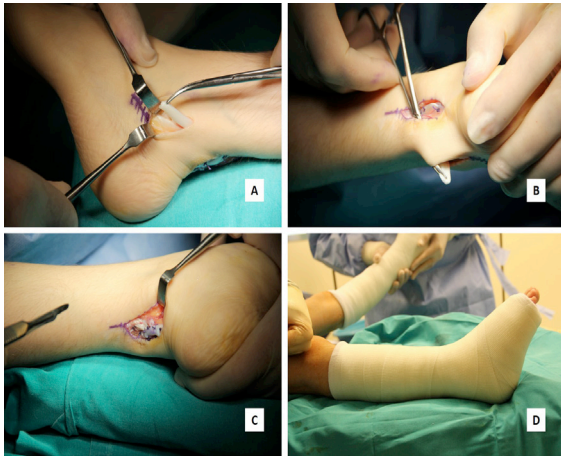
Peroneus brevis tendonunun transferi için ise lateral malleol distal ucunun 2 cm distalinden anterior ve distale eğimli bir dördüncü kesi ile girilir. Peroneus brevis tendonu bulunarak tendon fasyası uzunlamasına açılır. Tendon distal yapışma yerinden kesilerek serbestleştirilir. Serbest ucu ise posterioradaki üçüncü insizyona alınır. Ayak bileği ekin pozisyonunda tutulmaya devam edilirken serbest peroneus brevis tendonu aşıl tendonuna dikilerek operasyona son verilir.

Ameliyat sonrasında hastalara ayak bileğini ekinde tutmak için bu pozisyonda bir kısa bacak alçı uygulanmıştır (Şekil 2) ve hastanede kalış sürecinde ağrı kontrolü amacıyla intravenöz hasta kontrollü anestezi (IV-HKA) uygulanmıştır.

Ameliyattan sonraki onuncu günde alçı sökülerek hastalara posteriorda kaması bulunan bir AFO (ayak ayak bileği ortezi; "ankle-foot-orthesis") ile yük vermeye izin verildi. Altıncı haftanın sonunda ise AFO ile ayak bileği 90 derece plantigrad pozisyona alınarak yük verilmeye devam edilmiştir. Takip süresince tespit edilmiş olan yara yeri enfeksiyonu, bası yarası gibi komplikasyonlar da kaydedilmiştir.



Şekil 1. A–F. Tibialis anterior tendon transferi aşamaları ile gösterilmiştir. Tibialis anterior tendonunu transfer için hazırlandıktan (A–B) sonra aşil tendonu ortaya koyulmuştur (C). Serbestleştirilen tibialis anterior tendonu posteriordaki insizyona taşınmış (D–E) ve aşil tendonuna suture edilmiştir (F).



Şekil 2. A–D. Peroneus brevis tendon transferi aşamaları ile gösterilmiştir. Peroneus brevis tendonu transfer için hazırlandıktan (A) sonra serbest tendon posterior kesime taşınır (B) ve tendon aşil tendonuna suture edilir. Resimde tibialis anterior tendonu halihazırda transfer edilmiştir (C). Son aşamada ise ayak bileği plantar fleksiyonda kısa bacak alçı uygulanır (D).

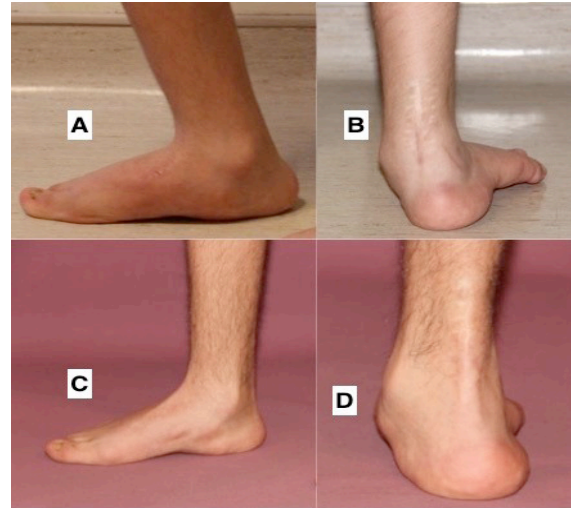İstatistiksel analiz sırasında SPSS 15 (SPSS Inc., Chicago, IL; ABD) programı kullanılmıştır. Verilerin kıyaslanmasında Mann Whitney-U testi, korelasyon analizlerinde ise Fisher testi ile Pearson testi kullanılmıştır. P değerinin 0,05'ten küçük olması istatistiksel anlamlılığı ifade etmektedir.

Bulgular

Hastaların aşil tendon uzatma ameliyatlarını olma yaşının ortalama 5.3 (4-7 yıl) olduğu tespit edilmiştir. Bu hastalarda pes kalkaneus gelişmesi sonrası tarif edilen teknik ile ameliyat edilmesi sırasındaki ortalama yaşlarının 11.5 (10-18 yıl) olduğu belirlenmiştir. Hastalar ortalama 43 ay (25-90 ay) takip edilmiştir.

Cerrahi sırasında aynı ekstremitede farklı hastalarda bir halluks valgus cerrahisi, iki hamstring tenotomi ve iki suprakondiler femur ekstansiyon osteotomisi yapılmıştır.

Ameliyat öncesi hastaların ayaklarının muayenelerinde medial longitudinal kavsin düzleştiği ve ön ayağın laterale yöneldiği tüm hastalarda görülmüştür. Hastaların çoğunda da ayak medialinde bir nasırlaşma gözlenmiştir (Şekil 3). Tüm hastalar ameliyat öncesinde orteز kullanmaktaydı.



Şekil 3. A–D. Pes kalkaneus deformitesi olan hastanın klinik görüntüleri sunulmuştur. Ameliyat öncesi görüntülerinde ayakta dururken ayak bileğindeki aşırı dorsifleksiyon dikkat çekmektedir (A, B). Tedavi sonrası düzelmiş klinik fotoğraflarında ise hasta ayakta iken ayağın nötral diziliminin sağlandığı görülmektedir (C, D).

Ameliyat öncesi ve sonrası kas güçleri ile GMFCS seviyeleri Tablo 1 de ayrıntıları ile verilmiştir. Tüm hastalarda kas gücünde iyileşme ve fonksiyonel kapasitede ilerleme gözlenmiştir. İki hasta dışında (hasta no. 7 ve 8) tüm hastalar bağımsız olarak hareket edebilmekteydi. Sekiz hastanın altısı ise ameliyat sonrasında hala ortez kullanımına ihtiyaç duymaya devam etmiştir.

Hastalar ameliyat öncesinde Cybex izokinetik dinamometresi ile değerlendirilmemiştir. Bu nedenle de eklem hareket açıklığı ve tepe tork değerleri gibi ölçümlere ulaşılamamıştır.

Ancak klinik muayenede hastaların plantar fleksiyon yapamadıkları dosyalarından tespit edilmiştir. Ameliyat sonrası dönemde ise ayak bileği pasif plantar fleksiyon ortalaması 10.1° ve dorsifleksiyonu 17.1° olarak ölçülmüştür. Kuvvet değerlendirmelerinde ise 90°/saniye ve 120°/saniye açısal hızlardaki tork ölçümleri yapılmıştır. Plantar fleksiyon için bunlar 14.6 N/m ve 8.7 N/m iken dorsifleksiyon için 8.2 N/m ve 7.8 N/m olarak ölçülmüştür.

Alçı uygulamasının sonlandırılması ardından iki hastada alçıya bağlı bası yaraları tespit edilmiş ve bunlar lokal bakım ile tedavi edilmiştir.

Tablo 1: Takipler sırasında MRC (Medical Research Council) kas gücü sınıflaması kullanılmıştır. İlk cerrahi ile aşıloplasti yapılan yaş belirtilmiştir. (PF: Plantar fleksiyon, GMFCS: kaba motor fonksiyon sınıflama sistemi)

Hasta	Taraf	İlk cerrahi	Ameliyat öncesi PF gücü	Ameliyat sonrası PF gücü	Ameliyat öncesi GMFCS seviyesi	Ameliyat sonrası GMFCS seviyesi
1. ASY	R	6.8	1	4	3	2
	L		1	4		
2. KT	R	4	1	4	4	3
	L		1	4		
3. ES	L	5.5	1	4	3	2
4. KB	R	4.4	1	3	3	2
5. FD	R	5	1	3	3	2
	L		1	4		
6. CK	R	6	1	4	3	2
	L		1	4		
7. ID	R	5.7	1	3	4	4
	L		1	3		
8. RA	R	5	1	3	4	4
	L		1	3		

Tartışma

Ekin kontraktürü olan SP hastalarında yürümenin iyileştirilmesi için aşıl tendonu uzatma işlemi gereklidir [12, 13]. Ancak, bu işlemler sonrası en önemli komplikasyon iyatrojenik pes kalkaneustur ve hastanın yürümesini belirgin biçimde kötüleştirecektir [3]. Bizler hastalarımızda karşılaştığımız bu durumu tibialis anterior ve peroneus brevis tendonlarını aşıl tendonuna transfer ederek tedavi ettik. Çalışmaya dahil ettiğimiz hasta sayımız az olsa da sonuçlarımız işlemin etkinliğini göstermekte yeterli olmuştur.

Pes kalkaneusun tedavisi için birçok cerrahi prosedür tanımlanmıştır; ancak bunların çoğu orijinalinde poliomyelit hastalarındaki pes kalkaneus deformitesinin tedavisi için tasarlanmıştır [14, 15]. Bu tedavilerde amaç ayak bileğinin pasif dorsifleksiyonunu kısıtlamak, plantar fleksiyon gücünü kazandırmak ve dolayısı ile fonksiyonel iyileşme sağlamak olmuştur. Bunun için de özellikle peroneus brevis tendonu aşıl tendonuna transfer edilerek deforme edici gücün önüne geçilmeye ve plantar fleksiyon kuvvetlendirilmeye çalışılmıştır [16, 17]. Biz ise plantar fleksiyon gücünü arttırmak için peroneus brevis ile birlikte tibialis anterioru

da aşil tendonuna transfer ederek izokinetik dinamometre testlerinde 90 derece/saniye açısal hızda 14.6 N/m plantar fleksiyon gücü ve 10.1 derece aktif plantar fleksiyon kazanmayı başardık. Ayrıca hastaların tamamına yakınında GMFCS seviyelerinde iyileşme kazanılmıştır.

Wenz ve ark. [18] çalışmalarında 8 paralitık pes kalkaneus deformitesinin düzeltilmesinde tibialis anterior ve posterior, peroneus brevis ve longus, ekstensor digitorum ve ekstensor hallucis longus tendonlarını aşil tendonuna transfer etmişler ve buna üçlü artrodezi de eklemişlerdir. Yazarlar ayrıca tendon transferinden önce kalkaneal deformitenin osteotomi ile düzeltilmesi önermişlerdir. Benzer şekilde Faraj ve ark. [15] polimiyelit sonrası gelişen kalkaneovalgus deformitesinin düzeltilerek kalkaneusun öne kaymasının düzeltilerek plantar fleksiyon için kaldıraç kolunu uzattıktan sonra pes kalkaneusa yönelik olarak tibialis anterior tendon transferini önermişlerdir [16, 19]. Bizim hastalarımızda ise deformite paralitık olmaktan ziyade spastik kaynaklı idi. Ek olarak hastalarımızın ayak deformiteleri esnek olduğu için kemik prosedürlerine ihtiyaç duyulmamıştır. Sonuç olarak kemik operasyonu yapmadan da tibialis anterior ve peroneus brevis transferi ile yeterli plantar fleksiyon gücü kazanılmıştır.

Segal ve ark. [3] diplejik serebral palsili 20 çocukta aşil tendonu uzatılmasının ardından gelişen pes kalkaneus yürüyüşünü araştırmışlardır. Çalışmaları sonucunda gastroknemius-soleus kas kompleksinin 6 yaşından önce uzatılması ile daha iyi yürüme verilerine ulaşıldığını tespit etmişlerdir. Bunun tersine bizim çalışmamızda ise pes kalkaneus gelişen hastaların aşil tendon uzatma işlemi geçirme yaşları ortalama 5.3 idi. Bulgularımızdan yola çıkarak gastroknemius-soleus kompleks uzatma işleminden sonra pes kalkaneus gelişme riskinin küçük çocuklarda daha yüksek olabileceği beklenebilir. Bu konuda daha net sonuçlara varmak için yürüme analizlerinin desteği ile karşılaştırmalı çalışmalara ihtiyaç vardır.

Lofterod ve ark. [1] SP hastası 15 çocukta aşil tendon uzatılmasının lokal ve uzak etkileri üzerine çalışmışlardır. Kas kompleksinin aşırı uzatılması sonrasında pes kalkaneusun geliştiği ve bunun da çocuğu çömelleme yürüyüşüne ("crouch gait") yatkın hale getirdiği gösterilmiştir.

Benzer şekilde bizim hastalarımızdan yedisinde diz fleksiyon kontraktürü tespit edilmişti. Bunların üçüne femur distal ekstansiyon osteotomisi de yapılırken kalan dördüne hamstring tenotomileri yapılmıştı. Bu hastalarda plantar fleksiyon sağlandıktan sonra takiplerde diz fleksiyon kontraktüründe nüks tespit edilmemiştir.

Çalışmamız yapısı gereği bazı kısıtlılıkları mevcuttur. Çalışma grubumuzun küçük olması, takip süresinin kısa olması ve takip sonunda hastaların çoğunun iskelet gelişiminin tamamlanmamış olması en belirgin olanlarıdır. Bunların temelinde ise Serebral palsy hastalarında iyatrojenik pes kalkaneus olgularının oldukça nadir rastlanması yatmaktadır. Bu nedenle az sayıdaki hastamızın yeterli görülmesi gerektiğini düşünüyoruz ve bu yeni cerrahi yaklaşımın sunulması amacıyla kısa dönem sonuçlarımızı sunma gereği duyduk. İleride uzun dönem takipli ve daha çok hasta sayısı ile yapılmış yayınlar daha kesin sonuçlar verecektir.

Sonuç olarak, SP hastası çocuklarda gastroknemius-soleus kompleksinin aşırı uzatılmasına bağlı gelişen pes kalkaneus deformitesinin yeni bir teknik olarak tibialis anterior ve peroneus brevis tendonlarının aşil tendonuna transferleri ile plantar fleksiyon gücünde ve GMFCS seviyelerinde anlamlı iyileşme elde edilebilmektedir.

Çıkar İlişkisi: Yazarlar arasında çıkar çatışması bulunmamaktadır.

Kaynaklar

1. Lofterød B, Terjesen T. Local and distant effects of isolated calf muscle lengthening in children with cerebral palsy and equinus gait. J Child Orthop 2008;2:55-61.
2. Lyon R, Liu X, Schwab J, Harris G. Kinematic and kinetic evaluation of the ankle joint before and after tendo achilles lengthening in patients with spastic diplegia. J Pediatr Orthop 2005;25:479-483.
3. Segal LS, Thomas SE, Mazur JM, Mauterer M. Calcaneal gait in spastic diplegia after heel cord lengthening: a study with gait analysis. J Pediatr Orthop 1989;9:697-701.
4. Dillin W, Samilson RL. Calcaneus deformity in cerebral palsy. Foot Ankle 1983;4:167-170.
5. Rethlefsen SA, Blumstein G, Kay RM, Dorey F, Wren TA. Prevalence of specific gait abnormalities in children with cerebral palsy revisited: influence of age, prior surgery, and Gross Motor Function Classification System level. Dev Med Child Neurol 2017;59:79-88.

6. Kasser JR, MacEwen GD. Examination of the cerebral palsy patient with foot and ankle problems. *Foot Ankle* 1983;4:135-144.
7. Sutherland DH, Cooper L. The pathomechanics of progressive crouch gait in spastic diplegia. *Orthop Clin North Am* 1978;9:143-154.
8. Provelengios S, Papavasiliou KA, Kyrkos MJ, Kirkos JM, Kapetanos GA. The role of pantalar arthrodesis in the treatment of paralytic foot deformities. A long-term follow-up study. *J Bone Joint Surg Am* 2009;91:575-583.
9. Waugh TR, Wagner J, Stinchfield FE. An evaluation of pantalar arthrodesis. A follow-up study of one hundred and sixteen operations. *J Bone Joint Surg Am* 1965;47:1315-1322.
10. Aids to the investigation of peripheral nerve injuries. Medical Research Council: Nerve Injuries Research Committee. *Brain* 2010;133:2838-2844.
11. Palisano R, Rosenbaum P, Walter S, Russell D, Wood E, Galuppi B. Development and reliability of a system to classify gross motor function in children with cerebral palsy. *Dev Med Child Neurol* 1997;39:214-223.
12. Borton DC, Walker K, Pirpiris M, Natrass GR, Graham HK. Isolated calf lengthening in cerebral palsy. Outcome analysis of risk factors. *J Bone Joint Surg (Br)* 2001;83:364-370.
13. Yngve DA, Chambers C. Vulpius and Z-lengthening. *J Pediatr Orthop* 1996;16:759-764.
14. Colmeley, JA. Elmslie's operation for the calcaneus foot. *J Bone Joint Surg (Br)* 1953;35:46-49.
15. Evans, D. Calcaneo-valgus deformity. *J Bone Joint Surg (Br)*, 1975;57:270-278.
16. Faraj AA. Review of Elmslie's triple arthrodesis for post-polio pes calcaneovalgus deformity. *J Foot Ankle Surg* 1995;34:319-321.
17. Sharrard WJW. Affection of the lower motor neuron. In: Sharrard WJW, editor. *Paediatric orthopaedics and fractures*. Oxford: Blackwell Scientific 3rd ed; 1993:880-881.
18. Wenz W, Bruckner T, Akbar M. Complete tendon transfer and inverse Lambrinudi arthrodesis: preliminary results of a new technique for the treatment of paralytic pes calcaneus. *Foot Ankle Int* 2008;29:683-689.
19. Pandey, AC, Pandey S, Vinod P. Calcaneal osteotomy and tendon sling for the management of calcaneus deformity. *J Bone Joint Surg* 1989;71:1192-1198.