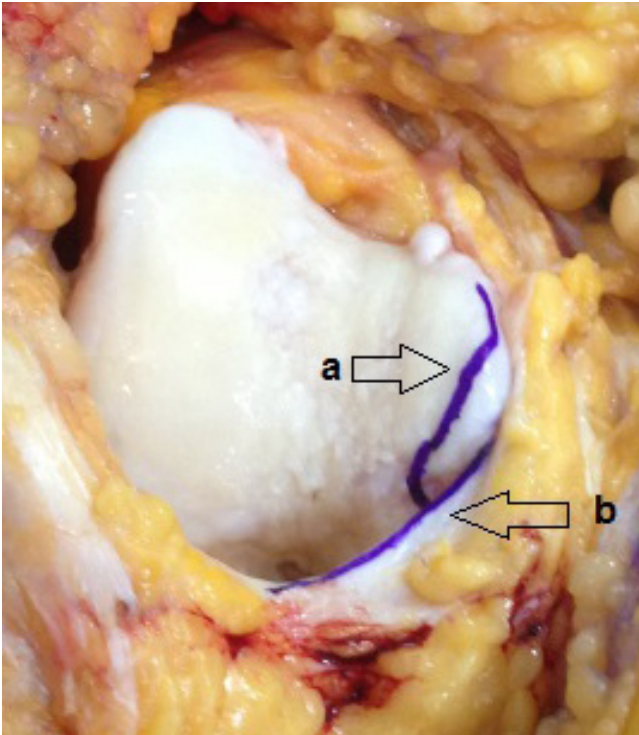
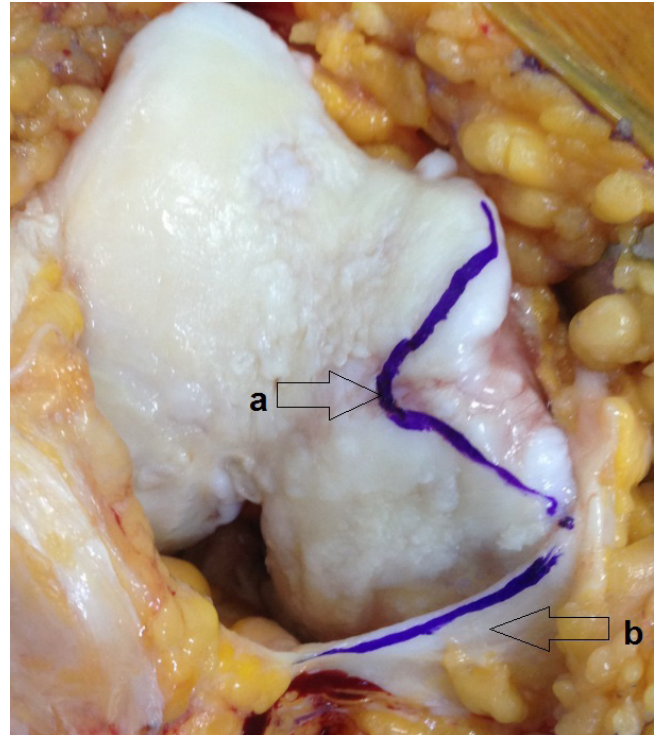


Atmışsekiz yaşında bayan hasta, yaklaşık on beş yıldır diz ağrısı yakınması vardı. Bu ağrılar başlangıçta lokalize değildi. Uzun yol yürüme ve ağır aktiviteler sonrasında artıyordu. Analjezikler ile geçiyordu. Birkaç yıl yakınmaları böyle devam etti. Takip eden dönemde, ağrı diz bükme esnasında oluşmaya ve tibiofemoral eklem iç kısmında lokalize olmaya başladı. Bu dönemde diz iç kısmındaki ağrıya diz önu ağrısı eşlik etti. Diz önu ağrısı patella medialde oluşmaya başladı. Diz yarı bükük pozisyondayken ağrı şiddetleniyordu. Ağrı yanıcı ve kemirici karakterdeydi. Diz medialdeki ağrı zamanla geçti. Fakat patella medialdeki ağrı şiddeti değişken olmakla beraber devamlı varlığını belli etti. Özellikle diz yarı bükük pozisyondayken bu bölgede yanıcı vasıfta ağrı şiddetleniyordu. Son bir yıldır yaşam şeklini düzenleme, kilo verme, fizik tedavi ve medikal tedaviye cevap vermeyen diz ağrısı olan hasta gonatroz tanısıyla artroplasti planlanarak opere edildi. Artrotomi sonrası diz medial kondilde medial plikanın oluşturduğu sürtünmenin uzun dönem sonucunu gösteren görüntüyü sunduk.



Resim 1. Sağ diz semi fleksiyondayken, önden görüntüsü (a:medial femoral kondil, b:medial plika).



Resim 2. Sağ diz fleksiyondayken, önden görüntüsü (a:medial femoral kondilin antero inferior bölümünde medial plikanın sürtünme bölgesi, b:medial plika).