

See discussions, stats, and author profiles for this publication at: <https://www.researchgate.net/publication/287525439>

Importance of The Variations in The Origin of The PICA: Anatomical Study

Article in *Journal of Neurological Sciences* · January 2014

CITATIONS
0

READS
272

4 authors, including:



Yusuf Sukru Caglar
Ankara University

82 PUBLICATIONS 851 CITATIONS

[SEE PROFILE](#)



Mehmet Faik Ozveren
Kirikkale University

118 PUBLICATIONS 1,645 CITATIONS

[SEE PROFILE](#)

Some of the authors of this publication are also working on these related projects:



Spinal Cord Injury [View project](#)



Physiology [View project](#)



Araştırma Yazısı

Posterior İnfierior Serebellar Arter' in Orijinindeki Varyasyonların Önemi: Anatomik Çalışma

Selim KAYACI¹, Y. Şükrü ÇAĞLAR², Mehmet Faik ÖZVEREN³, Kadir KOTİL⁴

¹Recep Tayyip Erdoğan Üniversitesi Tıp Fakültesi, Nöroşirurji Anabilim dalı, Rize ²Ankara Üniversitesi Tıp Fakültesi, Nöroşirurji Anabilim dalı, Ankara ³Atatürk Eğitim ve Araştırma Hastanesi Nöroşirurji Kliniği, Ankara ⁴Arel Üniversitesi Tıp Fakültesi, Nöroşirurji Anabilim dalı, İstanbul

Özet

Amaç: Posterior inferior serebellar arter'in (PİSA) orijini çok sık anatomik varyasyon göstermesi nedeniyle cerrahi yaklaşım sırasında iyatrojenik travmaya maruz kalma olasılığı fazla olan damarlardan biridir. Bu çalışmada amaç PİSA' nın orijinindeki varyasyonları incelemek ve bunların mikrocerrahi girişimler açısından önemini vurgulamaktır.

Yöntem: Bu çalışma 26 adet (52 hemisfer) formalin ile fiske edilmiş erişkin serebellum kadavrası üzerinde yapıldı. Vertebral arter (VA) ve PİSA'lara kırmızı renkli lateks injekte edildi. Her bir PİSA'nın orijin noktasında kalınlıkları ve VA'den orijin yüzeyi, alt kranial sinirlerle olan ilişkileri ve diğer anatomik varyasyonları incelendi.

Bulgular: PİSA 47 hemisferin 46'sında VA'den, birinde BA'den orijin aldı. Beş hemisferde PİSA agenetik idi (%10.6). İki hemisferde (%4.25) PİSA, VA'in ekstradural segmentinden orijin aldı. PİSA solda daha kalın bulundu. (sağda ortalama, 1.50±0.42 mm ve solda ortalama 1.63±0.34 mm). PİSA örneklerin %30.7'sinde sağda, %46.1'inde solda dominant, %23'ünde eşit bulundu. PİSA'nın VA'den orijin yüzeyi çoğunlukla posterior (%36.1) daha sonra lateral (%31.9), medial (%23.4) ve anterior (%8.4) idi. PİSA hemisferlerin %36.1'inde vagus sinirinin rootletleri arasından, %31.9'unda aksesori sinirinin rootletleri arasından, %25.5'inde vagus ve aksesori sinirlerinin arasından, %4.25'inde glossofaringeal sinirin rostralinden ve %2.2'sinde glossofaringeal ve vagus sinirinin arasından geçerek beyin sapını terketti.

Sonuçlar: Beyin sapı ve serebellum patolojilerine yaklaşımda cerrahi morbidite ve mortalitenin minimize edilmesi için PİSA'nın orijinindeki anatomik varyasyonlarının bilinmesi anlamında bu makale önemli mesajlar vermekte ve kendi konusunda önemli bir çalışma olduğu inancındayız.

Anahtar Kelimeler: Anatomik varyasyon, beyin sapı, posterior inferior serebellar arter

Importance of The Variations in The Origin of The PICA: Anatomical Study

Abstract

Aim: Because the posterior inferior cerebellar artery (PICA) origin shows a very frequent anatomic variation, it is one of the vessels that has higher iatrogenic trauma exposure potential during surgical exposure. In this study, the aim is to investigate the variations in the origin of the PICA and stress the importance of these in terms of microsurgery.

Method: This study was carried on 26 (52 hemispheres) adult cerebellum cadavers that were fixed with formalin. Red coloured latex was injected to the vertebral artery (VA) and the PICA. The diameters of each the PICA at the origin point, the origin surface from the VA, relationship to the lower cranial nerves and other anatomic variations were investigated.

Findings: PICA originated from the VA in the 46 of 47 hemispheres, in one of them it originated from BA. In five hemispheres, the PICA was absent (10.6%). In two hemispheres, the PICA (4.25%) originated from the VA's extradural segment. We found that the PICAs were wider on the left side (mean:1.50±0.42 mm on the right side, and mean:1.63±0.34 mm on the left). In eight samples (30.7%) the right PICA, in twelve samples (46.3%) the left PICA was dominant. In altı samples (23%) both the PICAs were in equal diameter. The origin surface of the PICA from the VA was mostly posterior (36.1 %) and then lateral (31.9%) medial (23.4%) and anterior (8.4 %). The PICA left the brain stem by passing between the rootlets of the vagus nerve in the 34% of hemispheres, in the 29.8% between the rootlets of the accessory nerve, in the 25.5 % between the vagus and accessory nerves, in the 4.25% coursed rostral to the glossopharyngeal nerve, in the 2.2% between glossopharyngeal and vagus nerves.

Conclusions: We believe that this study is a significant research in its own field and it gives important messages in terms of knowing the anatomic variations of the PICA at origin in order to minimize surgical morbidity and mortality in the approach to the brain stem and cerebellum pathologies.

Keywords: Anatomical variation, brain stem, posterior inferior cerebellar artery

GİRİŞ

PİSA serebellum ve beyin sapının beslenmesini sağlayan tortiyoz yapıda ve oldukça değişken seyri olan bir damardır. Lister ve ark.⁽¹⁴⁾ PİSA'nın segmental yapısını ayrıntılı olarak incelemişler, serebellum ve beyin sapı ile olan ilişkisine göre beş bölüme ayırmışlardır: anterior medullar, lateral medullar, tonsillomedullar, telovelotonsillar and kortikal segmentler. PİSA'nın VA'den orijin noktasında, hipoplazi, agenezi, ekstradural orijin, duble orijin, BA' den orijin gibi birçok varyasyonlar, PİSA-VA anevrizmaları gibi anomaliler görülebilir.^(2,6,12-17,21) Bu varyasyon ve anomaliler, foramen magnum, dördüncü ventrikül, serebellar hemisfer, beyin sapı, juguler foramen, serebellopontin köşe,

petroz apeks ve klivus' a olan cerrahi yaklaşımlarda karşımıza çıkabilir.⁽¹⁴⁾ Mikroşirurjikal tekniklerdeki gelişmelere rağmen bu bölgelere yönelik girişimler PİSA kolaylıkla zarar görebileceğinden hala zor ve risklidir.

Mikrocerrahi girişimler sırasında iyatrojenik yaralanmalardan korunabilmesi için PİSA'nın orijinindeki anatomik varyasyonlarının ve komşu anatomik yapılarla olan ilişkisinin iyi bilinmesi gereklidir. Bu nedenle bu çalışmada PİSA'nın orijinindeki anatomik varyasyonlar incelendi ve onların cerrahi mikroanatomi açısından önemi tartışıldı.

GEREÇ VE YÖNTEM

Bu çalışma 26 erişkin (52 hemisfer) kadaverik serebellum üzerinde Recep

Tayyip Erdoğan Üniversitesi Tıp Fakültesi Anatomi Anabilim dalı Mikronöroanatomi laboratuvarında yapıldı. Kadavralardaki VA ve PISA' lara kırmızı renkli lateks injekte edildi. Bütün diseksiyonlar cerrahi mikroskop altında (YSX-102, 2.4x12, Kunming Binger Co. Ltd, Yunnan, China) yapıldı. Ölçümler elektronik dijital kalibratör (Vernier-Electronic Digital Caliber, Shanghai, China) ile yapıldı ve fotoğraf çekimi için dijital bir kamera (Canon G6 PC 1089, Japan) kullanıldı. Aşağıdaki parametreler incelendi: 1) PISA'ların orijin noktasında çapları; 2) PISA'ların alt kranial sinirlerle ilişkileri 3) VA'lerin PISA'ların orijin noktasında çapları; 4) Dominantlık 5) PISA'ların VA' den orijin yüzeyleri. Bu çalışmada Grasso ve ark.⁽⁷⁾ ve Akar ve ark.⁽¹⁾ tarafından tanımlanan kriterleri modifiye ederek dominans ve hipoplazi kriterlerini kullandık. 1) İki VA çapları arasında 2.5 mm veya daha fazla olan farkı hipoplazi kriteri olarak kabul ettik. 2) PISA'ların çapları arasında 0.5 mm veya daha fazla olan farkı dominans kriteri olarak aldık. İstatistiksel analiz için SPSS 11.5 windows programını (Chicago Inc., USA) kullandık. Sağ ve sol taraftaki ölçümleri bağımlı T testi kullanılarak karşılaştırdık. Farklar 0.05'den daha az olduğunda istatistiksel olarak anlamlı kabul ettik. Sonuçları ortalama \pm SD olarak gösterdik.

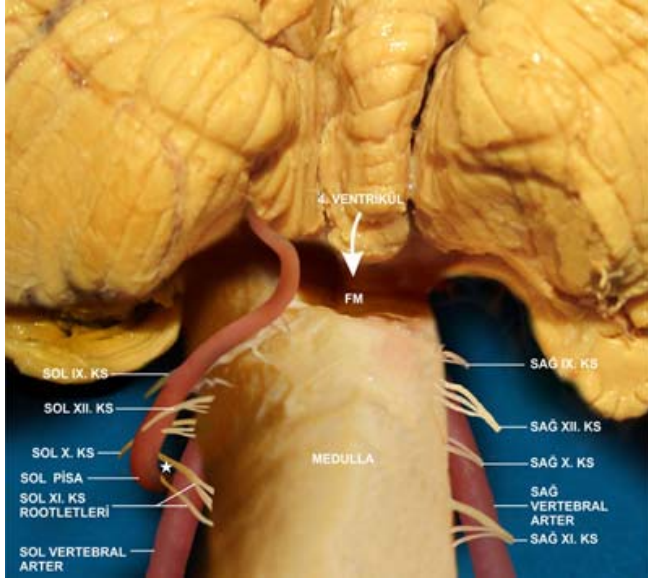
BULGULAR

Kırkyedi PISA'nın 17'si (%36.1) vagus sinirinin rootletleri arasından, 15'i (%31.9) aksesori sinirinin rootletleri arasından, 12'si (%25.5) vagus ve aksesori sinirlerinin arasından, ikisi (%4.25) glossofaringeal sinirin rostralinden, biri (%2.2) glossofaringeal ve vagus sinirinin arasından geçerek beyin sapını terketti (Şekil 1,2 ve 3).

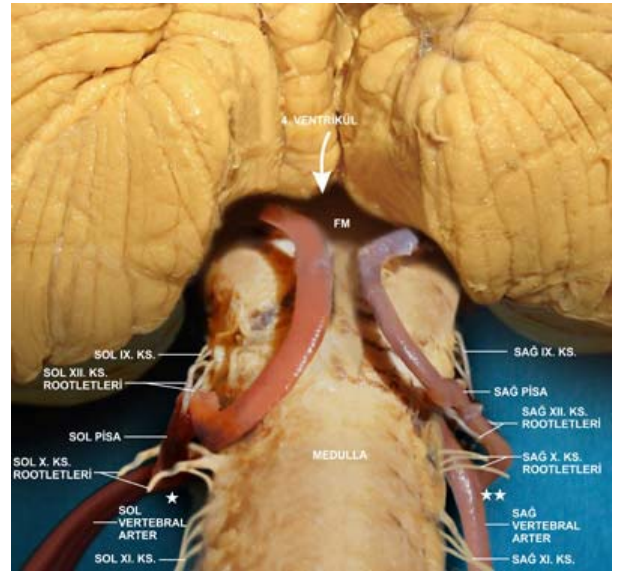
Kırkyedi hemisferin 46'sında PISA VA'den orijin alırken, bir hemisferde BA'den orijin

aldı (Şekil 4)⁽¹¹⁾ Sağda iki (%4.25) solda üç (%6.4) örnekte PISA agenetik idi (Şekil 1). İki örnekte (%4.25) PISA, VA'in ekstradural segmentinden orijin aldı (Şekil 5). Bunların biri sağ diğeri solda idi. Bu örneklerde PISA'nın VBB'ye olan uzaklığı sağda 4.58 mm, solda 4.66 mm idi. Solda bir hemisferde PISA'nın VA'in lateral yüzündeki orijin noktasında anevrizmatik dilatasyon saptandı (Şekil 3).

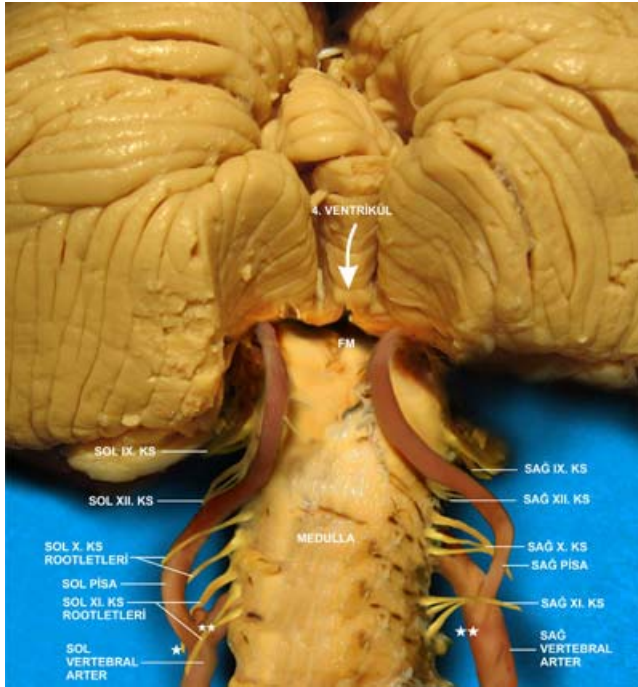
VA'in çapı PISA' nın orijin noktasında sağda ortalama 3.12 ± 1.20 mm (aralık: 2.10-4.28), solda ortalama 3.22 ± 1.22 mm (aralık: 2.48-4.56.mm) olarak ölçüldü. VA solda daha kalın olup fark istatistiksel olarak anlamlı bulundu ($P=0.464$) (Tablo 1). Hipoplazi kriterlerine göre VA sağda 4 olguda (%7.8), solda bir olguda (%2) ve bilateral bir olguda (%2) hipoplastik bulundu. VA örneklerin sekizinde (%30.8) sağda dominant, 12'sinde (%46.1) solda dominant ve altısında (%23.1) ise eşit kalınlıkta idi. PISA'nın VA'den orijin noktasında çapı sağda ortalama 1.50 ± 0.42 mm (aralık: 0.32-2.02 mm), solda ortalama 1.63 ± 0.34 mm (aralık: 0.52-2.32 mm) olarak ölçüldü. PISA solda daha kalın olup bu fark istatistiksel olarak anlamlı idi ($P=0.349$) (Tablo 1). PISA sağda sekiz (%30.7) solda 12 (%46.2) örnekte dominant iken, altı örnekte (%23.1) sağ ve sol PISA eşit kalınlıkta idi. Sağda iki (%4.2) solda bir (%2.1) hemisferde PISA'lar hipoplastik bulundu. Bunların çapı ortalama 0.38 ± 0.22 mm (aralık: 0.32-0.52 mm) idi. Sağ PISA dokuz hemisferde (%37.5) VA'in posterior yüzünden, sekiz hemisferde (%33.3) lateral yüzünden, beş hemisferde (% 20.8) medial yüzünden ve iki hemisferde (%8.3) anterior yüzünden origin aldı. Sol PISA sekiz hemisferde (%34.7) VA'in posterior yüzünden, yedi hemisferde (%30.4) lateral yüzünden , altı hemisferde (% 26) medial yüzünden ve iki hemisferde (%8.6) anterior yüzünden origin aldı (Tablo 2, Şekil 1,2 ve 3).



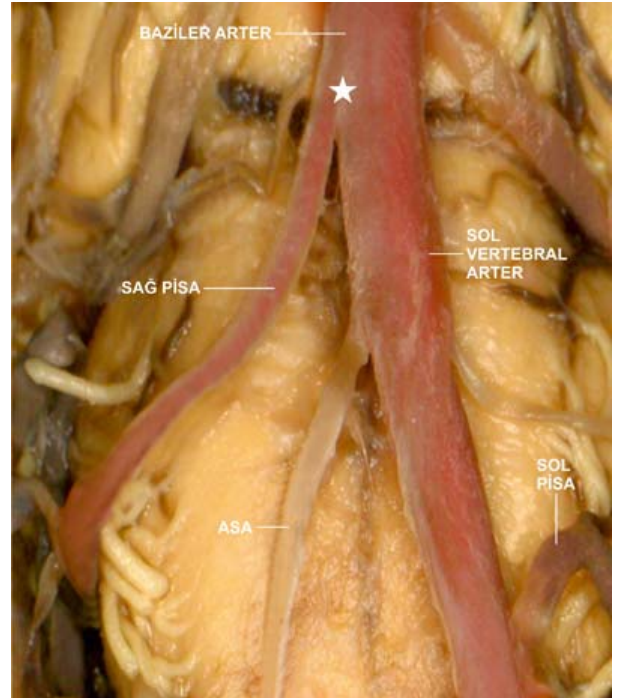
Şekil 1: A) Unilateral orijinli PİSA. (*) PİSA solda VA'in anterior yüzünden ve XI. Kranial sinirin rootletleri arasından orijin alıyor. Kısaltmalar: KS: Kranial sinir, PİSA: posterior inferior serebellar arter, FM: foramen magendi.



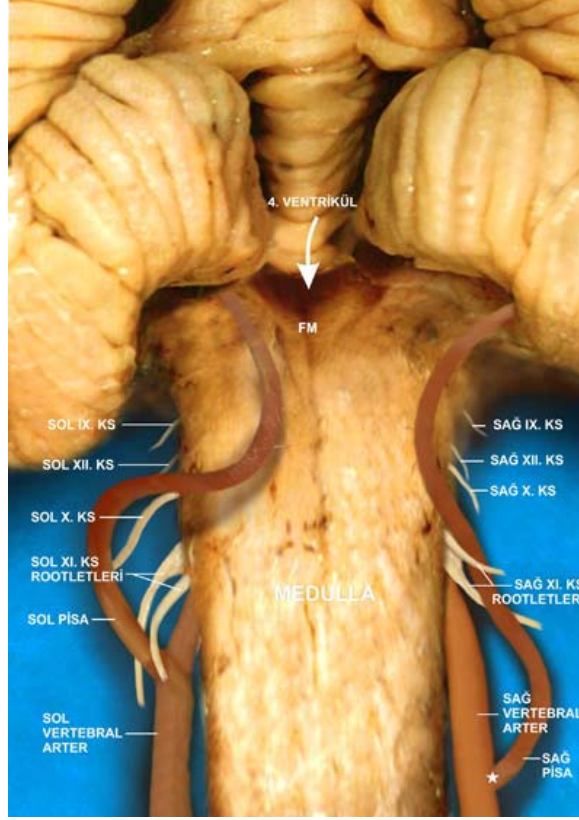
Şekil 2: (*) PİSA solda VA'in medial yüzünden ve X. Kranial sinirin rootletleri arasından orijin alıyor. (***) PİSA sağda VA'in lateral yüzünden ve X. Kranial sinirin rootletleri arasından orijin alıyor. Kısaltmalar: KS: Kranial sinir PİSA: posterior inferior serebellar arter, FM: foramen magendi.



Şekil 3: (*) PİSA solda VA'in lateral yüzünden ve XI. Kranial sinirin rootletleri arasından orijin alıyor. (***) Solda PİSA-VA anevrizması. (***) PİSA sağda VA'in posterior yüzünden ve X ve XI. Kranial sinirler arasından



Şekil 4: (*) PİSA sağda baziler arter'den orijin alıyor. Sağ vertebral arter agenetik. (ön-arka görünüm) (11). Kısaltmalar: ASA: anterior spinal arter, PİSA: posterior inferior serebellar arter



Şekil 5: (*) PİSA sağda vertebral arter'in ekstradural segmentinden orijin alıyor. Kısaltmalar: KS: Kranial sinir, PİSA: posterior inferior serebellar arter, FM: foramen magendi.

Tablo 1. PİSA ve VA'nın dış çapları (ölçümler mm olarak yapıldı).

	Sağ		Sol		P
	Ortalama±SD	Min-mak	Ortalama±SD	Min-Mak	
PİSA	1.50±0.42	0.32-2.02	1.63±0.34	0.52-2.32	0.349
VA	3.12±1.20	2.10-4.28	3.22±1.22	2.48-4.56	0.464

Kısaltmalar: PİSA: posterior inferior serebellar arter, VA: vertebral arter, Min: minimum, Mak:maksimum

Tablo 2. PICA'nın VA'den orijin yüzeyi

Orijin yüzeyi	Sağ		Taraf Sol		Toplam	
	n	%	n	%	n	%
Posterior	9	37,5	8	34,8	17	36,1
Lateral	8	33,3	7	30,4	15	32,0
Medial	5	20,8	6	26,0	11	23,4
Anterior	2	8,3	2	8,6	4	8,5

TARTIŞMA

PİSA serebellum ve beyin sapını besleyen tortiyoz ve değişken seyri olan en kompleks arterdir.⁽¹⁴⁾ PİSA beyin sapının anterolateral yüzünde inferior olive yakınında VA'den orijin alıp medullanın posterioruna geçer.⁽¹⁴⁾ PİSA'nın orijini beyin sapı, dördüncü ventrikül, foramen magnum patolojileri ve PİSA'nın orijininin çıkan anevrizmaların tedavileri için yapılan girişimlerde karşımıza çıkabilir. Bu cerrahi yaklaşımlar sırasında PİSA'nın orijinindeki varyasyonların bilinmesi muhtemel iyatrojenik yaralanmaların önlenmesi için önemlidir. Bu nedenle cerrahi ve endovasküler girişimleri planlarken girişim öncesi radyolojik tanımlama gereklidir.⁽²²⁾ Günümüz teknolojisinde gelişen DSA, MR-Anjiyografi, BT-Anjiyografi ve 3 boyutlu BT yöntemleri sayesinde PİSA'nın anatomisinin ve komşu yapılarla olan ilişkisinin daha iyi görüntülenebilmesi, cerrahi yada endovasküler girişimler öncesi uygun stratejinin belirlenmesinde yol gösterici olmaktadır.

Birçok yazar PİSA'nın yalnızca VA den orijin aldığını belirtirken^(15-18,21,26) bazı yazarlar BA'den de orijin aldığını belirtmişlerdir.^(2,12,24) Bu çalışmada PİSA'nın bir hemisferde BA'den orijin aldığını saptadık (Şekil 4)⁽¹¹⁾. Bu örnekte Sağ VA agenetik olup PİSA direkt BA'den orijin aldı ve serebellumun posteroinferior bölümüne dağıldı.

Er ve ark. nın çalışmasında⁽⁵⁾ PİSA'nın çapı VA'den orijin seviyesinde sağda 1.24 mm solda 1.32 mm olarak bulundu. Biz bu değerleri sağda 1.50 ± 0.42 mm, solda 1.63 ± 0.34 mm olarak hesapladık. Er ve arkadaşları gibi bizde solda PİSA'nın sağa göre daha kalın olduğunu ve solda daha fazla dominans olduğunu saptadık.

Margolis ve ark.⁽¹⁵⁾ hipoplastik PİSA oranını %5-16 olarak belirtmiştir. Biz bu oranı %5.8 olarak bulduk. PİSA'nın tek taraflı olduğu olgu oranları ise Lister ve ark. nın⁽¹⁴⁾ çalışmasında %16, Salamon ve Hung'un⁽²¹⁾ çalışmasında %26, Margolis ve Newton'un⁽¹⁵⁾ çalışmasında %15 olarak bildirilmiştir. Bizim çalışmamızda hemisferlerin %10.6'sında PİSA yoktu. Bu tip olgularda PİSA'nın bulunduğu taraftan cerrahi girişim tercih edilmemelidir. Aksi takdirde iyatrojenik bir yaralanma olduğunda karşı taraftan beyin sapını besleyecek yeterli kan akımı olmadığından mortaliteye varan ciddi komplikasyonlar ortaya çıkabilir.⁽¹⁰⁾

Bu çalışmada duble orijinli PİSA'ya rastlamadık. Bununla birlikte iki hemisferde (%4.25) PİSA'nın VA'in ekstradural segmentinden orijin aldığını saptadık. Bu örneklerde alışılmadık dışında PİSA; VBB'den çok aşağıda (sağda 4.58 mm, solda 4.66 mm) foramen magnumun altından (V₂ segmenti) orijin almıştı. Ekstradural orijinli PİSA sık değildir.⁽²²⁾ Literatüre bakıldığında ekstradural orijinli PİSA oranı Fine ve ark.⁽⁶⁾ çalışmasında

%20, Mercier ve ark.⁽¹⁷⁾ çalışmasında %28 olarak bulunmuştur.

PİSA anevrizmaları genellikle VA'deki orijin noktasında görülür.⁽¹⁹⁾ PİSA-VA anevrizmaları genellikle derin yerleşimli olup beyin sapı ve alt kranial sinirlerle yakın ilişkili oldukları için tedavileri zordur.^(12,16) Bunlar PİSA'nın orijininin 1/2 rostrali (kıvrım) boyunca doğar, süperior ve hafif posteriora doğru seyrederek ve medullaya uzanır.^(4,8,9,19) Rothman ve ark.⁽²⁰⁾ PİSA'nın tutulduğu anevrizmaların 2/3'ünün orijininin 1/3'ünün distalinden çıktığını belirtmiştir.

PİSA anevrizmaları ile ilgili lokalize semptomlar genellikle alt kranial sinirler, beyin sapı, ve serebellum ile ilgilidir.⁽²⁵⁾ Bu hastalar vagus, aksesorius, glossofaringeal ve hipoglossal sinir kompresyonuna bağlı defisitlerle, ya da beyin sapı, üst spinal kord veya serebellum yada BOS akım bozukluğuna bağlı defisitlerle başvurabilirler.⁽²⁰⁾ Bu sinirler gerilmiş olabilir ve onların ekspoze edilip ayrılması gerekir.^(9,19,23) Ancak yapışıklıklar ve beyin sapı ile olan ilişkilerinden dolayı bunların diseksiyonu zordur. Lister ve ark. nın⁽¹⁴⁾ çalışmasında PİSA hemisferlerin %38.1'inde aksesori sinirin rootletleri arasından, %23.8'inde vagus sinirinin rootletleri arasından, %30.9'unda vagus ve aksesori sinirlerinin arasından, %4.8'inde glossofaringeal sinirin rostralinden ve %2.4'ünde glossofaringeal ve vagus sinirlerinin arasından çıktığı saptanmıştır. Bizim çalışmamızda PİSA hemisferlerin %36.1'inde vagus sinirinin rootletleri arasından, %31.9'unda aksesori sinirinin rootletleri arasından, %25.5'inde vagus ve aksesori sinirlerinin arasından, %4.25'inde glossofaringeal sinirin rostralinden ve birinde glossofaringeal ve vagus sinirleri arasından çıktığını saptadık. Lister ve arkadaşları PİSA'yı orijin noktasında en sık aksesori sinirle daha sonra vagus siniriyle ilişkili bulmuşken biz en sık vagus siniriyle ile ve daha sonra aksesori sinirle ilişkili bulduk. Bizim ve Lister'in sonuçlarına göre

PİSA anevrizmalarının daha ziyade vagus ve aksesori sinire bası yapması ve bunlarla ilgili semptomlara neden olması beklenir.

PİSA anevrizmalı hastaların çoğu subaraknoid hemoraji ile ilgili belirtilerle başvurur, ancak baş ağrısı supratentoryal anevrizmalardan daha çok oksipital bölge ve boyuna lokalizedir.⁽³⁾ PİSA'nın VA'den orijin yüzeyi PİSA-VA anevrizmalarının cerrahi tedavisi için önemlidir. Lister ve ark.⁽¹⁴⁾ PİSA'nın; VA'in daha çok posterior veya lateral yüzünden daha nadir olarak medial ve anterior yüzünden orijin aldığını rapor etmişlerdir. Bizim çalışmamızda PİSA'nın hemisferlerin %36.1'inde posterior, %31.9'unda lateral, %23.4'ünde medial ve %8.5'inde anterior yüzden orijin aldığını saptadık. Bu sonuçlar bizim sonuçlarımızla benzerdir. Şüphesiz bu nöroşirurjiyenler için bir şanstır. Çünkü anterior yüzden orijin alan anevrizmalara klip koymak daha zordur. Ayrıca anevrizma sahasından perforan arterler doğabilir.^(9,19,23) Cerrahi sırasında kanama kontrolü için bu perforan arterlere geçici klip konulması gerekebilir. Bu geçici klip beyin sapı iskemisi riskini en aza indirmek için mümkün olduğunca perforan arterlerin distaline konulmalıdır.

SONUÇ

Bu çalışmada elde edilen bulgular ışığında beyin sapı ve serebelluma olan mikrocerrahi girişimler için aşağıdaki noktalar ön plana çıkmaktadır.

- 1) PİSA orijinindeki anatomik varyasyonları ve seyri ile önemli ve özel bir arterdir.
- 2) Sol PİSA daha geniş ve dominanttır ve bu özelliği cerrahi yaklaşımlar sırasında dikkate alınmalı ve cerrahi strateji bu bilgi ışığında kurgulanmalıdır.
- 3) PİSA'nın unilateral olduğu olgularda cerrahi girişimler için PİSA'nın olmadığı taraf tercih edilmelidir.
- 4) PİSA'nın ekstradural olduğu olgularda cerrahi girişim daha zor olduğundan diğer taraf tercih edilmelidir.
- 5) PİSA'nın bir tarafta hipoplazik olduğu olgularda cerrahi

girişim için hipoplazik taraf tercih edilmelidir. 6) PİSA-VA anevrizmaları çoğunlukla vagus ve aksesori sinirlere bası yaparlar 7) PİSA-VA anevrizmalarının tedavisinde PİSA'nın orijin yüzeyi cerrahi stratejinin belirlenmesinde önemli bir faktördür. 8) Cerrahi girişimler öncesi radyolojik görüntüleme ile varyasyonların saptanması muhtemel komplikasyonların en aza indirilebilmesi açısından elzemdir.

Teşekkür

Bu çalışma için bize uygun ortam sağlayan ve destek veren Anatomi Anabilim Dalı başkanı Dr. Yılmaz Üçüncü'ye , istatistiksel analiz için Serdal Köse'ye teşekkür ediyoruz.

İletişim:

Selim Kayacı

E-mail: selim_kayaci@hotmail.com

Gönderilme Tarihi: 14 Kasım 2013

Revizyon Tarihi: 04 Mart 2014

Kabul Tarihi: 07 Mart 2014

The Online Journal of Neurological Sciences (Turkish) 1984-2014

This e-journal is run by Ege University Faculty of Medicine,

Dept. of Neurological Surgery, Bornova, Izmir-35100TR

as part of the Ege Neurological Surgery World Wide Web service.

Comments and feedback:

E-mail: editor@jns.dergisi.org

URL: <http://www.jns.dergisi.org>

Journal of Neurological Sciences (Turkish)

Abbr: J. Neurol. Sci.[Turk]

ISSNe 1302-1664

KAYNAKLAR

1. Akar ZC, Dujovny M, Slavin KV, Tortosa EG, Ausman JI: Microsurgical anatomy of intracranial part of the vertebral artery. *Neurol Res* 1994; 16: 171-180
2. Burns JB, Hoffman JC, Brylski JR: Posterior inferior cerebellar artery in fourth ventricular dilatation. *Acta Radiol [Diagn] (stockh)* 1972; 13: 58-65
3. Chou SN, Ericson DL, Ortiz-Suarez HJ: Surgical treatment of vascular lesions in brain stem. *J Neurosurg* 1975; 42:23-31
4. Drake CG: The surgical treatment of vertebral-basilar aneurysms. *Clin Neurosurg* 1969; 16: 114-169
5. Er U, Fraser K and Lanzino G: The anterior spinal artery origin:a microanatomical study . *Spinal cord* 2008; 46,45-49
6. Fine AD, Cardoso A, Rhoton AL Jr. Microsurgical anatomy of the extracranial-extradural origin of the posterior inferior cerebellar artery. *Neurosurg* 1999; 91(4): 645-52
7. Grasso G, Alafaci C, Passalacqua M: Landmarks for vertebral artery repositioning in bulbar compression syndrome: anatomic and microsurgical nuances. *Neurosurgery* 2005; 56: 160-164
8. Hammon WM, Kempe LG: The posterior fossa approach to aneurysms of the vertebral and basilar arteries. *J Neurosurg* 1972; 37: 339-347
9. Jameson KG: Aneurysms of the vertebrobasilar system. *J Neurosurg* 1964; 21: 781-797
10. Kayaci S, Caglar YS, Bas O, Özveren MF. Importance of the perforating arteries in the proximal part of the PICA for surgical approaches to the brain stem and fourth ventricle - an anatomical study. *Clin Neurol Neurosurg*. 2013 Oct;115(10):2153-8. doi: 10.1016/j.clineuro.2013.08.005. Epub 2013 Aug 12.
11. Kayacı S, Kotil K, Üçüncü Y, Özveren MF: Vertebrobaziler sistemdeki varyasyonların klinik ve cerrahi önemi: Anatomi çalışması. *Türk Nöroşirurji Dergisi* 2013; 24 (1): 7-14.
12. Krayenbuhl N, Guerrero C, Krisht AF: Technical strategies to approach aneurysms of the vertebral and posterior inferior cerebellar arteries. *Neurosurg Focus* 2005; 15: 19(2): E4
13. Kwon BJ, Jung C, Im SH, Lee DH, Han MH. Double origin of the posteroinferior cerebellar artery: angiographic anatomy and endovascular treatment of concurrent vertebrobasilar dissection. *Neurosurgery* 2007; 61(5 Suppl 2): 242-7
14. Lister JR, Rhoton AL Jr, Matsushima T, Peace DA: Microsurgical anatomy of the posterior inferior cerebellar artery. *Neurosurgery* 1982; 10: 170-199
15. Margolis MT, Newton TH: The posterior inferior cerebellar artery, in Newton TH, Potts DG (ed): *Radiology of the Skull and Brain, Angiography. Vol 2, Book 2. St Louis, CV Mosby, 1974, pp: 1710-74*
16. Matsushima T, Inoue T, Inamura T, Natori Y, Ikezaki K, Fukui M: Trans- cerebellomedullary fissure approach with special reference to methods of dissecting the fissure. *J Neurosurg* 2001; 94: 257-64
17. Mercier P, Brassier G, Fournier HD, Picquet J, Papon X, Lasjaunias P: Vascular microanatomy of

- the pontomedullary junction, the posterior inferior cerebellar arteries, and the lateral spinal arteries. Interv Neuroradiol 2008; 14: 49-58*
18. *Occleshaw JV: The posterior inferior cerebellar arteries: Some quantitative observations in posterior cranial fossa tumors and the Arnold-Chiari malformation. Clin Radiol 1970; 21: 1-9*
 19. *Pia HW: Classification of vertebro-basilar aneurysms. Acta Neurochir 1970; 47: 3-30*
 20. *Rothman SLG, Azar-Kia B, Kier EL, Schechter MM, Allen WE III: The angiography of posterior inferior cerebellar artery aneurysms. Neuroradiology 1973; 6: 1-7*
 21. *Salamon G, Huang YP: Radiologic Anatomy of the Brain. Springer-Verlag. Berlin 1976; pp 305-6*
 22. *Salas E, Ziyal IM, Bank WO, Santi MR, Sekhar LN: Extradural origin of the posteroinferior cerebellar artery: an anatomic study with histological and radiographic correlation. Neurosurgery 1998; 42(6): 1326-31*
 23. *Sedzimir CB: Surgical treatment of aneurysm of the vertebral artery. J Neurosurgery 1963; 20: 597-9*
 24. *Ucerler H, Saylam C, Cagli S, Orhan M, Zileli M. The posterior inferior cerebellar artery and its branches in relation to the cerebellomedullary fissure. Clin Anat 2008; 21:119-26*
 25. *Waga S, Fujimoto K, Morooka Y: Dissecting aneurysm of the vertebral artery. Surg. Neurol 1978; 10:237-9*
 26. *Warwick R, Williams PL: Gray's Anatomy. 35th British Ed. Philadelphia. WB Saunders, 1973; pp 643-4*