

Recep Bedir¹, İbrahim Şehitoğlu¹, Rüştü Köse²
¹Patoloji Anabilim Dalı, ²Plastik ve Rekonstrüktif Cerrahi Anabilim Dalı,
Recep Tayyip Erdoğan Üniversitesi Tıp Fakültesi, Rize, Türkiye

Editör için:

Subungual ekzositoz çoğunlukla ayak başparmağını tutan osteokondromun bir varyantı olarak bilinen benign osteokartilajenöz bir tümördür. Klinik olarak, ağrı, tırnak deformitesi ve tipik radyolojik bulgularla ile karakterizedir. Çoğunlukla adölesan ve genç erişkinlerde görülür [1, 2].

Bizim olgumuz 18 yaşında bayan hastanın yaklaşık birkaç aydır ayak başparmağının distal flankasında ağrı olması nedeni ile Plastik ve Rekonstrüktif cerrahisi polikliniğine başvurdu. Yapılan fizik muayenede ayak başparmağının distal flankasında tırnak altında yerleşimli ağrılı 0.5 cm çapında soliter sert kıvamda lezyon izlendi. Radyografide distal flanksın altında ekzofitik büyüme gösteren kemik dansitesinde lezyon gözlemlendi. Cerrahi olarak total eksize edildi. Histopatolojik incelemede akantoz gösteren keratotik epidermis altında, dermiste yerleşimli kıkırdak bir kep ile örtülü matür kemik trabeküllerinden oluşan benign tümöre subungual ekzositoz tanısı verildi (Resim 1, 2). Subungual ekzositoz ilk defa 1817 yılında Dupuytren tarafından tanımlanmış benign osteokartilajenöz bir tümördür. Genellikle parmakların distal flanksında lokalize olup en sık ayak başparmağının tırnak yatağının kenarında ve altında görülür. Etiyopatogenezi tam olarak bilinmemek ile birlikte, irritasyon, travma ve kronik enfeksiyonlar fibrokartilajenöz metaplazinin gelişmesinde nedensel faktörler olduğu düşünülmektedir. Tanıda, tırnaktaki deformite, ağrı ve tipik radyolojik bulgular karakteristik triadadır. Radyolojik olarak, flanksların distalinde osteokartilajenöz ekzofitik kitle görülür. Ayırıcı tanıda verruka, pyojenik granülom, fibrom, glomus tümörü, osteokondrom, myozitis ossifikans ve keratoakantom bulunmaktadır. Tedavi cerrahi olarak total eksizyon olup, yetersiz eksizyon uygulanmış veya matürasyonu tamamlanmamış olgularda lokal nüks oranı yüksektir [3, 4].

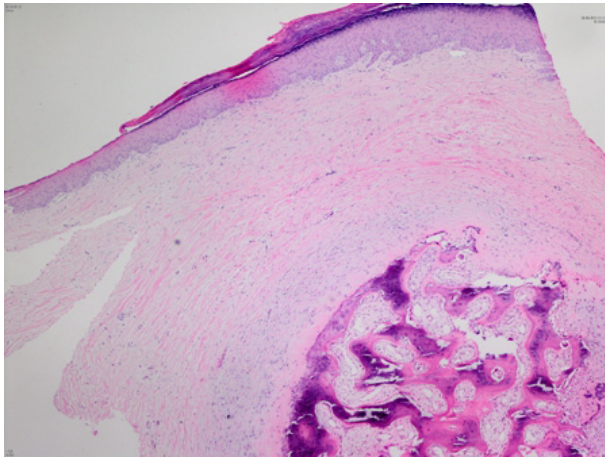
Sonuç olarak, özellikle ayak başparmağındaki ağrılı lezyonların ayırıcı tanısında subungual ekzositoz düşünülmelidir.

Çıkar Çakışması ve Finansman Beyanı

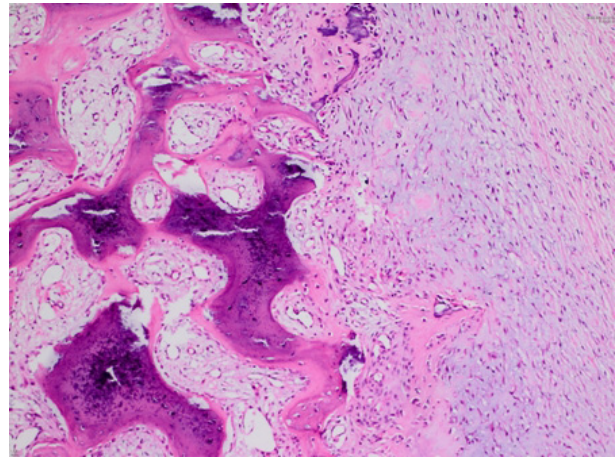
Bu çalışmada çıkar çakışması ve finansman destek alındığı beyan edilmemiştir.

Kaynaklar

1. Ghosh SK, Bhunia D, Dutta A. Subungual exostosis. Indian Pediatr 2013;50(8):808-9.
2. Thomas JG, Henninger CA. Subungual exostosis. Cutis 2012;90(5):241-3.
3. Iizuka T, Kinoshita Y, Fukumoto K. Subungual exostosis of the finger. Ann Plast Surg 1995;35(3):330-2.
4. Ward CM, Dittmer A. Subungual exostosis of the finger: case report and review of the literature. Iowa Orthop J 2013;33:228-31.



Resim 1. Akantoz ve hiperkeratoz gösteren epidermis altında yerleşimli osteokartilajenöz lezyon (H&Ex100).



Resim 2. Kıkırdak ile örtülü matür kemik trabekülleri (H&Ex200).