

УДК 617.713-001.16/-007.1-089.844  
DOI 10.11603/mcch.2410-681X.2020.i4.11736

М. Б. Данилюк, І. М. Кліщ, І. П. Кузьмак, С. Б. Крамар  
ТЕРНОПІЛЬСЬКИЙ НАЦІОНАЛЬНИЙ МЕДИЧНИЙ УНІВЕРСИТЕТ ІМЕНІ І. Я. ГОРБАЧЕВСЬКОГО  
МОЗ УКРАЇНИ

## МОРФОЛОГІЧНІ ЗМІНИ ЕКВІВАЛЕНТА СТРОМИ РОГІВКИ, ОТРИМАНОЇ МЕТОДОМ ДЕЦЕЛЮЛЯРИЗАЦІЇ

**Вступ.** Використання ксеногенного трансплантаційного матеріалу за сучасних умов широко визна-но в різних сферах медицини. На фоні різкого збільшення людського травматизму, порушення екологічно-го балансу біосфери зростає частка патологій рогівки, тому постала проблема дефіциту донорського матеріалу в офтальмології. У зв'язку з дефіцитом донорської людської рогівки та низькою ефективністю її пересадки при деяких видах рогівкової патології, актуальним є пошук альтернативних матеріалів для кератопластики, що й стало стимулом до пошуку різних методик виготовлення і застосування ксено-генних трансплантатів.

**Мета дослідження** – вивчити морфофункціональні зміни еквівалента стромы рогівки, видаленої з очей свиней та отриманої методом децелюляризації, з метою подальшої можливості її застосування як матеріалу для кератопластики.

**Методи дослідження.** Рогівку, отриману з видалених очей свиней, розміщують у середовищі для культивування тканини, після чого проводять її децелюляризацію. Обробляють 0,5 % розчином додецил-сульфату натрію при постійному струмуванні; обробляють ультразвуком (тричі), здійснюють інкубацію за присутності ферментного розчину папаїну; промивають буферним розчином (рН 6,5), центрифугують. Поміщають у розчин полівінілпіролідону для зберігання.

**Результати й обговорення.** Досліджено морфофункціональний стан еквівалента стромы рогівки, отриманої методом децелюляризації. Мікроскопічно в гістологічних препаратах еквівалента стромы рогівки, одержаної методом децелюляризації, виявляють деструкцію переднього та заднього епітеліїв рогівки. Поверхня власної речовини обмежена щільною передньою пограничною пластинкою (мембраною Боумена), наявні залишки багаточарового плоского незроговілого епітелію, але епітеліоцити в його складі значно змінені, погано контуруються їх плазмолемми, в набряклій цитоплазмі розташовані пікнотичні, інтенсивно базофільні ядра. Гістологічні дослідження показали, що у власній речовині рогівки втрачається гомогенність її структури, сполучнотканинні пластинки розшаровані, власна речовина рогівки набуває сітчастого вигляду. На окремих ділянках гістологічного зрізу децелюляризованої рогівки в про-сторах між пучками колагенових фібрил власної речовини мікроскопічно спостерігають деструктивно змінені подовгастої форми фібробласти, ядра їх інтенсивно базофільні, цитоплазма не контурюється.

**Висновки.** Гістологічно встановлено, що децелюляризація рогівки призводить до значних змін її мор-фологічного стану, пов'язаних із деструкцією клітинного компонента як епітеліальних тканин, так і власної речовини, розволокненням пучків колагену з утворенням сітки. Дані мікроскопічні зміни вказують на ефективність застосування розробленої методики децелюляризації з метою отримання еквівалента стромы ксенорогівки для трансплантації. Подальші розробка та вдосконалення цих методів, ширше впровадження в клінічну практику є одним із найбільш актуальних і перспективних напрямків офталь-мотрансплантології.

КЛЮЧОВІ СЛОВА: рогівка свиней; морфологічний стан; децелюляризація; кератопластика.

ОРИГІНАЛЬНІ ДОСЛІДЖЕННЯ

ВСТУП. За результатами аналізу фахової літератури, патологія рогівки посідає одне з провідних місць серед причин сліпоти і слабкого зору [1].

За даними Всесвітньої організації охорони здоров'я, 23 мільйони людей у всьому світі страждають від захворювань рогівки, які призво-

дять до часткової, а в 10 мільйонів – до повної втрати зору на одному чи обох очах [2].

Проблеми боротьби зі слабкозорістю та сліпотою актуальні й для України, де захворю-вання рогівки посідають третє місце, і з кожним роком ситуація з поширеністю кератектазій не-змінно погіршується [3, 4].

Деякі хвороби, такі, як трахома, травми та опіки рогівки, кір, бактеріальні інфекції тощо, є

© М. Б. Данилюк, І. М. Кліщ, І. П. Кузьмак, С. Б. Крамар, 2020.

провідними причинами сліпоти, яку можна вилікувати шляхом пересадки рогівки. Щорічно у світі проводять лише від 100 до 200 тисяч пересадок рогівки, що вказує на значний дефіцит донорських рогівок для пересадки. У західних країнах існує відносний дефіцит донорських рогівок, але у країнах, що розвиваються, спостерігають майже повну їх відсутність. Проблема нестачі донорського рогівкового матеріалу є нагальною для всіх країн, особливо для України. В Україні щорічно потрібно приблизно 4000 рогівок для пересадки, тоді як на рік виконують лише близько 500 пересадок рогівки [5, 6].

Одним з основних шляхів лікування хворих із патологією рогівки є кератопластика. В останні роки проведено експериментальні дослідження потенційних можливостей використання для кератопластики свинячої рогівки як такої, що за своїми морфологічними й імунологічними властивостями достатньо наближена до рогівки людини [7].

На даний час пересадка рогівки є найпоширенішою трансплантаційною технологією, але труднощі її реалізації в клініці становлять сутність наукової і практичної проблеми сучасної офтальмології. Це оперативне втручання із самого початку стикалось з такими проблемами, як забезпечення повноцінного якісного донорського матеріалу, вдосконалення техніки пересадки, боротьба з так званою хворобою трансплантата, викликаною несумісністю між донором і реципієнтом [7, 8].

Удосконалення методів децелюляризації рогівки тварин з метою отримання біоінженерних зразків для їх подальшої кератопластики дозволяє вирішити актуальну проблему трансплантології – отримання донорського матеріалу [8–13].

Оскільки на даний час не існує надійного, стандартизованого протоколу децелюляризації рогівки людини, наявність зазначених проблем зумовила актуальність проведеного дослідження та визначила мету цієї роботи.

Мета дослідження – вивчити морфофункціональні зміни еквівалента строми рогівки, видаленої з очей свиней та отриманої методом децелюляризації, з метою подальшої можливості її застосування як матеріалу для кератопластики.

**МЕТОДИ ДОСЛІДЖЕННЯ.** Технологія отримання донорського матеріалу була стандартною. Забір рогівок проводили в цеху забою тварин з дотриманням принципів біоетики відповідно до Загальних етичних принципів експериментів на тваринах (Київ, 2001), узгоджених з положеннями Європейської конвенції про захист хребетних тварин, що використовуються для дослідних та

інших наукових цілей (Страсбург, 1986), і Директиви Європейського Союзу 2010/10/63 ЕУ щодо експериментів на тваринах, а також згідно з Науково-практичними рекомендаціями з утримання лабораторних тварин та роботи з ними [14].

Рогівку, отриману з видалених очей свиней, розміщують у середовищі для культивування тканини, після чого проводять її децелюляризацію таким чином: обробляють 0,5 % розчином додецилсульфату натрію за умов постійного струшування при температурі, не вищій 4 °С, потім обробляють ультразвуком (використовують ультразвуковий диспергатор УЗДН-М 750) протягом 5 хв, здійснюють інкубацію за присутності ферментного 0,1 % розчину папаїну (рН 6,5) впродовж 2,5 год при 30 °С, промивають у калій-фосфатному 0,1 м буфері (рН 6,5) трикратно по 5 хв. Знову обробляють ультразвуком протягом 5 хв, обробляють 0,5 % розчином додецилсульфату натрію двічі впродовж 3 год, промивають у калій-фосфатному 0,1 м буфері (рН 6,5) трикратно по 5 хв, ще раз обробляють ультразвуком протягом 5 хв, промивають у калій-фосфатному буфері (рН 6,5) п'ятикратно по 5 хв. Центрифугують (ROTOFIX 32-A) при 3000 g 15 хв з декантацією трикратно і переносять у середовище для зберігання – у 2 % розчин полівінілпіролідону при температурі 0 °С (Пат. 101707 U, 2015) [10].

Для проведення гістологічних досліджень забирали шматочки рогівки, фіксували їх у 10 % нейтральному формаліні. Подальшу обробку матеріалу з наступною заливкою у парафінові блоки здійснювали відповідно до загальноприйнятих методик [15]. Отримані за допомогою санного мікротому зрізи товщиною 5–6 мкм забарвлювали гематоксилін-еозином [15, 16].

Гістологічні препарати вивчали за допомогою світлового мікроскопа SEO SCAN та фотодокументували з використанням відеокамери Vision CCD Camera із системою виводу зображення з гістологічних препаратів.

**РЕЗУЛЬТАТИ Й ОБГОВОРЕННЯ.** Проведені гістологічні дослідження рогівки свиней у нормі підтверджують загальні закономірності структурної організації її компонентів та подібність до рогівки людини. Мікроскопічно інтактна рогівка вкрита багат шаровим плоским незроговілим епітелієм, що розташовується на гомогенній базальній мембрані. У власній речовині інтактно ксенорогівки наявні кератоцити, які відрізняються за розмірами та формою. Крім типових дефінітивних фіброцитів, спостерігали молоді камбіальні клітини-фіброласти та зрілі фіброласти з добре розвиненими органелами, що активно

синтезують компоненти міжклітинної речовини. Ці клітини розміщені між паралельними пучками оксифільних колагенових волокон. Задній епітелій добре структурований, складається з плоских епітеліоцитів. Гістологічні дані, отримані при вивченні структурної організації ксенорогівки в нормі, були необхідними для проведення порівняльного аналізу з результатами наступних досліджень.

Після здійснення децелюляризації макроскопічно спостерігають помітне потовщення рогівки та її помутніння, що супроводжується повною втратою прозорості й набуттям нею фарфорово-білого кольору.

Мікроскопічно в гістологічних препаратах, забарвлених гематоксилін-еозином, виявляють деструкцію переднього та заднього епітеліїв рогівки. Поверхня власної речовини обмежена щільною передньою пограничною пластинкою (мембраною Боумена) (рис. 1).

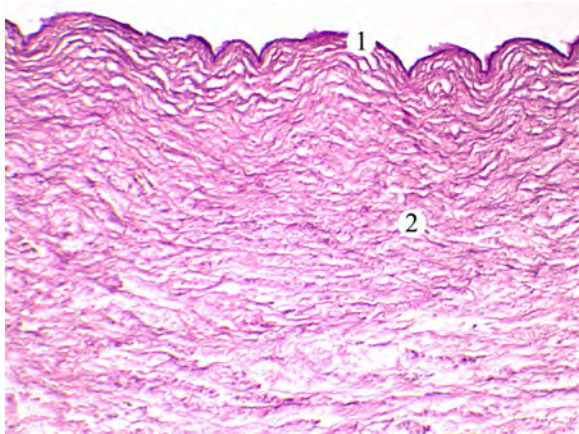


Рис. 1. Гістологічний стан рогівки після процесу децелюляризації: 1 – передня погранична пластинка; 2 – власна речовина. Гематоксилін-еозин.  $\times 100$ .

У незначних за площею ділянках наявні залишки багатoshарового плоского незроговілого епітелію, але епітеліоцити в його складі значно змінені, погано контуруються їх плазмолемми, в набряклій цитоплазмі розташовані пікнотичні, інтенсивно базифільні ядра (рис. 2).

Гістологічні дослідження показали, що у власній речовині рогівки втрачається гомогенність її структури, сполучнотканинні пластинки розшаровані. Завдяки наявності широких просторів між пучками колагенових фібрил власна речовина рогівки набуває сітчастого вигляду (рис. 3).

На окремих ділянках гістологічного зрізу децелюляризованої рогівки в просторах між пучками колагенових фібрил власної речовини мікроскопічно спостерігають деструктивно змінені подовгастої форми фіброласти. Ядра цих клітин інтенсивно базифільні, цитоплазма не контурюється (рис. 4).

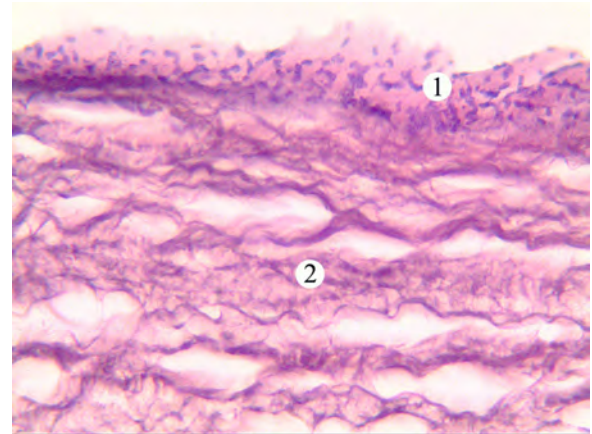


Рис. 2. Мікроскопічні зміни рогівки після процесу децелюляризації: 1 – залишки переднього епітелію; 2 – власна речовина. Гематоксилін-еозин.  $\times 400$ .

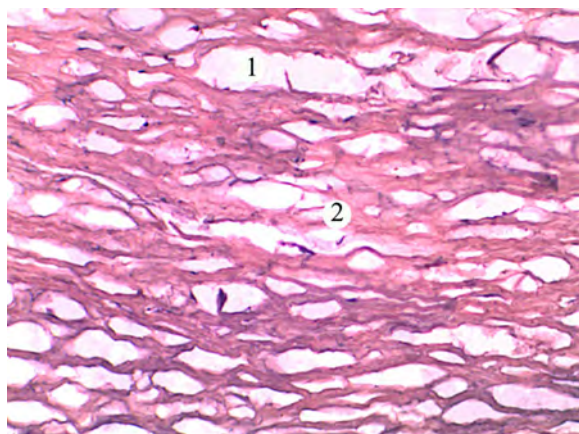


Рис. 3. Гістологічний стан власної речовини рогівки після процесу децелюляризації: 1 – оптично-світлі порожнини між пучками колагенових фібрил; 2 – колагенові фібрили. Гематоксилін-еозин.  $\times 200$ .

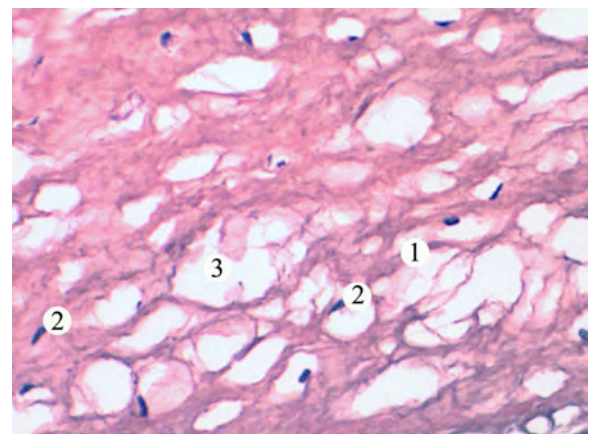


Рис. 4. Мікроскопічні зміни власної речовини рогівки після процесу децелюляризації: 1 – пучки колагенових фібрил; 2 – деструктивно змінені фіброласти; 3 – оптично-світлі простори. Гематоксилін-еозин.  $\times 400$ .

ВИСНОВКИ. Гістологічно встановлено, що децелюляризація рогівки призводить до значних змін її морфологічного стану, пов'язаних із де-струкцією клітинного компонента як епітеліальних тканин, так і власної речовини, розволокненням пучків колагену з утворенням сітки. Дані мікроскопічні зміни вказують на ефективність

застосування розробленої методики децелюляризації з метою отримання еквівалента строми ксенорогівки для трансплантації. Подальші розробка та вдосконалення цих методів, ширше впровадження в клінічну практику є одним із найбільш актуальних і перспективних напрямків офтальмотрансплантології.

#### СПИСОК ЛІТЕРАТУРИ

1. Савчук З. Л. Особливості реорганізації структур рогівки кролів з її хімічним опіком на тлі мерказоліл-індукованого гіпотирозу / З. Л. Савчук, І. М. Кліщ, І. Є. Герасимюк // *Journal of Health Sciences*. – 2014. – № 4 (14). – С. 190–200.
2. Smith D. The epidemiology and diagnosis of penetrating eye injuries / D. Smith, K. Wrenn, L. Stack // *Academic Emergency Medicine: Official Journal of the Society for Academic Emergency Medicine*. – 2002. – 9, No 3. – P. 209–213. DOI:10.1111/j.1553-2712.2002.tb00246.x.
3. Збитнева С. В. Захворюваність населення України на хвороби ока та його додаткового апарату [Електронний ресурс] / С. В. Збитнева // *Вісн. соціальної гігієни та організації охорони здоров'я України*. – 2010. – № 3. – С. 14–17. – Режим доступу : [http://nbuv.gov.ua/UJRN/VSG\\_2010\\_3\\_4](http://nbuv.gov.ua/UJRN/VSG_2010_3_4).
4. Слабкий Г. О. Рівень задоволеності потреби населення України у трансплантації рогової оболонки [Електронний ресурс] / Г. О. Слабкий, С. В. Збітнева // *Вісн. соціальної гігієни та організації охорони здоров'я України*. – 2013. – № 4 (58). – С. 21–23. – Режим доступу : [http://nbuv.gov.ua/UJRN/VSG\\_2013\\_4\\_6](http://nbuv.gov.ua/UJRN/VSG_2013_4_6).
5. Основные проблемы офтальмотрансплантологии и возможные пути их решения [Электронный ресурс] / Н. Г. Завгородняя, О. А. Исакова, Н. С. Луценко [и др.] // *Медицина сьогодні і завтра*. – 2011. – № 1–2. – С. 78–81. – Режим доступу : [http://nbuv.gov.ua/UJRN/Msiz\\_2011\\_1-2\\_20](http://nbuv.gov.ua/UJRN/Msiz_2011_1-2_20).
6. Пасечнікова Н. В. Офтальмологічна допомога населенню України в 2009 році / Н. В. Пасечнікова, С. О. Риков, Г. І. Степанюк // *Офтальмолог. журн.* – 2010. – № 5. – С. 83–88.
7. Турчин М. В. Експериментальне обґрунтування і досвід використання ксенорогівки при лікувально-тектонічній кератопластиці у хворих із виразками рогівки різної етіології / М. В. Турчин, Н. В. Пасечнікова // *Шпитальна хірургія. Журн. імені Л. Я. Ковальчука*. – 2017. – № 4 (80). – С. 43–48.
8. Corneal decellularization: A method of recycling unsuitable donor tissue for clinical translation? / S. L. Wilson, L. E. Sidney, S. E. Dunphy [et al.] // *Current Eye Research*, – 2016. – No. 41 (6). – P. 769–782. DOI: 10.3109/02713683.2015.1062114.
9. Pasyechnikova N. V. Experimental study of efficacy of intralaminar keratoplasty with corneal stromal substitute developed from decellularized porcine cornea / N. V. Pasyechnikova, B. M. Cogan, S. G. Kolomiichuk // *J. Ophthalmol. (Ukraine)* – 2017. – No. 3 – P. 48–55. DOI: 10.31288/oftalmolzh201734855.
10. Деклараційний патент на корисну модель № 101707, 25.09.2015 МПК(2006.01) А61F9/01, А61P27/02, А61N7/02 (2006.01). Спосіб отримання еквівалента строми рогівки для кератопластики / Коган Борис Михайлович, Пасечнікова Наталія Володимирівна, Насінник Ілля Олегович, Коломійчук Сергій Григорович. Власник : Державна установа "Інститут очних хвороб і тканинної терапії ім. В. П. Філатова НАМН України". – № u2015032153 ; заявл. 06.04.15 ; опубл. 25.09.15, Бюл. № 18/2015.
11. Fernandez-Perez J. Decellularization and recellularization of cornea: Progress towards a donor alternative // J. Fernandez-Perez, M. Ahear // *Methods*. – 2020. – 171. – P. 86–96. DOI: 10.1016/j.ymeth.2019.05.009.
12. Decellularization methods for developing porcine corneal xenografts and future perspectives / A. Isidan, Sh. Liu, P. Li [et al.] // *Xenotransplantation*. – 2019. – 26, Issue 6. – P. 12564. DOI: 10.1111/xen.12564.
13. Global survey of corneal transplantation and eye banking / P. Gain, R. Jullienne, Z. He [et al.] // *JAMA Ophthalmol.* – 2016. – 134 (2) – P. 167–173. DOI:10.1001/jamaophthalmol.2015.4776.
14. Науково-практичні рекомендації з утримання лабораторних тварин та роботи з ними / Ю. М. Кожем'якін, О. С. Хромов, М. А. Філоненко, Г. А. Сайфетдінова. – К. : Авіцена, 2002. – 155 с.
15. Сорочинников А. Г. Гистологическая и микроскопическая техника / А. Г. Сорочинников, А. Е. Доросевич. – М. : Медицина, 2007. – 448 с.
16. Горальський Л. П. Основи гістологічної техніки і морфофункціональні методи досліджень у нормі та при патології : навч. посіб. / Л. П. Горальський, В. Т. Хомич, О. І. Кононський. – 2-ге вид. – Житомир : Полісся, 2011. – 288 с.

## REFERENCES

1. Savchuk, Z.L., Klishch, I.M., & Herasymiuk, I.Ye. (2014). Osoblyvosti reorganizatsii struktur rohivky kroliiv z yii khimichnym opikom na tli merkazolil-indukovanoho hipotyrozu [Features of the reorganization of the structures of rabbit horns from the chemistry on the mercazole-induced hypothyroidism]. *Zhurnal medychnykh nauk – Journal of Health Sciences*, 4 (14), 190-200 [in Ukrainian]. DOI:10.5281/zenodo.13349.
2. Smith D., Wrenn K., & Stack L. (2002). The epidemiology and diagnosis of penetrating eye injuries. *Academic Emergency Medicine: Official Journal of the Society for Academic Emergency Medicine*, 9 (3), 209-213. DOI:10.1111/j.1553-2712.2002.tb00246.x.
3. Zbytneva, S.V. (2010). Zakhvoriuvanist naseleennia Ukrainy na khvoroby oka ta yoho prydatkovoho aparatu [Incidence of eye diseases and its appendages in the population of Ukraine]. *Visnyk sotsialnoi hihiieny ta orhanizatsii okhorony zdorovia Ukrainy – Bulletin of Social Hygiene and Health Care Organization of Ukraine*, 3, 14-17 [in Ukrainian].
4. Slabkyi, H.O., & Zbitnieva, S.V. (2013). Riven zadovolnosti potreby naseleennia Ukrainy u transplantatsii rohovoii obolonky [The level of satisfaction of the needs of the population of Ukraine in corneal transplantation]. *Visnyk sotsialnoi hihiieny ta orhanizatsii okhorony zdorovia Ukrainy – Bulletin of Social Hygiene and Health Care Organization of Ukraine*, 4 (58), 1-23 [in Ukrainian]. [http://nbuv.gov.ua/UJRN/VSG\\_2013\\_4\\_6](http://nbuv.gov.ua/UJRN/VSG_2013_4_6).
5. Zavorodniaia, N.H., Ysakova, O.A., & Lutsenko, N.S. (2011). Osnovnye problemy oftalmotransplantologii i vozmozhnye puty ikh resheniya [The main problems of ophthalmic transplantology and possible solutions]. *Medytsyna sohodni i zavtra – Medicine Today and Tomorrow*, 1-2, 78-81 [in Russian]. Retrieved from: [http://nbuv.gov.ua/UJRN/Msiz\\_2011\\_1-2\\_20](http://nbuv.gov.ua/UJRN/Msiz_2011_1-2_20).
6. Pasechnikova, N.V. (2010). Oftalmologicheskaya pomoshch naseleniyu Ukrainy v 2009 godu [Ophthalmic care to the Ukrainian population in 2009]. *Oftalmologicheskii zhurnal – Ophthalmologic Journal*, 5, 83-88 [in Russian].
7. Turchin, M.V., & Pasechnikova, N.V. (2017). Eksperymentalne obhuntuвання i dosvid vykorystannia ksenorohivky pry likuvalno-tektonichnii keratoplastytsii u khvorykh iz vyrazkamy rohivky riznoi etiologii [Experimental substantiation and experience of using xenocorneal in medical-tectonic keratoplasty in patients with corneal ulcers of different etiology]. *Shpytalna khirurgiia. Zhurnal imeni L. Ya. Kovalchuka – Hospital Surgery. Journal named by L. Ya. Kovalchuk*, 3, 43-48 [in Ukrainian].
8. Wilson, S.L., Sidney, L.E., Dunphy, S.E., Dua, H.S., & Hopkinson, A. (2016). Corneal decellularization: A method of recycling unsuitable donor tissue for clinical translation? [Detselyulyaryzatsiia rohivky: metod pereobrobky neprydatnoyi donors'koyi tkanyny dlya klinichnoho perekladu?]. *Potochni doslidzhennia ochei – Current Eye Research*, 41, 6, 769-782 DOI: 10.3109/02713683.2015.1062114 [in Ukrainian].
9. Pasychnikova, N.V., Cogan, B.M., & Kolomiichuk, S.G. (2017) Experimental study of efficacy of intralaminar keratoplasty with corneal stromal substitute developed from decellularized porcine cornea. *J. Ophthalmol. (Ukraine)*, 3, 48-55. DOI: 10.31288/oftalmolzh201734855.
10. Declarative patent for a utility model No. 101707, 25.09.2015 IPC (2006.01) A61F9 / 01, A61R27 / 02, A61N7 / 02 (2006.01) [Deklaratsiyni patent na korysnu model № 101707, 25.09.2015 MPK(2006.01) A61F9/01, A61R27/02, A61N7/02 (2006.01)]. Sposib otrymannia ekvivalenta stromy rohivky dlia keratoplastyky. Kohan Borys; Pasichnikova Nataliia; Nasinnyk Illia; Kolo-miichuk Serhii. Vlasnyk: Derzhavna ustanova "Instytut ochnykh khvorob i tkanynnoi terapii im. V.P. Filatova NAMN Ukrainy", zaiavka № u2015032153 vid 06.04.2015. Patent opublikovano 25.09.2015, biul. № 18/2015 [in Ukrainian].
11. Julia Fernández-Pérez, J., & Ahearne, M. (2020). Decellularization and recellularization of cornea: Progress towards a donor alternative. *Methods*, 171, 86-96. DOI:10.1016/j.ymeth.2019.05.009.
12. Abdulkadir, I., Shaohui, L.P., & Burcin, E. (2019). Decellularization methods for developing porcine corneal xenografts and future perspectives. *Xenotransplantation*, 26 (6), e12564. DOI: 10.1111/xen.12564.
13. Gain, P., Jullienne, R., & He, Z. (2016). Global survey of corneal transplantation and eye banking. *JAMA Ophthalmol.*, 134 (2), 167-173. DOI:10.1001/jamaophthalmol.2015.4776.
14. Kozhemiakin, Yu.M., Khromov, O.S., Filonenko, M.A., & Saifetdinova, H.A. (2002). *Naukovo-praktychni rekomendatsii z utrymannia laboratornykh tvaryn ta roboty z nymy [Scientific and practical advice on keeping laboratory animals and work with them]*. Kyiv: Avitsena [in Ukrainian].
15. Sorochinnikov, A.G., & Dorosevich, A.E. (2002). *Gistologicheskaya i mikroskopicheskaya tekhnika [Histological and microscopic technique]*. Moscow: Meditsina [in Russian].
16. Horalskyi, L.P., Khomych, V.T., & Kononskyi, O.I. (2011). *Osnovy histolohichnoi tekhniki i morfofunktsionalni metody doslidzhen u normi ta pry patolohii [Histological and microscopic technique]*. Zhytomyr: Polissia [in Ukrainian].

## МОРФОЛОГИЧЕСКИЕ ИЗМЕНЕНИЯ ЭКВИВАЛЕНТА СТРОМЫ РОГОВИЦЫ, ПОЛУЧЕННЫЕ МЕТОДОМ ДЕЦЕЛЮЛЯРИЗАЦИИ

### Резюме

**Вступление.** Использование ксеногенного трансплантационного материала в современных условиях широко признано в различных сферах медицины. На фоне резкого увеличения человеческого травматизма, нарушения экологического баланса биосферы растет доля патологий роговицы, поэтому возникла проблема дефицита донорского материала в офтальмологии. В связи с дефицитом донорской человеческой роговицы и низкой эффективностью ее пересадки при некоторых видах роговичной патологии, актуальным является поиск альтернативных материалов для кератопластики, что и стало стимулом к поиску различных методик изготовления и применения ксеногенных трансплантатов.

**Цель исследования** – изучить морфофункциональные изменения эквивалента стромы роговицы, удаленной с глаз свиней и полученной методом децелюляризации, с целью дальнейшей возможности ее применения в качестве материала для кератопластики.

**Методы исследования.** Роговицу, полученную из удаленных глаз свиней, размещают в среде для культивирования ткани, после чего проводят ее децелюляризацию. Обрабатывают 0,5 % раствором додецилсульфата натрия при постоянном встряхивании; обрабатывают ультразвуком (трижды), осуществляют инкубацию в присутствии ферментного раствора папаина; промывают буферным раствором (рН 6,5), центрифугируют. Помещают в раствор поливинилпирролидона для хранения.

**Результаты и обсуждение.** Исследовано морфофункциональное состояние эквивалента стромы роговицы, полученной методом децелюляризации. Микроскопически в гистологических препаратах эквивалента стромы роговицы, полученной методом децелюляризации, выявляют деструкцию переднего и заднего эпителиев роговицы. Поверхность собственного вещества ограничена плотной передней пограничной пластинкой (мембраной Боумена), есть остатки многослойного плоского неороговевающего эпителия, но эпителиоциты в его составе значительно изменены, плохо контурируются их плазмолемы, в отечной цитоплазме расположены пикнотичные, интенсивно базофильные ядра. Гистологические исследования показали, что в собственном веществе роговицы теряется гомогенность ее структуры, соединительноткань пластинки расслоенные, собственное вещество роговицы приобретает сетчатый вид. На отдельных участках гистологического среза децелюляризованной роговицы в пространствах между пучками коллагеновых фибрилл собственного вещества микроскопически наблюдают деструктивно измененные продолговатой формы фибробласты, ядра их интенсивно базофильные, цитоплазма не контурируется.

**Выводы.** Гистологически установлено, что децелюляризация роговицы приводит к значительным изменениям ее морфологического состояния, связанным с деструкцией клеточного компонента как эпителиальных тканей, так и собственного вещества, разволокнением пучков коллагена с образованием сетки. Данные микроскопические изменения указывают на эффективность применения разработанной методики децелюляризации с целью получения эквивалента стромы ксенороговицы для трансплантации. Дальнейшие разработка и совершенствование этих методов, более широкое внедрение в клиническую практику являются одним из наиболее актуальных и перспективных направлений офтальмотрансплантологии.

**КЛЮЧЕВЫЕ СЛОВА:** роговица свиней; морфологическое состояние; децелюляризация; кератопластика.

M. B. Danyliuk, I. M. Klishch, I. P. Kuzmak, S. B. Kramar  
I. HORBACHEVSKY TERNOPIL NATIONAL MEDICAL UNIVERSITY

## MORPHOLOGICAL CHANGES IN THE EQUIVALENT OF THE CORNEA STROMA OBTAINED BY THE DECELULARIZATION METHOD

### Summary

**Introduction.** Diseases and injuries of the cornea are a major cause of vision impairment and blindness. Currently, the best treatment for restoring vision in patients with corneal blindness is transplantation with donor-

derived corneal tissue. Decellularized corneas are among the most promising materials for engineering corneal tissue since they replicate the complex structure and composition of real corneas. Decellularization is a process that aims to remove cells from organs or tissues resulting in a cell-free scaffold consisting of the tissues extracellular matrix. Due to the deficiency of the donor human cornea and the low efficiency of its transplantation in some types of corneal pathology, the search for alternative materials for keratoplasty is relevant, which has stimulated the search for different methods of manufacturing and using xenogenic grafts.

**The aim of the study** – to learn the morphofunctional changes of the equivalent of the stroma of the cornea, removed from the eyes of pigs and obtained by the method of decelularization in order to further its use as a material for keratoplasty.

**Research Methods.** The corneal membrane obtained from the removed eyes of pigs is placed in a tissue culture medium, after which it is decelerized. Treated with 0.5 % solution of sodium dodecyl sulfate with constant shaking; treated with ultrasound (three times), incubate in the presence of an enzyme solution of papain; washed with buffer solution (pH 6.5), centrifuged. Place in a solution of polyvinylpyrrolidone for storage.

**Results and Discussion.** The morphofunctional state of the equivalent of the corneal stroma obtained by the method of decelularization was studied. Microscopically in histological preparations of the equivalent of the corneal stroma obtained by the method of decelularization, the destruction of the anterior and posterior epithelium of the cornea is detected. The surface of its own substance is limited by a dense anterior border plate (Bowman's membrane), there are remnants of multilayered squamous non-keratinized epithelium. Histological examinations showed that the homogeneity of its structure is lost in the corneal's own substance, the connective tissue plates are stratified, and the corneal's own substance acquires a reticular appearance. In some areas of the histological section of the decelularized cornea in the spaces between the bundles of collagen fibrils of its own substance, destructively altered oblong fibroblasts are microscopically observed, their nuclei are intensely basophilic, the cytoplasm is not contoured.

**Conclusions.** Thus, it is histologically established that the decelularization of the cornea leads to significant changes in its morphological state, associated with the destruction of the cellular component of epithelial tissues and the defibering of collagen bundles of substantia propria with the formation of a network. These microscopic changes indicate that the use of developed technique of decelularization is effective to obtain the equivalent of the xenocorneal stroma for transplantation. Further development and improvement of these methods, wider introduction into clinical practice is one of the most relevant and promising areas of ophthalmotransplantology.

KEY WORDS: pig cornea; morphological condition; decelularization; keratoplasty.

Отримано 05.11.20

Адреса для листування: І. П. Кузьмак, Тернопільський національний медичний університет імені І. Я. Горбачевського МОЗ України, майдан Воли, 1, Тернопіль, 46001, Україна, e-mail: kuzmak@tdmu.edu.ua.