

腹腔鏡下低位前方切除術後に発症した well leg compartment syndromeの1例

著者	寺田 好孝, 太田 裕之, 仁科 勇佑, 北村 直美, 赤堀 浩也, 目片 英治
雑誌名	滋賀医科大学雑誌
巻	34
号	1
ページ	14-17
発行年	2021-01-19
URL	http://doi.org/10.14999/1521.00012895

— 症例報告 —

腹腔鏡下低位前方切除術後に発症した well leg compartment syndrome の1例

寺田 好孝¹⁾, 太田 裕之¹⁾, 仁科 勇佑¹⁾, 北村 直美²⁾, 赤堀 浩也¹⁾, 目片 英治¹⁾

1) 独立行政法人国立病院機構 東近江総合医療センター 外科
2) 独立行政法人国立病院機構 東近江総合医療センター 救急科

抄録: Well leg compartment syndrome (WLCS) は、碎石位での長時間の外科手術後に発生する重篤な合併症であるが、その発生は稀である。今回、直腸癌に対する腹腔鏡下低位前方切除術後に WLCS を発症した症例を経験したため報告する。症例は 60 歳代、男性、BMI 34.1。排便困難感と血便を認め、下部消化管内視鏡検査を受けたところ下部直腸癌と診断された。病変は肛門縁から 5cm の後壁で SM 以深への浸潤と左側方リンパ節転移が疑われたため、手術目的に当科紹介となった。碎石位、Trendelenburg 体位で腹腔鏡下低位前方切除術、側方リンパ節郭清、回腸人工肛門造設術を施行した。肥満・狭骨盤・腫瘍位置から時間を要し、手術時間：10 時間 38 分、出血量：370ml であった。手術終了直後から左下腿部の硬結と圧痛を認めていた。術翌日の検査にて、AST:130U/L, LDH 360U/L, CK 6548U/L と筋由来酵素の上昇を認めた。深部静脈血栓症の所見はなく、WLCS と診断した。血流障害・神経障害はなかったことから、筋膜切開などの処置を施行せずに厳重な経過観察で改善した。WLCS は、発生頻度は低い、発生した場合重篤な経過をたどる可能性があるため、早期診断と早期対応が必要である。術後の下肢痛を認めた場合は、WLCS の可能性を念頭におくとともに、術中体位による術後合併症に対して病態や発症リスクを理解した予防策を立てる必要性がある。

キーワード: 碎石位、Trendelenburg 体位、腹腔鏡下手術、well leg compartment syndrome.

はじめに

Well leg compartment syndrome (以下 WLCS) は稀であるが、碎石位での長時間の外科手術後に発生する重篤な合併症であり、早期診断と適切な処置が必要である。今回、直腸癌に対する腹腔鏡下低位前方切除術後に WLCS を発症した症例を経験したため報告する。

症例

患者: 60 歳代、男性

主訴: 排便困難感、血便

既往歴: 狭心症(手術 4ヶ月前に経皮冠動脈形成術)、高血圧、脂質異常症

内服薬: クロピドグレル、アスピリン、アムロジピンピシル、ロスバスタチンカルシウム

生活歴: 喫煙 30本/日×42年、術前1年間禁煙

現病歴: 3ヶ月前からの排便困難感と血便を認めており、精査目的に当院受診した。下部消化管内視鏡検査にて下部直腸(肛門縁から約 5cm)に 2型腫瘍を認めた。生検の結果、adenocarcinoma であった。進行下部直腸癌の診断で、手術目的に当科紹介受診となった。

入院時現症: 身長 157cm、体重 84kg、Body mass index (BMI) 34.1kg/m²。腹部に異常所見は認めなかった。直腸診で腫瘍は肛門縁から約 5cm の後壁に触知した。

入院時血液検査所見: Hemoglobin (Hb) 15.8g/dL, Platelet (Plt) 23.7×10⁴/μL。他、血液一般・生化学検査、尿所見上、明らかな異常は認めなかった。腫瘍マーカーの上昇も認めなかった。

腹部造影 Computed tomography (CT) 検査(図 1): 直腸後壁に隆起性病変を認めた(矢印)。リンパ節腫脹や遠隔転移は認めなかった。

腹部造影 Magnetic resonance imaging (MRI) 検査(図 2 A-C): 直腸 Ra-Rb 後壁に T2 強調画像で低信号、diffusion-weighted imaging (DWI) で高信号を呈する腫瘍を認めた。周囲臓器への浸潤は認めなかった。左内腸骨領域のリンパ節腫大(9×6mm)を認めた。

以上より、直腸癌、Rb, cT3N3M0, cStage IIIc と診断し、腹腔鏡下低位前方切除術、側方リンパ節郭清、一時的回腸人工肛門造設術を施行した。

Received: December 28, 2020 Accepted: January 19, 2021

Correspondence: 独立行政法人国立病院機構 東近江総合医療センター 外科 寺田 好孝
〒527-8505 滋賀県東近江市五智町 255 teradayo@belle.shiga-med.ac.jp

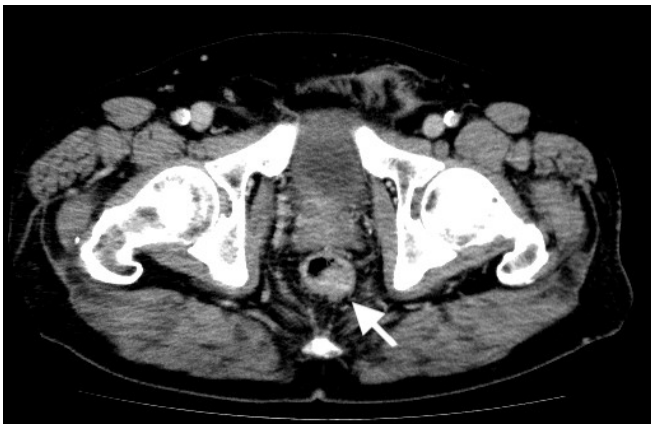

図1. 腹部造影 CT(矢印；腫瘍)

手術所見：体位はブーツ型固定具(レビテーター® MIZUHO)を用いた大腿部水平固定での砕石位をとり、血栓予防として弾性ストッキングを使用し、間欠的空気圧迫装置を装着して手術開始した。ポート挿入は臍部、左右中下腹部の計5ヶ所で、術中気腹圧は10mmHgで腹腔内操作を行った。術中体位は主に、右回旋位を加えたTrendelenburg体位であった。皮下脂肪および内臓脂肪が多く、気腹下でも空間確保は困難であった。腹腔鏡下低位前方切除術、側方郭清を含むリンパ節D3郭清、一時的回腸人工肛門造設術を施行した。消化管再建はdouble stapling techniqueで端々吻合を行った。手術時間は10時間38分。出血量は370ml。手術中のTrendelenburg体位は合計9時間であった。術中の血圧維持にドパミン持続投与を行なった。手術中3時間ごとに除圧を行ったが、操作途中のTrendelenburg体位の解除は行なっていなかった。

術後経過：手術終了直後から左下腿部の硬結と圧痛を認めていた。外傷や色調変化、神経・運動障害は認めていなかった。術後1日目も同症状は持続しており、検査にて、Aspartate aminotransferase(AST):130U/L, Alanine aminotransferase(ALT) 84U/L, Lactate dehydrogenase(LDH) 360U/L, Creatine kinase(CK) 6548U/Lと筋由来酵素の上昇を認めた。下肢ドップラーエコーでは明らかな血栓は認めず、D-dimer 4.4 μg/mLと有意な上昇を認めなかった。以上の所見から、WLCSと診断した。血流障害・神経障害はなく、経時的

に症状軽快傾向であったことから、筋膜切開などの処置を施行せずに十分な補液と注意深い経過観察による保存的治療を行なった。術後4日目に硬結部に一致した左下腿部の発赤を認めた(図.3)が、その後症状は軽快し、検査結果は術後8日目で正常化した(図.4)。横紋筋融解に伴う腎障害をきたすことも無かった。下肢痛は術後10日目にほぼ消失した。ストマ排泄過多によって、補液終了後に脱水と腎前性腎障害(Creatinine;Cr 1.24mg/dL)を来した(図.4)、排便コントロールに調整を要したため、術後21日目に退院した。

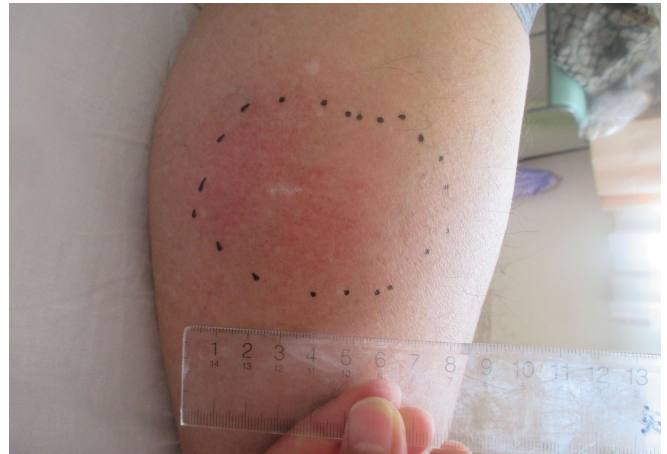

図3. 術後4日目の左下腿部.

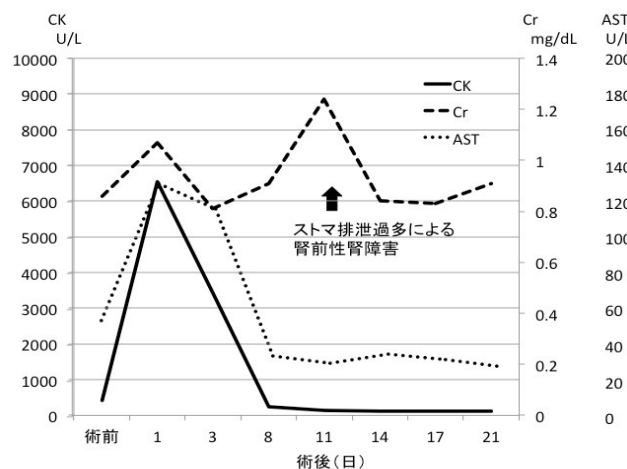


図4. 検査結果の推移

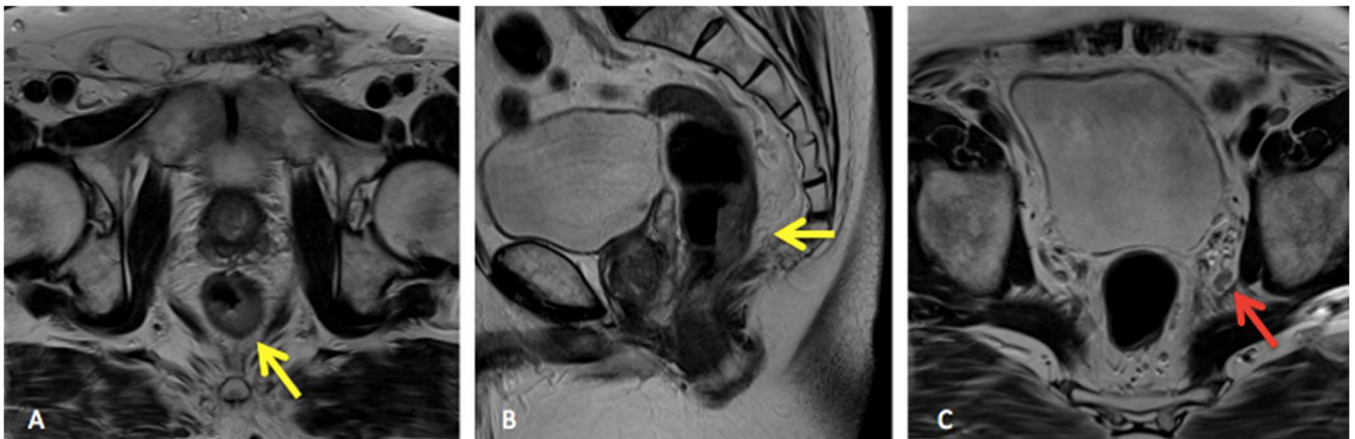


図2. 腹部造影 MRI T2強調画像.

直腸 Ra-Rb 後壁に腫瘍を認め(A・B 黄矢印)、左内腸骨領域リンパ節腫大を認めた(C 赤矢印)

考察

コンパートメント症候群とは、筋障害による腫脹によって四肢の骨と筋膜で構成される筋区域(コンパートメント)の内圧が上昇し、血行障害を来すことで、筋・神経障害を引き起こす病態である[1]。主な原因は、外傷や外的圧迫などであるが、術中の体位によって健常な下肢に生じたコンパートメント症候群を WLCS と定義される。症状は puff(腫脹)、pain(疼痛)、paresthesia(知覚異常)、paralysis(麻痺)、pulselessness(脈拍消失)の 5P の徴候が知られているが、全てを生じるとは限らない[2]。診断は、上記臨床症状とコンパートメント内圧の測定などによる臨床的診断でされ、血中 CPK や尿中ミオグロビンの測定、さらに下肢造影 CT、MRI 画像が有用とされている[3]。深部静脈血栓症(Deep Venous Thrombosis: DVT)との鑑別が必要となるが、類似した症状から WLCS の診断が遅れることがある[4, 5]。治療はコンパートメント内圧が 30mmHg 以上の場合、可及的速やかな減張切開が推奨され、横紋筋融解による急性腎不全への対応も必要となる[1, 3]。

腹腔鏡下手術は低侵襲とされており近年広く普及してきているが、直腸癌手術においては、その体位として碎石位に加え Trendelenburg 体位をとることが多い。Halliwill らは、碎石位手術において、3500 例に 1 例の頻度で WLCS を生じると報告しており[3]、比較的稀な合併症であるが、WLCS 発症した 65 例の内死亡例を 4 例、下肢切断例を 11 例認めたとの報告もあり[6]、注意が必要である。WLCS を意識していないと症状のみでの鑑別が難しく診断の遅れを生じる。また、WLCS の 56%が術後 2 時間以内に症状出現し、24 時間以上してからの発症は 1.6%であったとの報告[7]から、碎石位手術の術後 24 時間はバイタル測定と同時に下肢の診察も必要である。

本症例では、麻酔覚醒直後より、左下腿部に疼痛を認めていた。術翌日も疼痛の持続と腫脹を認め、DVT も鑑別に挙がったが、採血で、筋障害を示唆する結果であったこと、D-dimer 上昇なく、下肢エコーで血栓認めなかったことから、WLCS と診断した。神経・運動障害を認めなかったため、保存的に厳重な経過観察を行い、改善を認めたため、減張切開は回避できた。横紋筋融解に起因する腎障害の出現も認めなかったが、コンパートメント症候群は、神経筋障害の遺残や腎不全による血液透析といった重度の経過を辿ることもあるため、早期診断と早期対応が必要である。

コンパートメント症候群の発生機序としては、低還流や直接的な圧迫によって起こる下肢血行障害に起因する[1, 8]。コンパートメント圧が上昇することで、微小血管の静脈還流障害を起こし、組織の阻血と浮腫による悪循環で最終的な不可逆性の壊死をきたす[9]。WLCS のリスクとしては、4 時間以上の長時間手術、碎石位、Trendelenburg 体位、末梢血管障害、肥満、喫

煙、糖尿病、足関節の背屈、弾性ストッキング、間欠的空気圧迫装置、術中低血圧、血管収縮薬の使用、血管内容量不足、低体温、骨盤内操作による血管の圧迫、術者による下肢の圧迫などが指摘されている[3, 5, 10, 11]。また、組織内圧と拡張期血圧との差が 10~30mmHg 以下になると、組織環流が低下することが報告されており[9, 12]、術中の外圧予防と血圧維持が予防に重要であるとされている。碎石位時に使用する支脚器近位端と下腿の接触がある場合、分圧測定で 50~100mmHg に至っており[13]、コンパートメント圧が上昇していることに注意が必要である。下肢の動脈圧に関しても、足関節の位置が 1cm 上がるごとに 0.78mmHg 低下すると言われており[14]、碎石位の際の足挙上や頭低位の程度も重要である。さらに間欠的空気圧迫装置の併用にて血流障害を助長する可能性がある。本症例でも、肥満、喫煙歴、血管リスク(狭心症)が背景にあり、碎石位、Trendelenburg 体位が長時間に及ぶ手術であった。下腿径も大きく下肢圧迫と、間欠的空気圧装置の併用も加わり、血行障害を来し WLCS を発症したと考えられる。

危険因子を有する症例では、下肢への血流をいかに維持するかが WLCS の予防に重要であると考えられる。定期的な除圧確認、頭低位の解除、頭低位や左右回旋の角度を最小限にとどめるなどの工夫は下肢血流維持に重要と報告されている[5, 13]。WLCS の具体的な予防方法として、可能な症例は碎石位から開脚位へ変更、下腿圧の除去、右心房を基準にした下肢挙上制限、3 時間毎の水平位(頭低位・回旋位解除)、下腿接触部分の除圧の 5 つを推奨する報告もある[15]が、除圧や Trendelenburg 体位解除の間隔、下肢挙上・回旋角度などは定まっておらず、明確な予防的介入は確立されていない。WLCS 予防を目的とした頻繁な体位変換は手術進行への影響も考えられるため、全ての症例で短い間隔での体位変換は必ずしも勧められないと考える。体型を考慮した症例ごとの対応が必要であり、手術スタッフ間での対策を立てて、今後検討していく予定である。

結語

今回直腸癌に対して碎石位、Trendelenburg 体位にて手術を施行し、術後 WLCS を合併した 1 例を経験した。直腸手術では腹腔鏡手術の普及により、碎石位と Trendelenburg 体位を併用した手術が増えている。WLCS の発症リスクを理解し、除圧操作や体位の工夫など予防策を立て、術中体位での周術期合併症に対して注意する必要がある。また、術後の下肢痛発症時には、WLCS を念頭に置いた対応が必要である。

文献

- [1] Heppenstall B, Tan V. Well-leg compartment syndrome. Lancet, 354(9183):970, 1999.

- [2] Matsen FA 3rd, Mayo KA, Krugmire RB Jr, Sheridan GW, Kraft GH. A model compartmental syndrome in man with particular reference to the quantification of never function. *J Bone Joint Surg Am*, 59(5):648-653, 1977.
- [3] Halliwill JR, Hewitt SA, Joyner MJ, Warner MA. Effect of various lithotomy positions on lower-extremity blood pressure. *Anesthesiology*, 89(6): 1373-1376, 1998.
- [4] 隅元泰輔, 原三郎, 吉武淳, 志茂田治, 寺崎秀則. 骨盤内臓器全摘出術後に発生した well leg compartment syndrome の 1 症例. *麻酔*, 56(6):695-698, 2007.
- [5] Raza A, Byrne D, Townell N. Lower limb (well leg) compartment syndrome after urological pelvic surgery. *J Urol*, 171(1): 5-11, 2004.
- [6] Simms MS, Tery TR. Well leg compartment syndrome after pelvic and perineal surgery in the lithotomy position. *Postgrad Med J*, 81(958):534-536, 2005.
- [7] Christoffersen JK, Hove LD, Mikkelsen KL, Krogsgaard MR. Well leg compartment syndrome after abdominal surgery. *World J Surg*, 41(2): 433-438, 2017.
- [8] Walker PM. Ischemia/reperfusion injury in skeletal muscle. *Ann Vasc Surg*, 5(4):399-402, 1991.
- [9] Matsen FA 3rd. Compartmental syndrome. An unified concept. *Clin Orthop Relat Res*, (113):8-14, 1975. □
- [10] Turnbull D, Farid A, Hutchinson S, Shorthouse A, Mills GH. Calf compartment pressures in the Lloyd-Davies position: a cause for concern? *Anaesthesia*, 57(9):905-908, 2002. □
- [11] Chase J, Harford F, Pinzur MS, Zussman M. Intraoperative lower extremity compartment pressures in lithotomy-positioned patients. *Dis Colon Rectum*, 43(5):678-680, 2000. □
- [12] Whitesides TE, Haney TC, Morimoto K, Harada H. Tissue pressure measurements as a determinant for the need of fasciotomy. *Clin Orthop Relat Res*, (113): 43-51, 1975.
- [13] 小嶋慶太, 羽廣健仁, 押田小百合, 藁谷美奈, 林京子, 三浦啓壽, 海津貴史, 石井健一郎, 中村隆俊. 直腸癌に対する腹腔鏡手術後に well leg compartment syndrome を認めた 1 例. *北里医学*, 50:37-42, 2020.
- [14] Matsen FA. A practical approach to compartmental syndromes. Part I . Definition, theory, and pathogenesis. *Instr Course Lect*, 32:88-92, 1983.
- [15] Kentaro H, Tamotsu K, Shohei K, Ken T, Masashi F, Toru O, Terumitsu S. Prevention of well-leg compartment syndrome following lengthy medical operations in the lithotomy position. *Surgery Open Science*, 3: 16-21, 2021

A case of well leg compartment syndrome after laparoscopic lower anterior resection

Yoshitaka TERADA¹⁾, Hiroyuki OHTA¹⁾, Yusuke NISHINA¹⁾, Naomi KITAMURA²⁾,
Hiroya AKABORI¹⁾ and Eji MEKATA¹⁾

1) Department of Surgery, National Hospital Organization, Higashi-Ohmi General Medical

2) Department of Emergency, National Hospital Organization, Higashi-Ohmi General Medical

Abstract Well leg compartment syndrome (WLCS) is a serious complication that occurs after prolonged surgery in the lithotomy position, but it is rare. We report a case of WLCS after laparoscopic lower anterior resection for rectal cancer. A 60s-year-old man with BMI 34.1 with a diagnosis of lower rectal cancer underwent laparoscopic lower anterior resection with lymph node D3 dissection (lateral lymph node dissection), and ileostomy in the lithotomy and Trendelenburg positions. The operation time was 10 hours and 38 minutes, and the amount of bleeding was 370 ml. Immediately after the operation, induration and tenderness of the left lower leg were observed. Examination the day after the operation revealed an increase in muscle-derived enzymes such as AST: 130U / L, LDH 360U / L, and CK 6548U / L, and diagnosed WLCS. There was no blood flow disorder or neuropathy, and the condition improved without any treatment such as fasciotomy. Although WLCS occurs infrequently, it may have a serious course and requires early diagnosis and early response. Preventive measures should be taken against complications due to intraoperative position, and if postoperative leg pain is present, the possibility of WLCS should be considered.

Keyword Lithotomy position, Trendelenburg position, Laparoscopic surgery, Well leg compartment syndrome