

当院における切除不能局所進行食道癌の治療成績

著者	児玉 泰一, 竹林 克士, 貝田 佐知子, 石川 健, 山口 剛, 三宅 亨, 飯田 洋也, 徳田 彩, 前川 毅, 村本 圭史, 前平 博充, 小島 正継, 植木 智之, 谷 眞至
雑誌名	滋賀医科大学雑誌
巻	34
号	1
ページ	10-13
発行年	2021-01-19
URL	http://doi.org/10.14999/1521.00012894

— 症例報告 —

当院における切除不能局所進行食道癌の治療成績

児玉 泰一, 竹林 克士, 貝田 佐知子, 石川 健, 山口 剛, 三宅 亨, 飯田 洋也,
徳田 彩, 前川 毅, 村本 圭史, 前平 博充, 小島 正継, 植木 智之, 谷 眞至

滋賀医科大学外科学講座

抄録: 【背景】遠隔転移のない切除不能局所進行食道癌に対する標準治療は根治的化学放射線療法(CRT)だが, 近年 Docetaxel/5-FU/ Cisplatin 療法をはじめとした導入化学療法 (ICT) からの外科的切除の有用性が報告されている. 今回, 当院での切除不能局所進行食道癌に対する治療成績について検証した. 【対象と方法】2016年から2019年の期間で, 当院で治療した切除不能局所進行食道癌9例(リンパ節T4bも含む)を対象とした. 【結果】男性:6例, 女性:3例. 年齢:中央値64(41-78)歳. 腫瘍主占居部位:Ut/Mt/Lt=1/7/1. 浸潤臓器:気管/左主気管支/大動脈=2/4/3, cN0/1/2=1/3/5, 初回治療: ICT/CRT=7/2であった. 初回治療別に検証すると, 奏効率:ICT/CRT=5(71.4%)/0(0%)であり, ICTにて奏効が得られた5例は根治切除可能と判断し, 4例(80%)でR0切除が得られた. 術後合併症は, 縫合不全0例, 肺炎1例(20%), 反回神経麻痺2例(40%)であった. 術後在院日数中央値は16日(13-21)であった. R0切除4例は全例1年以上の生存が得られているが, 2例で再発(リンパ節再発1例, 肺・リンパ節再発1例)を認めた. R1切除例はCRTを追加し, 術後2年無再発生存中である. 根治切除を施行していない4例の初回治療からの1年生存率は25%と予後不良であった. 【結語】切除不能局所進行食道癌であってもICTを組み入れることでconversion surgeryが安全に施行され, 高いR0切除率が得られ, 予後の延長に寄与する可能性がある.

キーワード: 食道癌, 導入化学療法, conversion surgery

はじめに

JCOG0303の報告より遠隔転移のない切除不能局所進行食道癌に対する標準治療はCisplatin/5-FU (CF)を同時併用した化学放射線療法(chemoradiation therapy: CRT)である¹⁾が, 近年 Docetaxel/5-FU/Cisplatin(DCF)療法をはじめとした導入化学療法(induction chemotherapy: ICT)らの外科的切除の有用性が報告されている²⁾³⁾. 今回, 我々は当院における切除不能局所進行食道癌の治療方針と治療成績に関して検討した.

対象と方法

患者: 2016年1月~2019年12月までに当院で治療を行った根治切除不能局所進行食道癌9例を対象として後方視的に検討した. 根治切除不能局所進行食道癌は原発巣または所属リンパ節の食道以外の臓器への浸潤のため根治切除不能と判断し, かつ他臓器転移を伴わないものと定義した.

治療: 根治切除不能局所進行食道癌に対するCRTとICTの治療選択については2017年3月までの症例はCRTであったが, それ以降の症例ではDCF療法のレジメン委員会の承認を得たため, 全例ICTを選択した.

ICTの治療プロトコルを図1に示す. DCF療法

治療プロトコル(導入化学療法)

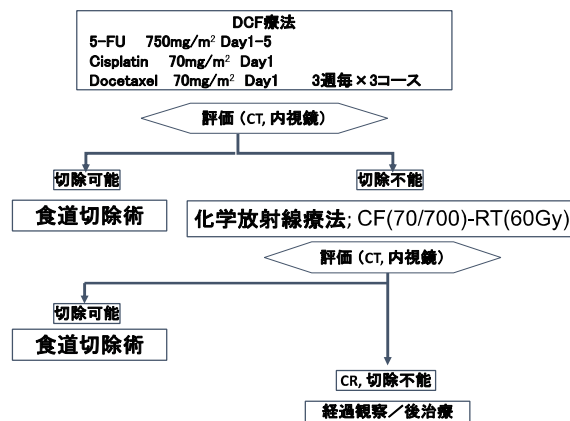


図1. 導入化学療法の治療プロトコル

CF: Cisplatin/5-FU

DCF: Docetaxel/ Cisplatin/5-FU

[docetaxel 70 mg/m² (day 1), cisplatin 70 mg/m² (day 1), 5-FU 750 mg/m² (day 1~5)]を3週毎×3コース施行する. CT, 内視鏡で治療効果判定を行い, 切除可能と判断すれば食道切除を行う.

原発巣あるいはリンパ節の他臓器浸潤があり根治切

Received: December 28, 2020 Accepted: January 19, 2021

Correspondence: 滋賀医科大学外科学講座 竹林 克士

〒520-2192 大津市瀬田月輪町

katsushi@belle.shiga-med.ac.jp

除の適応でなければ、Cisplatin / 5-FU(CF)療法を併用した化学放射線療法に移行する。CF療法はcisplatin 70 mg/m² (day1, day29), 5-FU 700 mg/m² (day 1~5), Radiation 60 Gy/6週)を行う。再度CT, 内視鏡で治療効果判定を行い、切除可能なら食道切除を行い、Complete Response (CR)または切除不能であれば経過観察, 後治療を行う。

本研究は滋賀大学附属病院倫理審査委員会の承認を得て実施した(R2019-143)。

結果

年齢中央値は64(41-78)歳, 性別は男性6例, 女性3例であった。いずれも浸潤臓器は各症例1箇所のみで, 気管2例, 左主気管支3例, 大動脈3例であった。リンパ節転移症例は2群領域内であった。病理組織診断は全例SCC(squamous cell carcinoma)であった。BMI, プレアルブミン, 小野寺PNIの中央値はそれぞれ19.0, 18.9, 42.2であり、比較的痩せ型の低栄養の患者であった。performance statusは全例0であり、耐糖能異常は7例中2例認めたが、全例臓器障害はなく、化学療法および放射線療法の忍容性ありと判断した(表1)。

療法の有害事象として当院でDCF療法を施行した7症例のうち, Grade3の食欲不振が1例, 好中球減少はGrade2を3例, 発熱性好中球減少症(Grade4)は1例であった。ICTが奏効しなかった2例に対し, 後治療として化学放射線療法を施行したが, いずれも浸潤は解除されず根治切除の適応とはならなかった。

CRT症例は2例ともProgressive Disease(PD)であり, 根治切除の適応となった症例は認めなかった。

ICTが奏効し食道切除を行った5例のうち, 1例は咽頭喉頭食道全摘, 遊離空腸付加胃管再建で, 4例は食道亜全摘(胃管再建3例, 回結腸再建1例)を行った(表3)。胸部操作は全例胸腔鏡手術で行った。術後合併症は, 縫合不全0例, 肺炎1例(20%), 反回神経麻痺2例(40%)であった。術後在院日数の中央値は16(13-21)日であった。4例(80%)でR0切除が得られ, R0切除後1年生存率は85.7%であった。組織学的効果判定⁴⁾はGrade1aが2例, Grade2aが1例, Grade3(pathological CR)が2例であった。剥離断端陽性となった1例に, 術後追加化学放射線療法施行し, 1年後も生存中である。再発は手術例5例のうち1例で肺転移を認め, 術後24ヶ月で原病死となったが, 4例は無再発生存中である。

考察

これまで手術による根治が望めない高度進行食道癌に対しては治療選択が限られていたが, 近年CRTやICTなど積極的な治療が試みられ, 切除可能となる症例が報告されている。JCOG0303の報告より遠隔転移のない切除不能局所進行食道癌に対する標準治療はCF療法併用化学放射線療法である¹⁾が, CF療法にDocetaxelを加えたDCF療法の有用性が報告されている⁵⁾⁻⁸⁾。その奏効率は67-81%とCF療法よりも高い⁵⁾⁻⁸⁾。その一方でDCF療法の問題点として血液毒性が挙げられる。Grade3以上の好中球減少症が42-90%, 発熱性好中球減少症は10-39%との報告があり⁵⁾⁻⁸⁾, 治療毒性が高く長期にわたる継続は困難なことが多い。DCF療法1コース終了後にPDとなりCRTに変更した1例を除き, 全例で3コースを完遂することができた。

これまで切除不能局所進行食道癌の術後1年, 3年, 5年生存率は, それぞれ36%, 18%, 9%と報告されていた⁹⁾。Yokotaらの報告では, 根治切除不能局所進行食道癌に対する導入化学療法(ICT)とConversion surgeryを介入させることの意義を検証したCOSMOS試験において, 1年生存率66.7%, 3年生存率46.6%であり, これまでの治療成績を大きく上回る結果が得られた³⁾。さらにR0切除できた症例の3年無増悪期間は61.3%とR0切除ができなかった症例(25.0%)と比較して有意に良好であった³⁾¹⁰⁾。またDCF療法後のConversion surgeryにおいて術中合併症はなく, 術後早期合併症として反回神経麻痺38.1%, 術後肺炎14.3%であった²⁾。本検討においても周術期合併症は

切除不能局所進行食道癌(n=9)

年齢中央値	64 (41-78)
性別 (M/F)	6/3
占拠部位 (Ce/Ut/Mt/Lt)	0/1/7/1
臓器浸潤 (気管/左主気管支/大動脈)	2/4/3
cN(0/1/2)	1/3/5
病理診断 (SCC/他)	9/0
耐糖能異常 (あり/なし)	2/7
BMI中央値	19.0 (14.8-22.0)
プレアルブミン中央値	18.9 (11.7-27.5)
小野寺PNI中央値	42.2 (39.0-55.9)

表 1. 患者背景

SCC : squamous cell carcinoma

PNI : prognostic nutritional index

小野寺 PNI = 10×血清アルブミン値(g/dl)

+0.005×総リンパ球数(/mm³)

切除不能局所進行食道癌9例の治療成績を表2に示す。初回治療はICT7例, CRT2例であった。ICT症例の奏効率は71.4%(CR0例, PR5例)であった。化学

症例	治療	有害事象	効果	後治療	治療効果	転帰
1	60Gy Cisplatin/5-FU	なし	PD	食道バイパス 緩和医療	-	6ヶ月死亡
2	60Gy Cisplatin/5-FU	食欲不振Grade3	PD	食道バイパス 緩和医療	-	12ヶ月生存
3	DCF 1コース	なし	PD	化学放射線療法	SD	6ヶ月死亡
4	DCF 3コース	好中球減少Grade2	SD	化学放射線療法	PD	17ヶ月死亡
5	DCF 3コース	好中球減少Grade2	PR	手術	R1	24ヶ月生存
6	DCF 3コース	食欲不振Grade3 好中球減少Grade4	PR	手術	R0	24ヶ月死亡
7	DCF 3コース	なし	PR	手術	R0	28ヶ月生存
8	DCF 3コース	なし	PR	手術	R0	28ヶ月生存
9	DCF 3コース	好中球減少Grade2	PR	手術	R0	8ヶ月生存

表 2. 切除不能局所進行食道癌 9 例の治療成績

DCF; Docetaxel/5-FU/ Cisplatin, PD; Progressive Disease, PR; Partial Response, SD; Stable Disease

症例	年齢/性別	占拠部位	手術術式	手術時間	出血量	合併症	在院日数	組織学的治療効果
5	63 F	Mt	胸腔鏡下食道亜全摘3領域リンパ節郭清 胸骨後胃管再建	419	74	右反回神経麻痺	16	Grade 1a
6	64 M	Mt	胸腔鏡下食道亜全摘3領域リンパ節郭清 胸骨後回結腸再建	515	284	肺炎 左反回神経麻痺	21	Grade 3
7	41 F	MtLt	胸腔鏡下食道亜全摘3領域リンパ節郭清 胸骨後胃管再建	441	120	なし	13	Grade 3
8	57 M	Ut	咽頭喉頭食道全摘 遊離空腸付加胃管再建	846	670	なし	18	Grade 1a
9	78 M	Mt	胸腔鏡下食道亜全摘2領域リンパ節郭清 胸骨後胃管再建	414	84	なし	14	Grade 2a

表 3. 手術施行した 5 例の術後短期成績と組織学的治療効果

Mt;胸部中部食道、Lt;胸部下部食道、Ut;胸部上部食道

既報²⁾と同等ではあるが、初診時は浸潤を伴う病変であり、手術においては切除範囲の決定や臓器損傷の回避には十分な配慮が必要である。

一方、放射線照射後のサルベージ手術の問題点として、縦隔の線維化により剥離層が同定困難や照射による組織血流障害、気道虚血・損傷や縫合不全のリスクが高いことが報告されている¹¹⁾¹²⁾。導入化学療法により Conversion surgery が可能となることは、合併症のリスクが高い放射線照射後のサルベージ手術を回避できること、また術後に放射線治療の選択肢を残せることが利点として挙げられる。また、他臓器浸潤が解除できない場合でも病変の縮小により放射線照射範囲の縮小が可能となる。これにより肺や気管への照射線量を少なくできるため有害事象の軽減につながる可能

性もある。よって、根治切除が困難な局所進行症例であっても奏効率の高い導入化学療法により切除が可能となることで治療選択が増え、治療成績の向上に寄与する可能性があると考えられる。

DCF 療法については、術前 CF 療法、術前化学放射線療法の 3 群によるランダム化比較試験 (JCOG1109) で術前治療の有用性が検証中である。また、切除不能局所進行胸部食道癌において、Conversion Surgery の可否を CRT と比較した第 III 相試験 (JCOG1510) もおこなわれており、これらの検証結果が待たれる。

結語

他臓器浸潤を伴う食道癌であっても ICT を組み入れることで conversion surgery が安全に施行され、高い R0

切除率が得られ、予後の延長に寄与する可能性があることが示唆された。

文献

- [1] 日本食道学会編：食道癌診療ガイドライン. 第4版, 金原出版, 東京, 2017
- [2] 箕曲真由美, 木ノ下義宏, 長谷部忍, 他: 進行食道癌に対する初回 Docetaxel/ Cisplatin /5-FU 併用療法の有効性と安全性の検討. 癌と化学療法 38(3): 393-397, 2011
- [3] Yokota T, Kato K, Hashimoto Y et al. Phase II study of chemoselection with docetaxel plus cisplatin and 5-fluorouracil induction chemotherapy and subsequent conversion surgery for locally advanced unresectable oesophageal cancer. Br J Cancer. 115:1328-1334,2016
- [4] 日本食道学会編：食道癌取扱い規約. 第11版. 金原出版, 東京, 2015
- [5] Yamasaki M, Miyata H, Tanaka K et al: Multi-center Phase I/II study of docetaxel, cisplatin and fluorouracil combination chemotherapy in patients with advanced or recurrent squamous cell carcinoma of the esophagus. Oncology 80: 307-313, 2011
- [6] Takahashi H, Arimura Y, Yamashita K, et al: Phase I/II study of docetaxel/cisplatin/fluorouracil combination chemotherapy against meta- static esophageal squamous cell carcinoma. J Thorac Oncol 5:122-128 .2010
- [7] Osaka Y, Shinohara M, Hoshino S, et al: Phase II study of combined chemotherapy with docetaxel, CDDP and 5-FU for highly advanced esophageal cancer. Anticancer Res 31: 633-638, 2011
- [8] Noronha V, Joshi A, Jandyal S, et al: High pathologic remission rate from induction docetaxel, platinum and fluorouracil (DCF) combination chemotherapy for locally advanced esophageal and junctional cancer. Med Oncol 2014; 31: 188
- [9] 的野 吾 田中 寿明 田中 優一, 他: 食道癌に対する根治的放射線療法後の salvage 食道切除. 日消外会誌 43(11): 1089-1097, 2010
- [10] Yokota T, Kato K, Hamamoto Y, et al: A 3-Year overall survival update from a phase 2 study of chemoselection with DCF and subsequent conversion surgery for locally advanced unresectable esophageal cancer. Ann Surg Oncol, 27:460-467, 2020
- [11] 竹村雅至, 藤原有史, 吉田佳世, 他: 食道癌に対する根治的放射線化学療法後の胸腔鏡下サルベージ食道切除術の治療成績. 日本内視鏡外科学会雑誌 15(6):739-744.2010
- [12] Matsuda S, Tsubosa Y, Niihara M, et al: Comparison of transthoracic esophagectomy with definitive chemoradiotherapy as initial treatment for patients with esophageal squamous cell carcinoma who could tolerate transthoracic esophagectomy. Ann Surg Oncol, 22:1866-1873, 2015

Clinical outcomes of locally advanced unresectable esophageal cancer

Hirokazu KODAMA, Katsushi TAKEBAYASHI, Sachiko KAIDA, Ken ISHIKAWA,

Tsuyoshi YAMAGUCHI, Toru MIYAKE, Hiroya IIDA, Aya TOKUDA, Takeru MAEKAWA,

Keishi MURAMOTO, Hiromitsu MAEHIRA, Masatsugu KOJIMA, Tomoyuki UEKI, and Masaji TANI

Department of Surgery, Shiga University of Medical Science

Abstract

Background: Recently, the usefulness of surgical resection after induction chemotherapy (ICT) including Docetaxel / 5-FU / Cisplatin therapy for locally advanced esophageal cancer has been reported. Methods: Nine patients with locally advanced unresectable esophageal cancer who underwent multidisciplinary treatment in our hospital from 2016 to 2019 were eligible for this study. Results: The patients' characteristics included a median age of 64 years; the male/female ratio of 6/3; Tumor main occupancy site Ut / Mt / Lt = 1/7/1; Invading adjacent organs: trachea / left main bronchus / aorta; 2/4/3, Lymph node metastasis (0/1/2); 1/3/5, and initial treatment ICT / CRT; 7/2. Response rate of ICT were 71.4% (5 cases) and that of CRT were 0%. Four patients (80%) of 5 patients who responded to ICT were underwent R0 resection. Postoperative complications were anastomotic leakage in 0 cases, pneumonia in 1 case (20%), and recurrent nerve paralysis in 2 cases (40%). The median length of hospital stay after surgery was 16 days. All 4 cases of R0 resection had survived for 1 year or more. The 1-year survival rate from the initial treatment of 4 patients who did not undergo radical resection was 25%. Conclusion: Conversion surgery after ICT for locally advanced unresectable esophageal cancer may contribute to a high R0 resection rate and better clinical outcomes.

Keyword: esophageal cancer, induction chemotherapy, conversion surgery