

Aspectos epidemiológicos, clínicos y de diagnóstico del ViLeF y VIF: una revisión actualizada

María Casandra Canto-Valdés¹
Manuel Emilio Bolio-González²
Hugo Ramírez-Álvarez³
Carlos Josué Cen-Cen⁴

Fecha de recepción: 2 de enero de 2019

Fecha de aceptación: 21 de marzo de 2019

Resumen

Los virus de la leucemia felina (ViLeF) e inmunodeficiencia felina (VIF) están clasificados dentro de la familia *Retroviridae* y son patógenos que afectan a los gatos domésticos. Estos retrovirus felinos tienen alta capacidad de mutación y recombinación, lo cual favorece una amplia población de subtipos virales con capacidades patogénicas diferentes. Tienen gran relevancia en la salud felina, no solo por la severidad de las manifestaciones clínicas en los pacientes, sino también por la complejidad diagnóstica que pueden representar. El rango de prevalencias es amplio entre distintos estudios y zonas geográficas, probablemente por influencia de los factores de riesgo, las condiciones clínicas de los gatos y las pruebas diagnósticas utilizadas. Las manifestaciones clínicas de la patogenia del ViLeF son variables, dependiendo del subtipo viral y del inmunocompromiso del hospedero, ya que pueden existir linfomas, leucemias, aplasia eritrocitaria, mielosupresión e inmunodeficiencia. Por otro lado, el VIF tiene un marcado tropismo hacia los linfocitos TCD4+, lo cual desencadena una inmunodeficiencia característica, pero también se ha descrito un frecuente neurotropismo. Para ambos virus, el diagnóstico de rutina es de tipo serológico, sin embargo, en algunas situaciones no es posible identificar correctamente a los gatos infectados. En estudios recientes se ha incluido el diagnóstico de estos virus por medio de la reacción en cadena de la polimerasa (PCR), lo que abre una posibilidad a la disminución de errores diagnósticos para el ViLeF, pero aún se discute su efectividad para la detección del VIF. El objetivo del presente artículo es proporcionar información actualizada y precisa sobre los aspectos epidemiológicos, clínicos y de diagnóstico del ViLeF y VIF en gatos domésticos.

Palabras clave: diagnóstico; gatos; patogenia; prevalencia; virus de la inmunodeficiencia felina; virus de la leucemia felina.

¹ Universidad Autónoma de Yucatán (Yucatán, México).

² Ph.D. Universidad Autónoma de Yucatán (Yucatán, México). bgonza@correo.uady.mx. ORCID: [0000-0001-8702-9399](https://orcid.org/0000-0001-8702-9399).

³ Ph.D. Universidad Nacional Autónoma de México (México-Distrito Capital, México). ramirah@unam.mx. ORCID: [0000-0003-1682-8104](https://orcid.org/0000-0003-1682-8104).

⁴ M.Sc. Universidad Autónoma de Yucatán (Yucatán, México). ORCID: [0000-0001-9985-8426](https://orcid.org/0000-0001-9985-8426).

Epidemiological, Clinical and Diagnostic Features of FeLV and FIV: An Updated Review

Abstract

Feline leukemia (FeLV) and immunodeficiency (FIV) viruses are pathogens which affect domestic cats and are classified within the *Retroviridae* family. These feline retroviruses feature a high capacity of mutation and recombination, which derives in a broad population of viral subtypes with variable pathogenic capacity. These viruses are of great importance in feline health, not only because of the severity of the clinical signs in patients, but also due to the diagnostic complexity which they can pose. The range of prevalence is wide among different studies and geographical zones, probably due to the influence of risk factors, clinical condition of cats and diagnostic tests used. The clinical signs of FeLV disease are variable, depending on the viral subtype and the host's immune-compromise, as there could be lymphoma, leukemia, red cell aplasia myelosuppression and immunodeficiency. On another hand, FIV has a marked tropism towards TCD4+ lymphocytes, triggering a characteristic immunodeficiency, but a frequent neurotropism has also been described. In both viruses, serological diagnostic is a routine procedure; however, in some situations it is not possible to identify correctly the infected cats. Recent studies have included Polymerase Chain Reaction (PCR) as a diagnostic method, opening a possibility to decreasing diagnostic errors for FeLV, but its effectiveness for FIV detection is still being discussed. The purpose of the present article is to provide updated and precise information about epidemiological, clinical and diagnostic aspects of FeLV and FIV in domestic cats.

Keywords: cats; diagnosis; feline immunodeficiency virus; feline leukemia virus; prevalence.

Para citar este artículo:

Canto-Valdés, M. C., Bolio-González, M. E., Ramírez-Álvarez, H. & Cen-Cen, C. J. (2019). Aspectos epidemiológicos, clínicos y de diagnóstico del ViLeF y VIF: una revisión actualizada. *Ciencia y Agricultura*, 16(2), 57-77. <https://doi.org/10.19053/01228420.v16.n2.2019.9119>.

Esta obra está bajo licencia internacional Creative Commons Reconocimiento 4.0



I. INTRODUCCIÓN

Los retrovirus de la leucemia felina (ViLeF) e inmunodeficiencia felina (VIF) tienen importancia clínica en gatos domésticos. Ambos pertenecen al orden *Ortervirales*, familia *Retroviridae* y subfamilia *Orthoretrovirinae*, (Beatty, 2017; Perharić et al., 2018; Szilasi, Dénes & Balka, 2018). El ViLeF está dentro del género *Gammaretrovirus*, y los subtipos descritos son A, B, C, AC, D y T (Ramírez et al., 2016). El subtipo A es el único con potencial infeccioso, mientras que el resto surge de recombinaciones o mutaciones a partir de este (Kawasaki & Nishigaki, 2018; Ramírez et al., 2016). Hasta ahora, las asociaciones descritas entre subtipos y patogenicidad son: el ViLeF-B con linfomas, el ViLeF-C con anemia aplásica, y el ViLeF-T con inmunodeficiencia (Chiu, Hoover & VandeWoude, 2018; Powers et al., 2018; Ramírez et al., 2016).

El VIF pertenece al género *Lentivirus* y mantiene una alta tasa de mutación característica, durante la transcripción inversa. Se han identificado los subtipos A, B, C, D, E y F en distintas partes del mundo, pero no se ha determinado la importancia clínica que tienen (Beatty, 2017; Pan, Wang & Wang, 2018; Perharić et al., 2018). El VIF y el ViLeF son de fácil inactivación y no persisten en el ambiente, debido a las propiedades de su envoltura formada por glicoproteínas (Perharić et al., 2018). La distribución de estos retrovirus es mundial, pero la prevalencia es muy variable, se han estimado para el ViLeF valores del 2.3 al 30.4 %, y para el VIF del 2.5 % al 31.3 % (Lacerda et al., 2017).

La principal vía de transmisión para estos virus es la saliva, pero el ViLeF depende de conductas sociales como el acicalamiento, mientras que el VIF se transmite por medio de mordidas en eventos antagónicos (Beatty, 2017; Hwang, Gottdenker, Nam, Lee & Chun, 2018; Perharić et al., 2018). Otros fluidos donde se puede eliminar el ViLeF son heces, leche, orina, lágrimas, semen y secreción vaginal o nasal (Aiyaranoi, Boonchalaew, Chawan, Chotikul & Kampa, 2018; Krecic, Velineni, Meeus, Fan & Loenser, 2018; Perharić et al., 2018). El VIF se puede eliminar en leche o semen (Beatty, 2017; Perharić et al., 2018). Ambos virus pueden ser transmitidos por la placenta o iatrogénicamente mediante transfusiones sanguíneas (Aiyaranoi et al., 2018). Se ha mencionado a la pulga *Ctenocephalides felis* como un potencial transmisor del ViLeF (Vobis, D'Haese, Mehlhorn & Mencke, 2003).

El ViLeF puede producir trastornos neoplásicos como linfomas y leucemias, así como problemas hematológicos como aplasia eritrocitaria, mielosupresión e inmunodeficiencia (Aiyaranoi et al., 2018; Hartmann & Levy, 2017; Szilasi et al., 2018). Las distintas enfermedades descritas para el ViLeF dependen del subtipo de este patógeno y también del inmunocompromiso y edad del gato afectado (Aiyaranoi et al., 2018; MacLachlan & Dubovi, 2017; Szilasi et al., 2018). Este virus tiene como células diana a las líneas hematopoyéticas de la médula ósea (Aiyaranoi et al., 2018; Szilasi et al., 2018). La complejidad en la patogenicidad del ViLeF (fase progresiva con viremia persistente y de mal pronóstico, o regresiva sin

viremia y con latencia en médula ósea) determina la dificultad diagnóstica (Hartmann & Levy, 2017; MacLachlan & Dubovi, 2017).

Los mecanismos de oncogénesis inducidos por este virus ocurren por inserción proviral cerca de un oncogen celular, del cual se altera su función reguladora del ciclo celular. Al haber linfocitos neoplásicos, pueden aparecer linfomas o leucemias (Hartmann & Levy, 2017; MacLachlan & Dubovi, 2017; Paulin et al., 2018). Los linfomas en gatos pueden ser de diferente origen anatómico, es decir, alimentario, mediastínico, multicéntrico y extranodal. Dependiendo del tipo de linfoma, existirá una relación alta o baja con este retrovirus, y los signos clínicos estarán relacionados con el órgano afectado (MacLachlan & Dubovi, 2017; Paulin et al., 2018; Vail, 2017). Por otro lado, se han descrito procesos leucémicos de tipo linfoblásticos agudos para este virus (Tomiyasu et al., 2018; Vail, 2016).

Las citopenias que ocurren durante la infección por el ViLeF, comúnmente son anemia, neutropenia, y trombocitopenia. Sin embargo, este virus afecta mayormente a los precursores eritroides, a través de procesos que conllevan anemia hemolítica inmunomediada y anemia aplásica (Johns, 2017; MacLachlan & Dubovi, 2017; Villiers, 2016). En cuanto a la inmunodeficiencia, el subtipo T puede infectar a los linfocitos TCD4+, con efectos citopáticos que culminan en facilidad de infecciones oportunistas de tipo virales, bacterianas, micóticas, parasitarias y por protozoarios (Da Costa et al., 2017; Kennedy & Little, 2012).

De acuerdo con la patogenia del VIF, posterior a una larga fase asintomática, este puede producir un síndrome de inmunodeficiencia adquirida (SIDA), debido a su tropismo hacia los linfocitos TCD4+ y efectos citopáticos (Aiyaranoi et al., 2018; González & Affranchino, 2018; Palmero & Carballés, 2012). En pacientes con el VIF se han reportado afecciones por patógenos oportunistas, donde es común encontrar infecciones respiratorias, piodermas, demodicosis, dirofilariasis pulmonar, gingivitis, presencia de *Mycoplasma* spp, leishmaniasis, entre otros (Azócar-Aedo & Monti, 2018; Beatty, 2017; Marcondes et al., 2018). También se ha descrito neurotropismo y distintas lesiones en el sistema nervioso (Meeker & Hudson, 2017; Power, 2018).

El diagnóstico serológico para los clínicos puede detectar el antígeno p27 del ViLeF, y anticuerpos frente al VIF en sangre (Da Costa et al., 2017; Hartmann & Levy, 2017; Krecic et al., 2018). Los falsos positivos para el ViLeF pueden ocurrir en animales recién vacunados con biológico recombinante, y los falsos negativos durante infección regresiva o latente en médula ósea (Hartmann & Levy, 2017). La reacción en cadena de la polimerasa (PCR) ha permitido detectar provirus en leucocitos sanguíneos de pacientes seronegativos (Galdo-Novo, Bucafusco, Díaz & Bratanich, 2016; Radford & Dawson, 2016; Ramírez et al., 2016).

En el caso del VIF, la presencia de anticuerpos a partir de 2-6 semanas posinfección es suficiente para el diagnóstico, ya que el animal no puede eliminar la infección. Sin embargo, en fases terminales del SIDA, estos y los linfocitos pueden disminuir considerablemente (Beatty, 2017; Galdo-Novo et al., 2016;

Kennedy & Little, 2012). Pueden ocurrir falsos positivos en animales muy jóvenes con anticuerpos maternos (Wilkes et al., 2015). Aún se requiere determinar la eficacia diagnóstica del VIF por medio de la PCR (Galdo-Novo et al., 2016). El objetivo del presente artículo es proporcionar información actualizada y precisa sobre los aspectos epidemiológicos, clínicos y de diagnóstico del ViLeF y VIF en gatos domésticos.

II. ETIOLOGÍA Y CARACTERÍSTICAS DE LOS VIRUS

A. ViLeF

El ViLeF es un retrovirus que se encuentra en el orden *Ortervirales*, familia *Retroviridae*, subfamilia *Orthoretrovirinae*, género *Gammaretrovirus* (Perharić et al., 2018; Szilasi et al., 2018). Además de afectar a los gatos domésticos, también ha sido reportado en *Puma concolor*, *Panthera pardus* y *Acinonyx jubatus* (MacLachlan & Dubovi, 2017). Filoni *et al.* (2017) han detectado este virus en *Puma yagouaroundi*. La estructura viral se compone de una envoltura de glicoproteínas y una nucleocápside icosaédrica. La composición de la envoltura hace al virus vulnerable ante desinfectantes comunes y el medio ambiente, la inactivación fuera del hospedero es muy rápida y eficaz (Perharić et al., 2018).

El material genético viene en dos copias de ácido ribonucleico (ARN), por lo tanto es diploide (MacLachlan & Dubovi, 2017). La transcriptasa inversa, además de transformar este ARN en ácido desoxirribonucleico (ADN), puede funcionar como ribonucleasa que permite la escisión de la cadena de ARN desde un heterodúplex de ADN: ARN. El ADN viral se integra como provirus al genoma celular de forma aleatoria (Hartmann & Levy, 2017; MacLachlan & Dubovi, 2017).

El provirus contiene repeticiones terminales largas (LTRs) y tres genes denominados *gag*, *pol* y *env*, que codifican proteínas estructurales (matriz, cápside y nucleocápside), enzimas (proteasa, transcriptasa inversa e integrasa) y proteínas útiles para el ingreso del virus a las células (proteínas de envoltura y transmembrana), respectivamente (Chiu et al., 2018; Menéndez-Arias, Sebastián-Martín & Álvarez, 2017). El ViLeF posee distintos genotipos o subtipos: ViLeF-A, ViLeF-B, ViLeF-C, ViLeF-AC, ViLeF-D y ViLeF-T (Ramírez et al., 2016). El subtipo A tiene una patogenicidad leve, es el más común y es el único capaz de ser infeccioso (Kawasaki & Nishigaki, 2018; Ramírez et al., 2016). El resto de los genotipos surgen como el resultado de recombinaciones y mutaciones. El subtipo B aparece por recombinación con un retrovirus endógeno y se asocia con linfomas (Ramírez et al., 2016).

Los retrovirus endógenos son residuos o remanentes genómicos de alguna infección ancestral por un *Gammaretrovirus* ancestral de los gatos, y dependiendo de su subtipo filogenético, puede ocurrir la recombinación con el ViLeF (Kawasaki & Nishigaki, 2018). Este remanente retroviral es deficiente en replicación, y se ha descrito que los gatos machos poseen más copias. Esto se ha relacionado inversamente con la carga del ViLeF infectante. Las hembras presentan menos

copias y mayor probabilidad de fase progresiva y mutación con el ViLeF hacia el subtipo B (Powers et al., 2018).

El subtipo C es menos común, se ha asociado con anemia aplásica, y surge por mutación del gen *env* del ViLeF-A. El subtipo T ha sido asociado a inmunodeficiencia por efectos citopáticos en los linfocitos T (LT) (Chiu et al., 2018). El subtipo D fue identificado por Anai *et al.* (2012), debido a transducción del gen *env* de un retrovirus endógeno en el virus de leucemia felina.

B. VIF

El VIF también pertenece a la familia *Retroviridae* y a la subfamilia *Orthoretrovirinae*, pero se clasifica en el género *Lentivirus*, donde se encuentra el virus de inmunodeficiencia humana (Beatty, 2017; Perharić et al., 2018). También posee dos copias de ARN, por lo tanto es un retrovirus diploide (MacLachlan & Dubovi, 2017).

Los genes que lo caracterizan son: *gag*, que contiene información para el ensamblaje del virión y las proteínas estructurales; *pol*, que codifica las enzimas como la transcriptasa inversa, dTUPasa, integrasa y proteasa; y *env*, para las glicoproteínas de la envoltura (Beatty, 2017; González & Affranchino, 2018). Las características de la envoltura compuesta por glicoproteínas hacen al virus de fácil inactivación por desinfectantes comunes, y su resistencia al medio ambiente es baja (Perharić et al., 2018).

Al igual que otros retrovirus, el ARN se retrotranscribe a ADN y se integra al material genético de la célula como un provirus (Beatty, 2017; MacLachlan & Dubovi, 2017). Los lentivirus se caracterizan por poseer una alta tasa de mutación (Beatty, 2017; Pan et al., 2018). Las mutaciones ocurren durante el proceso de transcripción inversa, y eventualmente puede ocurrir recombinación entre virus que infectan al mismo tiempo una misma célula. Las variaciones en la región genética *env* determinan los subtipos del VIF (Beatty, 2017). Los subtipos o genotipos hasta ahora reconocidos son A, B, C, D, E y F, los cuales tienen una distribución geográfica variable, pero no se ha determinado la relevancia clínica de estos (Beatty, 2017; Pan et al., 2018).

III. ASPECTOS EPIDEMIOLÓGICOS

A. ViLeF

El ViLeF es un patógeno que depende de la densidad poblacional para su transmisión, así como de contacto cercano y la agregación de los individuos. Se elimina principalmente por la saliva, por ello se ha relacionado directamente con conductas sociales como acicalamiento mutuo, y con el hecho de compartir comida y bebederos (Hwang et al., 2018; Perharić et al., 2018). También es posible que sea transmitido a través de mordidas (Krecic et al., 2018). Otros fluidos corporales donde puede ser eliminado son: heces, leche, orina, lágrimas, semen, fluidos vaginales y secreciones nasales. Pueden existir transmisión vía

transplacentaria, y de forma iatrogénica por transfusión sanguínea (Aiyaranoi et al., 2018; Krecic et al., 2018; Perharić et al., 2018).

Nesina et al. (2015) demostraron la transmisión y el desarrollo de la infección por el ViLeF en gatos domésticos que recibieron transfusión sanguínea por parte de donadores seronegativos (sin viremia), ya que el ADN proviral de los leucocitos representa un riesgo de transmisión. Por otro lado, Vobis et al. (2003) han documentado la presencia de ARN del ViLeF, hasta 24 horas postalimentación, en la pulga *Ctenocephalides felis* y también en sus heces. Estos autores mencionan que puede ser un potencial transmisor del material genético viral, pero no se ha confirmado si es de manera mecánica a través de las piezas bucales o por efecto de la regurgitación de sangre, y tampoco han determinado si el virus se daña durante la succión.

La prevalencia es variable, dependiendo del método diagnóstico y del país estudiado, ya que el rango va del 2.3 % al 30.4 % en diferentes partes del mundo (Tabla I) (Lacerda et al., 2017). Los factores de riesgo que se han asociado con la presencia del virus son: género, edad adulta, posibilidad de acceso al exterior y contacto estrecho con otros gatos (Ramírez et al., 2016). Sin embargo, Da Costa et al. (2017) mencionan como factores de riesgo edad juvenil, alta densidad poblacional y mala higiene.

B. VIF

El modelo de transmisión del VIF es dependiente de la frecuencia del contacto y ocurre mediante los comportamientos asociados a la reproducción de los gatos (Hwang et al., 2018). El virus se transmite principalmente por la saliva cuando hay mordidas (Beatty, 2017; MacLachlan & Dubovi, 2017). Otras formas de transmisión posibles pueden ser a través de la placenta o la leche, o de forma iatrogénica mediante transfusiones sanguíneas (Perharić et al., 2018). Se ha observado que la vía transplacentaria ha sido efectiva como forma de infección vertical hacia la camada (Aiyaranoi et al., 2018). Se ha sugerido la transmisión mediante el semen, pero no se ha reconocido qué impacto tiene sobre la frecuencia de infección por el VIF (Beatty, 2017).

Tabla 1. Prevalencias identificadas para el ViLeF y el VIF en distintos estudios.

Autores	Zona geográfica	Número de gatos	Tipo de estudio	Prevalencia	Prueba diagnóstica
Stavisky, Dean & Molloy (2017)	Reino Unido	609	Caso-Control Retrospectivo	2.3 % ViLeF y 9.5 % VIF en gatos de refugios	ICL y ELISA
Perharić et al. (2018)	Zagreb, Croacia	324	Transversal prospectivo	14.5 % ViLeF y 18.5 % VIF en gatos domésticos	ICL
				6.06 % ViLeF y 13.13 % VIF en gatos callejeros	
				18.22 % ViLeF y 20.88 % VIF en gatos enfermos	
Burling et al. (2017)	Estados Unidos y Canadá	62301	Transversal prospectivo	3.1 % ViLeF y 3.6 % VIF en gatos domésticos de clínicas y refugios	ELISA

Autores	Zona geográfica	Número de gatos	Tipo de estudio	Prevalencia	Prueba diagnóstica
Sivagurunathan, Atwa & Lobetti (2018)	Malasia	2230	Retrospectivo	12 % ViLeF y 10 % VIF en gatos domésticos	ELISA
Pan <i>et al.</i> (2018)	Harbin, China	198	Transversal prospectivo	1 % ViLeF y 3 % VIF en gatos callejeros	ELISA
Sarvani <i>et al.</i> (2018)	Belgrado, Serbia	373	Transversal prospectivo	1.3 % ViLeF y 23.6 % VIF en gatos coinfectados con hemoplasmas	ELISA
Hwang <i>et al.</i> (2018)	Seúl, República de Corea	302	Transversal prospectivo	23.2 % ViLeF y 3.6 % VIF en gatos callejeros	ELISA
Galdo-Novo <i>et al.</i> (2016)	Buenos Aires, Argentina	255	Transversal prospectivo	7.69 % ViLeF y 21.45 % VIF en gatos domésticos	ICL
				11.82 % ViLeF y 20.34 % VIF en gatos domésticos	n-PCR
Ramírez <i>et al.</i> (2016)	Estado de México y Ciudad de México, México	100	Transversal	76 % ViLeF en gatos domésticos sin signos clínicos compatibles	<i>env</i> -PCR
				54 % ViLeF en gatos domésticos sin signos clínicos compatibles	<i>pol</i> -PCR

* ELISA: ensayo por inmunoabsorción ligado a enzimas; ICL: inmunocromatografía de flujo lateral; PCR: reacción en cadena de la polimerasa.

La prevalencia también varía en razón de la zona geográfica y de las condiciones de los gatos que se han estudiado. Generalmente se ha estimado que el rango va del 2.5 % al 31.3 % en distintos países (Lacerda *et al.*, 2017) (Tabla 1). Perharić *et al.* (2018) mencionan prevalencias de 1-14 % en gatos clínicamente sanos y del 44 % en gatos enfermos. Se considera que la prevalencia es mayor en gatos machos, en edad y posibilidad reproductivas (no castrados), que poseen acceso al medio exterior, debido a la alta frecuencia de peleas por competencia sexual y territorial (Beatty, 2017; Da Costa *et al.*, 2017).

IV. ASPECTOS CLÍNICOS

A. ViLeF

1) *Patogenia*. De manera general, el ViLeF ha sido asociado con linfomas, patologías mieloproliferativas, mielosupresión, anemia, leucopenia, desórdenes neurológicos, enfermedades inmunomediadas, e inmunodeficiencia con infecciones oportunistas (Filoni *et al.*, 2017; MacLachlan & Dubovi, 2017). La presentación patogénica y la severidad de la infección dependen de factores como la edad del gato, inmunocompromiso, coinfecciones y el genotipo resultante del ViLeF (Aiyaranoi *et al.*, 2018; MacLachlan & Dubovi, 2017; Szilasi *et al.*, 2018). El tropismo del virus comprende las células hematopoyéticas de la médula ósea, por lo tanto, la supresión mieloide está asociada significativamente (Aiyaranoi *et al.*, 2018; Szilasi *et al.*, 2018).

Las posibles fases de la enfermedad se describen como infección progresiva, regresiva, abortiva o focal (MacLachlan & Dubovi, 2017). La infección puede ser abortiva y sin viremia, siempre y cuando exista una respuesta inmune humoral y celular que lo elimine totalmente (Hartmann & Levy, 2017; MacLachlan & Dubovi, 2017; Stavisky et al., 2017). Por otro lado, si no hay inmunidad adecuada, la infección pasa de la orofaringe a monocitos y linfocitos circulantes, se vuelve progresiva y se extiende a órganos linfoides y médula ósea con replicación activa y viremia persistente. El pronóstico usualmente es desfavorable con reducción en la esperanza de vida (Hartmann & Levy, 2017; MacLachlan & Dubovi, 2017). En la infección progresiva pueden aparecer linfomas o anemia aplásica (Stavisky et al., 2017).

En la infección regresiva, el ViLeF permanece latente en la médula ósea, debido a una respuesta inmune efectiva que limita la replicación, y hay ausencia de viremia (MacLachlan & Dubovi, 2017). Los gatos con infección regresiva aparentemente son clínicamente sanos, pero la inserción del provirus en el genoma puede contribuir a la oncogénesis. Asimismo, esta infección puede transformarse a progresiva debido a inmunosupresión, por ejemplo, estrés y administración de altas dosis de glucocorticoides (Hartmann, 2017).

La fase regresiva se asocia a mielosupresión y citopenias, ya que la presencia del provirus puede inactivar genes, alterar la función celular y contribuir a la expresión de antígenos que inducen respuestas inmunomediadas (Hartmann, 2017). Otro tipo de infección es la focal, atípica o discordante, que ocurre en otro tipo de tejidos y los niveles de viremia son bajos (MacLachlan & Dubovi, 2017). En la Figura 1 se presenta un esquema sobre la patogenia del ViLeF.

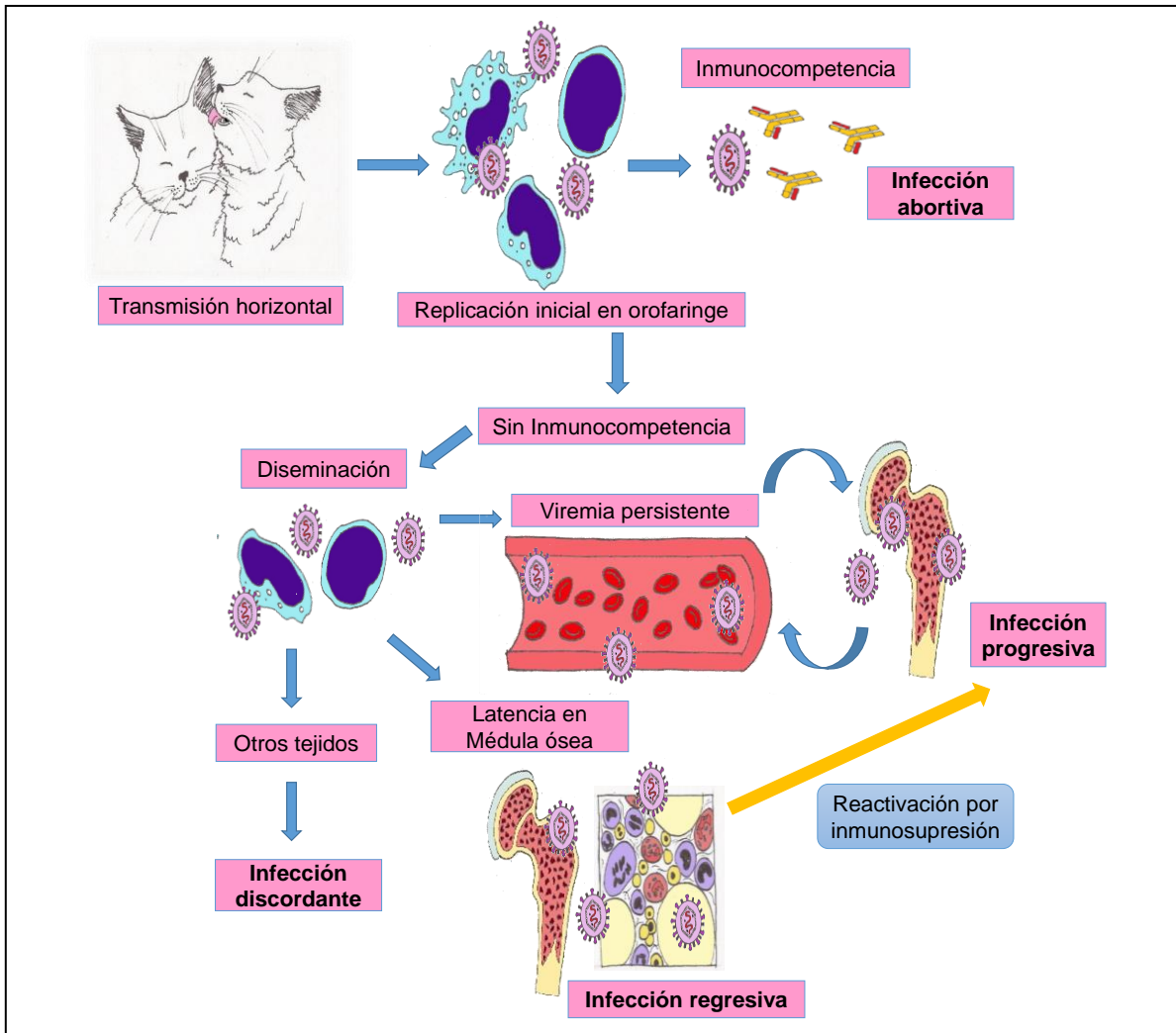


Fig. 1. Fases de la patogenia por el ViLeF dependiendo de la respuesta inmune del hospedero (Imágenes de María Casandra Canto Valdés).

2) *Oncogénesis: linfomas y leucemias.* La oncogénesis ocurre mediante inserción del provirus cerca del oncogén celular *c-myc*, que normalmente regula el ciclo celular (Hartmann & Levy, 2017; MacLachlan & Dubovi, 2017; Paulin et al., 2018). Los linfomas son originados por expansión clonal de linfocitos neoplásicos, y son el tipo de tumor más común en gatos. Un 50-70 % de gatos con linfoma son positivos al ViLeF (Paulin et al., 2018). La presencia del virus empeora la prognosis, pues la infección progresiva incrementa 60 veces el riesgo de padecer linfoma (Hartmann & Levy, 2017).

La clasificación de los linfomas de acuerdo con el origen anatómico es: alimentario o gastrointestinal, mediastínico, multicéntrico y extranodal (nasal, renal, de sistema nervioso central, dérmico, etc.) (MacLachlan & Dubovi, 2017; Paulin et al., 2018; Vail, 2017). En la Tabla 2 se describen los aspectos clínicos de estos linfomas.

Las leucemias son neoplasias malignas de las células de la médula ósea, que pueden circular en sangre o no (Vail, 2017). Las formas agudas suelen ser más agresivas que las crónicas (Vail, 2016). La leucemia linfoblástica aguda se origina de precursores linfoides inmaduros, tiene una prognosis pobre y una proporción mayor al 50 % de linfoblastos en relación con las células nucleadas de la médula ósea (Tomiyasu et al., 2018). Este tipo de leucemia es común en gatos infectados con el ViLeF. Los signos clínicos son: fiebre, anorexia, pérdida de peso, poliuria, polidipsia, decaimiento, esplenomegalia, anemia no regenerativa, trombocitopenia y leucocitosis (Vail, 2016). Por otro lado, la leucemia linfocítica crónica no es tan común, los valores de linfocitos maduros van desde 10,000-300,000 células por microlitro (Vail, 2017).

Tabla 2. Aspectos clínicos de los linfomas y su asociación con el ViLeF.

Linfoma	Frecuencia	Asociación con el ViLeF	Origen	Manifestaciones clínicas	Autores
Multicéntrico	20-30 %	Alta	LT	Linfadenomegalia periférica, decaimiento y depresión.	MacLachlan & Dubovi, (2017), y Vail (2016).
Mediastínico	10-20 %	Alta (gatos jóvenes)	LT	Disnea severa, taquipnea y efusión pleural.	MacLachlan & Dubovi, (2017), Vail (2016), y Vail (2017).
Alimentario	50-75 % (Neoplasia más común en gatos)	Baja (Menos del 25 % son positivos)	LT o LB	Pérdida de peso, anorexia, diarrea crónica y vómitos. Lesiones solitarias o difusas en ID. Metástasis a linfonodos mesentéricos, hígado, bazo, estómago, colon y válvula ileocecal. Mala absorción, perforación intestinal, peritonitis, infecciones secundarias y trombosis de arteria femoral.	Hall & Day (2017), Lascelles & White (2016), Paulin <i>et al.</i> (2018), y Vail (2017).
Renal	Neoplasia más común en riñones	25-50 % son positivos al ViLeF	LB	Poliuria, polidipsia, decaimiento, pérdida de peso, renomegalia, azotemia y metástasis. hacia SNC	Vail (2016), White & Brearley, (2016), y Vail (2017).
SNC	1-3 %	50 % son positivos al ViLeF	LT o LB	Linfomatosis cerebral, linfoma intravascular, coroiditis linfomatosa y meningitis extradural o intradural en médula espinal. Neurolinfomatosis periférica, mielopatía toracolumbar, ataxia, atonía vesical y debilidad.	Mandara, Motta & Calò, (2016), Vail (2016), y Vail (2017).
Nasal	5-10 %	Baja	LB	Descarga nasal, estornudos, disnea, epistaxis, deformidad facial, epifora y exoftalmia.	Vail (2016).

* ID: intestino delgado; SNC: sistema nervioso central; LT: linfocitos T; LB: linfocitos B.

3) *Mielosupresión y alteraciones hematológicas.* En un estudio retrospectivo, Da Costa *et al.* (2017) reportaron que de 153 gatos positivos al ViLeF, un 30.7 % presentó anemia regenerativa, 14.7 % leucopenia, 11.6 % neutropenia, 39 % linfopenia y 42.2 % trombocitopenia. En relación con esto, un 50 % de los gatos infectados presenta neutropenia, pero la trombocitopenia y la anemia también son comunes (Johns, 2017; MacLachlan & Dubovi, 2017). Estas citopenias ocurren por efectos indirectos en las células hematopoyéticas o por desórdenes proliferativos como la leucemia, que puede ocasionar mieloptisis (MacLachlan & Dubovi, 2017).

Aunque este virus es capaz de suprimir todas las líneas progenitoras, por efectos directos o indirectos inmunomediados, suele afectar más a los precursores eritroides (Johns, 2017). La infección de estos por el ViLeF suele ocasionar síntesis excesiva de hemoglobina, con efecto negativo en la mitosis y extrusión nuclear, formando eritrocitos macrocíticos (Villiers, 2016). La anemia no regenerativa, con reducción de reticulocitos y aumento del volumen corpuscular medio, ocurre durante la fase progresiva (Hartmann & Levy, 2017). Este tipo de anemia puede ser inducida por distintos mecanismos: leucemia, mielodisplasia, anemia aplásica, aplasia pura eritroide y anemia hemolítica inmunomediada (Villiers, 2016).

La aplasia pura eritroide, inducida por el ViLeF-C, suele ser progresiva y mortal (Villiers, 2016). En un reporte *post mortem* de una gata joven positiva al ViLeF, realizado por Southard, Rodríguez-Ramos, Priest y Stokol (2016), se menciona presencia de holoprosencefalia, anemia aplásica pura con ausencia casi total de precursores eritroides en la médula ósea, y mielofibrosis. Por otro lado, la anemia regenerativa no es común, pero suele asociarse a coinfecciones por *Mycoplasma haemofelis* (Hartmann & Levy, 2017).

4) *Inmunodeficiencia.* El ViLeF-T posee tropismo y replicación en LTCD4+, y puede haber inversión en la relación LTCD4+:LTCD8+ debido al efecto citopático del mismo (Da Costa *et al.*, 2017). El mal funcionamiento de los linfocitos T se acompaña de baja producción de inmunoglobulinas, disminución funcional de los neutrófilos y alteración en la función de las citoquinas (Hartmann & Levy, 2017). La mieloptisis y mielofibrosis contribuyen a la disminución de leucocitos (Johns, 2017). Se han reportado coinfecciones con *Poxvirus*, *Mycoplasma haemofelis*, *Cryptococcus neoformans*, *Toxoplasma gondii*, etc. La presencia del ViLeF puede favorecer la aparición de peritonitis infecciosa felina (PIF) en infección por coronavirus comunes (Kennedy & Little, 2012).

Los cuadros persistentes y con difícil resolución de retinitis, gingivoestomatitis y presencia de abscesos son comunes (Kennedy & Little, 2012). En zonas endémicas de *Leishmania infantum* se ha encontrado leishmaniasis visceral asociada al ViLeF. Esto representa un 2 % de gatos coinfectados con *L. infantum*, ViLeF y *Mycoplasma spp.* (Marcondes *et al.*, 2018). En infecciones de gatas gestantes puede ocurrir infertilidad enmascarada con reabsorción fetal, y abortos

originados por endometritis o placentitis. Algunos gatitos que nacen infectados pueden desarrollar el “síndrome del gatito débil” que lleva a muerte súbita en el periodo neonatal debido a atrofia del timo (Azócar-Aedo & Monti, 2018; Hartmann & Levy, 2017).

III. VIF

El tropismo celular del VIF es hacia LTCD4+ que median la respuesta inmune celular y humoral (Aiyaranoi et al., 2018; González & Affranchino, 2018). La disminución del total y la alteración funcional de esta línea celular producen el SIDA. También es posible la infección de los linfocitos TCD8+, linfocitos B (LB), macrófagos, monocitos, megacariocitos, células dendríticas, células epiteliales de las glándulas salivales y células neurológicas (Eckstrand, Sparger & Murphy, 2017; González & Affranchino, 2018). De todas las células mencionadas anteriormente, los LTCD4+, monocitos y macrófagos son los más susceptibles a adquirir la infección. No se ha demostrado replicación viral activa en LTCD8+ y LB. Sin embargo, de forma natural y experimental, los LTCD4+ son el subgrupo más infectado por el VIF (Eckstrand et al., 2017).

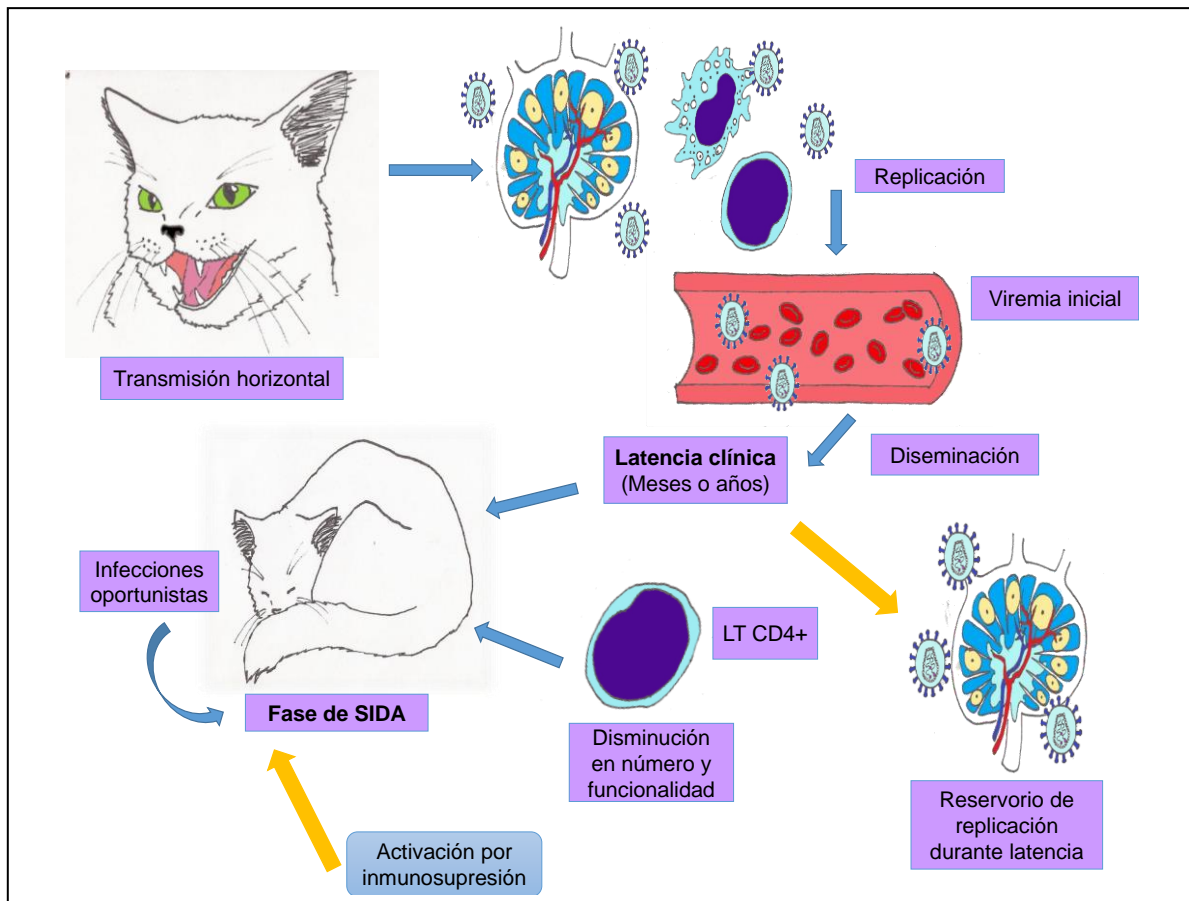


Fig. 2. Patogénesis del VIF (Imágenes de María Casandra Canto Valdés).

El virus mantiene como estrategia la unión primaria con los receptores celulares CD134 expresados en las células TCD4+ y otras células del sistema inmune, y gracias a esto puede interactuar con el receptor de quimiocinas CXCR4 e integrarse a la célula (Eckstrand et al., 2017; González & Affranchino, 2018). Una de las características en la replicación del VIF es que no solo codifica síntesis de proteínas a partir del ADN proviral, sino que también utiliza proteínas de la célula, y no hay un efecto citolítico cuando los viriones la abandonan (MacLachlan & Dubovi, 2017). Sin embargo, es citopático, ya que la presencia del virus puede inducir la apoptosis celular (Palmero & Carballés, 2012).

Posterior a seis u ocho semanas posinfección, hay viremia con diseminación a tejidos linfoides y glándulas salivales (Beatty, 2017). También se ha observado que después del contagio oronasal o vaginal, el VIF puede ser transportado por las células dendríticas hacia los linfonodos (Eckstrand et al., 2017). Los signos clínicos de la fase aguda pueden ser: anorexia, fiebre, leucopenia, neutropenia y linfadenomegalia (Aiyaranoi et al., 2018; Beatty, 2017). Durante la fase aguda, además de la disminución de los LTCD4+, hay inversión de la proporción LTCD4+:LTCD8+ en sangre (Eckstrand, Hillman, Smith, Sparger & Murphy, 2016).

La fase crónica es asintomática con niveles bajos o ausentes de viremia, puede durar varios años, con constante producción de inmunoglobulinas (Aiyaranoi et al., 2018; Beatty, 2017). Además de la disminución de la proporción de LTCD4+:LTCD8+, puede haber desarrollo de neoplasias secundarias y desórdenes inflamatorios (Johns, 2017). En un estudio realizado por Eckstrand *et al.* (2016) se encontró transcripción activa del gen *gag* durante el periodo crónico, en leucocitos de linfonodos poplíteos, pero esto no ocurrió en leucocitos sanguíneos. De acuerdo con lo anterior, Eckstrand *et al.* (2017) han descrito que algunos linfonodos, el bazo y las placas de Peyer son reservorios de la transcripción del genoma del VIF durante la etapa crónica.

Conforme pasa el tiempo, la disminución de LTCD4+ llega a un nivel crítico que atrae patógenos oportunistas (Aiyaranoi et al., 2018; Beatty, 2017) (Figura 2). Se han reportado infecciones respiratorias, piodermas, demodicosis, criptococosis pulmonar, dirofilariasis pulmonar, entre otros, en pacientes con el VIF (Beatty, 2017). También se ha asociado hasta en un 50 % con gingivitis y enfermedades periodontales en gatos. La inmunodeficiencia genera cambios en la microbiota de la cavidad oral y ocurre colonización por patógenos como calicivirus felino y bacterias, que se manifiesta en lesiones orales (Azócar-Aedo & Monti, 2018).

Marcondes *et al.* (2018) estimaron en Brasil un 2.5 % de gatos coinfectados con el VIF y *Mycoplasma* spp., también mencionan que puede haber asociación entre la leishmaniasis visceral en gatos de zonas endémicas y la presencia del VIF. En cuanto a los hallazgos hematológicos, un estudio retrospectivo de Da Costa *et al.* (2017) menciona que en 50 gatos positivos al VIF, se encontró el 32 % con anemia, el 4 % con leucopenia y el 35 % con trombocitopenia.

El VIF también posee cierto grado de neurotropismo y es capaz de replicarse en las células de la microglía (Power, 2018). En algunos estudios se ha visto que también es capaz de infectar astrocitos, macrófagos del plexo coroideo y posiblemente endotelio de la microvascularización cerebral. El virus logra ingresar al SNC a través de los monocitos infectados, pero también a través del líquido cefalorraquídeo o de una barrera hematoencefálica dañada (Meeker & Hudson, 2017). Los daños neurológicos son ocasionados por gliosis, así como también por la presencia de anticuerpos intratecales, leucocitos, factor de necrosis tumoral alfa (TNF-alfa), metaloproteinasas en macrófagos e interleucina-1 β (Power, 2018).

La disminución de la funcionalidad del SNC es progresiva y puede comenzar a manifestarse entre cinco a ocho años después del contagio. La pérdida de neuronas se correlaciona con la inmunodeficiencia adquirida y la alteración en la proporción LTCD4+:LTCD8+ (Meeker & Hudson, 2017). La manifestación neurológica corresponde a encefalopatía con alteración de la conducta y de la función motora (Power, 2018).

IV. DIAGNÓSTICO

A. ViLeF

Las pruebas serológicas pueden detectar la presencia del antígeno viral de la cápside, conocido como p27, en sangre, suero o plasma (Da Costa et al., 2017; Hartmann & Levy, 2017). La inmunocromatografía de flujo lateral y el ELISA son las dos pruebas serológicas más comunes y de fácil alcance para el diagnóstico, y se consideran formatos tipo “point of care” (Da Costa et al., 2017; Krecic et al., 2018). La vacunación frente a este virus no interfiere en el diagnóstico serológico, ya que no detecta anticuerpos, pero se han observado falsos positivos en gatos recién vacunados (3-4 semanas) con biológico recombinante (Hartmann & Levy, 2017).

La saliva también ha sido considerada una alternativa diagnóstica para hacer las pruebas de serología, debido a que contiene cinco veces más virus por mililitro que el plasma. Sin embargo, los resultados han sido contradictorios y es recomendable llevar a cabo más estudios (Westman, Malik, Hall & Sheehy, 2017). No se considera idóneo utilizar fluidos distintos a la sangre en pruebas de serología, por la posibilidad de un alto índice de falsos resultados (Kennedy & Little, 2012).

Otra opción diagnóstica es la prueba de PCR que detecta el ADN proviral de leucocitos circulantes. Esta puede amplificar un fragmento de los genes *pol* y *env* del ViLeF (Ramírez et al., 2016). Esta técnica de biología molecular se ha vuelto importante en el diagnóstico del ViLeF, debido a que la detección de gatos seronegativos, pero positivos a PCR, desenmascara infecciones latentes o regresivas (Radford & Dawson, 2016). Además, la PCR posee mayor sensibilidad que las pruebas serológicas y no depende de la viremia o antígenos circulantes (Galdo-Novo et al., 2016).

B. VIF

De forma rutinaria se utilizan las técnicas serológicas que detectan la presencia de anticuerpos sanguíneos contra el VIF, a partir de 2-6 semanas posinfección (Aiyaranoi et al., 2018; Beatty, 2017). Se considera que los anticuerpos son suficientes para el diagnóstico del VIF, ya que la infección dura para toda la vida del gato (Kennedy & Little, 2012). La presencia de falsos positivos ocurre en animales muy jóvenes con anticuerpos maternos (Wilkes et al., 2015). La inmunidad pasiva puede durar de forma experimental 8, 12 o 17 semanas después del nacimiento, por lo tanto el diagnóstico serológico debe ser a partir de los seis meses (Galdo-Novo et al., 2016).

La detección del VIF mediante la PCR se ha utilizado como una alternativa. Sin embargo, en la fase de SIDA, la disminución de LTCD4+ significaría menos células disponibles para extraer el ADN proviral. Por lo tanto, la detección del VIF mediante PCR en estos casos es difícil, pero se recomienda desarrollar más estudios al respecto (Beatty, 2017; Galdo-Novo et al. 2016).

V. CONCLUSIONES

Las infecciones causadas por retrovirus en gatos domésticos presentan una variación epidemiológica considerable a través de los distintos estudios realizados. La prevalencia dependerá de la zona geográfica, las características de los gatos estudiados, como estado inmune, condiciones clínicas y exposición a factores de riesgo, así como también de la prueba diagnóstica empleada. El rango de prevalencia encontrado en los distintos estudios revisados, va del 1-76 % para el ViLeF, y del 3-23.6 % para el VIF.

Por otro lado, se han descrito distintas patologías asociadas a estos virus, donde el ViLeF posee la mayor diversidad de trastornos clínicos. Los linfomas de tipo multicéntrico y mediastínico se consideran como altamente asociados a este virus, el renal y de SNC con un 50 % de asociación, mientras que el nasal y el alimentario con baja asociación. El tipo de leucemia más común en esta infección es la linfoblástica aguda, mientras que la citopenia más significativa en la patogenia de este virus es la anemia aplásica por su mal pronóstico.

En el caso del VIF, se ha descrito a detalle su mecanismo de inmunodepresión que conduce a una fase de SIDA. Sin embargo, es importante mencionar que algunos autores han determinado que algunos tejidos linfoides son reservorios de la replicación activa del VIF durante la fase asintomática. El diagnóstico serológico no se ha establecido como definitivo para el ViLeF, debido a los falsos negativos que se presentan en gatos con infección regresiva. En contraste, a los anticuerpos se les considera suficientes para el diagnóstico del VIF. Finalmente, se menciona cada vez más el diagnóstico molecular por PCR, como una pieza fundamental para la detección de estos virus.

REFERENCIAS

- Aiyaranoi, K., Boonchalaew, N., Chawnan, N., Chotikul, S., & Kampa, J. (2018). Prevalence of Feline Immunodeficiency Virus & Feline Leukemia Virus in Clinically Healthy Cats in Khon Kaen Province. *Thai Journal of Veterinary Medicine*, 48(1), 117-121.
- Anai, Y., Ochi, H., Watanabe, S., Nakagawa, S., Kawamura, M., Gojobori, T., & Nishigaki, K. (2012). Infectious Endogenous Retroviruses in Cats and Emergence of Recombinant Viruses. *Journal of Virology*, 86(16), 8634-8644. <https://doi.org/10.1128/JVI.00280-12>.
- Azócar-Aedo, L., & Monti, G. (2018). Risk Factors for Seropositivity to Feline Retroviruses among Owned Domestic Cats in Valdivia, Southern Chile. *Current Science*, 114(7), 1548-1553. <https://doi.org/10.18520/cs/v114/i07/1548-1553>.
- Beatty, J. (2017). Feline Immunodeficiency Virus Infection. In S. J. Ettinger, E.C. Feldman & E. Coté (Eds.). *Textbook of Veterinary Internal Medicine* (8th ed.) (pp. 2422-2423). St. Louis, Missouri: Elsevier.
- Burling, A. N., Levy, J. K., Scott, H. M., Crandall, M. M., Tucker, S. J., Wood, E. G., & Foster, J. D. (2017). Seroprevalences of Feline Leukemia Virus and Feline Immunodeficiency Virus Infection in Cats in the United States and Canada and Risk Factors for Seropositivity. *Journal of the American Veterinary Medical Association*, 251(2), 187-194. <https://doi.org/10.2460/javma.251.2.187>.
- Chiu, E. S., Hoover, E. A., & VandeWoude, S. (2018). A Retrospective Examination of Feline Leukemia Subgroup Characterization: Viral Interference Assays to Deep Sequencing. *Viruses*, 10(1), 29. <https://doi.org/10.3390/v10010029>.
- Da-Costa, F. V. A., Del-Valle, S., Machado, G., Corbellini, L. G., Coelho, E. M., Rosa, R. B., & González, F. H. D. (2017). Hematological Findings and Factors Associated with Feline Leukemia Virus (FeLV) and Feline Immunodeficiency Virus (FIV) Positivity in Cats from Southern Brazil. *Pesquisa Veterinária Brasileira*, 37(12), 1531-1536. <https://doi.org/10.1590/S0100-736X2017001200028>.
- Eckstrand, C. D., Hillman, C., Smith, A. L., Sparger, E. E., & Murphy, B. G. (2016). Viral Reservoirs in Lymph Nodes of FIV-Infected Progressor and Long-Term Non-Progressor Cats during the Asymptomatic Phase. *PLoS ONE*, 11(1), e0146285. <https://doi.org/10.1371/journal.pone.0146285>.
- Eckstrand, C. D., Sparger, E. E., & Murphy, B. G. (2017). Central and Peripheral Reservoirs of Feline Immunodeficiency Virus in Cats: A Review. *Journal of General Virology*, 98(8), 1985-1996. <https://doi.org/10.1099/jgv.0.0008660008661985>.
- Filoni, C., Helfer-Hungerbuehler, A. K., Catão-Dias, J. L., Marques, M. C., Neves, T. L., Reinacher M., & Hofmann-Lehmann, R. (2017). Putative Progressive and Abortive Feline Leukemia Virus Infection Outcomes in Captive Jaguarundis (*Puma yagouaroundi*). *Virology Journal*, 14, 226. <https://doi.org/10.1186/s12985-017-0889-z>.
- Galdo-Novo, S., Bucafusco, D., Díaz, L. M., & Bratanich, A. C. (2016). Viral Diagnostic Criteria for Feline Immunodeficiency Virus and Feline Leukemia Virus Infections in Domestic Cats from Buenos Aires, Argentina. *Revista Argentina de Microbiología*, 48(4), 293-297. <https://doi.org/10.1016/j.ram.2016.07.003>.
- González S. A., & Affranchino, J. L. (2018). Properties and Functions of Feline Immunodeficiency Virus Gag Domains in Virion Assembly and Budding. *Viruses*, 10(5), 261. <https://doi.org/10.3390/v10050261>.
- Hall, E. J., & Day M. J. (2017). Diseases of the Small Intestine. In S.J. Ettinger, E.C. Feldman & E. Coté (eds.). *Textbook of Veterinary Internal Medicine* (8th ed.) (pp. 3643-3820). St. Louis, Missouri: Elsevier.
- Hartmann, K. (2017). Regressive and Progressive Feline Leukemia Virus Infections – Clinical Relevance and Implications for Prevention and Treatment. *Thai Journal of Veterinary Medicine Supplement*, 47, S109-S112.
- Hartmann, K., & Levy, J. K. (2017). Feline Leukemia Virus infection. In S.J. Ettinger, E.C. Feldman & E. Coté (eds.). *Textbook of Veterinary Internal Medicine* (8th ed.) (pp. 2442-2455). St. Louis, Missouri: Elsevier.

- Hwang, J., Gottdenker, N. L., Oh, D. H., Nam, H. W., Lee, H., & Chun, M. S. (2018). Disentangling the Link between Supplemental Feeding, Population Density, and the Prevalence of Pathogens in Urban Stray Cats. *PeerJ*, 6, e4988. <https://doi.org/10.7717/peerj.4988>.
- Johns, J. L. (2017). Immune-Mediated and Other Nonneoplastic White Blood Cell Disorders. In S.J. Ettinger, E.C. Feldman & E. Coté (eds.). *Textbook of Veterinary Internal Medicine* (8th ed.) (pp. 2137-2150). St. Louis, Missouri: Elsevier.
- Kawasaki, J., & Nishigaki, K. (2018). Tracking the Continuous Evolutionary Processes of an Endogenous Retrovirus of the Domestic Cat: ERV-DC. *Viruses*, 10(4), 179. <https://doi.org/10.3390/v10040179>.
- Kennedy, M., & Little, S. E. (2012). Viral Diseases. Chapter 33 Infectious Diseases. In S.E. Little (ed.). *The Cat Clinical Medicine and Management* (pp. 1029-1070). St. Louis, Missouri: Elsevier Saunders.
- Krecic, M. R., Velineni, S., Meeus, P., Fan, H., & Loenser, M. (2018). Diagnostic Performances of two Rapid Tests for Detection of Feline Leukemia Virus Antigen in Sera of Experimentally Feline Leukemia Virus-Infected Cats. *Journal of Feline Medicine and Surgery Open Reports*, 4(1), 2055116917748117. <https://doi.org/10.1177/2055116917748117>.
- Lacerda, L. C., Silva, A. N., Freitas, J. S., Cruz, R. D. S., Said, R. A., & Munhoz, A. D. (2017). Feline Immunodeficiency Virus and Feline Leukemia Virus: Frequency and Associated Factors in Cats in Northeastern Brazil. *Genetics and Molecular Research*, 16(2), gmr16029633. <https://doi.org/10.4238/gmr16029633>.
- Lascelles, B. D. X., & White, R. A. S. (2016). Tumours of the Small Intestines. In J.M. Dobson & B.D.X. Lascelles (eds.). *BSAVA Manual of Canine and Feline Oncology* (third ed.) (pp. 212-215) India: BSAVA Parksons Graphics. <https://doi.org/10.22233/9781905319749.15.5>.
- MacLachlan, N. J., & Dubovi, E. J. (2017). *Fenner's Veterinary Virology* (5th ed.) (pp. 269-297). Cambridge, USA: Academic Press Elsevier.
- Mandara, M. T., Motta, L., & Calò, P. (2016). Distribution of Feline Lymphoma in the Central and Peripheral Nervous Systems. *The Veterinary Journal*, 216, 109-116. <https://doi.org/10.1016/j.tvjl.2016.07.013>.
- Marcondes, M., Hirata, K. Y., Vides, J. P., Sobrinho, L. S. V., Azevedo, J. S., Vieira, T. S. W. J., & Vieira, R. (2018). Infection by *Mycoplasma* spp., Feline Immunodeficiency Virus and Feline Leukemia Virus in Cats from an Area Endemic for Visceral Leishmaniasis. *Parasites & Vectors*, 11, 131. <https://doi.org/10.1186/s13071-018-2716-9>.
- Meeker, R. B., & Hudson, L. (2017). Feline Immunodeficiency Virus Neuropathogenesis: A Model for HIV-Induced CNS Inflammation and Neurodegeneration. *Veterinary Sciences*, 4(1), 14. <https://doi.org/10.3390/vetsci4010014>.
- Menéndez-Arias, L., Sebastián-Martín, A., & Álvarez, M. (2017). Viral Reverse Transcriptases. *Virus Research*, 234, 153-176. <https://doi.org/10.1016/j.virusres.2016.12.019>.
- Nesina, S., Helfer-Hungerbuehler, A. K., Riond, B., Boretti, F. S., Willi, B., Meli, M. L., Grest, P., & Hofmann-Lehmann, R. (2015). Retroviral DNA- The Silent Winner: Blood Transfusion Containing Latent Feline Leukemia Provirus Causes Infection and Disease in Naïve Recipient Cats. *Retrovirology*, 12, 105. <https://doi.org/10.1186/s12977-015-0231-z>.
- Palmero, C. M. L., & Carballés, P. V. (2012). *Enfermedades infecciosas felinas*. Zaragoza, España: Servet.
- Pan, M. Q., Wang, J. C., & Wang, Y. J. (2018). The Prevalence and Genetic Diversity of Feline Immunodeficiency Virus and Feline Leukemia Virus among Stray Cats in Harbin, China. *Turkish Journal of Zoology*, 42, 245-251. <https://doi.org/10.3906/zoo-1706-3>.
- Paulin, M. V., Couronné, L., Beguin, J., Le Poder, S., Delverdier, M., Sermin, M. O., Bruneau, J., Cerf-Bensussan, N., Malamut, G., Cellier, C., Benchekroun, G., Tiret, L., German, A. J., Hermine, O., & Freiche, V. (2018). Feline Low-Grade Alimentary Lymphoma: An Emerging Entity and A Potential Animal Model for Human Disease. *BMC Veterinary Research*, 14(1), 306. <https://doi.org/10.1186/s12917-018-1635-5>.

- Perharić, M., Starešina, V., Turk, N., Barbić, L., Štritof, Z., Hađina, S., Habuš, J., Stevanović, V., Martinković, K., Perko, V. M., & Milas, Z. (2018). The Epidemiology Features of Retroviral Infections in Domestic Cats from the Zagreb Urban Area. *Veterinarski Archiv*, 88(3), 345-354. <https://doi.org/10.24099/vet.arhiv.170406b>.
- Power, C. (2018). Neurologic Disease in Feline Immunodeficiency Virus Infection: Disease Mechanisms and Therapeutic Interventions for NeuroAIDS. *Journal of Neurovirology*, 24(2), 220-228. <https://doi.org/10.1007/s13365-017-0593-1>.
- Powers, J. A., Chiu, E. S., Kraberger, S. J., Roelke-Parker, M., Lowery, I., Erbeck, K., Troyer, R., Carver, S., & VandeWoude, S. (2018). Feline Leukemia Virus (FeLV) Disease Outcomes in a Domestic Cat Breeding Colony: Relationship to Endogenous FeLV and Other Chronic Viral Infections. *Journal of Virology*, 92(18), e00649-18. <https://doi.org/10.1128/JVI.00649-18>.
- Radford, A., & Dawson, S. (2016). Diagnosis of Viral Infections. In J.M. Dobson & B. D. X. Lascelles (eds.). *BSAVA Manual of Canine and Feline Oncology* (third ed.) (pp. 533-548). India: BSAVA Parksons Graphics. <https://doi.org/10.22233/9781910443255.28>.
- Ramírez, H., Autran, M., García, M. M., Carmona, M. A., Rodríguez, C., & Martínez, H. A. (2016). Genotyping of Feline Leukemia Virus in Mexican Housecats. *Archives of Virology*, 161(4), 1039-1045. <https://doi.org/10.1007/s00705-015-2740-4>.
- Sarvani, E., Tasker, S., Kovačević, F. M., Francuski, A. J., Andric, N., Anquino, L., English, S., Attipa, C., Leutenegger, C. M., Helps, C. R., & Papisoulitis, K. (2018). Prevalence and Risk Factor Analysis for Feline Haemoplasmas in Cats from Northern Serbia, with Molecular Subtyping of Feline Immunodeficiency Virus. *Journal of Feline Medicine and Surgery*, 4(1), 1-10. <https://doi.org/10.1177/2055116918770037>.
- Sivagurunathan, A., Atwa, A. M., & Lobetti R. (2018). Prevalence of Feline Immunodeficiency Virus and Feline Leukaemia Virus Infection in Malaysia: A Retrospective Study. *Journal of Feline Medicine and Surgery*, 4(1), 1-5. <https://doi.org/10.1177/2055116917752587>.
- Stavisky, J., Dean, R. S., & Molloy, M. H. (2017). Prevalence of and Risk Factors for FIV and FeLV Infection in Two Shelters in the United Kingdom (2011-2012). *Veterinary Record*, 181(17), 451. <https://doi.org/10.1136/vr.103857>.
- Southard, T. L., Rodríguez-Ramos, F. J., Priest, H., & Stokol, T. (2016). Holoprosencephaly and Pure Red Cell Aplasia in a Feline Leukaemia Virus-Positive Kitten. *Journal of Comparative Pathology*, 154(2-3), 239-242. <https://doi.org/10.1016/j.jcpa.2016.01.006>.
- Szilasi, A., Dénes, L., & Balka, G. (2018). Feline Leukemia Virus (FeLV) Literature Review. *Magyar Allatorvosok Lapja*, 140(8), 457-472.
- Tomiyasu, H., Doi, A., Chambers, J. K., Goto-Koshino, Y., Ohmi, A., Ohno, K., & Tsujimoto, H. (2018). Clinical and Clinic Pathological Characteristics of Acute Lymphoblastic Leukaemia in Six Cats. *Journal of Small Animal Practice*, 59(12), 742-746. <https://doi.org/10.1111/jsap.12917>.
- Vail, D. M. (2016). Tumours of the Haemopoietic System. In J.M. Dobson & B. D. X. Lascelles (eds.). *BSAVA Manual of Canine and Feline Oncology* (third ed.) (pp. 285-303). India: BSAVA Parksons Graphics. <https://doi.org/10.22233/9781905319749.19.1>.
- Vail, D. M. (2017). Hematopoietic Tumors. In S. J. Ettinger, E. C. Feldman & E. Coté (eds.). *Textbook of Veterinary Internal Medicine* (8th ed.) (pp. 5000-5032). St. Louis, Missouri: Elsevier.
- Villiers, E. (2016). Disorders of Erythrocytes. In E. Villiers & J. Ristic (eds.). *BSAVA Manual of Canine and Feline Clinical Pathology* (third ed.) (pp. 38-66). Aberystwyth, United Kingdom: BSAVA. <https://doi.org/10.22233/9781910443255.4>.
- Vobis, M., D'Haese, J., Mehlhorn, H., & Mencke, N. (2003). Evidence of Horizontal Transmission of Feline Leukemia Virus by the Cat Flea (*Ctenocephalides felis*). *Parasitology Research*, 91(6), 467-470. <https://doi.org/10.1007/s00436-003-0949-8>.

- Westman, M. E., Malik, R., Hall, E., & Sheehy, P. A. (2017). Comparison of Three Feline Leukaemia Virus (FeLV) Point-of-Care Antigen Test Kits Using Blood and Saliva. *Comparative Immunology, Microbiology and Infectious Diseases*, 50, 88-96. <https://doi.org/10.1016/j.cimid.2016.11.014>.
- White, R. N., & Brearley, M. (2016). Tumours of the Urogenital System. In J.M. Dobson & B. D. X. Lascelles (eds.). *BSAVA Manual of Canine and Feline Oncology* (third ed.) (pp. 248-264). India: BSAVA Parksons Graphics. <https://doi.org/10.22233/9781905319749.17>.
- Wilkes, R. P., Kania, S. A., Tsai, Y. L., Lee, P. Y. A., Chang, H. H., Ma, L. J., Chang, H. F. G., & Wang, H. T. T. (2015). Rapid and Sensitive Detection of Feline Immunodeficiency Virus Using An Insulated Isothermal PCR-Based Assay with a Point-of-Need PCR Detection Platform. *Journal of Veterinary Diagnosis Investigation*, 27(4), 510-515. <https://doi.org/10.1177/1040638715593597>.