

CUERPO EDITORIAL

DIRECTOR

- Dr. Esteban Sanchez Gaitan, Dirección regional Huetar Atlántica, Limón, Costa Rica.

CONSEJO EDITORIAL

- Dr. Cesar Vallejos Pasache, Hospital III Iquitos, Loreto, Perú.
- Dra. Anais López, Hospital Nacional Edgardo Rebagliati Martins, Lima, Perú.
- Dra. Ingrid Ballesteros Ordoñez, Pontificia Universidad Javeriana, Bogotá, Colombia.
- Dra. Mariela Burga, Hospital Nacional Edgardo Rebagliati Martins, Lima, Perú.
- Dra. Patricia Santos Carlin, Ministerio de Salud (MINSA), Lima, Perú.
- Dr. Raydel Pérez Castillo, Centro Provincial de Medicina Deportiva Las Tunas, Cuba.

COMITÉ CIENTÍFICO

- Dr. Zulema Berrios Fuentes, Ministerio de Salud (MINSA), Lima, Perú.
- Dr. Gerardo Francisco Javier Rivera Silva, Universidad de Monterrey, Nuevo León, México.
- Dr. Gilberto Malpartida Toribio, Hospital de la Solidaridad, Lima, Perú.
- Dra. Marcela Fernández Brenes, Caja costarricense del Seguro Social, Limón, Costa Rica
- Dr. Hans Reyes Garay, Eastern Maine Medical Center, Maine, United States.
- Dr. Steven Acevedo Naranjo, Saint- Luc Hospital, Quebec, Canadá.
- Dr. Luis Osvaldo Farington Reyes, Hospital regional universitario Jose Maria Cabral y Baez, Republica Dominicana.
- Dra. Caridad Maria Tamayo Reus, Hospital Pediátrico Sur Antonio María Béguez César de Santiago de Cuba, Cuba.
- Dr. Luis Malpartida Toribio, Hospital Nacional Daniel Alcides Carrión, Callao, Perú.
- Dra. Allison Viviana Segura Cotrino, Médico Jurídico en Prestadora de Salud, Colombia.
- Mg. Luis Eduardo Traviezo Valles, Universidad Centroccidental "Lisandro Alvarado" (UCLA), Barquisimeto, Venezuela.
- Dr. Pablo Paúl Ulloa Ochoa, Instituto Oncológico Nacional "Dr. Juan Tanca Marengo", Guayaquil, Ecuador.

EQUÍPO TÉCNICO

- Msc. Meylin Yamile Fernández Reyes, Universidad de Valencia, España.
- Lic. Margarita Ampudia Matos, Hospital de Emergencias Grau, Lima, Perú.
- Ing. Jorge Malpartida Toribio, Telefónica del Perú, Lima, Perú.
- Srta. Maricielo Ampudia Gutiérrez, George Mason University, Virginia, Estados Unidos.

EDITORIAL ESCULAPIO

50 metros norte de UCIMED,
Sabana Sur, San José-Costa Rica
Teléfono: 8668002
E-mail: revistamedicasinergia@gmail.com

ENTIDAD EDITORA



SOMEA

SOCIEDAD DE MEDICOS DE AMERICA

Frente de la parada de buses Guácimo, Limón, Costa Rica
Teléfono: 8668002
Sociedadmedicosdeamerica@hotmail.com
<https://somea.businesscatalyst.com/informacion.html>



Lesiones del manguito de los rotadores Rotator cuff tears



¹**Dr. Rodolfo José Alfaro Pacheco**

Investigador independiente, San José, Costa Rica



<https://orcid.org/0000-0003-0631-2243>

²**Dra. Raquel Sofía Ramírez Fallas**

Investigadora independiente, San José, Costa Rica



<https://orcid.org/0000-0003-1717-4771>

³**Dr. John Alejandro Solano Hidalgo**

Investigador independiente, San José, Costa Rica



<https://orcid.org/0000-0001-6563-1178>

RECIBIDO

27/08/2020

CORREGIDO

25/09/2020

ACEPTADO

01/10/2020

RESUMEN

El manguito de los rotadores está compuesto por cuatro músculos; el infraespinoso, supraespinoso, redondo menor y subescapular. Su función es estabilizar y fijar la cabeza humeral en la cavidad glenoidea. La lesión del manguito de los rotadores es la patología dolorosa más común de hombro, su etiología es multifactorial conformándose por factores de riesgo extrínsecos e intrínsecos, dentro de los cuales destacan la edad, el consumo de tabaco, la ocupación laboral y la exposición a trauma. Estas lesiones pueden conducir al deterioro del funcionamiento del paciente y a una potencial carga económica tanto para el paciente como para el centro de salud debido a la necesidad de realizar exámenes radiológicos, fisioterapia y hasta una posible cirugía. El término "lesión del manguito de los rotadores" abarca la tendinitis y las rupturas parciales, totales y masivas. El diagnóstico está basado en un meticuloso examen físico que se complementa con imágenes radiológicas, especialmente la resonancia magnética. El manejo conservador de estas lesiones tiene un buen pronóstico en la mayoría de los pacientes, sin embargo características como el tamaño de la ruptura/lesión, y el tiempo de evolución, orientan al médico a pensar en una opción de intervención quirúrgica.

PALABRAS CLAVE: manguito de los rotadores; tendinopatía; articulación acromioclavicular; examen físico.

¹Médico general, graduado de la Universidad de Ciencias Médicas (UCIMED), cod. [MED16029](#). rodolfoalfaro0692@gmail.com

²Médico general, graduada de la Universidad de Ciencias Médicas (UCIMED), cod. [MED16594](#). doctoraramirezf@gmail.com

³Médico General, graduado de la Universidad de Ciencias Médicas (UCIMED), cod. [MED16589](#). john_solano@hotmail.com



ABSTRACT

The rotator cuff is composed of four muscles; supraspinatus, infraspinatus, subscapularis and teres Minor. Its main function is to stabilize and center the humeral head in the glenoid cavity. The rotator cuff injury is the most common pathology of the shoulder, with a multifactorial etiology integrated by extrinsic and intrinsic risk factors such as age, smoking-status, occupational disposition and trauma. These injuries can lead to the patient's functional deterioration and to a potential economic burden both for the patient and the healthcare center due to the necessity of carrying out several radiological studies, physiotherapy and even possibly a surgical procedure. The term "rotator cuff injuries" comprises tendinitis, partial-thickness tears, total-thickness tears, and massive tears. The diagnosis is based on a thorough physical exam and radiological studies, specially magnetic resonance imaging. Non-surgical treatment of these injuries has a positive prognosis in most patients, however some factors like tear size and time of onset could persuade the physician into performing a surgical procedure.

KEYWORDS: rotator cuff; tendinopathy; acromioclavicular joint; physical examination.

INTRODUCCIÓN

La lesión del Manguito de los Rotadores es una de las causas principales de dolor musculoesquelético y se considera la patología de hombro más frecuente (1). Se asocia fuertemente a la edad y a otros factores como historia previa de trauma, ocupación, dominancia de la extremidad, fumado e hipercolesterolemia (2). El término engloba un grupo de patologías caracterizadas por dolor en la región deltoidea al realizar actividades por encima de la cabeza con una pérdida del arco de movimiento del hombro (3), y se pueden clasificar de acuerdo al tiempo de evolución, el mecanismo, y la localización y tamaño de la lesión (1).

El propósito de esta revisión es repasar por medio de una recopilación de artículos científicos actualizados los aspectos generales más importantes, así como la clasificación y el diagnóstico de las principales patologías que conforman las lesiones del Manguito de los Rotadores,

específicamente las rupturas de espesor parcial, espesor completo y masivas.

MÉTODO

Se realizó una exhaustiva revisión bibliográfica en buscadores de internet como Pubmed y Google Scholar, incluyendo artículos en español e inglés que contaran con información actualizada de menos de cinco años desde su publicación.

Se escogieron artículos de revisión sistemática y meta-análisis, utilizando las palabras clave como Manguito de los Rotadores, tendinopatía, examen físico y articulación acromioclavicular para la búsqueda, se obtuvo un total de 72 artículos, de los cuales se seleccionaron solamente 17, estos cumplen con texto completo, una excelente metodología con importancia clínica relacionada al tema en revisión, incluyen anatomía, etiopatogenia, diagnóstico y manejo, se descartaron los que

contenían una metodología deficiente. Adicionalmente se consultó al libro de Anatomía con Orientación Clínica Moore Octava edición.

ANATOMÍA

El manguito de los rotadores está integrado por cuatro de los músculos intrínsecos del hombro; el infraespinoso, el supraespinoso, el redondo menor y el subescapular. Los tendones de estos cuatro músculos refuerzan la articulación glenohumeral mediante su unión con la membrana fibrosa de la cápsula, reforzándola por tres lados (anterior, superior y posteriormente), brindando protección y apoyo activo a dicha articulación. Los cuatro músculos discurren lateralmente y así logran envolver la cabeza del húmero (**FIGURAS 1 y 2**).

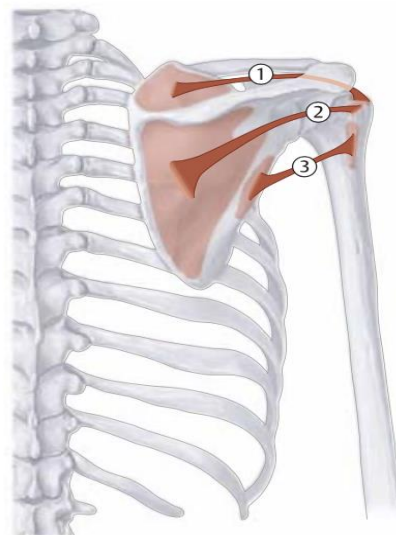
La función principal del Manguito de los Rotadores es asegurar y traccionar la cabeza del húmero para mantenerla fija en la cavidad glenoidea de la escápula; el músculo infraespinoso y redondo menor realizan rotación externa del brazo, el subescapular es el principal rotador interno y el supraespinoso inicia la abducción (durante los primeros 15°) del brazo (4).

EPIDEMIOLOGÍA

La lesión del manguito de los rotadores es sumamente frecuente, sin embargo para hablar de prevalencia es necesario diferenciar entre las patologías específicas que involucra este término (como la ruptura completa y la ruptura parcial) y la condición del paciente (sintomático o asintomático) (1). Se han observado anomalías asintomáticas del manguito de los rotadores en el 30% de pacientes mayores de 60 años, y en el 62% de los pacientes mayores a 80 años (3).

En un estudio de Yamaguchi et al. en Estados Unidos, al evaluar pacientes con molestias unilaterales en el hombro se descubrieron rupturas unilaterales del manguito de los rotadores en el 33.8% (promediando 58.7 años de edad) y bilaterales en el 30.1% (promediando 67.8 años de edad) (2). En un estudio en cadáveres conducido por Yamanaka y Fukada et al. se encontraron que el 7% presentaban rotura de espesor total, y el 13% rotura de espesor parcial del músculo supraespinoso (1). De forma similar, Lehman et al. estudiaron cadáveres pero dividiéndolos por subgrupo de edad y notaron que el 30% de los pacientes mayores de 60 años y el 6% de los pacientes menores de 60 años presentaron lesiones de espesor completo del manguito de los rotadores (1), evidenciando así la importante correlación entre la edad y la patología.

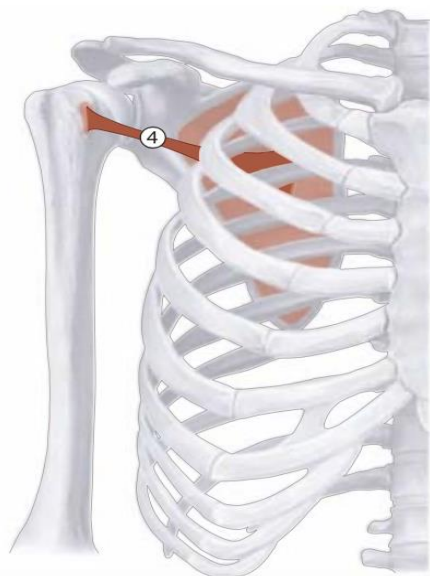FIGURA 1. Anatomía del manguito de los rotadores



Nota: 1. Supraespinoso, 2. Infraespinoso, 3. Redondo menor.

Fuente: Tomado de https://commons.m.wikimedia.org/wiki/File:Posterior_Rotator_Cuff.png. Open Access article license (<https://creativecommons.org/licenses/by-sa/4.0/deed.en>)

FIGURA 2. Anatomía del manguito de los rotadores



Nota: 4. Subescapular

Fuente: tomado de https://commons.m.wikimedia.org/wiki/File:Anterior_Rotator_Cuff.png, Open Access article license (<https://creativecommons.org/licenses/by-sa/4.0/deed.en>) https://commons.m.wikimedia.org/wiki/File:Anterior_Rotator_Cuff.png

ETIOLOGÍA

La lesión del Manguito de los Rotadores es considerada multifactorial (5), comúnmente asociada a la edad (3), se describe que en personas mayores de 60 años existe cinco veces más probabilidades de lesión. La mano dominante tiene el doble de posibilidades de lesionarse por su sistema vascular significativamente comprometido más que todo en adultos mayores (6).

Se han descrito mecanismos extrínsecos dentro de los cuales figuran las variaciones anatómicas (acromion, coracoides), estilo de vida (alcoholismo, tabaquismo, enfermedades metabólicas), y mecanismos intrínsecos como edad, microtraumatismo, alteración micro estructural del colágeno (1), genética, cambios vasculares y carga alterada (sobreesfuerzo de la extremidad

dominante) (7). Existe un fuerte vínculo entre factores extrínsecos e intrínsecos, como ejemplo el decremento temporal de la distancia acromio-humeral e inflamación del tendón supraespinoso que resulta de la fatiga muscular del Manguito de los Rotadores, lo que lleva a una disminución del espacio subacromial y por consiguiente compresión tendinosa (7). Otras etiologías que se relacionan son la homeostasis del tejido normal y vías de eliminación de células dañadas, si se presenta alguna alteración en alguno de estos procesos, puede dar como resultado daño en los tendones (6).

Entre las etiologías traumáticas destaca la luxación de hombro, que tiene fuerte relación con la ruptura aguda de tendones del Manguito de los Rotadores, 54% en edades 40-87 años y un 49% en edades de 60-89 años (8).

FACTORES PREDISPONENTES

En la bibliografía se describen múltiples factores de riesgo, dentro de los cuales se menciona la edad, sexo, tabaquismo, enfermedades metabólicas, postura y ocupación.

- **Edad:** es el factor de riesgo más importante para el desarrollo de lesión del manguito de los rotadores (1), principalmente se presenta en adultos mayores de 60 años (2).
- **Sexo:** se ha demostrado que ambos sexos están igualmente predispuestos a presentar lesiones, sin embargo se descubrió un incremento de la prevalencia de la ruptura de espesor total asintomática en mujeres que se encontraban en periodo de postmenopausia (2).

- **Tabaquismo:** la nicotina es un vasoconstrictor que conduce a hipoperfusión de tejidos, en el manguito de los rotadores se va a presentar principalmente en la zona crítica tendinosa (ubicada a 15mm de la inserción del músculo infraespinoso y supraespinoso) (1). En un estudio de Baumgarten et al, en 586 pacientes que presentaban dolor unilateral en el hombro, se obtuvo un historial de tabaquismo en el 61,9% de los pacientes con un promedio de 23.4 años de fumar 1,25 paquetes por día y 30.1 años medios de paquete por lo que concluyeron que fumar afecta negativamente la vascularización de los tendones (2).
- **Enfermedades metabólicas:** la hipercolesterolemia (depósitos de colesterol) tiene una relación muy estrecha con la ruptura tendinosa (1). La diabetes (el estado hiperglucémico) afecta la organización reticular del colágeno del tendón lo que disminuye la contención de proteoglicanos. Se ha demostrado que los pacientes diabéticos tienen movilidad limitada de la articulación del hombro y reducción de la fuerza muscular con una función deteriorada (5).
- **Ocupación y postura:** personas dedicadas a trabajos que involucren vibración, movimientos por encima del nivel de los hombros (5), uso muy frecuente y activo de mano dominante, han demostrado alta asociación con lesiones del manguito de los rotadores (2). Una mala postura es un factor de riesgo independiente para lesiones sintomáticas o asintomáticas, personas con hipercifosis e hiperlordosis y adultos mayores son los más afectados (2). El pinzamiento es un factor de riesgo directo e independiente, ya que crea disminución del

flujo vascular lo que ocasiona tendinitis y alteraciones de la función vascular (1).

CLASIFICACIÓN DE LESIONES

Si bien el concepto de “Enfermedad del Manguito de los Rotadores” involucra un amplio espectro de patologías como el pinzamiento subacromial, bursitis, rupturas parciales, totales y masivas, y artropatía de la articulación gleno-humeral (3), al hablar de Lesiones del Manguito de los Rotadores propiamente, destacan la tendinitis y las rupturas de espesor parcial, completo y masivo.

Las rupturas tendinosas se definen como desgarros o separaciones de 1 o más de los tendones del Manguito de los Rotadores de su inserción en el húmero, que varían en tamaño y pueden ser agudas o crónicas (8). Las rupturas parciales y totales usualmente son lesiones crónicas debido a degeneración y desgaste tendinoso, sin embargo los tendones pueden sufrir lesiones agudas posteriores a trauma (8). Actualmente existen muchos sistemas de clasificación para las lesiones (9), sin embargo no existe un consenso claro acerca de cuál clasificación se debe utilizar (10). En un estudio del Comité de Artroscopia y el Comité de Extremidad Superior de la ISAKOS se llegó a la conclusión de que para que una clasificación sea universal y de uso estandarizado, debía incluir el tamaño del desgarró, el número de tendones lesionados, calidad del tendón, forma del desgarró y valoración de la atrofia muscular e infiltración grasa por medio de RMN, sin embargo en ninguna de las clasificaciones más utilizadas (DeOrio, Ellman, y Harryman por ejemplo) aparecen todos los parámetros mencionados (9). Se detallan las principales lesiones del Manguito de los Rotadores:

Tendinitis del manguito de los rotadores

Resulta inevitable hablar de tendinitis sin mencionar el Síndrome de Pinzamiento Subacromial como el principal mecanismo extrínseco de lesión (11). Este síndrome clínico consiste en el atrapamiento doloroso del tejido blando en el espacio subacromial, donde la abducción de la extremidad genera un contacto anormal entre el Manguito de los Rotadores y el borde inferior y anterolateral del Acromion (11), que con el tiempo va a resultar en inflamación tendinosa (tendinitis) especialmente del músculo Supraespinoso (11). La sintomatología es progresiva, caracterizada principalmente por dolor en la región deltoidea (porción anterior, superior y lateral del hombro específicamente) que se agrava al realizar actividades por encima del nivel del hombro (actividades diarias, laborales o deportivas) (12).

Rupturas de espesor parcial

A pesar de que las rupturas de espesor parcial son una causa frecuente de dolor e impotencia funcional en el hombro adulto, y son de dos a tres veces más frecuentes que las rupturas de espesor total, la literatura acerca del tema es escasa (13). Clásicamente se les ha clasificado de acuerdo a la localización de la ruptura en Articulares, Bursales e Intratendinosas que posteriormente se clasifican según la profundidad afectada (2).

- **Articulares:** se observan desde la articulación glenohumeral, en dirección de inferior a superior. Son las más frecuentes y usualmente involucran la porción posterior del músculo supraespinoso y la porción superior del infraespinoso (14).

Aunque el pinzamiento interno tiene un rol fundamental en este tipo de lesión

(14), se ha comprobado la existencia de una zona hipovascular en la zona articular del tendón que lo predispone a sufrir lesiones (2).

- **Bursales:** se observan desde la zona subacromial, en dirección de superior a inferior. Son menos frecuentes y se originan a partir de pinzamientos externos y la degeneración crónica que viene con el proceso de envejecimiento.
- **Intratendinosas:** se describen como una variación de las articulares, donde la inserción tendinosa parece estar intacta pero hay una lesión intratendinosa de espesor parcial (14).

Rupturas de espesor completo

Estas lesiones se pueden clasificar en cuatro grupos principales; con afectación ósea (tipo A), tendinosa (tipo B), en unión miotendinosa (tipo C) y por insuficiencia muscular (Tipo D) (10).

- **Tipo A:** infrecuentes, se refieren a aquellas lesiones de espesor total que involucran alguna de las tuberosidades humerales como fracturas (avulsiones), no-uniones, o insuficiencias óseas (10).
- **Tipo B:** las más frecuentes, típicamente se clasifican según el tamaño del desgarrado en centímetros o el número de tendones afectados, así como el patrón de la ruptura (en medialuna, en forma de "U" o en forma de "L") (10).
- **Tipo C:** son raros, más frecuentemente del músculo supraespinoso y usualmente de origen traumático (10).
- **Tipo D:** toma en cuenta la infiltración grasa, la neuropatía del Supraescapular, o tumores, que puedan afectar la

“calidad” muscular y llevar a rupturas completas (10).

Rupturas Masivas

Tradicionalmente se han descrito como lesiones con un diámetro de 5cm o más en dirección antero-posterior (3).

DIAGNÓSTICO

Una historia clínica detallada es necesaria para evaluar cualquier patología de hombro (14). Entre la sintomatología más frecuente se encuentran el dolor crónico, usualmente entre los 70° y 120° de elevación (11) (que puede ser leve o severo) en la región anterior y lateral del hombro, así como debilidad (14). Sin embargo la ausencia de estos síntomas no descarta la patología del Manguito de los Rotadores (14).

El examen físico debe incluir la palpación de puntos dolorosos a la altura de la tuberosidad mayor (12), inspección de la articulación acromioclavicular, del tendón de la cabeza larga del bíceps, y de los músculos supraespinoso e infraespinoso para valorar posible atrofia (14). Todos los componentes del Manguito de los Rotadores deben ser examinados por medio de pruebas físicas diseñadas para aislar su función:

- **Signo de Neer:** el examinador estabiliza la escápula del paciente con una mano, y procede a elevar pasivamente la extremidad del paciente (abducida 30°, con el codo extendido y ligera rotación interna de la muñeca) con la otra mano (12). Se considera positiva si existe dolor en la región anterior o lateral del hombro al sobrepasar los 90° debido a que la tuberosidad mayor comprime el tendón supraespinoso contra el arco coracoacromial (12).

- **Prueba de Neer:** posterior a presentar un signo de Neer positivo, se puede infiltrar el espacio subacromial con 5 a 10 ml de Lidocaína (12). Si hay una mejoría de los síntomas entonces la patología se encuentra a nivel del espacio subacromial (12).
- **Prueba de Hawkins-Kennedy:** el paciente coloca el brazo aducido, con 90° de elevación, y el codo flexionado 90° (11). El examinador estabiliza la escápula y procede a realizar una rotación interna forzada del brazo del paciente que resulta dolorosa si existiera un pinzamiento del músculo Supraespinoso (11).
- **Prueba de Jobe (“Empty Can”):** el paciente coloca ambas extremidades superiores con el brazo abducido 30° y elevado 90°, y el codo extendido completamente (12). Se le pide al paciente que haga rotación interna máxima (como si estuviera vaciando una lata) y que intente elevar ambas extremidades contra la resistencia que el examinador ejerce sobre sus muñecas (12). La prueba es positiva si existe dolor o debilidad en alguna de las extremidades (12).
- **Prueba de rotación externa contra resistencia:** el paciente coloca su brazo en aducción y flexiona el codo 90°, procede a realizar rotación externa contra resistencia impuesta por el examinador (12). Si existe debilidad se considera positiva (12) y orienta hacia lesión del músculo Infraespinoso.
- **Prueba de “Lift-Off”:** el paciente coloca el brazo en rotación interna y con el codo flexionado por detrás de la espalda, luego intenta despegar la extremidad de la zona lumbar y mantenerla separada

(12). La prueba es positiva si hay inhabilidad para mantener la posición y orienta hacia patología del músculo Subescapular.

- **Prueba de Codman (“De Caída”):** el examinador eleva la extremidad del paciente pasivamente hasta los 120°-140°, con el brazo abducido 30° y el codo extendido completamente, luego retira la ayuda y se le pide al paciente que sostenga esa posición (12). La prueba es positiva si es incapaz de sostener esa posición y orienta hacia una deficiencia importante de los músculos supraespinoso e infraespinoso (12).

De estas pruebas, la más sensible (68.4%) es la de Jobe (“Empty Can”) y las más específicas son “Lift-Off” y Codman (100%) para rupturas del Manguito de los Rotadores en general (2). La prueba de Hawkins es bastante sensible (83%) pero poco específica (23%) (2). Estas pruebas por sí solas tienen una baja especificidad y sensibilidad pero al utilizarlas juntas resultan indispensables en el diagnóstico diferencial de la patología (11).

Sin embargo, para establecer el diagnóstico definitivo es necesario realizar pruebas de imágenes radiológicas:

- **Radiografía simple:** las radiografías son estándar en la evaluación inicial de cualquier patología de hombro (14). La serie convencional de hombro consiste en una proyección AP, una axilar y una escapular en Y (11). Permiten valorar el estado del arco coracoacromial, la articulación acromioclavicular, la localización de la cabeza humeral (11), y cualquier cambio esclerótico o quístico de la tuberosidad mayor (14).

- **Ultrasonografía:** el US ha mostrado una buena sensibilidad y especificidad (84% y 89%) para la evaluación de rupturas parciales y totales (2), sin embargo su efectividad depende de la capacidad y experiencia del operador (14). Permite visualizar cambios tendinosos iniciales, especialmente del Supraespinoso (11).
- **Resonancia magnética:** la RMN continúa siendo el gold standard para el diagnóstico de lesiones del Manguito de los Rotadores. Se ha vuelto el método más utilizado para estas patologías (14) debido a su alta sensibilidad y especificidad (92% y 93%) (11). Brinda información del tamaño de la ruptura, la extensión, la retracción, infiltración grasa, y atrofia muscular (2).

ABORDAJE

Un alto porcentaje de las lesiones del Manguito de los Rotadores evolucionan de manera favorable aplicando solamente medidas conservadoras, sin embargo cuando no es el caso se recurre a medidas terapéuticas más invasivas como lo es la cirugía (15). Medidas conservadoras tales como el tratamiento con analgésicos o antiinflamatorios, ejercicios de estiramiento, y cambios en la postura, son beneficiosos hasta en un 50% de los pacientes (15). En casos donde el tiempo de cronicidad es mayor a 6 meses y el tamaño de la ruptura es mayor a 3 cm, el manejo conservador no va a ser tan efectivo (15). Otra opción terapéutica conservadora son las inyecciones locales que generalmente se utilizan en pacientes con sintomatología importante que no responde a los antiinflamatorios orales (16). Comúnmente se han utilizado corticosteroides como Triamcinolona y Metilprednisolona, sin

embargo se han descrito otras opciones como el Plasma Rico en Plaquetas (PRP) y las Células Madre Mesenquimatosas (MSCs) que han ganado popularidad, aunque la evidencia existente de su eficacia es limitada (16).

Las roturas traumáticas con presencia de pseudoparálisis o rupturas de una extensión mayor de 3cm son indicaciones de intervención quirúrgica temprana, para evitar problemas futuros de funcionalidad del paciente (15).

La preparación preoperatoria demuestra beneficios importantes en la recuperación postoperatoria, tener en cuenta factores como la edad, tiempo y evolución del dolor, localización, deporte y actividad laboral ayudan a escoger la intervención quirúrgica más beneficiosa para el paciente (15).

En un estudio meta-análisis se comparó el manejo conservador (uso de esteroides, fisioterapia) y el quirúrgico incluyendo procedimientos como la reparación del tendón del músculo supraespinoso combinada con acromioplastia, tenotomía de la cabeza larga del bíceps, llegando a concluir que la evidencia es escasa para demostrar que la cirugía es más eficaz que el tratamiento conservador si se decide intervenir tempranamente al paciente, antes de darle oportunidad al tratamiento conservador, por lo tanto recomiendan que este sea la primera elección de tratamiento,

al menos que la lesión ya sea de indicación quirúrgica definitiva (17).

CONCLUSIÓN

Las lesiones del Manguito de los Rotadores se considera la patología dolorosa de hombro más frecuente y es causa de múltiples consultas a Servicios de Salud. Es fundamental que el profesional de salud realice un adecuado diagnóstico con el fin de clasificar la lesión, siendo las lesiones más frecuentes la tendinitis y las rupturas de espesor parcial, completo y masivo.

Se evidencia que no existe una prueba física específica que oriente por sí sola al diagnóstico por lo tanto se tienen que utilizar estudios de imagen siendo la resonancia magnética el estudio de elección.

Se recomienda que el médico tenga conocimiento sobre este tipo de lesiones, considerando su etiología multifactorial y sus múltiples factores de riesgo, realizando un exhaustivo examen físico para que se logre realizar un adecuado abordaje del paciente y así definir el manejo adecuado, sin embargo se evidencia escasez de estudios actualizados con un manejo concluyente y detallado, este podría ser objetivo de futuras investigaciones con el propósito de actualizar al personal médico y evitar al paciente consecuencias perjudiciales por un mal manejo de la lesión.

REFERENCIAS

1. Osma Rueda JL, Carreño Mesa FA. Manguito de los rotadores: epidemiología, factores de riesgo, historia natural de la enfermedad y pronóstico. Revisión de conceptos actuales. Revista Colombiana de Ortopedia y Traumatología [Internet]. 2016 09 14 [citado 3 agosto 2020];30(1):2-12. <http://dx.doi.org/10.1016/j.rccot.2016.09.001>
2. Nathan Sambandam S, Khanna V, Gul A, Mounasamy V. Rotator cuff tears: An evidence based approach. World J Orthop [Internet]. 2015 12 18 [citado 3 agosto 2020];6(11):902-918. <http://doi.org/10.5312/wjo.v6.i11.902>

3. Dang A, Davies M. Rotator Cuff Disease: Treatment Options and Considerations. *Sports Med Arthrosc* [Internet]. 2018 09 [citado 3 agosto 2020];26 (3):129–133. <http://doi.org/10.1097/JSA.0000000000000207>
4. Moore K, Dailey A, Agur A. Miembro Superior. *Anatomía con orientación clínica*. 8th ed. Philadelphia: Wolters Kluwer; (2017). p 368-370.
5. Leong, H., Fu, S., He, X., Oh, J., Yamamoto, N., & Yung, S. Risk factors for rotator cuff tendinopathy: a systematic review and meta-analysis. *J Rehabil Med* [Internet]. 2019 08 [citado 3 agosto 2020];(51): ISSN 1650-1977. <http://doi.org/10.2340/16501977-2598>
6. Arjun Sayampanathan A, Chye Andrew TH. Systematic review on risk factors of rotator cuff tears. *Journal of Orthopaedic Surgery* [Internet]. 2017 02 13 [citado 3 agosto 2020];(25(1):1–9. <http://doi.org/10.1177/2309499016684318>
7. Lewis J, McCreesh K, Roy JS, Ginn K. Rotator Cuff Tendinopathy: Navigating the Diagnosis- Management Conundrum. *J Orthop Sports Phys Ther* [Internet]. 2015 10 31 [citado 3 agosto 2020];45(11):923–937. <http://doi.org/10.2519/jospt.2015.5941>
8. Craig R, Holt T, Rees JL. Acute rotator cuff tears. *BMJ* [Internet]. 2018 12 11 [citado 3 agosto 2020];(359):5366. <http://doi.org/10.1136/bmj.j5366>
9. Moreno A. Roturas completas del manguito de los rotadores. Clasificación del manejo en el paciente joven, el deportista y el anciano. Evidencia de reparación con doble fila o fila sencilla. *Revista Colombiana de Ortopedia y Traumatología* [Internet]. 2016 10 [citado 2 agosto 2020];30(1):36–48. <https://doi.org/10.1016/j.rccot.2016.09.011>
10. Lädermann A, Burkhart SS, Hoffmeyer P, Neyton L, Collin P, Yates E, et al. Classification of full-thickness rotator cuff lesions: a review. *EOR* [Internet]. 2016 12 [citado 4 agosto 2020];(1):420–430. <http://doi.org/10.1302/2058-5241.1.160005>
11. Garving C, Jakob S, Bauer, I, Nadjar R, Brunner UH. Impingement Syndrome of the Shoulder. *Dtsch Arztebl Int* [Internet]. 2017 [citado 4 agosto 2020];(114):765–776. <http://doi.org/10.3238/arztebl.2017.0765>
12. Carreño Mesa FA, Osma Rueda JL. Diagnóstico de la rotura del manguito de los rotadores (pruebas clínicas e imagenología). Revisión de conceptos actuales. *Revista Colombiana de Ortopedia y Traumatología* [Internet]. 2016 09 19 [citado 4 agosto 2020];30(S1):13–25. <http://dx.doi.org/10.1016/j.rccot.2016.09.009>
13. Io IK, Denkers MR, More KD, Nelson AA, Thornton GM, Boorman RS. Partial-thickness rotator cuff tears: clinical and imaging outcomes and prognostic factors of successful nonoperative treatment. *Open Access Journal of Sports Medicine* [Internet]. 2018 09 18 [citado 5 agosto 2020];(9):191–197. <http://doi.org/10.2147/OAJSM.S153236>
14. N. Liu J, Garcia GH, Gowd AK, Cabarcas BC, Charles MD, Romeo AA, et al. Treatment of Partial Thickness Rotator Cuff Tears in Overhead Athletes. *Curr Rev Musculoskelet Med* [Internet]. 2018 01 13 [citado 5 agosto 2020];(11):55–62. <https://doi.org/10.1007/s12178-018-9459-2>
15. Gómez Palomo J, López Arévalo R, Delgado Martínez A. Tratamiento quirúrgico de las lesiones del manguito de los rotadores. Indicación y planificación preoperatoria. *Rev. S. And. Traum. y Ort.* [Internet]. 2017 12 29 [citado 9 agosto 2020]; 34 (4):27-36. ISSN-e 1578-9756. <https://dialnet.unirioja.es/servlet/articulo?codigo=6402031>
16. Lin KM, Wang D, Dines JS. Injection Therapies for Rotator Cuff Disease. *Orthop Clin N Am* [Internet]. 2018 04 [citado 9 agosto 2020];49 (2):231–239. <https://doi.org/10.1016/j.ocl.2017.11.010>
17. Ryösä A, Laimi K, Äärimaa V, Kukkonen J, Saltychev M, Lehtimäki K. Surgery or conservative treatment for rotator cuff tear: a meta-analysis. *Disability and Rehabilitation* [Internet]. 2016 07 06 [citado 9 agosto 2020];39 (14):1357–1363. <http://dx.doi.org/10.1080/09638288.2016.1198431>