

Víti til varnaðar

Tvö alvarleg augnslys vegna fikts við flugelda

Ágrip

Tveir unglingspiltar fengu meðferð á augndeild Landspítalans vegna alvarlegra augnáverka eftir fikt með heimatilbúna sprængjur úr flugeldunum „Víti“ sem sprangu í höndunum á þeim. Annar pilturinn fékk glerflís inn í auga og þurfti glerhlaupsaðgerð til að fjarlægja flísina. Einnig fékk hann talsverða áverka á húð í andliti og á hendi. Hinn pilturinn brenndist illa á hornhimnu og í andliti. Hornhimmurnar voru meðhöndlaðar meðal annars með líknarbelgshimnu. Í báðum tilfellum fór betur en á horfðist. Tilgangur greinarinnar er að vekja athygli á hversu hættulegt fikt með flugelda getur verið. „Víti“ hefur verið vinsæll flugeldur til að fiksa við og er auðvelt að finna leiðbeiningar á spjallrásum á veraldarvefnum. Æskilegt er að herða eftirlit með sölu flugelda og efla forvarnaraðgerðir, sérstaklega gagnvart börnum og unglingum.

Inngangur

Augnáverkar vegna flugelda eru árviss viðburður á Íslandi, en mislangengur þó. Fyrir 20 árum urðu fjölmörg alvarleg augnslys og meirihluti þeirra vegna svonefndra tívolíbomba, sem voru bannaðar fyrir almenning í beinu framhaldi. Um áramótin 2008-9 urðu tvö alvarleg augnslys vegna tiltekinnar tegundar flugelds sem nefndur er „Víti“. Spjallrásir á veraldarvefnum gefa nákvæmar leiðbeiningar um hvernig má fiksa við þessar sprængjur og búa til heimatilbúna flugelda.^{1,2} Tveir drengir á unglingsaldri sem léku þennan leik, urðu fyrir mjög alvarlegum augnáverkum sem við gerum nánar grein fyrir hér.

Sjúkratilfelli 1

Unglingspiltur var með yngri bróður sínum og nágrönnum að sprengja flugelda. Hann hafði keypt flugelda sem kallast „Víti“ og tekið í sundur í smærri einingar og kveikt í þeim. Einum þeirra náði hann ekki að henda frá sér í tæka tíð og sprakk þá flugeldurinn framan í hann. Pilturinn var ekki með hlífðargleraugu. Hann missti ekki meðvitund en við komu á bráðamóttöku í Fossvogi gat hann ekki opnað augun (mynd 1). Við skoðun var mikill yfirborðsbruni og sót í báðum augum. Hann gat einungis greint handahreyfingar. Tölvusneiðmynd af andlitsbeinum var eðlileg. Augnskoðun í svæfingu sýndi blæðingu á hvítu augans á báðum augum, stór yfirborðssár og hlutþykktarskurði á hornhimnu (mynd 2). Í vinstra auga var lítil forhólsblæðing. Augun voru hreinsuð og

Gauti R. Vilbergsson¹
aðstoðarlæknir

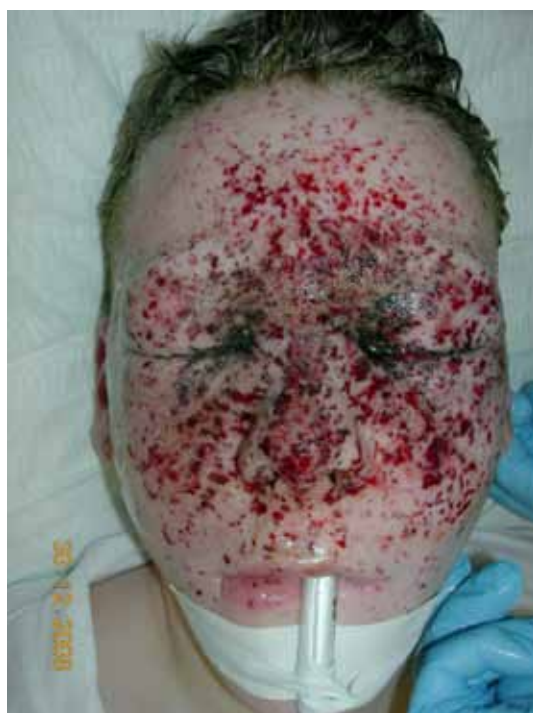Sylvía O. Einarsdóttir²
aðstoðarlæknir

Sigríður Erla Óskarsdóttir¹
læknir

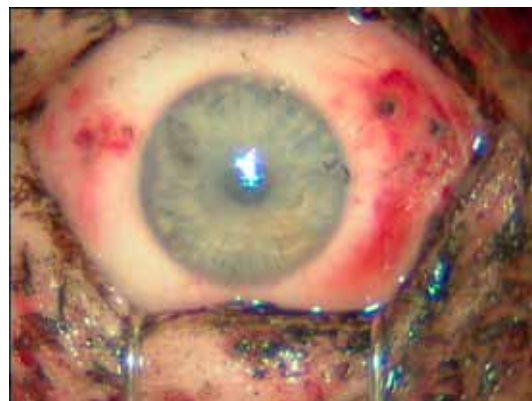
Eydís Ólafsdóttir¹
augnlæknir

Einar Stefánsson^{1,3}
augnlæknir

Lykilorð: augnslys, flugeldar, börn, líknarbelgur, glerhlaupsaðgerð, aðskotahlutur, hornhimna.



Mynd 1. Tilfelli 1: Unglingspiltur við komu á bráðamóttöku. Andlitsbruni eftir skoteldasprengingu.



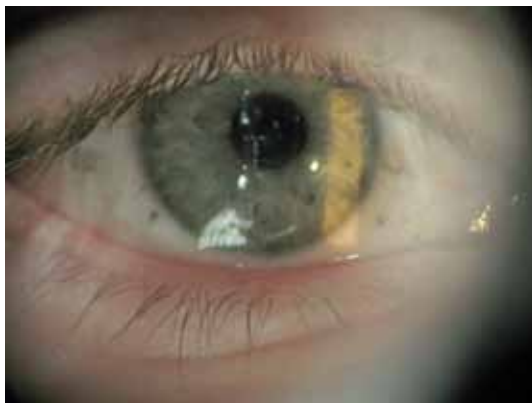Mynd 2. Tilfelli 1: Þjúgur, skurðir og sót í auga eftir skoteldasprengingu.

¹Landspítala,
²Heilbrigðisstofnun Vesturlands,
³læknadeild HÍ

Fyrirspurnir og
bréfaskipti:
Einar Stefánsson,
augnlækningadeild
Landspítala

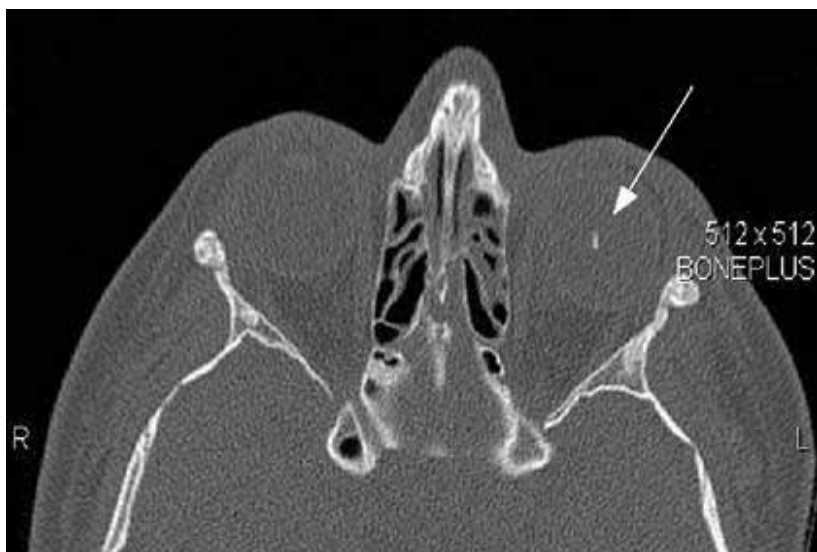einaste@landspitali.is

Mynd 3. Tilfelli 1: Skoðun ári eftir slys. Sót sést í augnslímhúð og hornhimnu.



búið um með sýklalyfjasmyrslum og grisjum. Daginn eftir voru líknarbelgslinsur (Prokera[®]) lagðar í bæði augu. Meðferð var hafin með steradropum, sýklalyfjadropum og augndropum sem víkka ljósop. Einnig var drengurinn settur á tetracyclín-töflur og á háa skammta af C-vítamíni. Tetracyclín verndar gegn skaða í uppistöðuvef (stroma) hornhimnu.³ C-vítamín (askorbínsýra) flýtir gróanda og notkun þess í alvarlegum bruna á hornhimnu er tengd betri útkomu á sjón, en C-vítamín hefur andoxandi eiginleika.⁴

Premur vikum eftir áverkann var líðan allgöð, en drengurinn kvartaði um augnþurrk. Sjónskerpa var 0,7 á báðum augum. Hornhimnusárin voru gróin en djúp ör á báðum hornhimnum. Skoðun var gerð rétt rúmu ári eftir slys og var líðan hans góð. Hann hafði ekki verið að nota neina augndropa. Við skoðun var sjónskerpa á hægri auga 1,0 og 0,8 á vinstra auga. Það var enn að sjá sót í augnslímhúð beggja vegna og einnig í hornhimnu (sjá mynd 3). Ör voru til staðar á hornhimnu. Að öðru leyti var skoðun eðlileg, forhólf, augasteinn og augnbotn í lagi.



Mynd 4. Tilfelli 2: Sneiðmynd af höfði. Örin bendir á glerflís í vinstra auga eftir skoteldasprengringu.

Sjúkratilfelli 2

Unglingspiltur var ásamt yngri bróður sínum að taka í sundur og tæma púður úr flugeldinum „Víti“ sem hann hafði keypt sjálfur. Þegar hann var að klippa upp síðasta kínverjann hljóp neisti í púðrið og staukurinn sprakk í höndunum á honum. Pilturinn var ekki með hlífðargleraugu. Við sprenginguna brotnaði gluggarúða sem hann stóð við og fíngerð glerbrot úr sprengjuílátinu þeyttust yfir hann og yngri bróðurinn. Til marks um kraft sprengingarinnar holaðist stórt stykki úr gluggakistu sem hann hélt ílátinu yfir. Hann var fluttur á bráðadeild í Fossvogi með mörg blæðandi sár á vinstri hendi og framhandlegg, auk áverka í andliti og augum.

Við skoðun á slysadeild sáust mörg blæðandi sár og sótagrir í andliti, augnlokum og víðar. Sjúklingur lýsti óbreyttri sjón á hægri auganu og voru minni háttar yfirborðsáverkar þar á hornhimnu. Með vinstra auga greindi hann aðeins ljós og útlínur en ekki fingur í eins metra fjarlægð. Sjáaldur á vinstra auga var niðurdregið og dropalaga. Hornhimnan virtist heil en blóð í forhólfi byrgði fyrir innsýn í augnbotn. Á hvítunni, innan við hornhimnu, var svartur depill sem líktist sári eða sóti. Gerð var tölvusneiðmynd af höfði sem sýndi aðskotahlut, ef til vill glerbrot, inni í vinstra auga. Að auki sáust minni aðskotahlutir í augnlokum og annarsstaðar í andliti. Röntgenmynd af framhandleggjum sýndi einnig fjölda aðskotahluta. Augnskurðaðgerð var gerð í svæfingu, glerflísar fjarlægðar úr yfirborði beggja augna og andlitshúð. Á vinstra auga voru skurðir á hvítu og hornhimnu saumaðir og gerð glerhlaupsaðgerð til að fjarlægja glerflís, sem hafði farið inn í vinstra augað innanvert, hrokkið af afturvegg augans og sat í utanverðu glerhlaupinu. Drengurinn fékk sýklalyf í æð og staðbundna meðferð með steradropum, sýklalyfjakremi og augndropa til að víkka ljósop í vinstra auga. Hann lét vel af sér daginn eftir aðgerð og gat talið fingur í tveggja metra fjarlægð. Á þriðja degi var sýklalyfjagjöf í æð hætt og útskrifaðist sjúklingur heim. Viku síðar mældist sjónskerpa á vinstra auga 0,6. Sjónhimna lá að augnbotni og augasteinn var tær. Fjórum vikum eftir aðgerð var sjónskerpa orðin 1,0 á vinstra auga.

Umræða

Hér hefur tveimur alvarlegum augnslysum eftir fikt með flugelda verið lýst. Í báðum tilfellum höfðu unglingsdrengir keypt flugelda er nefnast „Víti“, og reynt að búa til sprengjur sem síðan sprungu í höndunum á þeim.

Augnáverkar af völdum flugelda og heimatil-

búinna sprengja geta verið margvíslegir. Hornhimnusár og -bruni, augnlokabruni, forhólfblæðingar, sjónhimnu- og glerhlaupsblæðingar, augnknattarrof, aðskotahlutir inni í auga og ský á augasteini tengd áverkum má taka sem dæmi.⁵ Þessir áverkar eru misalvarlegir en geta í verstu tilfellum haft í för með sér varanlega sjónskerðingu, blindu eða augnmissi.⁶ Samkvæmt erlendum rannsóknum er algengi varanlegs augnskaða eftir flugeldaslys á bilinu 30-40%.⁵⁻⁷ Í þessum tveimur tilfellum fór betur en á horfðist þrátt fyrir alvarlega áverka.

Um áramótin 2008-9 (desember og janúar) leituðu 38 sjúklingar á slysa- og bráðamóttöku Landspítala í Fossvogi vegna flugeldaáverka.⁸ Sautján börn á aldrinum 12-16 ára slösuðust vegna meðhöndlunar á flugeldum og voru það allt drengir.⁸ Sala er takmörkuð til þessa aldurshóps samkvæmt viðauka með reglugerð númer 952/2003 og er meðal annars óheimilt að selja þeim skotelda eins og Víti. Reynsla frá öðrum löndum sýnir að þegar einungis reyndir sérfræðingar mega sprengja flugelda, fækkar slysum stórkostlega.⁹

Það er okkar von að þessi tilfelli verði til þess að gripið verði til hertra ráðstafana við sölu á flugeldum og að forvarnaraðgerðir verði eflar.

Þakkir

Sérstakar þakkir fær Anna María Þórðardóttir hjúkrunarfræðingur á slysadeild Landspítala.

Heimildir

1. www.hugi.is/tilveran / 30. júlí 2010
2. www.hugi.is/hatidir / 30. júlí 2010
3. Ralph RA. Tetracyclines and the treatment of corneal stromal ulceration: a review. *Cornea* 2000; 19: 274-7.
4. Venkata SJ, Narayanasamy A, Srinivasan V, et al. Tear ascorbic acid levels and the antioxidant status in contact lens wearers: a pilot study. *Indian J Ophthalmol* 2009; 57: 289-92.
5. Kuhn FC, Morris RC, Witherspoon DC, et al. Serious fireworks-related eye injuries. *Ophthalmic Epidemiol* 2007; 7: 139-48.
6. Rasmussen ML, Prause JU, Johnson M, Kamper-Jørgensen F, Toft PB. *Acta Ophthalmol* 2008; 88: 218-21.
7. Sacu S, Ségur-Eltz N, Stenng K, Zehetmayer M. Ocular firework injuries at New Year's eve. *Ophthalmologica* 2002; 216: 55-9.
8. Gagnagrunnur skráningar slysadeildar Landspítala, febrúar 2009.
9. Stilma JS. [Stop the annual firework disaster – a plea for medical scientific associations to take a clear-cut position]. *Ned Tijdschr Geneesk* 2009; 153:A73.

Two serious eye injuries after tampering with fireworks

In this article we describe two separate cases of serious eye injuries that were the result of two teenagers' attempts to make home-made explosives out of fireworks. They had tampered with the same brand of firework, Víti, that appears to be popular for this purpose and instructions are available on the internet. One boy got an intraocular glass splinter and underwent vitrectomy for removal. The

other boy suffered burns on his corneas that were treated with amniotic membranes. In both cases the outcome was better than expected at first. The objective of this article is to draw attention to the danger of tampering with fireworks and the necessity of preventive measures to minimize the risk of serious eye injuries.

Vilbergsson GR, Einarsdóttir SO, Oskarsdóttir SE, Olafsdóttir E, Stefánsson E.

Two serious eye injuries after tampering with fireworks. *Icel Med J* 2010; 96: 763-5

Key words: fireworks, eye, trauma, children, amniotic membrane, vitrectomy, intraocular foreign body, cornea.

Correspondence: Einar Stefánsson, ainarste@landspitali.is

Barst: 11. maí 2010, - samþykkt til birtingar: 18. september 2010
Hagsmunatengsl: Engin