

# Ísetning stoðnets í berkju á Íslandi

Eyþór Björnsson

SÉRFRÆÐINGUR Í LUNGNA-  
OG LYFLÆKNINGUM

Kristbjörn  
Reynisson,

SÉRFRÆÐINGUR Í  
MYNDGREININGU

## Ágrip

Sjúkdómar sem valda viðvarandi þrengingu á berkjum eru algengt viðfangsefni lungnalækna. Jafnvel minniháttar þrengsli í barka eða berkjum geta valdið verulegum einkennum og stundum lífsháska. Á undanförunum árum hefur orðið nokkur þróun í aðgerðum á berkjum gegnum berkjuspeglun. Ýmis tækni er nú notuð til að opna og varðveita hol berkju. Þessi grein lýsir stuttlega stöðu þessara mála á Íslandi og nokkru nánar útfærslu á einni þessara aðferða. Ísetning á stoðneti í berkju er tiltölulega einföld aðferð sem getur við rétta ábendingu veitt verulega bót einkenna.

## Inngangur

Þrenging á stærri loftvegum getur orðið við ýmsa sjúkdóma ýmist góð- eða illkynja, ýmist með þrýstingi á berkjuvegg utan frá eða með vexti inn í hol (lumen) berkjunnar. Loftflæði er mun hraðara í stærri berkjum en þeim smærri og hlutfallslega lítil breyting á þvermáli stórrar berkju getur því valdið verulegum einkennum. Þannig veldur þvermálsminnkun á barka undir 8,0 mm, einkennum við áreynslu og einkennum í hvíld (stridor) ef þvermál fer undir 5,0 mm (1).

Nýgengi og algengi á þrengslum í stærri berkjum er óþekkt en nýgengi krabbameins í lunga fer vaxandi og er um 30/100 000/ári hérlandis (2). Gert hefur verið ráð fyrir að yfir 50% lungnakrabbameinssjúklinga fái einkenni vegna berkjuþrengsla, svo sem mæði, lungnabólgu eða samfall á lunga (3).

Á síðasta aldarfjórðungi hafa ýmsar aðferðir verið þróaðar til að létta á þrengslum í stærri berkjum. Helstar eru brennsla á æxlisvef, skammgeislun (brachytherapy) og ísetning á stoðneti (stent).

Ofangreindar aðferðir henta misvel við mismunandi aðstæður og fer það eftir eðli og staðsetningu þrengingar, einkennum sjúklings og vaxtarmáta æxlis ef um æxli er að ræða (undir slímhúð eða gegnum slímhúð) en ekki síst hvaða tækjabúnaður og kunnátta er til staðar. Algengt er að fleiri en ein aðferð sé notuð hjá sama sjúklingi. Kjörmeðferð við berkjuþrengingu vegna æxlisvaxtar gæti þannig verið minnkun á umfangi æxlis í berkju með brennslu, eftir það ísetning stoðnets og að lokum skammgeislun til að minnka undirliggjandi æxlismassa.

## ENGLISH SUMMARY

Björnsson E, Reynisson K

**The use of endobronchial stents in Iceland**

Læknaðlaðið 2006; 92: 447-50

Diseases that cause progressive obstruction of the larger airways are commonly encountered in pulmonary medicine. Even slight narrowing of the larger airways can cause intense symptoms and sometimes be life-threatening. In recent years progress has been made in endobronchial intervention procedures. A range of technologies has been developed to obtain and maintain patency of the bronchial lumen in disease. This article briefly describes the current use of these methods in Iceland and in some detail the use of stents in airways. The placement of a bronchial stent is a fairly simple procedure that can, if properly indicated, significantly relieve symptoms.

**Key words:** bronchial stent, lung cancer, endobronchial intervention.

**Correspondence:** Eyþór Björnsson, [eythorbj@landspitali.is](mailto:eythorbj@landspitali.is)

Æxli sem vex inn í hol berkju er hægt að hreinsa burt að stórum hluta með laserskurði (Nd-Yag laser), frýstingu (cryotherapy) eða rafbrennslu (electrocautery). Fyrsti valkosturinn er sá mikilvirkasti en jafnframt dýrastur. Sem stendur er einungis til staðar hérlandis fullnægjandi tækjabúnaður til að framkvæma rafbrennslu og er það gert með þeim hætti að argon gas er látið bera rafstraum að vef (argon plasma coagulation). Nokkur reynsla er af þessari aðferð við meltingarsjúkdóma hérlandis, sérstaklega til að stöðva blæðingar, en enn sem komið er ekki við berkjujúkdóma.

Skammgeislun er nú hægt að framkvæma hérlandis. Þessi aðferð hentar þegar æxlisvöxtur er útlægur, það er liggur í lobar eða segmental berkju og því síður aðgengilegur fyrir laserskurð eða stoðnet. Fullur árangur fæst þó ekki fyrr en um það bil að mánuði liðnum og er skammgeislun því ekki heppilegur kostur ef einkenni eru mikil.

Stoðnet í berkju hafa nú verið sett hjá níu sjúklingum hérlandis, í öllum tilvikum við illkynja sjúkdómum. Þessari grein er ætlað að vekja athygli á þessum meðferðarmöguleika.

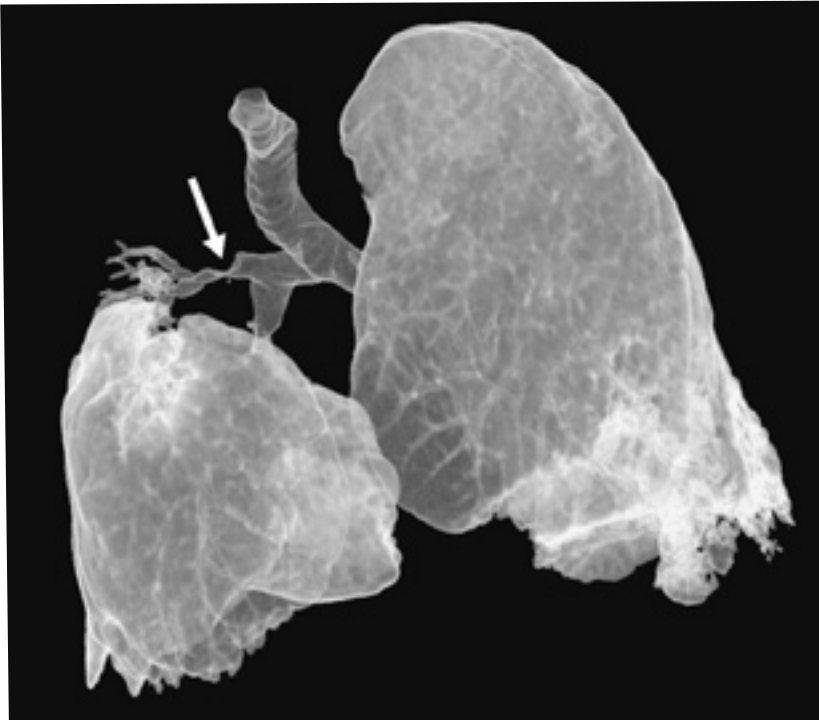## Framkvæmd

Hér er lýst ísetningu á málmneti. Mælt er með að fyrir aðferð sé gerð tölvusneidmynd af lungum með enduruppbyggingu (reconstruction) til að

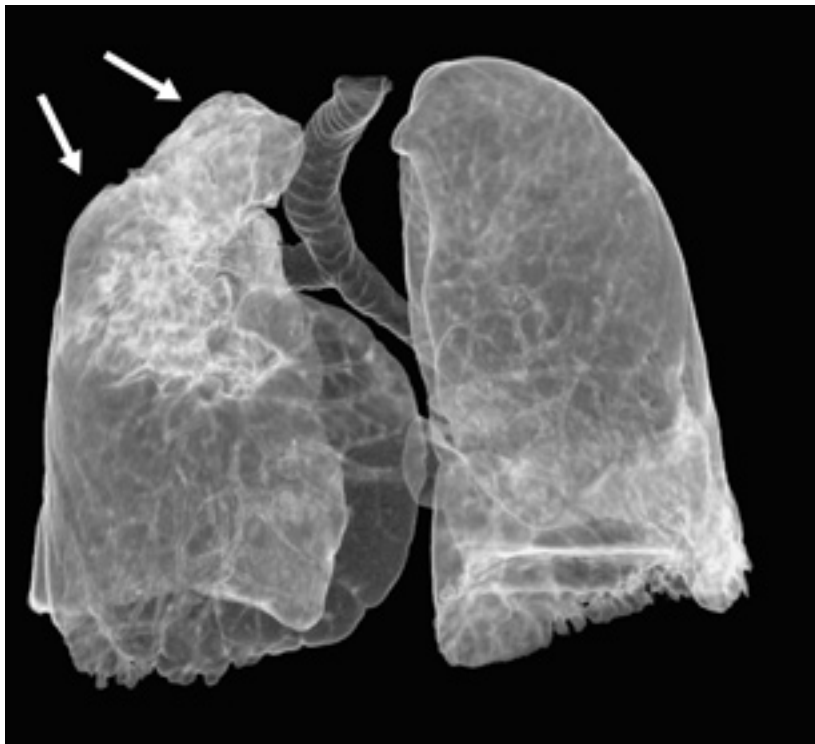Fyrirspurnir og bréfaskipti:  
Eyþór Björnsson,  
lungnadeild, Landspítala,  
108 Fossvog.

[eythorbj@landspitali.is](mailto:eythorbj@landspitali.is)

**Lykilord:** stoðnet, berkjuþrenging, krabbamein í lunga.

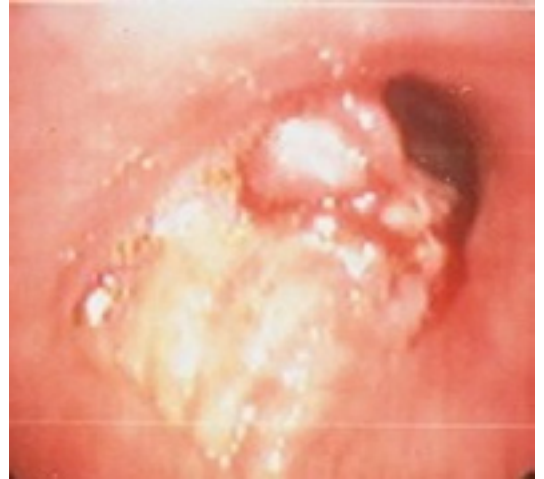

**Mynd 1a.** Æxli sem lokar að mestu berkju til hægra efra lungnablaðs sem er samfallið. Tölvusneiðmynd sem þessi er mikilvæg til að meta lengd þrengingar og nauðsynlega stærð á stoðneti.



**Mynd 1b.** Sami sjúklingur eftir að stoðnet hefur verið sett yfir fyrrgreint æxli. Hægra efra lungnablað er nú loftfyllt að mestu leyti.

staðsetja mestu þrengsli (choke-point) (4). Eins og sjá má er þessi rannsókn ákaflega mikilvæg til að meta lengd þrengingar og nauðsynlega stærð á stoðneti (mynd 1a og b). Styrkur stoðnetanna er oft minnstur til endanna og því er mælt með að net í fullri vikkun nái um það bil 5mm út fyrir þrengingu beggja vegna.



a

Einnig er oft gerð öndunarmæling (spirometria) til að meta takmörkun á öndunarstarfsemi fyrir aðgerð og er þá mikilvægt að skoða einnig innöndunarfasa flæðilykkju (mynd 2a og b) því þrenging á öndunarvegum utan brjóstakassa (extrathoracal) veldur aðallega takmörkun á innöndun.

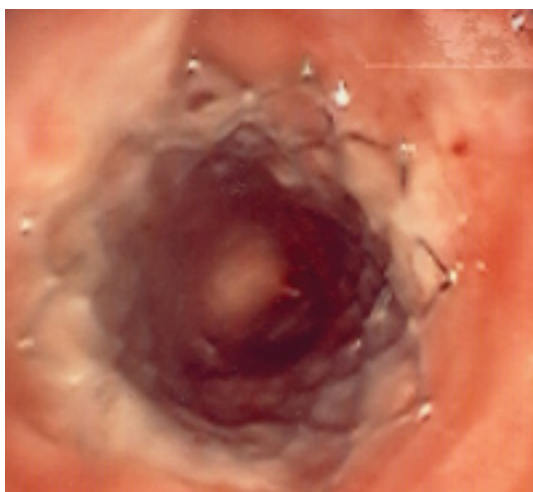Aðgerðin fer fram í fullri svæfingu með barkaþræðingu og með gegnumlýsingu. Áður hefur verið ákveðið hvaða stoðnet skuli nota metið ú frá þvermáli berkju og lengd á þrengingu. Sé sett málmnet er það fest utan á legg með belg (balloon catheter) sem áður hefur verið settur gegnum vinnuop á sveigjanlegu berkjuspeglunartæki. Belgurinn er síðan blásin upp þegar leggurinn hefur verið staðsettur heppilega. Þetta er metið gegnum berkjuspeglunartækið og við gegnumlýsingu. Netið er víkkað upp í fullt þvermál berkjunnar. Þá er farið með berkjuspeglunartækið gegnum netið og hreinsað burtu slím og blóð sem safnast hefur fyrir handan við þrengslin.

#### Umræða

Stoðnet hafa verið notuð við berkjuþrengingu víðsvegar nokkuð á annan áratug (5). Við ísetning dregur tafarlaust úr einkennum. Stoðnet eru kjörmeðferð við ekki-illkynja orsakir þrengingar á barka og berkjum (tracheo-bronchomalacia, granuloma og svo framvegis.) og við illkynja þrengingar þegar skjótur árangur er nauðsynlegur, sérstaklega þegar æxlisvöxtur nær ekki gegnum slímhúð heldur klemmir berkju utanfrá og brott-nám á æxlisvef því ekki mögulegt.

Um tvær aðalgerðir stoðnetja er að ræða; sílikonnet og málmnet. Þau fyrirtöldu er auðvelt að setja með stífu berkjuspeglunartæki og auðvelt að fjarlægja. Þau henta best við þrengingu sem ekki er af illkynja orsök.

Málmnet er hægt að setja með sveigjanlegu berkjuspeglunartæki en mjög erfitt að fjarlægja.

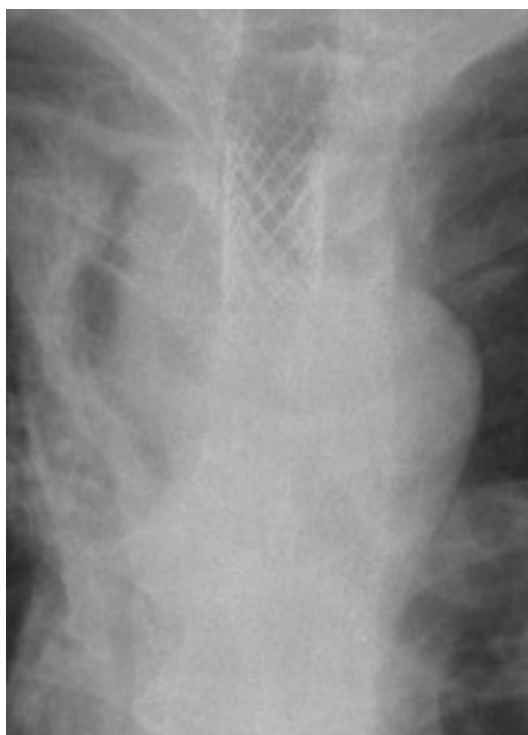


b

Málmnetin eru meira notuð við illkynja þrengingu á berkju og í líknandi skyni. Síðkomnar aukaverkanir af ísetningu þeirra, svo sem granuloma myndun og brot á stoðneti, valda því sjaldan vandræðum. Þau hafa almennt meiri styrk en sílikonnetin og hreyfast síður úr stað. Þau eru ekki jafn rúmfrek og sílikonnetin og minnka því hol berkjunnar minna. Ennfremur vex smám saman slímhúð yfir þessu net sem gerir lunganu auðveldara að hreinsa slím úr berkjutrénu.

Fram að þessu hafa einungis verið sett málmnet hérlandis en líklegt er að með aukinni notkun komi í ljós fleiri tilfelli þar sem ábending er fyrir sílikonnet.

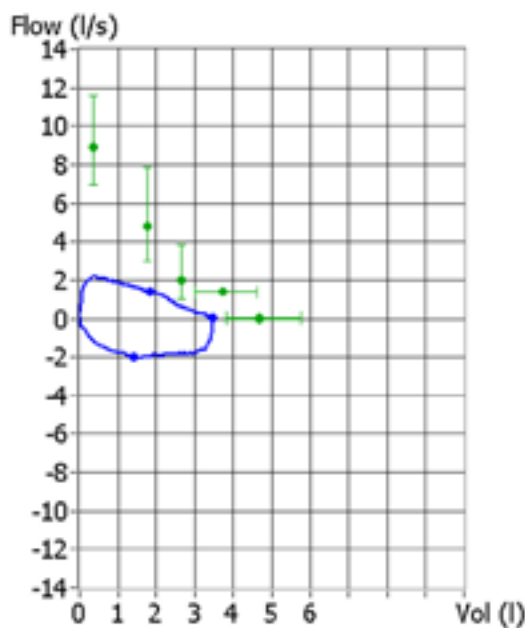
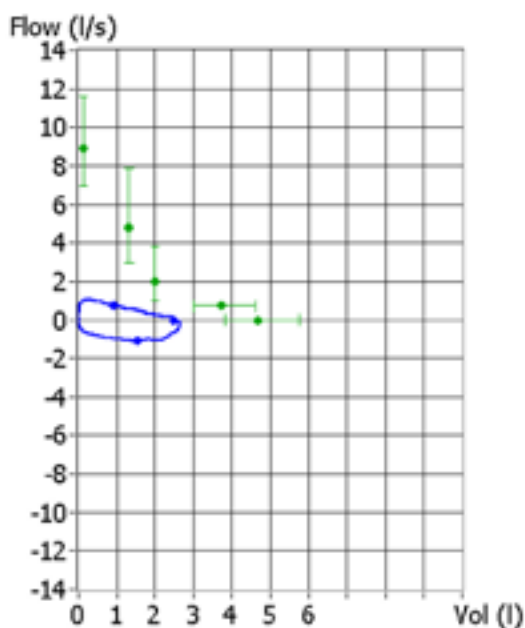
Erfitt getur verið að leggja vísindalegt mat á árangur slíkra aðgerða á líðan sjúklinga þar sem notkun viðmiðunarhóps kemur sjaldan til greina. Reynt hefur verið að láta sjúklinga meta líðan sína fyrir og eftir ísetningu á stoðneti og undantekn-



c

ingarlítið (74-100%) minnkar andnað marktækt (6-8). Aukaverkanir við aðgerðir af þessu tagi eru fáar og yfirleitt léttvægar (minniháttar blóðhósti, sýking,) en mikilvægt að sjúklingar séu rétt valdir (9). Ganga þarf úr skugga um að ekki séu þrengingar útlægt við aðgerðarstað eða annað (svo sem fleiðrúðkví) sem hindrar að lunga geti þanist eftir aðgerð. Lunga eða lungnahluta sem hefur verið samfallinn lengur en tvær til þrjár vikur er sjaldnast hægt að opna með þessum hætti.

Reynsla af ísetningu stoðneta í berkju á Íslandi



**Mynd 3.** Sami sjúklingur og á mynd 2. Myndin sýnir æxli í barka fyrir (a) og eftir (b) ísetningu á stoðneti. Veruleg þrenging er á holi (lumen) barkans. Röntgenmynd (c) sýnir staðsetningu stoðnets rétt ofan við carina.

**Mynd 2.** Flæðilykkja á öndunarprófi (spiro-metriu) fyrir og eftir ísetningu á stoðneti í barka. Tvöföldun hefur orðið bæði á innöndunarrrúmmáli (FIV1) og útöndunarrrúmmáli (FEV1).

er góð en takmörkuð. Líklegt er að meira verði um inngríp af þessu tagi á næstu árum.

#### Heimildir

1. Brodsky JB. Bronchoscopic procedures for central airway obstruction. *J Cardiothorac Vasc Anesth* 2003;17: 638-64.
2. Krabbameinsskrá Krabbameinsfélags Íslands. [www.krabbameinsskra.is](http://www.krabbameinsskra.is)
3. Luomanen RKJ, Watson WL. Autopsy findings. In: Watson WL, ed. Lung cancer: a study of five thousand Memorial Hospital cases. St. Louis, MO: CV Mosby Co 1968: 504-10.
4. Miyazawa T, Miyazu Y, Iwamoto Y, Ishida A, Kanoh K, Sumiyoshi H, et al. Stenting at the flow-limiting segment in tracheobronchial stenosis due to lung cancer. *Am J Respir Crit Care Med* 2004; 169: 1096-102.
5. Dumon JF. A dedicated tracheobronchial stent. *Chest* 1990; 97: 328-32.
6. Vonk-Noordegraaf A, Postmus PE, Sutudja TG. Tracheobronchial stenting in the terminal care of cancer patients with central airways obstruction. *Chest* 2001; 120: 1811-4.
7. Dutau H, Toutblanc B, Lamb C, Seijo L. Use of the Dumon Y-stent in the management of malignant disease involving the carina: a retrospective review of 86 patients. *Chest* 2004; 126: 951-8.
8. Wood DE, Liu YH, Vallieres E, Karmy-Jones R, Mulligan MS. Airway stenting for malignant and benign tracheobronchial stenosis. *Ann Thorac Surg* 2003; 76: 167-72.
9. Saad CP, Murthy S, Krizmanich G, Mehta AC. Self-expandable metallic airway stents and flexible bronchoscopy: long-term outcomes analysis. *Chest* 2003; 124: 1993-9.



**Gæðaráðstefna Félags íslenskra heimilislækna** var haldin þann 12. maí síðastliðinn. Ráðstefnan tengdist heimsókn norrænna gæðaþróunarnefnda heimilislækna hingað og lögðu nokkrir gestir til efnis. Rafræn sjúkraskrá var aðalumræðuefnið frá ýmsum hliðum. Rætt var um hið íslenska sjúkraskrákerfi Sögu og ljóst að nokkur gjá er milli viðhorfa notenda og seljanda hins vegar. Heimilislæknum finnst þróun kerfis afar hæg og öll úrvinnsla illa nothæf, ónákvæm, flókin og ekki treystandi til vísindarannsókna eða gæðavinnu. Fulltrúar Heilbrigðis- og tryggingarmálaráðuneytis og Theriak þjónustuaðila kerfisins voru hins vegar bjartsýn á að kerfið muni taka miklum breytingum á næstunni og þróun kerfisins batna eftir langan frostavetur. Jafnframt var rætt um gæðavísu, markmið og not þeirra í heilsugæslu. Fyrirhugað er að bæta meðferð sykursjúkra með sérstökum gátlista í sjúkraskránni og unnið er að honum nú og aðalmarkmið er að hafa hann einfaldan og handhægan í notkun en ná samt markmiðum. Mikilvægt er að tryggja svo notkun slíks gátlista með praktískri kennslu á heilsugæslustöðvunum. Ýmsar aðrar hugmyndir eru á lofti varðandi að bæta meðferð sjúklinga með langvinna sjúkdóma, með gæðavísu og ferlum sem eru skýrir öllum hlutaðeigendum.

María Ólafsdóttir