

# Lungnaslagæðaháprýstingur. Nýjungar í meðferð og sjúkratilfelli

## Ágrip

**Gunnar Guðmundsson**<sup>1</sup>  
SÉRFRÆÐINGUR Í LYF-,  
LUNGNA- OG GJÖR-  
GÆSLULÆKNINGUM

**Gizur Gottskálksson**<sup>2</sup>  
SÉRFRÆÐINGUR Í  
HJARTALÆKNINGUM

**Pórarinn Gíslason**<sup>1</sup>  
SÉRFRÆÐINGUR Í  
LUNGNALÆKNINGUM

Lungnaslagæðaháprýstingur er sjaldgæfur en getur valdið áþján og dauða. Undanfarin ár hefur komið fram aukin þekking á meingerð og gangi sjúkdómsins, betri flokkun og ný lyfjameðferð. Nýju lyfin eru dýr en geta bætt verulega lífsgæði og lífslíkur. Hér er þessum atriðum lýst og tvö sjúkratilfelli kynnt.

## Inngangur

Lungnaslagæðaháprýstingur (e. pulmonary artery hypertension) er skilgreindur sem meðalprýstingur (mean pulmonary artery pressure) í lungnaslagæð hærri en 25 mmHg í hvíld eða 30 mmHg við áreynslu. Önnur skilgreining sem einnig er viðurkennd er lungnaslagæðaháprýstingur í slagbili hærri en 40 mmHg sem samsvarar þríblöðkulokuleka hraða á Dopplerrannsókn sem er 3,0-3,5 m/sek. (1) Lungnaslagæðaháprýstingur er sjaldgæfur en illvígur sjúkdómur og meðferðarmöguleikar hafa verið fáir til þessa (2). Árið 1998 hélt alþjóðaheilbrigðismálastofnunin ráðstefnu um sjúkdóminn (1). Þar var meðal annars kynnt ný flokkun á honum sem er sýnd í töflu I. Þannig er sjúkdómnum skipt eftir því hvort orsök er þekkt eða óþekkt. Lungnaslagæðaháprýstingur af óþekktri orsök er sjaldgæfur sjúkdómur með nýngengi 1-2 á milljón íbúa á ári. Hann er algengari hjá konum en körlum og kemur oft fram á yngri fullorðinsárum

## ENGLISH SUMMARY

**Guðmundsson G, Gottskálksson G, Gíslason P**

### Pulmonary arterial hypertension: new treatments and case report

Læknablaðið 2003; 89: 959-61

Pulmonary arterial hypertension is a rare disease with substantial morbidity and mortality. In the last few years significant progress has been made in the understanding of the pathogenesis and course of the disease. New classification and drug treatment have emerged. The new drugs are expensive but can improve quality of life significantly. Given here is a brief review and two cases presented.

**Keywords:** pulmonary arterial hypertension, treatment, case report.

**Correspondence:** Gunnar Guðmundsson, [ggudmund@landspitali.is](mailto:ggudmund@landspitali.is)

(3). Slíkum tilfellum hefur verið lýst hér á landi (4). Meðal þekktra orsaka lungnaháprýstings eru lungnarek, langvinnur lungnatappusjúkdómur, kæfisvefn og margt fleira (1).

Undanfarin ár hefur aukist skilningur á meingerð sjúkdómsins. Þannig er í dag talið að lungnaháprýstingur

**Tafla I.** Flokkun á lungnaháprýstingi.

### 1. Lungnaslagæðaháprýstingur

Lungnaháprýstingur af óþekktri orsök  
Einstök tilfelli  
Í fjölskyldum  
Tengdur  
Bandvefssjúkdómur  
Meðfæddri samleiðslu milli aðal- og lungnablóðrásar  
Portæðarháprýstingi  
HIV-sýkingu  
Lyfjum/eiturefnum  
Viðvarandi lungnaháprýstingi í nýfæddum  
Öðru

### 2. Lungnabláæðaháprýstingur

Vinstrihlíðar gátta- eða sleglahjartasjúkdómur  
Vinstrihlíðar hjartalokusjúkdómur  
Lungnabláæðalokandi sjúkdómur  
Lungnaháræðafækjur  
Annað

### 3. Lungnaháprýstingur tengdur lungnasjúkdómum eða lágum súrefnisþrýstingi

Langvinnur lungnatoppu sjúkdómar  
Millilífslungnasjúkdómar  
Öndunarháðar svefntruflanir  
Lungnablöðruvanöndun  
Langvarandi dvöl í mikilli hæð  
Lungnasjúkdómar nýbura  
Lungnablöðru hárfæðavandur  
Annað

### 4. Lungnaháprýstingur orsakaður af langvinnu lungnareki og/eða segamyndun

Lokun af sega á miðlægum lungnaslagæðum  
Lokun á útlægum lungnaslagæðum  
Segamyndun á staðnum

### 5. Lungnaháprýstingur tengdur ýmsum sjúkdómum

Bólgujúkdómar  
Sarklíki (sarcoidosis)  
Annað  
Utanaðkomandi þrýstingur á miðlægum lungnabláæðar  
Bandvefsmýndandi miðmætisbólga  
Eitlastækkanir/æxli

<sup>1</sup>Lungnadeild Landspítala Fossvogi, <sup>2</sup>Hjartadeild Landspítala Hringbraut

Bréfaskipti og fyrirspurnir:  
Gunnar Guðmundsson,  
Lungnadeild Landspítala  
Fossvogi, 108 Reykjavík.  
Sími 543-6876, fax 543-6865.  
[ggudmund@landspitali.is](mailto:ggudmund@landspitali.is)

**Lykilorð:** lungnaslagæðaháprýstingur, meðferð, sjúkratilfelli.

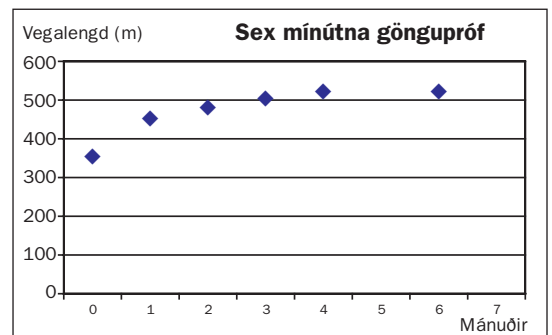
ingur sé fremur æðafrumuaukandi sjúkdómur en æðaprengjandi (5). Óeðlileg fjölgun á æðapelsfrumum sem og sléttum vöðvafrumum á sér stað. Þetta leiðir til þrenginga og lokana á æðum (5). Minnkuð framleiðsla er á köfnunarefnisoxíði og prostasýklíni frá æðapelsfrumum (6). Aukning verður á endópelín sem er mjög kröftugt æðaherpanði efni og hvetur einnig til frumskiptinga (7). Í fjölskyldum með lungnaháprýsting af óþekktum orsökum hafa fundist stökkbreytingar í beinerfðamyndandi próteinvíðtaka (bone morphogenetic protein receptor) gerð II sem er á litningi 2q.33. Þetta víðtæki er hluti af fjölskyldu frumhvetjandi boðefna (8-10).

Áður fyrr voru meðferðarmöguleikar takmarkaðir og lífitími eftir greiningu stuttur, sérstaklega hjá þeim sem höfðu lungnaháprýsting af óþekktri orsök (1). Lítið var á lungnaháprýsting sem sjúkdóm sem orsakaðist af æðaprengingum og meðferð var í samræmi við það. Gefin voru æðavíkkandi lyf eins og kalkgangahemlar en árangur var óverulegur (11). Síðar var farið að nota önnur æðavíkkandi lyf eins og epóprótenól (prostasýklín) í æð (12). Þótt árangurinn væri betri en af öðrum æðavíkkandi lyfjum var þetta mjög kostnaðarsöm meðferð, með stöðugri inngjöf í æð með dælu og miklum hjáverkunum (12). Önnur meðferðarúrreiði hafa lengi verið blóðþynning með warfaríni, súrefnisgjöf að nóttu eða allan sólarhringinn eftir þörf og hjartabilunarméðferð með digoxíni og þvagræsilyfjum. Eftir að framkvæmd hefur verið prófun til að kanna árangur æðavíkkandi lyfja hefur verið hafin meðferð með kalkgangahemlum eða prostasýklíni í æð (2). Samhliða auknum skilningi á meingerð sjúkdómsins hafa komið fram ný lyf til meðferðar. Má þar nefna síldenafil sem hamlar 5. og 6. gerð af fosfódiesterasa (13). Annað lyf sem hefur komið á sjónarsviðið nýlega er bósentan sem hamlar víðtæki fyrir endópelín (14, 15). Kostur við þessi tvö lyf er sá að hægt er að taka þau um munn. Ókosturinn við síldenafil er sá að lyfið hefur ekki verið víðurkennt fyrir þessa ábendingu og Tryggingastofnun ríkisins hefur því ekki tekið þátt í kostnaði. Aukaverkun bósentan eru áhrif á lifrarstarfsemi og getur stundum þurft að hætta notkun lyfsins vegna þessa (15).

### Sjúkratilfelli I

Fyrri sjúklingurinn er karlmaður sem greindist með lungnaháprýsting árið 1998, þá 71 árs að aldri. Hafði þá haft vaxandi áreynslumæði um nokkurra ára skeið. Lungnaæðamyndatökur bentu til fyrra segareks en sjúklingur greindist einnig með kæfisvefn og hóf meðferð með ytri öndunarvél að nóttu með mismunandi þrýstingi í inn- og útöndun. Mæði var af NYHA (New York Heart Association) flokki III. Reynd var meðferð með kalkgangahemli sem þoldist illa og þrýstingur lækkaði lítið. Súrefnismeðferð var einnig hafin. Þrýstingur í lungnablóðrás fór hækk-

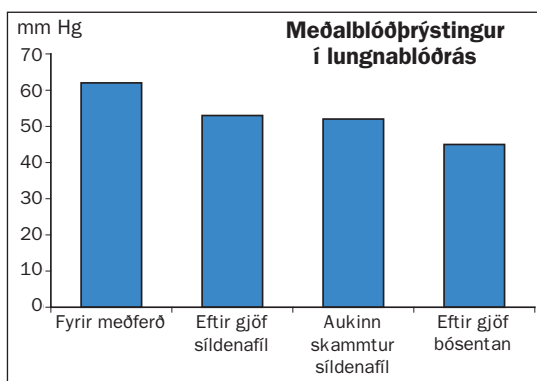
andi, mæði jókst og lífsgæði héldu áfram að skerðast. Meðalþrýstingur í lungnablóðrás var 35 mmHg. Gerð var prófun á áhrifum lyfja á þrýstinginn í lungnablóðrásinni og þrýstingur lækkaði ekki þegar hann andaði að sér köfnunarefnisoxíði (nitric oxide, NO). Hins vegar kom fram marktæk lækun á þrýstingi eftir gjöf 25 mg af síldenafil um munn. Hafin var meðferð með síldenafil um munn og skammtur aukinn í 50 mg þrisvar á dag. Tryggingastofnun tók ekki þátt í lyfjakostnaði en Pfizer á Íslandi útvegaði síldenafil sjúklingi að kostnaðarlausu. Nokkur árangur náðist, en hann var enn mæðinn og með skert gönguþol. Síðan er reynd meðferð með bósentan um munn með góðum áhrifum á lungnaháprýsting, mæði og göngugetu. Mynd 1 sýnir hvernig gönguþol jókst með lyfjagjöf. Fram kom væg hækkun á lifrarendisum sem gekk yfir án breytinga á lyfjaskömmtun.



Mynd 1. Aukið gönguþol hjá sjúklingi I. Gönguþol eykst með gjöf síldenafil og síðar bósentan.

### Sjúkratilfelli II

Seinni sjúklingurinn er 60 ára gömul kona sem kom til skoðunar á Lungnadeild Landspítala vegna lungnaháprýstings árið 2001. Hún hafði verið greind með lungnaháprýsting af völdum segareks og meðferð hafin með æðavíkkandi lyfinu hýdralazín auk blóðþynningar með warfaríni. Við eftirlit kom í ljós að meðalþrýstingur í lungnablóðrásinni var 62 mmHg. Tölvusneiðmynd af lungum sýndi ekki fram á blóðsega í miðlægum lungnaslagæðum. Svefnrannsókn greindi ekki kæfisvefn en hún var með lága súrefnismettun í svefni. Mæði var af NYHA flokki III. Gerð var prófun á áhrifum lyfja á þrýstinginn í lungnablóðrásinni og hún svaraði ekki epópróstenól í stigvaxandi skömmtum. Hins vegar kom fram marktæk lækun á þrýstingi eftir gjöf 25 mg af síldenafil um munn. Hafin var meðferð með síldenafil 25 mg um munn þrisvar á dag og súrefni að næturlagi. Við eftirlit þremur mánuðum síðar var mæði minni og þrýstingur lægri. Sex mánuðum seinna var þrýstingurinn hækkandi og síldenafil var aukið í 50 mg þrisvar á dag um munn. Við eftirlit níu mánuðum seinna hafði lungnaslagæðaprystingur hækkað aftur og hún hafði vaxandi áreynslumæði og skerta göngu-

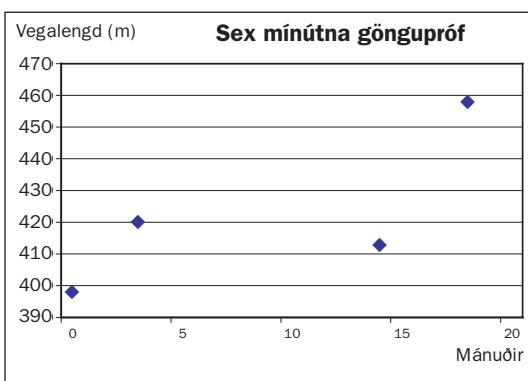


Mynd 2. Breytingar á lungnablóðþrýstingi með meðferð hjá sjúklingi II.

getu við sex mínútna gönguþróf. Var þá gerð lyfjaþrófun með bósentan og lækkað þrýstingur marktækt við gjöf á 62,5 mg um munn. Hafin var meðferð með bósentan tvisvar á dag og haldið áfram með síldeñafil 50 mg þrisvar á dag. Mynd 2 sýnir breytingar á meðalþrýstingi í lungnablóðrás við meðferð. Skammtur bósentan var síðan aukinn í 125 mg tvisvar á dag. Mæði minnkaði aftur og göngugeta jókst eins og sést á mynd 3.

### Umræða

Báðir þeir sjúklingar sem hér er lýst voru í fyrstu meðhöndlaðir með æðavíkkandi lyfjum um munn með takmörkuðum árangri þannig að þrýstingur var hár og lífsgæði skert. Miklar framfarir hafa orðið í meðferð lungnaháþrýstings á síðustu árum (5). Með auknum skilningi á meingerð lungnaháþrýstings hafa ný lyf verið þróuð sem hafa öflugra verkan, minni hjáverkanir og auðveldara er að gefa en áður (5, 15). Hins vegar eru þessi lyf ákaflega dýr. Bósentan 125 mg tvisvar á dag kostar tæp 500 þúsund krónur á mánuði, eða tæpar sex milljónir á ári. Tryggingastofnun hefur ekki greitt fyrir síldeñafil meðferð þar sem hér er ekki um viðurkennda ábendingu að ræða. Framleiðandi lyfsins hefur látið það af hendi til sjúklinga endurgjaldslaust. Fjölpjódá rannsóknir á áhrifum síldeñafil á lungnaháþrýsting eru í gangi og mun hlutverk þess þá skýrast betur. Vandamál við fátíða alvarlega sjúkdóma er að erfitt er að afla sömu óyggjandi sannana í samanburðarrannsóknum. Ef lungnaháþrýstingur er orsakaður af blóðsegum í stórum lungnaslagæðum er hægt að gera aðgerð og fjarlægja innþel æðanna. Þessar aðgerðir hafa verið framkvæmdar á undanförunum áratug með góðum árangri á nokkrum stöðum í heiminum. Þær leiða til lækkunar lungnaæðaprýstings og bæta lífun þessara sjúklinga verulega. Þær eru hins vegar mjög vandasarar og dánartíðni við þær er umtalsverð (16). Þekking á meingerð og meðferð lungnaslagæðaháþrýstings á enn eftir að aukast á næstu árum.



Mynd 3. Aukið gönguþol hjá sjúklingi II. Fyrri aukningin er eftir notkun síldeñafil og sú seinni eftir notkun bósentan.

### Heimildir

- Rich S. Executive summary from the World symposium on primary pulmonary hypertension 1998. [www.who.int/ncd/cvd/pph.htm](http://www.who.int/ncd/cvd/pph.htm)
- Gibbs JSR, Higenbottam TW. Recommendations on the management of pulmonary hypertension in clinical practice. *Heart* 2001; 86: i1-i13.
- Runo, JR, Loyd, JE. Primary pulmonary hypertension. *Lancet* 2003; 361: 1533-7.
- Gíslason I, Jónasson F, Stefánsson E. Exudative retinal detachment in familial pulmonary hypertension. *Acta Ophthalmol* 1991; 69: 805-9.
- Hoeper MM, Nazzareno G, Simonneau G, Rubin LJ. New treatments for pulmonary arterial hypertension. *Am J Respir Crit Care Med* 2002; 165: 1209-16.
- Giaid A, Saleh D. Reduced expression of endothelial nitric oxide synthase in the lungs of patients with pulmonary hypertension. *N Engl J Med* 1995; 333: 214-8.
- Giaid A, Yanagisawa M, Langleben D, Michel RP, Levy R, Shennib H, et al. Expression of endothelin-1 in the lungs of patients with pulmonary hypertension. *N Engl J Med* 1993; 328: 1732-9.
- Nichols WC, Koller DL, Slovis B. Localization of the gene for familial primary pulmonary hypertension to chromosome 2q31-32. *Nat Gen* 1997; 15: 277-80.
- Deng Z, Haghghi F, Helleby L, Vanterpool K, Horn EM, Barst RJ, et al. Fine mapping of PPH1, a gene for familial primary pulmonary hypertension, to a 3-cM region on chromosome 2q33. *Am J Respir Crit Care Med* 2000; 161: 1055-9.
- Deng Z, Morse JH, Slager SL, Cuervo N, Moore KJ, Venetos G, et al. Familial primary pulmonary hypertension (Gene PPH1) is caused by mutations in the bone morphogenetic protein receptor-II gene. *Am J Hum Genet* 2000; 67: 737-44.
- Rich S, Kaufmann E, Levy PS. The effect of high doses of calcium-channel blockers on survival in primary pulmonary hypertension. *N Engl J Med* 1992; 327: 76-81.
- Sitbon O, Humbert M, Nunes H, Parent F, Garcia G, Herve P, et al. Long-term intravenous epoprostenol infusion in primary pulmonary hypertension: prognostic factors and survival. *J Am Coll Cardiol* 2002; 40: 780-8.
- Michelaklis E, Tymchak W, Lien D, Webster L, Hashimoto K, Archer S. Oral sildenafil is an effective and specific pulmonary vasodilator in patients with pulmonary arterial hypertension: comparison with inhaled nitric oxide. *Circulation* 2002; 105: 2398-403.
- Channick RN, Simonneau G, Sitbon O, Robbins IM, Frost A, Tapson VF et al. Effects of the dual endothelin-receptor antagonist bosentan in patients with pulmonary hypertension: a randomised placebo-controlled study. *Lancet* 2001; 358: 1119-23.
- Rubin LJ, Badesch DB, Barst RJ, Galie N, Black CM, Keogh A, et al. Bosentan therapy for pulmonary arterial hypertension. *N Engl J Med* 2002; 346: 896-903.
- Fedullo PF, Auger WR, Kerr KM, Rubin LJ. Chronic thromboembolic pulmonary hypertension. *N Engl J Med* 2001; 345: 1465-72.