

# Áhrif díklófenacs á mjógirni

## Rannsókn með holsjárhylki

### Ágrip

Bjarni  
Þjóðleifsson<sup>1</sup>

Ásgeir Theodórs<sup>2</sup>

Ingvar  
Bjarnason<sup>3</sup>

HÖFUNDAR ERU ALLIR  
SÉRFRÆÐINGAR Í  
MELTINGARSJÚKDÓMUM

Rannsóknin var styrkt  
af rannsóknarsjóði  
Ingvars Bjarnasonar.

Engir hagsmunaárekstrar,  
enginn fjárhagslegur  
ávinningur.

<sup>1</sup>LYF-1 Landspítala Hringbraut, <sup>2</sup>meltingarsjúkdóma-  
deild St. Jósefsspítala Hafnar-  
firði, <sup>3</sup>Kings College Hospital  
London.

Fyrirspurnir og bréfaskipti:  
Bjarni Þjóðleifsson, LYF-1  
Landspítala Hringbraut,  
101 Reykjavík.  
[bjarnit@landspitali.is](mailto:bjarnit@landspitali.is)

**Lykilord:** holsjárannsókn  
á mjógirni, salílyf.

**Inngangur:** Það er vel þekkt að salílyf valda áverka á slímhúð í maga og skeifugörn en minna er vitað um áhrif þeirra á mjógirni. Ný tækni gerir nú mögulegt að skoða hvaða áhrif salílyf hafa í mjógirni. Lítið holsjárhylki sem sjúklingar kyngja berst með þarmahreyfingum eftir mjógirninu og sendir þráðlaust myndir í móttökubúnað sem festur er á kvið viðkomandi.

**Tilgangur:** Að kanna áhrif díklófenacs á mjógirnið metið myndrænt með holsjárhylki og með mælingum á kalprotectíni í hægðum. Ennfremur að kanna áhrif díklófenacs á einkenni frá meltingarfærum og á blóðrauða.

**Aðferðir:** Tuttugu heilbrigðir sjálfboðaliðar 21-61 árs tóku díklófenac 75 mg x 2 á dag í 14 daga. Skoðun með holsjárhylki var gerð fyrir og eftir lyfjatöku og einnig mæling á kalprotectíni í hægðum. Til að hindra áverka á maga var gefið omeprazole 20 mg x 2 á dag.

**Niðurstöður:** Allir sjálfboðaliðar höfðu eðlilegt mjógirni fyrir lyfjatöku. Eftir lyfjatöku komu fram áverkar hjá 14 en sex höfðu engan áverka: Hjá þeim sem höfðu áverka var fjöldi þeirra á bilinu 2 til 30. Tegund áverkanna var frá litlu rofi eða blæðingu í slímhúð yfir í stór sár með fríu blóði. Áverkarnir dreifðust jafnt um mjógirnið og einn sjálfboðaliði hafði stórt sár efst í ristli og annar hafði frítt blóð í ristli. Meðalgildi kalprotectín (normalgildi<60) fyrir lyfjagjöf var 29 mg/L (±28) en 148 mg/L (±108) eftir lyfjagjöf (p<0,001). Meðalgildi blóðrauða lækkaði úr 145,1 í 136,8 g/L (p<0,05). Tólf sjálfboðaliðar höfðu óþægindi í efri hluta meltingarvegar meðan á lyfjagjöf stóð.

**Ályktun:** Rannsóknin sýnir að gigtarlyfið díklófenac veldur slímhúðaráverkum í mjógirni eins og lýst hefur verið í maga. Óþægindi í kviðarholi sem er vel þekktur fylgikvillur salílyfja getur fullt eins orsakast af mjógirnisáverka.

### Inngangur

Það er vel þekkt að gigtarlyf af NSAID gerð (non steroid anti inflammatory drugs), nefnd salílyf í þessari grein, valda bólgu og sárnum í maga og skeifugörn, sem geta blætt og sprungið út í kviðarhol (1). Hjá eldra fólki eru þetta lífshættulegir fylgikvillar (2). Það eru ýmsar aðrar aukaverkanir salílyfja á meltingarfæri sem ekki skýrast af áverka á maga og skeifugörn og má þar nefna blóðleysi og meltingaróþægindi sem koma fram þó ekkert finnist við skoðun á efri meltingarvegi (3). Ýmsar vísbendingar eru um að

### ENGLISH SUMMARY

Þjóðleifsson B, Theodórs Á, Bjarnason I

#### The effect of diclofenac on the small intestine studied by wireless endoscopy

Læknablaðið 2004; 90: 689-93

**Introduction:** It is well known that NSAIDs cause erosions and ulcers in the stomach and duodenum but little is known about a possible damage to the small intestine. Direct visualization of the small intestine has not been possible until recently with the introduction of wireless endoscopy.

**Objectives of study:** Primary. To assess the effect of diclofenac on the small intestine using wireless endoscopy and measurement of calprotectin in the stools. Secondary. To assess the possible effect of diclofenac on gastro-intestinal symptoms and on the level of hemoglobin.

**Methods:** Twenty healthy volunteers 21-61 years of age, 10 males and 10 women, received diclofenac 75 mg twice daily for 14 days. Wireless endoscopy was performed before and after diclofenac and also measurements of calprotectin in the stools. The volunteers kept a diary of gastro-intestinal related symptoms during the treatment. In order to eliminate injury and symptoms from the stomach and duodenum, omeprazole 20 mg twice daily was given with the diclofenac.

**Results:** Wireless endoscopy before diclofenac showed no abnormalities in the 20 volunteers. After diclofenac treatment wireless endoscopy showed injuries in 14 volunteers but six had no injury. The number of small intestinal injuries found in each volunteer varied from 2-30. The injuries were equally distributed throughout the small intestine. Two volunteers had an injury in the caecum (ulcer, free blood). Stool calprotectin (normal value <60 mg/L) before diclofenac was 29 mg/L (±28) but increased to 148 mg/L (±108) (p<0.01) after diclofenac. Fourteen volunteers had gastro-intestinal related symptoms. The mean Hemoglobin concentration decreased from 145.1 to 136.8 g/L (p<0.05) with diclofenac treatment.

**Conclusions:** The administration of diclofenac is associated with injuries in the small intestine similar as have been described in the stomach and duodenum. The symptoms associated with diclofenac in this study could be related to the small intestinal injury.

**Key words:** wireless endoscopy, non steroidal anti inflammatory drugs (NSAIDs), small intestine.

**Correspondence:** Bjarni Þjóðleifsson, [bjarnit@landspitali.is](mailto:bjarnit@landspitali.is)

salílyf hafi áhrif á mjógirnið (3) en ekki hefur verið hægt að staðfesta það beint vegna þess að erfitt er að skoða það myndrænt. Ný tækni gerir nú mögulegt að skoða hvaða áhrif salílyf hafa á mjógirni. Lítið holsjárhyllki sem sjúklingar kyngja berst með þarma-hreyfingum eftir mjógirninu og sendir þráðlaust tvær myndir á sekúndu í móttökubúnað sem festur er á kvið viðkomandi. Á þennan hátt fæst nákvæm myndræn skoðun á öllu mjógirni án þess að leggja sjúklinga í geislun, áhættu eða valda þeim verulegum óþægindum. Ennfremur var notuð óbein aðferð til að meta bólgu í mjógirni. Kalprotektín í hægðum er mjög næmur mælikvarði á bólgu í meltingarvegi en það segir ekki til um hvar bólgan er. Salílyf valda bólgu í maga sem gefur hækkun á kalprotektíni ein og sér. Hægt er að fyrirbyggja þessa bólgu með því að gefa sýrulækkandi lyf og var það gert í þessari rannsókn, en sýrulækkandi lyf vernda ekki mjógirni.

#### Tilgangur rannsókna

- Að kanna áhrif díklófenac á mjógirnið metið myndrænt með holsjárhyllki.
- Að kanna hvort díklófenac valdi bólgu í mjógirni, metið með mælingum á kalprotektíni í hægðum.
- Að kanna hvaða áhrif díklófenac hefur á einkenni frá meltingarfærum.
- Að kanna hvaða áhrif díklófenac hefur á blóðrauða (hemoglóbúlín).

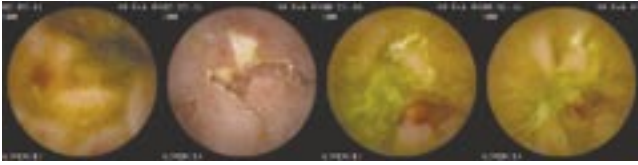
#### Aðferðir

Rannsóknin var framkvæmd að fengnu leyfi Vísindasíðanefndar og hún var tilkynnt til Persónuverndar.

**Þátttakendur:** Tuttugu heilbrigðir sjálfbóðaliðar 21-61 árs, tíu karlar og tíu konur, tóku þátt í tilrauninni. Þeir skrifuðu allir undir upplýst samþykki. Þeir máttu ekki vera á neinum lyfjum og ekki hafa neytt áfengis eða notað aspírín eða gigtarlyf í minnst 14 daga. Líkamsskoðun var gerð og almenn blóðpróf. Einnig var sérstaklega spurt um einkenni frá meltingarfærum seinustu sjö daga fyrir skoðun.

**Tafla 1.** Fjöldi sjálfbóðaliða með áverka í mjógirni fyrir og eftir díklófenac.

	Fjöldi sjálfbóðaliða með áverka í mjógirni			
	Stig 1	Stig 2	Stig 3	Stig 4
	Blæðingar í slímhúð	Rof á slímhúð	Rof með blæðingu	Frítt blóð
Fyrir díklófenac	0	0	0	0
Eftir díklófenac	9	10	2	2



**Lyfjataka:** Þátttakendur tóku díklófenac hylki 75 mg x 2 á dag og omeprazole 20 mg x 2 í 14 daga.

**Holsjárannsóknin** var gerð á St. Jósefsspítala í Hafnarfirði. Rannsóknin var gerð klukkan átta daginn fyrir og á seinasta degi lyfjatöku. Daginn fyrir holsjárannsókn voru þátttakendur á fljótandi fæði og síðan í tvær klukkustundir eftir að þeir gleypu holsjárhyllkið. Eftir það neyttu þeir venjulegs fæðis og sinntu daglegum athöfnum. Holsjárhyllkið er einnota og það skilaði sér með hægðum. Eftir klukkan 16 sama dag skiluðu þeir móttökutækinu sem var lesið með sérstökum hugbúnaði, Rapid® reader. Úrlestur var framkvæmdur óháð af öllum höfundum þessarar greinar og jafnframt var fenginn úrlestur hjá erlendum aðila. Áverkar voru flokkaðir samkvæmt heimild (4) í stig 1-4 (sjá töflu I) og ennfremur var reiknað út vegið skor til að fá eitt tölugildi fyrir hvern sjálfbóðaliða og er það hugmynd höfunda. Gildið var þannig fengið að stig eitt hafði vægið einn, stig tvö vægið fjóra, stig þrjú vægið átta og stig 4 vægið átta. Hugmyndin að vegnu mati er að sár og blæðingar hafi meiri klíniska þýðingu en blæðingar í slímhúð og roðablettir.

**Kalprotektín:** Daginn fyrir lyfjatöku og á 13. degi lyfjatöku skiluðu þátttakendur hægðaprufum (1 gr) sem voru geymdar við 4° C. Að rannsókn lokinni voru hægðaprufurnar sendar til Kings College sjúkrahússins í London þar sem gerð var mæling á kalprotektíni með ELISA aðferð.

**Einkenni:** Þátttakendur fylltu út dagbók um fimm einkenni frá meltingarfærum alla 14 dagana sem rannsóknin stóð. Einkennin voru brjóstsviði, niðurgangur, óþægindi í kviðarholi, uppþemba og vindgangur. Einkennin voru skráð á skala 0-4 og táknaði 0 engin einkenni, 1 væg, 2 miðlungs, 3 slæm en 4 svæsin einkenni.

**Staðtölulegar aðferðir:** Notað var forritið excel í Microsoft Office XP til að reykna út parað t próf, staðalfrávik og fylgistuðul (correlation coefficient). Staðtölulegur marktækur munur var talinn vera  $p < 0,05$ .

#### Niðurstöður

**Myndrannsókn:** Allir sjálfbóðaliðar höfðu eðlilegt mjógirni fyrir lyfjatöku. Eftir lyfjatöku komu fram áverkar hjá 14 sjálfbóðaliðum (meðalfjöldi áverka af gráðu 1, 2, 3 og 4 var 2,0-3,9-0,4 og 0,8) en sex höfðu engan áverka. Í töflu I er sýnt hve margir sjálfbóðaliðar höfðu áverka en sumir höfðu fleiri en einn áverka og var fjöldinn á bilinu 2 til 30. Tegund áverkanna var frá litlu rofi eða blæðingu í slímhúð yfir í stór sár með fríu blóði. Áverkarnir dreifdust jafnt um mjógirnið og einn sjálfbóðaliði hafði stórt sár efst í ristli og annar hafði frítt blóð í ristli (ekki talið í töflu). Sex sjálfbóðaliðar höfðu enga áverka eftir díklófenac.

Skoðun á maga var í öllum tilfellum eðlileg nema

þjár slímhúðarblæðingar sáust hjá tveimur þátttakendum. Það hefur þó ekki verið staðfest með hefðbundnum speglunaraðferðum að holsjárhyllisrannsókn sé fullnægjandi til að skoða maga. Kerfisbundin skoðun á ristli var ekki möguleg. Það þurfti hins vegar að gera skoðun á efsta hluta ristils til að meta hvenær holsjárhyllkið færi niður í digurristil (caecum). Við þá skoðun sást stórt sár hjá einum sjálfboðaliða og frítt blóð hjá öðrum.

**Kalprotektín:** Meðalgildi kalprotektíns ( $\pm$ SD) (normalgildi <60) fyrir lyfjagjöf var 29 mg/L ( $\pm$ 28) en 148 mg/L ( $\pm$ 108) eftir lyfjagjöf ( $p < 0,001$ ). Allir þátttakendur nema einn sýndu hækkun á kalprotektíni eftir meðferð (mynd 1). Marktæk fylgni fannst milli vegins áverkaskors og hækkunar á kalprotektíni eftir meðferð ( $r = 0,78$ ;  $p < 0,01$ ) (mynd 2). Það var ekki marktæk fylgni milli hækkunar á kalprotektíni og blóðrauða ( $r=0,1$ ) eða einkennaskors ( $r=0,07$ ).

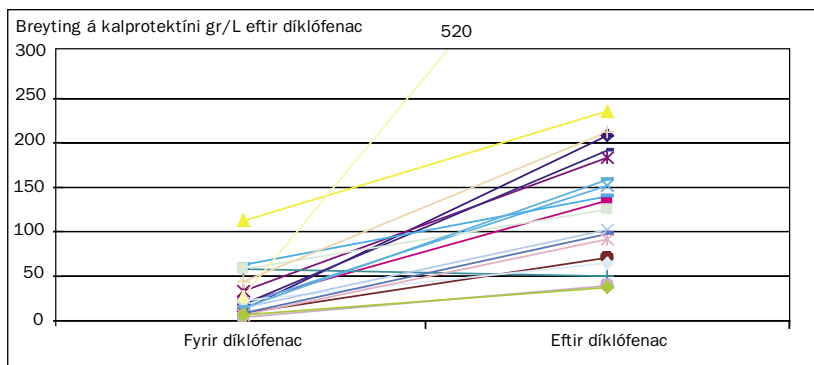
**Meltingarfæraeinkenni:** Tólf sjálfboðaliðar höfðu óþægindi frá meltingarfærum meðan á lyfjagjöf stóð og flestir þeirra höfðu fleiri en eina tegund (mynd 3). Langalgengasta og svæsnasta einkenið var vindgangur (mynd 4). Ekki kom fram marktæk fylgni milli einkenna og áverkaskors eða kalprotektíns.

**Blóðrannsóknir:** Engin marktæk breyting varð á blóðgildum nema meðalgildi blóðrauða lækkaði úr 145,1 í 136,8 g/L ( $t=2,71$ ;  $p < 0,05$ ). Tíu þátttakendur lækkuðu í blóðrauða á bilinu 10-18 g/L.

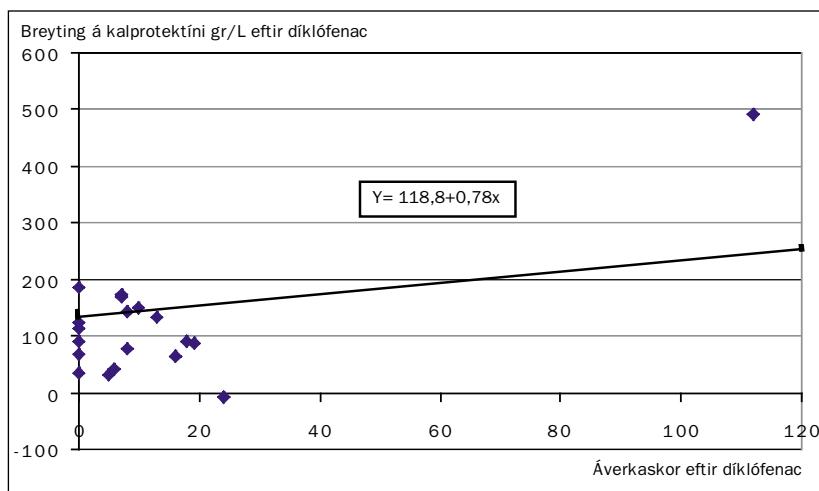
## Umraða

Skoðun á meltingarvegi með holsjárhyllki er mjög áhugaverð aðferð sem er í örri þróun. Hún hefur sannað gildi sitt við nokkra sjúkdóma og/eða vandamál. Aðferðin er kjörannsókn við að finna dulda blæðingu frá meltingarvegi og hún er einnig gagnleg við að meta og greina Crohn's sjúkdóm (5-9). Engar rannsóknir hafa verið gefnar út um notkun holsjárhyllkis við að greina áverka af völdum salílyfja en ein rannsókn hefur verið gefin út í formi útdráttar (4). Mat á salílyfjaáverka er töluvert vandasamari heldur en að greina æxli og æðafækjur með holsjárhyllki. Salílyfjaáverki kemur fram í mörgum myndum og það eru einkum vægari tegundir sem erfitt er að meta. Þar er um að ræða forstig sára sem byrja með því að slímhúðartotur þurrkast af („denuded mucosa“) og fram koma rauðir blettir með eða án rofs á slímhúð. Ennfremur koma smáblæðingar í slímhúð sem geta síðan sprungið út og myndað sár með blæðingu. Höfundar þessarar greinar hafa ekki mikla reynslu í úrlestri holsjárhyllisrannsókna (mjög fáir hafa slíka reynslu) en þeir hafa allir setið námskeið og heimsótt staði þar sem rannsóknin er framkvæmd.

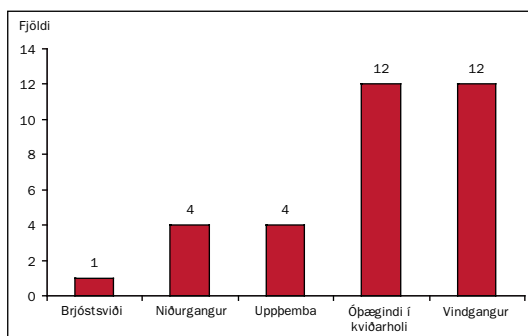
Haft var samráð við þann vinnuhóp sem fyrstur gerði rannsókn á áhrifum gigtarlyfja á mjóginni og fenginn úrlestur á okkar myndböndum (4) en í okkar



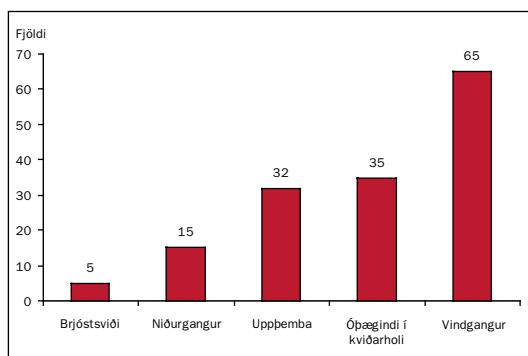
Mynd 1. Kalprotektín í hægðum fyrir og eftir díklófenac.



Mynd 2. Samband áverkaskors og breytinga á kalprotektíni.



Mynd 3. Fjöldi þátttakenda með einkennum frá meltingarfærum.



Mynd 4. Samtals stig fyrir einkennum frá meltingarfærum fyrir alla sjálfboðaliða.

rannsókn var stuðst við einfalda útgáfu á þeirra flokkunarkerfi. Í þessari grein er eingöngu stuðst við úrlestur höfunda og var >90% samsvörun í úrlestri höfunda og >85% við erlendan úrlestur. Nánast 100% samsvörun var í úrlestri á blæðingum og sárum en ósamræmi í úrlestri var bundið við vægari áverka eins og litlar blæðingar í slímhúð, roðabletti, lítil rof í slímhúð og tap á slímhúðartotum (denuded mucosa). Rannsóknin sýnir að gigtarlyfið díklófenac veldur slímhúðaráverkum í mjóginum eins og lýst hefur verið að salílyf valdi í maga og skeifugörn. Fram að þessu hafa aukaverkanir salílyfja (sár, blæðingar, meltingarfæraeinkenni) fyrst og fremst verið taldar stafa af áverkum í maga og skeifugörn en í okkar rannsókn voru þeir fylgikvillar hindraðir með gjöf á omeprazole. Kalprotektín er mjög næmur mælikvarði á áverka á meltingarvegi og hefur sannað gildi sitt við að greina á milli starfrænna einkenna frá meltingarvegi og einkenna sem stafa af bólgu (10). Kalprotektín kemur úr hvítkornum (neutrophilum) sem flykkjast á bólgusvæði í meltingarvegi og leysast þar upp og losa kalprotektín inni meltingarveg. Í okkar rannsókn hækkaði kalprotektín hjá öllum nema einum sjálfboðaliða sem hafði nánast óbreytt gildi fyrir og eftir rannsókn. Marktæk fylgni var milli hækkunar á kalprotektíni og vegins áverkaskors í mjóginum og flest bendir til að megin áverkinn sem fram kom í okkar rannsókn sé í mjóginum. Vert er þó að hafa í huga að sex sjálfboðaliðar höfðu hækkað kalprotektín án þess að áverki myndist í mjóginum og ennfremur að tveir sjálfboðaliðar höfðu áverka í ristli samkvæmt holsjárannsókn þó hann væri ekki skoðaður kerfsbundið. Áverki af völdum díklófenac kemur fram á þeim stað sem lyfið losnar úr hylkinu og á það að gerast að langmestu leyti í mjóginum. Við hraða gegnumferð getur díklófenac þó losnað í digurgirni og báðir áverkarnir sem fundust í ristli í okkar rannsókn voru á því svæði. Það er þekkt að þau lyfjaform af salílyfjum sem frásogast hægt geta valdið áverka í ristli (11). Marktæk lækkun á blóðrauða (Hb) eftir aðeins 14 daga meðferð með díklófenac er mjög athyglisverð. Helmingur þátttakenda hafði lækkun á bilinu 10-18 g/L. Hafa þarf þó í huga að díklófenac veldur vökvæðing og gæti hluti lækkunarinnar verið vegna þynningar. Lækkun á blóðrauða eftir langtímameðferð á salílyfjum er þó vel þekkt (12) en lækkun eftir svo skamma meðferð eins og gefin er í okkar rannsókn hefur einnig verið lýst (13).

Meltingarþægindi eru vel þekktur fylgikvilli salílyfja en meingerð þeirra er óþekkt. Tilgátur eru um að þau geti tengst bólgu og sárum í maga og mjóginum eins sést í okkar rannsókn eða auknu gegndræpi og leka í mjóginum sem fylgir bólgu (14). Okkar rannsókn sýndi þó ekki tengsl milli einkenna og áverkaskors eða bólgu (eins og hún er mæld með kalprotektíni). Það eru sterkar líkur á því að áverki í maga hafi verið

óverulegur og bendir það til að einkennin stafi frekar frá mjóginum.

Rannsókn okkar hefur sýnt nýja hlið á aukaverkunum salílyfja á meltingarveg. Áður hefur athyglin aðallega beinst að maga og skeifugörn en okkar rannsókn sýnir að sár, blæðingar og bólga koma ekki síður í mjóginum og meltingarþægindi sem fylgja salílyfjatöku geta vel verið af sama toga. Það sem takmarkar okkar rannsókn er að hún stóð aðeins í 14 daga og það er ekki alveg ljóst hvaða klíniska þýðingu áverkarnir hafa eða hvernig þeim reidir af við áframhaldandi salílyfjagjöf. Áverkar af stigi 1 hafa sennilega litla klíniska þýðingu en flest bendir til að áverkar af stigi 2-4 hafi þýðingu og geti þróast yfir í þekktu fylgikvillar langtíma salílyfjanotkunar eins og blóðleysi (15), rofsár (4), örvefsmýndun og þrengsli (Bjarnasons disease) (3).

Þörf er á frekari rannsókn á langtímaáhrifum gigtarlyfja á mjóginum og ennfremur þarf að rannsaka áhrif coxib-lyfja á mjóginum.

## Þakkir

Kristínu Ólafsdóttir og Margréti Hinriksdóttir hjúkrunarfræðingum á St. Jósefsspítala í Hafnarfirði eru færðar sérstakar þakkir fyrir framkvæmd á rannsókninni. ASTRA ZENECA eru færðar þakkir fyrir að gefa omeprazole fyrir tilraunina.

## Heimildir

- Hernandez-Diaz S, Rodriguez LA. Association between non-steroidal anti-inflammatory drugs and upper gastrointestinal tract bleeding/perforation: an overview of epidemiologic studies published in the 1990s. *Arch Intern Med* 2000;160: 2093-9.
- Þjóðleifsson B. Ný og gömul gigtarlyf. Áhætta og ávinningur. *Læknablaðið* 2003; 89: 849-56.
- Bjarnason I, MacPherson AJ, Russell AS. Side effects of non-steroidal anti-inflammatory drugs on the small and large intestine in humans. *Gastroenterology* 1993;104: 1832-47.
- Goldstein GE, Blair L, Gralnick I, Fort J, Brown R, Johanson J, et al. Abnormal small bowel findings are common in healthy subjects screened for a multi-center, double blind, randomized, placebo-controlled trial using capsule endoscopy. *Gastroenterology* 2003; 124(suppl 4): 284.
- Katz DZ, LB. Capsule endoscopy in known or suspected Crohn's disease: the prospective of the referring physician and the patient. *Am J Gastroenterol* 2002; 9: S300.
- Fleischer DE. Capsule endoscopy: The voyage is fantastic – will it change what we do? *Gastrointestinal Endoscopy* 2002; 56: 452-6.
- Costamagna G, Shah SK, Riccioni ME, Foschia F, Mutignani M, Perri V, et al. A prospective trial comparing small bowel radiographs and video capsule endoscopy for suspected small bowel disease. *Gastroenterology* 2002; 123: 999-1005.
- Rosenberg MD M-GY, Klein S, et al. Comparison of wireless capsule endoscopy, ileoscopy and small bowel follow through for the evaluation of non-stricturing IBD. *Am J Gastroenterol* 2002; 97: S263.
- Friedman S. Comparison of capsule endoscopy to other modalities in the small bowel. *Gastrointest Endoscopy Clin N Am* 2004; 14: 51-60.
- Tibble J, Teahon K, Thjodleifsson B, Roseth A, Sigthorsson G, Bridger S, et al. A simple method for assessing intestinal inflammation in Crohn's disease. *Gut* 2000; 50: 606-13.
- Hjartarson HF, Cariglia N, Björnsson J. Ristilþrengsli af völdum bólgueyðandi lyfja. *Læknablaðið*; 90: 133-5.
- Bjarnason I, Hayllar J, MacPherson AJ, Russell AS. Side effects of nonsteroidal anti-inflammatory drugs on the small and large intestine in humans. *Gastroenterology* 1993: 1832-47.

13. Hunt RH, Bowen B, Mortensen ER, Simon TJ, James C, Cagliola A, et al. A randomized trial measuring fecal blood loss after treatment with rofecoxib, ibuprofen, or placebo in healthy subjects. *Am J Med* 2000; 109: 201-6.
14. Shah AA, Thjodleifsson B, Murray FE, Kay E, Barry M, Sigthorsson G, et al. Selective inhibition of COX-2 in humans is associated with less gastrointestinal injury: a comparison of nimesulide and naproxen. *Gut* 2001; 48: 339-46.
15. Langman MJS, Worrall A. Use of anti-inflammatory drugs by patients admitted with small or large bowel perforations and haemorrhage. *BMJ* 1985; 290: 347-9.