

Zahra Dehqanzada

# Kuvallinen opetusmateriaali gynekologisen ir- tosolunäytteen levyepiteelimuutoksista ja muutoksiin vaikuttavista tekijöistä

Metropolia Ammattikorkeakoulu  
Bioanalyttikko  
Bioanalytiikan Koulutusohjelma  
Opinnäytetyö  
25.10.12

Tekijä	Zahra Dehqanzada
Otsikko	Kuvallinen opetusmateriaali gynekologisen irtosolunäytteen levyepiteelimuutoksista ja muutoksiin vaikuttavista tekijöistä
Sivumäärä Aika	32 sivua + 5 liitettä 25.10.12
Tutkinto	Bioanalyttikko (AMK)
Koulutusohjelma	Bioanalytiikan Koulutusohjelma
Suuntautumisvaihtoehto	Bioanalytiikka
Ohjaajat	Anja Matzke, Lehtori Thea Nurmi, Osastonhoitaja
<p>Gynekologisen irtosolunäytteen avulla voidaan tutkia kohdunkaulan syöpää ja sen esias- teita. Gynekologisten irtosolunäytteiden solumorfologian perustella arvioidaan, onko kyse tulehduksesta, hyvänlaatuisesta muutoksesta vai pahanlaatuisesta muutoksesta. Gyneko- logisten irtosolunäytteiden yleisin indikaatio on malignin kasvaimen epäily.</p> <p>Tämän opinnäytetyön tarkoituksena oli luoda mahdollisimman kattava ja selkeä kuvitettu opaskirja normaaleista ja epänormaaleista levyepiteelisolumuutoksista gynekologisissa irtosolunäytteissä ja muutoksiin vaikuttavista tekijöistä. Kuvitettu opaskirja on tehty HUS- LAB/patologian ja genetiikan vastuualueen henkilökunnan ja Metropolia Ammattikorkea- koulun opiskelijoiden käyttöön. Siitä on todennäköisesti hyötyä myös muille aiheesta kiin- nostuneille.</p> <p>Opinnäytetyö toteutettiin toiminnallisena opinnäytetyönä. Toimeksiantajana toimi HUSLAB Hyvinkään sairaalan patologian laboratorio. Työ sisältää tuotoksena tehdyn kuvakirjan. Työ toteutettiin ottamalla valokuvia gynekologisten irtosolunäytteiden solumorfologiasta ja yhdistämällä ne teoretiedon kanssa kuvitetuksi opaskirjaksi. Kuvitettu opaskirja rajattiin käsittelemään ainoastaan gynekologisen irtosolunäytteen levyepiteelisolumuutoksia ja muutoksiin vaikuttavia tekijöitä ja niiden normaaleja solukuvia. Työn jatkokehitysmahdolti- suutena on kuvitetun opaskirjan laajentaminen käsittelemään myös gynekologisen ir- tosolunäytteen lieriöepiteeliä.</p>	
Avainsanat	kuvallinen opetusmateriaali, gynekologinen irtosolunäyte, ma- ligni, karsinoma, levyepiteeli

Author	Zahra Dehqanzada
Title	Squamous Cell Changes Factors Affecting Them Gynecological Smear Tests Visual teaching materials
Number of Pages	32 pages + 5 appendices
Date	25 October 2012
Degree	Bachelor of Health Care
Degree Programme	Biomedical Laboratory Science
Specialisation option	Biomedical Laboratory Science
Instructors	Anja Matzke, Senior Lecturer Thea Nurmi, Nurse Manager
<p>Gynecological smear tests may be used to examine cervical cancer and its precursor roads. Gynecology cell morphology smear is carried out to determine the existence of inflammation, benign and malignant changes. The most common indication of malignant tumors is the smear tests.</p> <p>The purpose of my final project was to create an illustrated comprehensive and clear guidebook of normal and abnormal squamous epithelium cells in gynecological smear tests and of the factors affecting the changes. The guidebook is primarily meant to be used by the HUSLAB Unit of Pathology and Genetics staff as well as by the Helsinki Metropolia University of Applied Sciences students. The guidebook may be useful to others interested in the topic as well.</p> <p>The guidebook was done by photographing the morphology of the cell samples of gynecological smears and combining the photos with the theoretical knowledge. The guidebook only concentrated on the changes in squamous epithelium cells and on the factors affecting the changes, and on the photos of normal squamous epithelium cells. The guidebook can be further developed by expanding the guidebook to concern the columnar epithelium in gynecological smear tests.</p>	
Keywords	visual teaching material, vaginal smear, malignant, carcinoma, squamous cell

## Sisällys

1	Johdanto	1
2	Opinnäytetyön tavoitteet ja tarkoitus	2
3	Kuvallisen oppimateriaalin tekeminen	3
3.1	Oppimateriaalin tekeminen kuvitettuna opaskirjana	4
3.1.1	Kuvitetun opaskirjan ulkoasu	5
3.1.2	Kuvitetun opaskirjan ominaisuudet	5
3.1.3	Kuvitetun opaskirjan haasteet	5
3.1.4	Kuvitetun opaskirjan laatu	6
3.2	Kuvitetun opaskirjan toteuttamisprosessi	6
3.2.1	Kuvitetun opaskirjan aineisto	7
3.2.2	Kuvitetun opaskirjan aineiston keruu	8
4	Kuvitetun opaskirjan sisältö	10
4.1	Gynekologisen irtosolunäytteen tutkiminen	11
4.2	Luokittelu	12
4.2.1	Papanicolaoun luokitus	12
4.2.2	Bethesdan-2001-luokitus	13
4.3	Gynekologisen irtosolunäytteen normaalit löydökset	14
4.3.1	Pintakerroksen levyepiteelisolu	14
4.3.2	Keskikerroksen levyepiteelisolut	15
4.3.3	Syvän kerroksen levyepiteelisolut	15
4.3.4	Tyvikerroksen levyepiteelisolut	16
4.3.5	Metaplastiset solut	16
4.3.6	Sauvabakteerit	17
4.3.7	Artefakti	18
4.3.8	Sytolyysi	18
4.3.9	Degeneratiivisia muutoksia (seniiliatypia)	18
4.4	Infektiot	19
4.4.1	Bakteerielli vaginoosi, clue-solut	19
4.4.2	Sekafloora	19
4.4.3	Sienet	20
4.4.4	Herpes simplex	20

4.4.5	Actinomyces (ALO)	20
4.4.6	Trikomonas vaginalis	21
4.5	Reaktiiviset muutokset	21
4.5.1	Inflammaatio	21
4.5.2	Regeneraatio	22
4.5.3	IUD:n aiheuttamat muutokset	22
4.5.4	Folikulaarinen servisiitti	23
4.5.5	Sädetysmuutokset	23
4.6	Gynekologisen irtosolunäytteen epänormaalit löydökset	24
4.6.1	ASC-US (Atypical Squamous Cells of Undetermined Significance)	24
4.6.2	ASC-H (Atypical Squamous Cells, cannot exculude High grade squamous cell intraepithelial lesion)	25
4.6.3	LSIL (Low grade Squamous Intraepithelial Lesion)	26
4.6.4	HSIL (High grade Squamous Intraepithelial Lesion)	27
4.6.5	Levyepiteelikarsinooma	27
5	Pohdinta	28
	Lähteet	30
	Liitteet	
	Liite 1. Opinnäytetyön eteneminen	
	Liite 2. Bethesda-2001 järjestelmä	
	Liite 3. Junktio	
	Liite 4. Genitaalikanava	
	Liite 5. Kohdunkaulan levyepiteelisyövän esiasteiden kehitysvaiheet	

## 1 Johdanto

George Nicholas Papanicolaou kehitti gynekologisen irtosolunäytteen 1920-luvulla ja Suomessa se otettiin käyttöön 1950-luvun lopulla (Vesterinen 2004: 31–34; Ignatius 1993: 402). Gynekologisten irtosolunäytteiden tutkiminen perustuu perinteiseen sivelynäytteeseen tai nestepapaan ja Papanicolaoun värjäysmenetelmään. Gynekologista irtosolunäytettä käytetään myös seulontamenetelmänä gynekologisen levyepiteelisolusyövän esiasteiden etsinnöissä. Gynekologista irtosolunäytettä tutkitaan valomikroskooppilla arvioiden solujen ulkonäköä. Gynekologisesta irtosolunäytteestä käytetään arkikielessä nimitystä papa-näyte.

Gynekologisen irtosolunäytteen merkitys on naiselle erittäin suuri, koska gynekologisella irtosolunäytteellä voidaan diagnosoida gynekologisia tulehduksia, kohdun kaulaosan syöpää ja sen esiasteita, kohdunrungon syöpää ja munasarjasyöpää. (Tarkkanen 2003: 144; Nieminen 1998: 1138.) Lisäksi sen avulla saadaan hyödyllistä tietoa runsaan ja epäselvän valkovuodon syistä. Kohdunkaulan epiteelisoluiissa voi tapahtua muutoksia ja nämä muutokset voivat olla joko hyvänlaatuisia tai pahanlaatuisia. Tarkka kohdunkaulasyövän diagnostiikka perustuu kuitenkin aina lopullisesti histologiseen näytevarmennukseen. (Nieminen 1998: 1138; Koivuniemi - Stenbäck 1994: 1–16; Teikari 2004:1595–1596.)

Kohdunkaulan syöpää aiheuttava papilloomavirus on sukupuoliyhteydessä tarttuva tauti. HPV (eli human papilloma virus) on helposti tarttuva tauti monia partnereita harrastaville naisille. Sukupuoliyhdyntäessä tarttuvia virustyyppiejä on useita kymmeniä, ja osa niistä aiheuttaa kohdunkaulan solumuutoksia, mutta papilloomavirus on selkein kohdunkaulan syövän aiheuttaja. Ihmiseen sukupuoliyhteydessä tarttuvista HPV-viruksista yli 20 tyyppiä aiheuttaa syöpävaaraa. Yhdeksän tyyppiä (tyypit 16, 18, 31, 33, 35, 45, 52, 58 ja 59) on varmennettu syöpävaarallisiksi ja tyypit 39, 51 ja 68 ovat yhteydessä karsinogeenien kanssa. ”Yli 99 % kohdunkaulan syövistä on HPV - DNA – positiivisia” (Lehtinen - Paavonen 2003: 205–206). Suurin osa virusten aiheuttamista solumuutoksista häviää, kun elimistö itse poistaa viruksen ja sen aiheuttamat vauriot ajan myötä. Gynekologisen irtosolunäytteen merkitys naisille on erittäin tärkeä, koska vähäiset HPV:n infektioiden aiheuttamat muutokset voivat edetä kohdunkaulan syövän esiasteeksi, joka hoitamattomana voi kehittyä hitaasti yleensä 10–15 vuoden aikana

kohdunkaulan syöväksi. (Lehtinen - Paavonen 2003: 205–206; Nazarpour 2011: 80–81; Vesterinen 2004: 111–113.)

Aiheesta on olemassa paljon värillisiä kuvallisia teoksia englannin kielellä ja muilla kielillä, esimerkiksi englannin kielellä kirjat ovat nimillä: The Bethesda System for reporting Cervical Cytology ja The Bethesda System for reporting Cervical / Vaginal Cytologic Diagnoses. Ainoa suomenkielinen kuvallinen teos on Ari Koivuniemen toimittama oppikirja: Kliininen Sytologia. (Kurman - Salomon 1993; Salomon - Nayar 2003; Koivuniemi 1994.)

## **2 Opinnäytetyön tavoitteet ja tarkoitus**

Opinnäytetyöni tavoitteena on tehdä perehdytysmateriaalia HUSLAB / Hyvinkään patologian ja genetiikan vastualueen henkilökunnan ja Metropolia Ammattikorkeakoulun opiskelijoiden käyttöön. Omia tavoitteitani opinnäytetyön työstämisessä ovat perehtyminen ja tietotaidon syventäminen gynekologisten irtosolunäytteiden solumuutosten tutkimisessa.

Tämän opinnäytetyön tarkoituksena on luoda mahdollisimman kattava ja selkeä kuvallinen opetusmateriaalikokoelma normaaleista ja epänormaaleista levyepiteelisolulöydöksistä gynekologisissa irtosolunäytteissä ja muutoksiin vaikuttavista tekijöistä. Kuvien lisäksi tekstissä kuvataan löydöksiä. Työni on rajattu niin, että tutkin Hyvinkään sairaalan patologian laboratorion lasiarkiston potilasaineiston gynekologisista irtosolunäytteistä löytyviä muutoksia. Kuvat otetaan laseilta, jotka ovat vuosilta 2011–2012. En käytä tätä vanhempia näytelaseja, koska niissä saattaisi olla värien haalistumista. Tämä työ rajataan koskemaan vain levyepiteelisoluja ja solumuutoksiin vaikuttavia tekijöitä. Käsittelen näytteitä nimettöminä eivätkä potilaiden henkilötiedot tule esiin missään vaiheessa. Tätä kuvitettua opaskirjamuotoista perehdytys- ja oppimismateriaalia on tarkoitus käyttää HUSLAB/patologian ja genetiikan laboratorioden uusien esitarkastukseen perehtyvien työntekijöiden ja Metropolia Ammattikorkeakoulun bioanalytiikan opiskelijoiden oppimisen tukena.

### 3 Kuvallisen oppimateriaalin tekeminen

Oppimateriaali on väline oppimisen auttamiseksi. On olemassa erilaisia oppimateriaalien muotoja. Tämä oppimateriaalin aihe on: **Kuvitettu opaskirja gynekologisen irtosolunäytteen levyepiteelisolumuutoksista ja muutoksiin vaikuttavista tekijöistä.** Tämä kappale käsittelee kuvallisen oppimateriaalin oppimiskäsitystä, ominaisuuksia, merkitystä ja etuja. Kappaleessa kuvataan myös kriteereitä laadukkaalle kuvalliselle opetusmateriaalille. Kuvitetun opaskirjan avulla voi edistää oppimista ja tehostaa myös viestintää. Kuva on kuvitetun opaskirjan ydinasia. Huonosta ja hyvästä kuvasta puhutaan silloin, kun kuva on oikeassa tai väärässä tilanteessa ja kun siinä on oikein tai väärin käytettyjä kuvia. (Hatva 1998: 9.)

Kuvista voi oppia ja kuvien avulla voi opettaa. Kuvia käytetään sekä pedagogiikassa (kasvatusopissa) että myös opetussuunnitelmissa. Tieto tulee näköaistin välityksellä ja kielellinen opetus tulee kuuloaistin välityksellä. Oppiminen on aivotoimintaa, jota ihminen itse johtaa ja valvoo. Kuvallista oppimateriaalia tulisi rakentaa loogisesti ihmisen aikaisemmille tiedoille. Mikäli perustiedoissa on aukkoja, ihmisellä ei ole mahdollisuuksia ymmärtää ja omaksua uutta materiaalia syvällisesti. Aikaisemmat kokemukset ja tietotausta vaikuttavat, miten ihminen näkee. Kuvia pitäisi valita oikein, aiheen mukaan, laadullisesti ja monipuolisesti kuvallisessa opetuksessa, että oppija saa motivaatiota. Hatvan kirjan mukaan kuvallisella oppimateriaalilla on vaikutusta oppimiseen. (Hatva 1987: 18.)

Vanhan sanonnan mukaan yksi kuva kertoo enemmän kuin tuhat sanaa. Aisteillamme on vahvat yhteydet oppimisen kanssa; ihminen oppii muun muassa näköhavaintojen kautta. Ihmisen aistielinten toiminta liittyy ajatteluun. Näkeminen on osa ajattelua ja kuvan näkeminenkin on oppimisen tulosta. (Hatva 1987: 18.) Kuvalla on oma kielensä, ja kuvan kieli tarkoittaa kykyä tulkita kuvaa. Kuvalla on merkitys silloin, kun joku havaitsee sen ja alkaa tulkita sitä. (Etaoppit.pp: Kuva, katse, sana - kuvan tulkinnan kurssi 2012.) Kuvassa voi olla monta merkitystä tai viestiä (Juholin - Loiri 1998: 52).

Kuvitettu opaskirja sisältää asioita, joita oppijat voivat helposti omaksua. Kuva helpottaa opetusaiheen sisäistämistä, kun se luo yhteyksiä henkilön aikaisempaan tietotaus-



taan. Kuva voi motivoida oppijan, jos se esimerkiksi herättää kiinnostusta käsiteltävään aiheeseen. (Hatva 1987: 80–82.)

Kuvallisen oppimateriaalin etuna on, että kuvien avulla vahvistetaan teoria-asioita ja tuetaan oppimista visuaalisesti. Kuvat kertovat samat asiat kuin asiatekstit ja kuvat näyttävät konkreettisesti sen, mistä asiatekstit kertovat. Kuvat kertovat kaikista oleellisista asioista. Kuvat voivat tuoda esiin asian tai ilmiön ominaisuuksia kappaleena tai ryhmänä ja elävöittävät kaikenlaista tekstiä. (Ikävalko 1995: 92).

### 3.1 Oppimateriaalin tekeminen kuvitettuna opaskirjana

Johan Amos Comenius loi ensimmäisen kuvitetun opaskirjan oppimisen tueksi nimillä ”Orbis sensualium pictus” ja sitä käytettiin ympäri Eurooppaa seuraavat 200 vuotta. Kirja painettiin vuonna 1658 ja se edelsi nykyajan kuvitettuja koulukirjoja (Comenius 1931: 25).

Hain kirjastosta teoksia, joista voin saada ideoita kuvitetun opaskirjan tekemiseen. Tiesin, mitä aion tehdä ja se helpotti kuvitettujen opaskirjojen mallien etsimistä. Kirjastosta löysin erilaisia teoksia, mutta valitsin kaikista helpoimman ja yksikertaisimman mallin ja se oli Palokuntalaisen ensiapuopas (Nakari 2011). Minulla ei ollut aiempaa kokemusta kirjan tekemisestä, joten yksinkertainen malli oli hyvä lähtökohta.

Kuvitettu opaskirja toteutettiin Ifolorin Kuvakirja-palvelun avulla. Vaikka Ifolor-kuvakirjan malleissa ei ole valmista sisällysluetteloa eikä oikean kirjan rakenteellisia asioita, valitsin kuitenkin Ifolor-kuvakirjan sen muiden ominaisuuksien vuoksi. ”Ifolorkirja on kuin vanhanajan valokuva-albumi, mutta paljon fiksumpi! Se on oikea painettu kirja.” (Ifolor 2012). Tein kuvitetun opaskirjan Ifolor Designer-kuvakirjaohjelman avulla, joka on ladattavissa ilmaiseksi. Kirjaohjelmassa oli runsaasti valmiita suunnittelupohjia ja -elementtejä. Kirjamalleiksi valitsin Spiral-kuvakirjan ja A4-pystymallin. Kuvilla ja teksteillä on ollut tasaisen rajaamisen tekniikka. Kuvakirjan tekemisen voi keskeyttää milloin vain ja jatkaa myöhemmin, mutta pitää muista tallentaa. Käytin lisäksi myös Paint ja Corel PaintShop Pro X5-ohjelmia. Niillä paransin kuvien laatua ja kokoa. Niiden lisäksi lisäsin nuolia, viivoja ja tekstiä kuviin. Kun kuvitettu opaskirjani oli valmis, lähetin sen netin kautta painettavaksi. Lopputuloksena sain hyödyllisen kuvitetun opaskirjan.

### 3.1.1 Kuvitetun opaskirjan ulkoasu

Kuvitetun opaskirjan ulkoasu muodostuu muovisesta ja paperisesta kannesta. Muovisen kannen ominaisuus on, että se suojaa kuvitettua opaskirjaa. Kannen tarkoituksena on herättää kiinnostusta, koska kirjan ulkoasun pitäisi olla kiinnostava. Kuvitetun opaskirjan kannessa on lisäksi kuvitetun opaskirjan tekijän nimi, vuosi ja koulutuksen nimi. Kannessa pitäisi olla nimi ja ornamentti tai molemmat (Campbella 1983. 139). ”Kansimyy julkaisun”, koska lukija yleensä päättää kannen perusteella lukeeko kirjan. Kannessa on paljon tilaa, joka pitäisi hyödyntää. (Ikävalko 1995: 141.) Tämän työn paperimuotoiseen kanteen olen valinnut aiheeseen liittyen kuvan levyepiteelistä.

### 3.1.2 Kuvitetun opaskirjan ominaisuudet

Kuvitetun opaskirjan hyviä ominaisuuksia ovat pystysuorakaide eli perinteinen A-arkkimuoto ja aktiivisen painoarkin muoto. Siinä katse tekee työtä eikä lepää passiivisesti. Tämä on luonnollinen paperiarkin muoto ja siinä on valmis paperin oikea kuitusuunta. Se pysyy suorana lukijan käsissä (Loiri, Juholin 1998: 61). Kuvitetussa opaskirjassa on käytetty rengas- ja kierresidontaa. Rengas- ja kierresidontaominaisuus on merkki kestävydestä. Tässä mallissa kirja avautuu helposti ja pysyy hyvin auki (Loiri, Juholin 1998: 155). Kuvitettu opaskirja on mattapintainen ja sen vuoksi se ei heijasta lukijan silmiin.

### 3.1.3 Kuvitetun opaskirjan haasteet

Kuvitetun opaskirjan tekeminen jo itsessään oli haastava työ. Suurin haaste tässä työssä oli kuvattavien löydösten valitseminen. Kuvitetun opaskirjan haasteena ovat Ifolorin kuvakirjan rakenteelliset ominaisuudet kuten sen sisällön tekeminen. Kuvien valinta, järjestys ja paikantaminen vaativat paneutumista. Tulevaisuuden haasteena on tehdä vielä lieriöepiteeleistä kuvallinen opetusmateriaali.

### 3.1.4 Kuvitetun opaskirjan laatu

Kuvitetun opaskirjan laatu oli painotuotteen laadun toteuttamisen seuranta. Teknisiin laatutavoitteisiin kuuluivat seuraavat asiat: vedosten tekeminen, painamisen aloituksen seuranta, lopputuotteen tarkastus ja laatupalaverit (Koskinen 2010: 256).

Laatupalaverit pidettiin työelämän ja koulun ohjaajan kanssa. Vedos tehtiin oikeaan kokoon. Teksti tuli tarkastaa. Kuvien värien tuli olla luonnollisia ja oikeita, että ne vastasivat oikean levyepiteelin värejä. Kaikki sisältöelementit tarkistettiin. Lopputuotteen tarkastus tehtiin HUSLAB Hyvinkään sairaalan patologian laboratorion esitarkastajien ja patologin kanssa. Koulun työnohjaajaopettaja tarkasti työn. Kuvien ja tekstien asiassällön paikkansapitävyys arvioitiin esitarkastajien lisäksi kirjallisuuslähteistä. Kirjallisuuslähteinä olivat: Koivuniemi, Ari: Kliininen sytologia; Solomon, Diane-, Ritu: The Bethesda System for Reporting Cervical Cytology; Kurman, Robert J.-Solomon, Diane: The Bethesda System for Reporting Cervical/ Vaginal Cytologic Diagnoses; Schneider, Marie Luise-Schneider, Volker: Differential Diagnostic Atlas Gynecologic Cytology. Kuvien tekstit käsittelivät kuvissa esitettyjä sytologisia muutoksia ja muutosten kriteereitä. Tekstit tarkistettiin yllä mainitun lähdekirjallisuuden mukaan. Vedosten tekeminen ja painamisen aloituksen seuranta kuuluivat Ifolorin tehtäviin, mutta lopputulos tarkistettiin.

### 3.2 Kuvitetun opaskirjan toteuttamisprosessi

Keväällä 2012 sain opinnäytetyöhöni aiheen HUSLAB Hyvinkään sairaalan patologian laboratorion tiloihin, laitteisiin ja arkistoon työharjoittelujaksolla. Perehdyin gynekologisen irtosolunäytteen tutkimiseen keväällä patologian kurssin lisäksi myös työharjoittelujaksolla.

Poimimme yhdessä henkilökunnan kanssa tältä ja viimevuodelta valittuja näytelaseja, joita oli yli 50 kappaletta. Poimimisprosessissa poimin lupaavia näytteitä patologian laboratorion osastonhoitajan kanssa QPATi - ohjelmalla. Tarkoituksena oli kuvata sopivia löydöksiä. Tavoitteena oli myös varmistaa, että sytologiset löydökset vastaavat histologista löydöstä.

Etsin muutokset näytelasin ympyröidyiltä kohdilta: vaginan sivuforniksista, kohdun suulta muuntumisalueelta ja kohdunkaulakanavasta. Ympyröidyt kohdat helpottivat ja nopeuttivat oikeiden löydösten etsimistä ja löytämistä. Toteuttamisvaiheessa otin kuvia sekä normaaleista että epänormaaleista solulöydöksistä. Mikroskopointi ja valokuvaus olivat keskeisiä asioita työssäni.

Ennen kuvaamista tein valmiita kansioita kuvitetun opaskirjan sisällöstä Bethesda-2001 luokituksen mukaan muistitikulle. Puhdistin ja köhleröin aina mikroskoopin ennen aloittamista, saadakseni hyvät kuvat. Käyttämäni kamera oli kahden megapikselin kamera. Kuvien koko oli suurin mahdollinen 1600X1200 pikseliä. Käytin kameraa, kameran monitoria ja mikroskooppia. Laitteet olivat yksinkertaisia käyttää ja sain alussa perehdytystä valokuvaamiseen. Mikroskooppi oli Olympus BH-2, ja kameran monitori ja mikroskooppikamera olivat Nikon DS Camera Control Unit DS-L2. Kuvia otin eri suurennuksilla, kuten 10x, 20x ja 40x objektiivilla näytelasien ympyröidyistä kohdista. Kuvasin kameran parhaiden ominaisuuksien mukaan. Käytin myös mikroskoopin maksimivalaistusta. Yritin kuvata vertailevasti eli terve solu muuttuneen solun viereen, sekä monipuolisesti, eli kaikkia gynekologisen irtosolunäytteen normaaleja, hyvänlaatuisia sekä pahalaatuisia löydöksiä. Sain paljon kuvia erilaisista löydöksistä. Tutkimuksen aineiston keräämisen ja kuvaamisen jälkeen aloitin kuvitetun opaskirjan tekemisen.

Tarkistin ennen kuvien käyttämistä kuvitettuun opaskirjaan kuvien laadun, kuten valaistuksen ja fokuosoinnin eli tarkennuksen. Tarkistin oikeiden muutosten tunnistamisen HUSLAB Hyvinkään patologian laboratorion esitarkastajien kanssa. Loin parhaista löydöksistä uusia kansiota nimillä ”parhaat kuvat”. Käytin parhaat kuvat kuvitettuun opaskirjaan. Tarkoituksena oli saada luotettavaa ja selkeää oppimateriaalia. Kirjassa on 155 kuvaa. Kirjassa en käyttänyt paljon tekstiä. Kuvitetun opaskirjan kuvat on yritetty valita niin, että ne ovat mahdollisimman hyödyllisiä (ks. liite 1).

### 3.2.1 Kuvitetun opaskirjan aineisto


Työni aineisto oli HUSLAB Hyvinkään sairaalan lasiarkistossa olevia potilaiden gynekologisia irtosolunäytteitä. Aineisto koostuu tältä ja edelliseltä vuodelta, vain yksi näytelasi oli vuodelta 2006, kolme näytelasia vuodelta 2010. Niiden lisäksi otin kuvia myös ope-  
tuslaseista. Aineisto oli rajattu normaaleihin ja epänormaaleihin levyepiteelisolulöydök-

siin ja muutoksiin vaikuttaviin tekijöihin gynekologisissa irtosolunäytteissä. Tutkimuksen laajuuden takia rajattiin pois muut löydökset esimerkiksi lieriöepiteelisolumuutokset.

Gynekologinen irtosolunäyte muodostuu levy- ja lieriöepiteelistä. Näyte sivellään aluslasille vaginan sivuforniksista, kohdun suulta muuntumisalueelta ja kohdunkaulakanavasta. Aineisto on oikeiden potilaiden gynekologisia irtosolunäytteitä. Aineiston näytteet ovat perinteisen sivelyvalmisteen muodossa, värjättyinä keksijänsä Papanicolaoun värjäysmenetelmän mukaan, kalvopeitettyinä automaatinlaitteella ja mikroskoopilla tarkasteltuina.

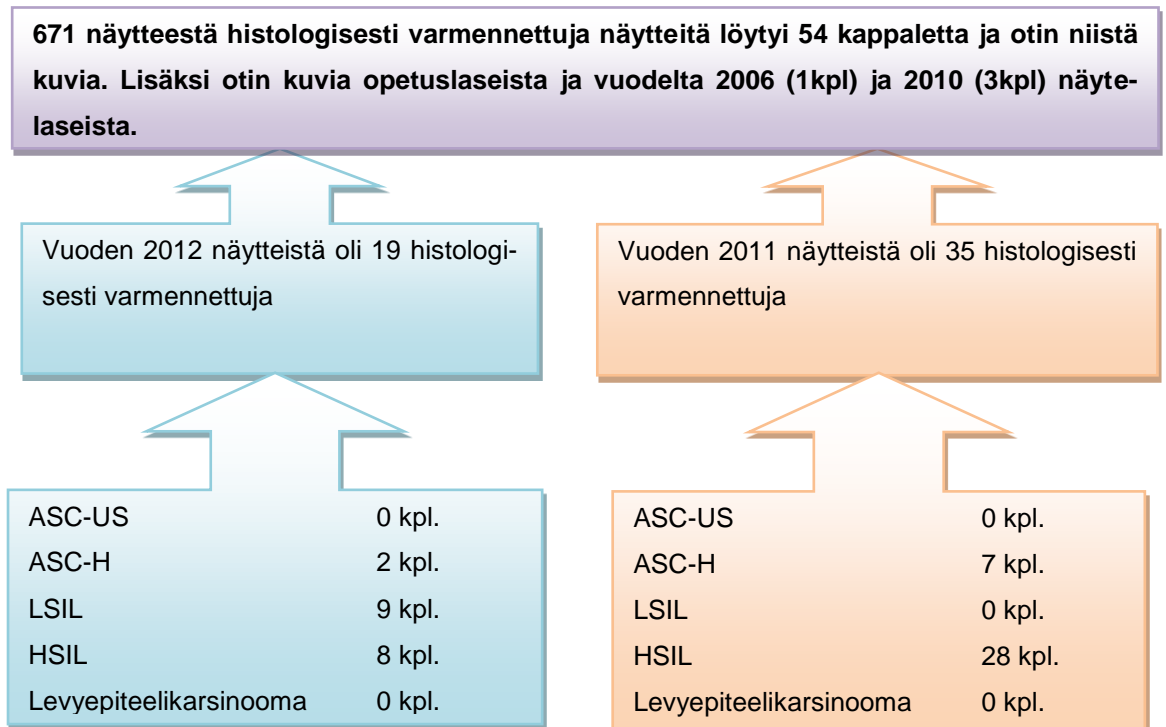
### 3.2.2 Kuvitetun opaskirjan aineiston keruu

Näytteet poimittiin HUSLAB Hyvinkään sairaalan patologian laboratorion QPATi – ohjelmalla. Poimiminen tapahtui heinäkuusta elokuuhun asti. Aluksi poimittiin sytologiset näytteet ja niiden lausuntoja verrattiin histologisten näytteiden lausuntojen kanssa. Hyväksyttiin ainoastaan sellaisia näytteitä, jotka vastasivat histologisesti sytologista tulkin-taa. Sytologisia näytteitä poimittiin yhteensä 671 kappaletta. Vuoden 2012 näytelaseja oli 437 kappaletta, joista etsittiin sytologisen vastauksen mukaan ASC-US, ASC-H, LSIL ja HSIL. Vuodelta 2011 näytelaseja oli 234 kappaletta ASC-US löydökset pois rajattuina, eli haussa olivat vain ASC-H, LSIL ja HSIL vastattuja näytelaseja (ks. kuvio 1).



**Kuvio 1.** Sytologisen aineiston keruu.

Toisessa vaiheessa varmennettiin lausunto kerrallaan histologinen varmennus QPATi – ohjelmalla. Kirjoitettiin histologisten lausuntojen numerot ylös, että niitä voidaan helposti tarkastella jälkeenpäin. K- merkki on tunnuslyhenne histologisesta näytteestä, kuten G-merkki on gynekologisesta irtosolunäytteestä. Esimerkiksi sytologisesti merkitään QG12-912 ja histologisesti merkitään QK12-2341. Q- merkki on Hyvinkään sairaalan patologian laboratorion tunnusmerkki, numero 12 kertoo vuosiluvun. Viivan jälkeen tuleva numero on näytelasin koodi, joka aina alkaa vuosittain numerosta yksi. Vuoden 2012 437 näytteestä 19 tapaus oli histologisesti varmennettuja. Vuodelta 2011 oli varmennettu 234 näytelasista 34 tapaus. K-numerolla löytyi enemmän lausuntoja, mutta mukaan otettiin vain sellaiset, joissa histologinen lausunto vastasi sytologista lausuntoa. Esimerkiksi vuodelta 2012 löytyi 36 kappaletta K-numeroa, mutta histologiset vastaukset poikkeavat sytologisesta vastauksesta jostain syystä (ks. kuvio 2).



**Kuvio 2.** Histologisesti varmennetut näytelasit ja aineiston keruu.

Gynekologisten irtosolunäytteiden sytologisten löydösten jälkeen on tehty histologinen varmennus. Histologisessa varmennuksessa löytyi erilaisia vastauksia. Esimerkiksi ASC-H sytologisen löydöksen histologisessa vastauksessa löytyi sekä ei mitään muutoksia että myös vahva-asteisia muutoksia. HSIL:n sytologisessa löydöksestä saattoi löytyä histologisesti CIN1 tai ei mitään muutoksia. HSIL löydöksen takana yleensä löy-

tyy histologisesti CIN2, CIN3 ja Ca in situ. Neljäs kuvio tuo esiin nämä histologiset löydökset ja löydösten poikkeavuudet (ks. kuvio 3).

<b>V. 2011–2012 histologisten ja sytologisten löydösten vertailua.</b>		
<b>Vuodelta 2012 19 näytelasia on histologisesti varmennettu ja histologisesti on vastattu alla olevan kuvion mukaan:</b>		
<b>ASC-H 2 näytettä:</b> <ul style="list-style-type: none"> <li>• Epäkypsä meta- plasia 1kpl.</li> <li>• CIN3 1kpl.</li> </ul>	<b>LSIL 9 näytettä:</b> <ul style="list-style-type: none"> <li>• CIN1 9 kpl.</li> </ul>	<b>HSIL 8 näytettä:</b> <ul style="list-style-type: none"> <li>• CIN2 5 kpl.</li> <li>• CIN3. 1kpl.</li> <li>• Ca in situ. 1kpl.</li> <li>• MIC 1 kpl.</li> </ul>
<b>Vuodelta 2011 35 näytelasia on histologisesti varmennettu ja histologisesti on vastattu alla olevan kuvion mukaan:</b>		
<b>ASC-H 7 näytettä:</b> <ul style="list-style-type: none"> <li>• Ei mitään 1 kpl.</li> <li>• Ei mitään 1 kpl.</li> <li>• CIN1 1 kpl.</li> <li>• CIN1-CIN2 1 kpl.</li> <li>• CIN2 1 kpl</li> <li>• CIN2 1 kpl</li> <li>• CIN3 1 kpl</li> </ul>	<b>HSIL 28 näytettä:</b> <ul style="list-style-type: none"> <li>• Ei mitään 2 kpl.</li> <li>• Epäkypsä metpalstia 1 kpl.</li> <li>• CIN1 5 kpl.</li> <li>• CIN1-CIN2 6 kpl.</li> <li>• CIN2 6 kpl.</li> <li>• CIN2-CIN3 3 kpl.</li> <li>• CIN1-CIN3 1 kpl.</li> <li>• CIN3 3 kpl.</li> <li>• Ca in situ 1 kpl.</li> </ul>	

**Kuvio 3.** Histologisten ja sytologisten löydösten vertailua.

#### **4 Kuvitetun opaskirjan sisältö**

Kuvitetun opaskirjan sisältö on suunniteltu Bethesda-2001-järjestelmän mukaan. Yritin tuoda esiin gynekologisen irtosolunäytteen keskeisiä asioita. Kuvitetussa opaskirjassa on kuvien ja tekstien lisäksi on käytetty piirroksia, joiden pohja on oppikirjoista. Kuvitettu opaskirja sisältää lukijalle oman tekstin, johdannon, lyhenneluettelon, levyepiteeliker-

rokset, maligniteetin kriteerit, näytteenoton, Bethesda-2001-järjestelmän mukaan normaalit löydökset, infektiot, reaktiiviset muutokset, ASC-US, ASC-H, LSIL, HSIL ja levyepiteelikarsinooma. Lopussa toin esiin junktioalueen, genitaalikanavan, kohdunkaulan sekä levyepiteelisyövän esiasteiden kehitysvaiheet piirroksina ja työssä käytetyt lähteet.

#### 4.1 Gynekologisen irtosolunäytteen tutkiminen

Gynekologinen irtosolunäyte on nimetty keksijänsä George Nicholas Papanicolaoun mukaan. Hän tutki kuukautiskierron fysiologiaa marsuilla. Hän sai tutkia myös naisten-sairaalan potilailta tutkimustarkoituksiin otettuja vaginasolunäytteitä. Tutkittavassa potilasryhmässä oli syöpäpotilaita ja heidän näytteistään hän löysi soluja, jotka eivät olleet aikaisemmin tunnettuja. Hän havaitsi epänormaaleja solumuotoja, jotka olivat tumiltaan suurentuneita ja "hyperkromaattisia". Hän julkaisi havaintonsa kokoustiivistelmänä vuonna 1928. Papanicolaou osoitti vakuuttavasti, miten kohdun ja kohdunkaulan syövä voidaan diagnosoida tutkimalla emättimen eritteestä löytyviä yksittäisiä soluja. (Ignatius 1993: 402.)

Gynekologinen tutkimus tehdään, kun potilaalla on gynekologisia oireita. Lääkäri määrää diagnoosia varten gynekologisen irtosolunäytteen. Bioanalytiikot ottavat sairaalan tai terveyskeskuksen laboratorioissa potilaista näytteitä. Potilasnäytteitä otetaan aina lähetteen mukaan. Gynekologista irtosolunäytettä otetaan tietyllä tekniikalla. Gynekologiset irtosolunäytteet tulevat fiksoituina objektilasille HUSLAB Hyvinkään sairaalan patologian laboratorioon sairaalan osastoilta, poliklinikoilta ja terveyskeskuksista. Laboratorioissa tulostetaan lähetteet, joissa on potilaan esitiedot. Fiksoidut gynekologiset irtosolunäytteet numeroidaan, värjätään, peitetään kalvoautomaatilla tai käsin ja jaetaan esitarkastajille. Esitarkastajat ovat bioanalytikkoja tai laboratoriohoitajia. Esitarkastajat helpottavat ja vähentävät patologiien työtä. Esitarkastajan työ on haastavaa ja vaatii vuosien työkokemusta, jotta soluja oppii tunnistamaan. Esitarkastajat tutkivat kaikki sytologiset näytteet ja antavat oman alustavan lausuntonsa näytteistä. Esitarkastajat merkitsevät löydökset näytelasin pinnalle musterengastajalla. Patologit katsovat kaikki esitarkastajan merkitsemät kohdat näytelasista.

Ennen mikroskopoinnin aloittamista tarkistetaan potilaan esitiedot ja esitiedoista potilaan tausta, kuten ikä, mahdollinen raskaus tai synnytys, hormonihoito, kuukautiskierto,



jotta osataan tulkita havainnot oikeanlaisiksi. Näytelasia mikroskopoidaan ensin yleisesti silmäillen käyttämällä pientä suurennosta (x10). Näytelasi tarkastetaan päästä päähän arvioiden samalla näytteen riittävyttä ja laatua. Arvioidaan onko lasilla riittävästi soluja, onko näyte värjäytynyt onnistuneesti ja onko näytelasin taustalla mikroskopointia häiritseviä tekijöitä. Muutoksilta vaikuttavat kohdat katsotaan suuremmalla suurennoksella (x40). Tarkastelu aloitetaan näytteen emätin näytteestä. Koko näytelasi on mikroskopoitava huolella läpi, ja yhtään aluetta ei saa jättää katsomatta.

Gynekologiset irtosolunäytteet luokitellaan tiettyjen solumuutosten perusteella, ja muutokset tunnistetaan tietyillä kriteereillä. Esitarkastajat laboratoriossa tutkivat mikroskopilla ja vastaavat gynekologisia irtosolunäytteitä Bethesda-2001-luokituksella. Jatko-toimenpiteet potilaalle tehdään patologin lopullisen lausunnon ja jatkohoitosuosituksen perusteella.

## 4.2 Luokittelu

Tein opinnäytetyöhöni kuuluvan kuvitetun opaskirjan Bethesdan-2001 luokituksen ja -järjestyksen mukaan. HUSLAB Hyvinkään patologian laboratorion esitarkastajat vastaavat Bethesdan rinnalla myös Papanicolaoun luokan. Löydökset luokitellaan joko selkeästi normaaliksi tai epänormaaliksi löydökseksi sen mukaan, onko niissä epiteeliatypiaa vai ei. Mikäli näyte on epänormaali, näyte voi olla epäselvä, määrittelemätön tai siinä voi olla epiteelivaurioita tai syöpää. (Vesterinen 2004, 40.) Bethesda-2001-järjestelmässä käsitellään selkeästi erillään levy- tai lieriöepiteeliatypioita. Lieriöepiteelimuutokset ovat havaittavasti vaikeammat diagnosoida kuin levyepiteelimuutokset. (Ylikoski - Rantanen 2008, 1942–1943.)

### 4.2.1 Papanicolaoun luokitus

Papanicolaoun luokitus on vanha luokitusmenetelmä, joka on G. N. Papanicolaoun ja hänen tutkijaverinsa kehittämä. Papanicolaoun luokitusmenetelmä julkaistiin vuonna 1943. Alussa menetelmää käytettiin solujen hormonivasteen tutkimiseen, mutta sen jälkeen sitä on käytetty kohdunkaulan syövän osoittamiseksi. Papanicolaoun luokitus ilmoitetaan roomalaisilla numeroilla I-V ja myöhemmin on lisätty luokka 0. Papa-luokat

kertovat näytteen määrästä, normaalista solukuvasta hyvänlaatuisesta löydöksestä ja pahanlaatuisten löydösten todennäköisyydestä (ks. taulukko 1). (Vesterinen 2004: 36–37; Koivuniemi – Stenbäck 1994: 11–15.)

TAULOKKO 1 Papanicolaoun luokat sekä niiden tulkinta (Vesterinen 2004: 37).

Luokka	Tulkinta
0	Riittämätön tai epäonnistunut näyte
I	Normaali löydös
II	Hyvänlaatuinen muutos, ei viitteitä pahanlaatuisuudesta
III	Syövän suhteen epäselvä solumuutos ja epäilyttävä lievistä pahanlaatuisuudesta
IV	Syövän suhteen vahvasti epäilyttävä solumuutos
V	Syöpäsoluja

#### 4.2.2 Bethesdan-2001-luokitus

Bethesda-2001-järjestelmä perustettiin Yhdysvaltain kolposkopia- ja kohdunkaulan patologia – yhdistyksen (American Society for Colposcopy and Cervical pathology) rahoituksella vuonna 1989. Bethesda-2001 eli TBS-2001-järjestelmää (TBS, The Bethesda System) korjattiin kaksi kertaa vuonna 1991 ja keväällä 2001. Bethesda-2001-järjestelmä luotiin, koska Yhdysvalloissa kansainvälisen sytologiyhdistyksen kokouksessa oltiin sitä mieltä, että eri maiden välinen tulosten vertailtavuus on ongelmallista (Vesterinen 2004: 40). Bethesda-2001-järjestelmä on yhtenäisyyden ja laadun takia tärkeä. Bethesda-2001 on kansainvälisesti hyväksytty ja Kansainvälisen sytologiyhdistyksen (IAC, International Academy of Cytology) sekä FDA (Food and Drug Administration) suosittama raporttijärjestelmä. Suomessa Bethesda-2001-järjestelmä on ollut käytössä vuodelta 2006 lähtien. (Käypä hoito-suositus 2010; Vesterinen 2004: 40; Rantanen - Ylikoski 2008: 157–160.) Bethesda-2001-järjestelmä nykyään on korvannut klassisen Papanicolaou-luokituksen (ks. liite 2).

### 4.3 Gynekologisen irtosolunäytteen normaalit löydökset

Normaalissa löydöksessä on havaittavissa iästä riippuen, pinta-, keski-, syvä- ja tyvi-kerroksen solukkoa. Eri kerrosten solujen määrät vaihtelevat estrogeeni-hormonin vaikutuksesta. Syvän kerroksen soluja esiintyy menopaussin ja synnytyksen jälkeen. Niiden lisäksi normaalilöydöksiin kuuluvat metaplastiset solut, bakteerit, sytolyysi ja degeneratiiviset muutokset. (Vuopala - Koivuniemi 1994: 23–40.)

Vaginan levyepiteeli ulottuu emättimen aukosta portioon. Levyepiteelit jaetaan neljään eri kypsyysvaiheeseen: tyvi-, syvä-, keski- ja pintakerroksen solut. Portiosta-servikseen niiden lisäksi esiintyy metaplastisia levyepiteelisoluja ja lieriöepiteeliä. (Vuopala - Koivuniemi 1994: 23–25.) Tässä työssä keskitytään kuitenkin vain levyepiteelisoluihin.

#### 4.3.1 Pintakerroksen levyepiteelisolu

Munasarjat tuottavat estrogeeniä. Estrogeeni on naisten sukupuolihormoni, jonka vaikutuksesta tyvikerroksen levyepiteelisolut kypsyvät syvän, keski- ja pintakerroksen soluiksi. Pintakerrossolut nimensä mukaan ovat epiteelin pinnassa, kypsyessään ne kuolevat ja irtoilevat itsestään. Ilman estrogeenia emättimessä on atrofia (=surkastuminen) eli vain tyvi- ja syvän kerroksen levyepiteeliä. (Vuopala - Koivuniemi 1994: 25–27.) Työn lopussa on liitteenä genitaalikanavan kuva (ks. liite 4), joka kertoo epiteelisolujen löytymisestä.

Pintakerroksen levyepiteelisolut ovat suuria ja monikulmaisia. Pintakerrossolun tuma on pieni, musta ja kutistunut eli pyknoottinen ja pintakerrossolujen sytoplasma on runsas. Niiden sytoplasma värjäytyy usein vaaleapunaiseksi, mutta voi värjäytyä myös siniseksi Papanicolaoun värjäyksellä. Ne esiintyvät yksittäisinä tai löyhinä ryhminä. (Vuopala - Koivuniemi 1994: 25–27.)

Vaginanäytteessä voi esiintyä soluja jokaisesta levyepiteelikerroksesta. Vaginanäytteestä fertiili-ikäiseltä naiselta löytyy enemmän pintakerroslevyepiteeliä kuukautiskierroksen alkupuolella. Yleensä pintakerroksen levyepiteelien runsaus on merkki estrogeenin tuotannosta tai lihavuudesta. Myös korvaava hormonilääkitys ja Bakterielli vaginosis

lisää pintaepiteelien määrää. Pintaepiteeliä saattaa löytyä myös portiosta endoservixistä, syy on siinä, että jossakin näytteenoton vaiheessa voi tapahtua kontaminaatio. Pintakerroksen levyepiteelin puutteesta tai vähenemisestä puhutaan, kun naisilla on synnytys, vaihdevuodet, estrogeenin hormonihäiriöt, mutta tähän voi olla muitakin tekijöitä kuin edellä mainitut asiat. (Vuopala - Koivuniemi 1994: 25–27.)

#### 4.3.2 Keskikerroksen levyepiteelisolut

Keskikerrossolut ovat selkeästi pienempiä kuin pintakerroksen solut. Tuma on suurempi ja rakenteellisempi kuin pintakerroksen solussa. Näissä soluissa alkaa näkyä kulmikkoutta ja poimuilua. Sytoplasmaa on hieman vähemmän kuin pintakerrossolussa. Sytoplasma värjäytyy usein siniseksi, mutta myös värjäytyy vaaleanpunaiseksi. Keskikerrossolut esiintyvät yksittäisinä tai ryhmässä. Vaginanäytteestä löytyy vaihtelevasti keskikerroslevyepiteeliä kuukautiskierron eri vaiheissa. Keskikerroksen levyepiteeliä saattaa löytyä myös endoservixistä, syy on siinä, että jossakin näytteenoton vaiheessa voi tapahtua kontaminaatio. Keskikerroksen levyepiteeliin kuuluvat navikulaarisolut. Ne ovat muodoltaan ”venemäisiä”. Navikulaarisoluja voi löytää raskauden aikana, matalan estrogeenin vaikutuksesta, androgeenivaikutuksesta ja normaalissa luteaalivaiheessa. (Vuopala - Koivuniemi 1994: 25–27.)

#### 4.3.3 Syvän kerroksen levyepiteelisolut

Syvän kerroksen solut sijaitsevat tyvikerroksen solujen päällä. Syvän kerroksen solut ovat kooltaan suurempia kuin tyvisolut. Syvän kerroksen levyepiteeleissä sytoplasma on kulmikasta. Tuma erottuu hyvin kuten keskikerroksen solussa. Syvän kerroksen levyepiteelien tumissa kromatiinirakenne on hienojakoinen. Sytoplasmaa on vähemmän verrattuna keskikerrossoluun ja tuma on pyöreämpi ja soikeampi kuin keskikerrossolussa. Histologisesti syvän kerroksen levyepiteelisoluja on useassa kerroksessa. Sytoplasma värjäytyy usein siniseksi. Vagina- ja portionäytteestä voi löytyä syvän kerroksen levyepiteeliä riippuen naisen iästä. (Vuopala - Koivuniemi 1994: 25–27.)

Estrogeenin vaikutus ilmoitetaan kypsyysindeksillä, joka ilmaistaan numerosarjana esimerkiksi 0/80/20 (syvä/keski/pinta). Nuorilla fertiili-ikäisillä naisilla ei normaalitilassa juuri ole syväkerroksen soluja. (Timonen - Timonen 1994: 41–47.)

Syvän kerroksen soluissa epiteeli on ohutta ja helposti vaurioituvaa ja siitä syystä gynekologisessa irtosolunäytteessä voi nähdä paljaita tumia, joiden sytoplasmat ovat hajonneet osittain tai kokonaan. Autolyysi (=paljaat syväkerroksen solujen tumat) tarkoittaa solun itsestään hajoamista omien entsyymiensä toimesta. Irtotuma on merkinä autolyysista. (Koivuniemi - Stenbäck1994: 3,8,9,13 ja 15.)

Atrofia on tila, jossa aineenvaihdunnan ja hormonituotannon vähenemisen tai puuttumisen takia solukon kypsyminen pysähtyy syvään kerrokseen (Laitio - Vaajalahti 1991: 30). Ilman estrogeenia emättimessä on atrofia. Atrofiaa esiintyy ennen puberteettia, menopaussissa (= vaihdevuodet), synnytyksen jälkeen ja jos munasarjat on poistettu, eli tiloissa joissa estrogeenivaikutus puuttuu. Atrofisia soluja löytyy yksittäisinä ja rykelminä. (Kauraniemi 1994: 84; Kosma, Böhm 2012: 110.)

#### 4.3.4 Tyvikerroksen levyepiteelisolut

Tyvikerroksen solut eli basaalisolut ovat pieniä, pyöreähköjä. Sytoplasmaa on aika vähän verrattuna tumaan. Ne värjäytyvät basofiilisesti. Tyvikerroksen levyepiteelisolujen tumien kromatiini on hienojakoista ja nukleolit pieniä. Tyvikerroksen soluja näkyy harvoin papa-näytteessä. Tyvikerroksen soluja esiintyy vaginanäytteessä yleensä vaurion yhteydessä esim. haavaumassa ja tulehduksessa. Niitä esiintyy, kun levyepiteeli on atrofiassa. (Vuopala - Koivuniemi 1994: 25.)

#### 4.3.5 Metaplastiset solut

Metaplasia tarkoittaa solun erilaistumisessa tapahtuvaa muutosta, jossa kypsät solut muuttuvat toiseksi solutyypiksi, esim. lieriöepiteeli muuttuu levyepiteeliksi muuntumisalueella (ks. liite 3). Metaplastinen muutos voi palautua takaisin ärsykkeen poistuttua. Metaplasian tarkoituksena on suojata soluja esimerkiksi toiminnallisesta haitasta, joka johtuu ympäristön muutoksesta. Metaplastisen muutoksen mekanismeja ei tunneta.

Metaplastiset solut syntyvät tyvikerroksen soluista eli ”reservisoluista”. Metaplasia on syntyvien uusien ja epäkypsien solujen uudelleen ohjelmoitumista. Se aiheutuu sytokiiniin, kasvutekijöiden ja solun ulkoisten tekijöiden muutoksesta. A-vitamiini vaikuttaa solujen kasvuun ja erilaistumiseen sekä kudosten muodostumiseen. A-vitamiinilla voi olla merkitys myös kantasolujen erilaistumisessa. (Böhm & Kosma 2012: 111–112)

Metaplasiaa voidaan nähdä koko junktion alueella tai vain osassa sitä. Metaplasia on muuntumisalueella normaali fysiologinen ilmiö. Metaplasiaa esiintyy kaikenikäisillä, myös sikiökaudella. Metaplasian aktivoitumiseen vaikuttavat hormonaaliset tekijät, vaginan happamuus ja tulehdus. Metaplastisia soluja voi löytyä portionäytteestä levy- ja lieriöepiteelin lisäksi. Portiota voi kuvata raja-alueeksi vaginan ja endoserviksen välillä. Metaplastiset solut muodostavat ikään kuin löyhän palapelin. Levyepiteelimetaplasia on lieriöepiteelin muuntumista levyepiteeliksi metaplasian eli epidermisaation kautta. Kohdunkaulan syöpä saa alkunsa epiteelin metaplastisella muuntumisalueella. (Vuopala - Koivuniemi 1994: 27–29)

Epäkypsä metaplastinen epiteeli voi olla ohutta ja koostua vain muutamista solukerroksesta. Epäkypsässä metaplasiasa on pieniä, kulmikkaita, okasolumaisia ja suuritumaisia metaplastisia soluja. Kypsä metaplastinen epiteeli paksunee kypsymisen myötä. Kypsä metaplastinen solukko kasvaa ja ylimmät solut litistyvät kerrostumisen ja erilaistumisen lisääntyessä. (Vuopala - Koivuniemi 1994: 29.)

#### 4.3.6 Sauvabakteerit

Gynekologisissa irtosolunäytteissä vaginan bakteerifloora jaetaan kahteen ryhmään, sekaflooraksi ja normaaliksi sauvabakteeriksi. Bakteerit näkyvät hyvin pieninä, tummina ja/tai vaalean sinertävinä tai vihertävinä gynekologisessa irtosolunäytteessä. Ne ovat muodoltaan sauvanmuotoisia tai pyöreitä. Ne esiintyvät yksittäin, pareittain, ketjuina tai kasaumina. (Purola 1994: 49.)

Vaginan normaaliin sauvaflooraan (sauvabakteereja) kuuluvat Döderlein, laktobasilli ja Difteroidit eli Corynebakteerit. Döderleinin sauvaflooraa on fertiili-ikäisellä eli sukukypsällä naisella normaalisti. Laktobasillit viihtyvät vaginassa. Laktobasilli päällystää runsaasti glykogeeniä sisältäviä keskikerroksen levyepiteelisoluja. Tätä voi nähdä kuukautiskierron jälkimmäisellä puoliskolla endometriumin sekreetiovaiheessa sekä raskauden

aikana ja hormonaalista ehkäisyä käyttävillä. (Purola 1994: 49.) Ne ovat gram-positiivisia sauvabakteereja. Sytolyysiä ja sientä esiintyy sauvabakteerien kanssa. (Purola 1994: 49.)

#### 4.3.7 Artefakti

Artefaktilla tarkoitetaan tutkimuslöydöstä, joka ei johdu tutkittavasta kohteesta, vaan esimerkiksi tutkimusmenetelmän virheestä tai näytteen saastumisesta (Sivistyssanakirja). Artefakti voi olla gynekologisessa irtosolunäytteessä esimerkiksi solujen kuivumisen tai värijäämän aiheuttama.

#### 4.3.8 Sytolyysi

Sytolyysi tarkoittaa paljaita keskikerrossolukon tumia. Keskikerroksen solujen sytoplasman hajoaminen johtuu vaginan normaalista sauvafloorasta. Sauvafloora kuuluu laktobasilleihin. Laktobasillit pystyvät hajottamaan entsyymaattisesti keskikerroksen sytoplasmaa, ja entsyymaattisen reaktion jälkeen jäljelle jää hyvin säilyneitä paljaita tumia. Laktobasillien vaikutuksesta solujen glykogeeni muuttuu maitohapoksi. Sytolyysissa emättimen happamuusaste kasvaa verrattuna emättimen normaaliin pH-tasoon (4,0–5,0). (Stenbäck - Koivuniemi 1994: 8; Kauraniemi – Vuopala 1994: 27.)

#### 4.3.9 Degeneratiivisia muutoksia (seniiliatypia)

Degeneratiivinen muutos on rappeumaan liittyvä muutos. Seniiliatypia johtuu erilaisista degeneratiivisista normaalin solukuvan muutoksista ja se on syvän kerroksen levyepiteelissä tapahtuva ilmiö. Degeneratiivisissa muutoksissa on sytoplasman ja tuman vaakuolisaatiota sekä tuman hajoamista tai kutistumista. (Vuopala - Koivuniemi 1994: 25.)

#### 4.4 Infektiot

Tartunnan eli infektioaudin aiheuttaja on elimistöön joutunut mikrobi (Jukka 2009). Papa-näytteen lausunnossa kuvailevassa osassa ilmoitetaan, jos näytteessä on poikkeavia mikrobeja. Infektio voi aiheuttaa epäspesifisiä muutoksia, minkä takia osaa infektioituneista näytteistä kontrolloidaan. (Ylikoski - Rantanen 2008: 158.) Tässä työssä infektioihin liittyvä kappale on Bethesda-2001-järjestelmää mukaan omassa käsittelevässä kohdassa nimellä ”infektiot”. Tämän infektio-kappaleen sisältöön kuuluvat: bakteeriellinen vaginooosi, clue-solu, sekafloora, sienet, herpes simplex, *actinomyces* (ALO) ja *trichomonas vaginalis*.

##### 4.4.1 Bakteriellinen vaginooosi, clue-solut

Bakteriellin vaginooosin (BV) aiheuttavien bakteerien vanhat nimet olivat *Haemophilus vaginalis* ja *Corynebacterium vaginale*. Nykyään nimi on vakiintunut *Gardnerella vaginalis*ksi. Se on gram-negatiivinen bakteeri. Ne näyttävät mikroskoopissa suuriksi osaksi kokkibakteereilta. Niitä kuvataan monimuotoisiksi bakteereiksi, sillä niitä esiintyy lähes pyöreistä lyhyeen sauvaan. Ne lisääntyvät anaerobisissa olosuhteissa. Clue-solut ovat *Gardnerella vaginalis*in verhoamia levyepiteelisoluja. Clue-solut näyttävät usein violetin värisiltä. Solujen pinnalle tarttuva sekafloora on merkinä bakteriellista vaginooosista. (Butzow - Stenbäck 2012: 833; Koivuniemi 1994: 49.)

##### 4.4.2 Sekafloora

Sekafloora voidaan tunnistaa morfologian ja ryhmittymisen perusteella. Sekafloora on emättimessä normaalia postmenopausissa. Sekafloora tarkoittaa, että saman aikaan esiintyy useampia bakteereja esim. stafylo-, diplo- ja streptokokkeja. Jos näytteessä on hyvin paljon sekaflooraa, soluja ei voida tulkita luotettavasti. Tämä johtuu siitä, että bakteerit kypsyttävät soluja, ja pintaepiteelisolujen määrä voi siksi olla hyvinkin suuri. (Butzow - Stenbäck 2012: 833; Koivuniemi 1994: 49.)



#### 4.4.3 Sienet

Kaikki vaginan sieni-infektiot ovat hiivasienten aiheuttamia. Suurimman osan sieni-infektioista aiheuttaa *Candida albicans*, mutta *Torulopsis glabrata* on toinen emättimen sieni. *C. albicans*in aiheuttamat emätintulehdukset ovat hyvin yleisiä. Sieniä voi nähdä gynekologisessa irtosolunäytteessä pieninä soluina ja väliseinäisissä jaokkeisina rihmoina. Hiivasolut ovat soikeita ja usein epiteelisolujen reunoilla. Sieni viihtyy puhtaassa vaginassa sauvaflooran kanssa. Sienen saattaa sekoittaa esimerkiksi siittiöiden hännättömiin päihin. Sienidiagnostiikka on epäluotettavaa sytologisesti, koska alle puolet sienistä löytyy. (Butzow - Stenbäck 2012: 833; Koivuniemi 1994: 49.)

#### 4.4.4 Herpes simplex

Herpes simplex -virusta on pidetty 1960-luvulla ja 1970-luvun alussa kohdunkaulan syövän aiheuttajana, mutta 1970-luvun jälkeen ei löytynyt todistuksia siihen (Vesterinen 2004: 47). Herpes simplex -virus tyyppi 2 aiheuttaa genitaalitulehduksen. Gynekologisessa irtosolunäytteessä herpesksen tyypilliset piirteet ovat epiteeliperäiset lakkamarjamaiset monitumaiset solut. Herpeksessä sytoplasman väri on sininen ja sytoplasma on huntumainen. Herpes-solun kromatiini on sen tumien reunoissa. Herpeksen tumat näyttävät sameilta, ontoilta ja rakenteettomilta. Herpes-infektiossa noin 10 %:ssa tapauksista nähdään kookkaita tumansisäisiä inklusiokappaleita. (Purola 1994: 57; Nazarpour 2011: 70–71.)

#### 4.4.5 Actinomyces (ALO)

Actinomyces on emättimen normaaliflooraa, eikä sitä voida erottaa gynekologisessa irtosolunäytteessä Actinomyceeteistä (ALO eli Actinomyces Like Organisms) (Rantanen - Ylikoski 2008 158). Actinomyces eli sädesieni kuuluu gram-positiivisiin, itiöitä muodostamattomiin anaerobisiin basilleihin. Se on muodoltaan rihmamainen ja haarautuva mikrobi. Actinomyces israeli on merkittävin Actinomyces-ryhmän basilli. Gynekologisessa irtosolunäytteessä voidaan nähdä Actinomycesin-sienet syanofiilisesti värjäytyvänä ja tupsumaisina pesäkkeinä tai tiiviinä tulehdussolujen ympäröiminä kimpaleina ja granuloina. Gynekologisessa irtosolunäytteessä Actinomycesin kanssa voidaan ta-

vata sekaflooraa, bakteeriellia vaginooosia ja joskus myös voimakasta leukosytoosia. *Actinomyces* löytyy papa-näytteestä vanhan kierukan käyttäjiltä, syynä ovat kierukan aiheuttamat vahingot endoserviksiin ja endometriumiin. ( Purola 1994: 50–51; Butzow - Stenbäck 2012: 833.)

#### 4.4.6 *Trikomonas vaginalis*

*Trikomonas vaginalis* on läpimitaltaan 10–30 µm:n suuruinen, soikea tai pisaran muotoinen siimaeläimiin kuuluva alkueläin. Gynekologisessa irtosolunäytteessä trikomonas vaginalikset esiintyvät harmaina ja vihertävinä muodostumina. *Trikomonas vaginalis* on pieniä punaisia granuloita ja lähellä reunaa sijaitseva heikosti värjäytyvä tuma. *Trikomonas vaginalis* esiintyy sekaflooran ja hiivan kanssa, harvoin sauvabakteereiden kanssa. *Trikomonas*-infektiossa papa-näytteessä esiintyy runsaasti bakteereita, tulehduseritettä ja neutrofiilejä. Kroonisessa infektiossa esiintyy myös histosyyttejä. (Purola 1994: 50–51; Butzow - Stenbäck 2012: 833.)

### 4.5 Reaktiiviset muutokset

Reaktiiviset muutokset, joihin kuuluvat inflammaatio, makrofagit, leukosyytit, kudosten korjautuminen (regeneraatio), IUD:n aiheuttamat muutokset, follikulaarinen servisiitti ja sädeauriot raportoidaan spesifeinä diagnooseina. Reaktiivisia muutoksia pidetään hyvänlaatuisina solumuutoksina, ei atypioina (Nieminen 1998: 1138.)

#### 4.5.1 Inflammaatio

Inflammaatio eli tulehdus on elimistön reaktio fysikaaliseen, biologiseen tai kemialliseen ärsykkeeseen. Tulehdustyyppejä ovat granulomatoottinen, fibrinoottinen ja märkäinen tulehdus. (Carpen, Kosma, Paavonen - Stenbäck (toim.) 2012: 1208)

Makrofagit ovat nimensä mukaisesti suuria syöjäsoluja. Niitä on elimistön kaikissa osissa. Makrofagit ovat neutrofiilien lailla aktiivisesti liikkuvia soluja. Niiden koko ja

muoto vaihtelevat. Kroonisessa tulehduksessa makrofagien sytoplasma muuttuu ja solu alkaa muistuttaa epiteelisolua. (Litio - Vaajalahti 1991: 41.)

Emättimen ja kohdunkaulan tulehduksessa nähdään gynekologisessa irtosolunäytteessä runsaasti liuskatunaisia leukosyyttejä. Ne ovat neutrofiilejä. Leukosyyttien avulla gynekologisessa tulehduksessa voidaan saada tietoa tulehduksen sijainnista. Esimerkiksi jos vaginanäyte on puhdas, mutta endoserviks-osassa näkyy leukosyyttejä, on kysymys endoservisiitista. (Koivuniemi 1994: 53.) Bethesdan mukaan ei ilmoiteta puhkausasteita, eikä myöskään leukosyyttien määrää, koska ne eivät kerro paljon etiologiasta. Esimerkiksi leukosyyttejä esiintyy kierron ajankohdan mukaan runsaastikin ilman minkäänlaista tulehdusta, ja toisaalta esimerkiksi BV:ssä esiintyy hyvin niukasti leukosyyttejä. (Nieminen 1998: 1138.)

Atrofiseen vaginiittiin liittyy solumuutoksia, useimmiten tulehduksen yhteydessä. Potilaalle on suositeltava estrogeenihoitoa ja gynekologinen irtosolunäyte otetaan suosituksen mukaan. (Rantanen & Ylikoski 2008 158.)

#### 4.5.2 Regeneraatio

Regeneratiivisessa (uusiutuvassa) solukossa on usein jonkin verran tuman hyperkromasiaa, koon vaihtelua ja joskus myös selvää nukleolien korostumista tai multippelisuutta (Koivuniemi 1994: 9-10). Regeneraatioon saattaa myös liittyä sudenkuoppia, koska vahvan regeneraation voi melko helposti sekoittaa adenokarsinoomaan ja myös päinvastoin. (Nieminen 1998: 1138.)

#### 4.5.3 IUD:n aiheuttamat muutokset

Kierukka on kohdun sisäinen ehkäisyväline, IUD (intrauterine device). IUD:n aiheuttamat muutokset liittyvät benigniin atypiaan ("ärsytysatypia"). Ne ovat regeneratiivisia, metaplastisia tai degeneratiivisia. IUD:n aiheuttamassa muutoksessa on solu- ja tumakoon suurenemista, tuman turpoamista, monitumaisuutta ja vaihtelevan asteista hyperkromasiaa. Kohdunsisäinen ehkäisyväline ei häiritse hormonimääritystä, ellei sen yhteydessä esiinny tulehdusta tai runsasta verenvuotoa. (Timonen - Timonen 1994: 45.)

Hormonikierukka erittää progesteronia ja se vaikuttaa hormoniarviointiin (Backman, Metsä-heikkilä - Tuppurainen 2008: 445–450).

#### 4.5.4 Folikulaarinen servisiitti

Rikkoutuneen epiteelin kohdalla gynekologisessa irtosolunäytteessä esiintyy pyörösolukasaumia. Ne ovat kooltaan ja kypsyyssasteeltaan vaihtelevia lymfosytäärisiä soluja ja joskus myös itukeskuksia ja plasmasoluja. Tämän löydöksen nimi on follikulaarinen servisiitti (Cervicitis follicularis). (Purola 1994: 53.)

#### 4.5.5 Sädetyksmuutokset

Kirjallisuuden mukaan sytologisesti ei voi havaita sädetyksmuutoksessa spesifisiä eroavaisuuksia sädehoitojen tyypeistä. Sädehoitojen yhteydessä esiintyy kahta erityyppistä sädetyksmuutosta, primaariset ja sekundaariset sädetyksmuutokset. Sädetyksen aiheuttamat muutokset riippuvat sädetyksen annoksesta, kestosta, hoitokertojen väliajan pituudesta, normaalien ja kasvainsolujen tyypistä, solukon differentaatioasteesta ja potilaskohtaisesta reaktiosta. Eri solut suhtautuvat sädetykseen eri tavalla. Esimerkiksi servikaalialueella normaalit levyepiteelin basaalisolut on todettu sädeherkiksi. Sädehoito vaurioittaa välittäjä-RNA- ja DNA-synteesiä, mitoosiaktiiviteetti häiriintyy ja tuman normaali entsyymijärjestelmä inaktivoituu. Tuman entsyymijärjestelmän inaktivoitumisesta syntyy sytoplasmakolloidien koaguloituminen ja tumaproteiinien denaturaatio. (Lauslahti 1994: 131.)

Primaarisessa sädetyksmuutoksessa kasvainsoluissa ja normaaleissa soluissa on samat primaariset (akuutit) sädetyksmuutokset. Primaarisessa sädetyksmuutoksessa on sytoplasman vakuolisaatiota, joko pieni- tai suurirakkulaista sytoplasman hajoamista. Aluksi tuman ympärillä on perinukleaarista kehämäistä kirkastumaa ”halo”-muodostumaa. Primaarissa sädetyksmuutoksessa myös solukoko suurenee, näkyy epämääräisiä solumuotoja, joissa solurajat pysyvät edelleen terävinä sekä tumankoon suurenemista ja kaksi tai useampitumaisuutta. Hyvänlaatuisessa solumuutoksessa tumarakenne jää normaaliksi, kromatiini on hienorakeista eikä ole hyperkromasiaa. Pahanlaatuisessa solumuutoksessa tumassa on hyperkromasiaa, kromatiini on karke-

aa, kokkaroitunutta ja kromatolyyttistä. Pahanlaatuisessa solumuutoksessa on mahdollista nähdä tumavakuolisaatiota ja/tai nukleolien korostumista. Sädetyksen jälkeen eivät tuma/sytoplasmasuhdemuutokset ole oleellisia normaaleissa eivätkä kasvainsoluissa. Sädetyksmuutoksia on havaittavissa selvästi endoservikaalisessa ja vaginan kerrostuneessa levyepiteeleissä sekä voimakkaasti normaaleissa parabasaalisoluissa (syvän kerroksen soluissa). Leukosyytit tunkeutuvat sädetysmuutoksessa solun sytoplasman sisälle. (Lauslahti 1994: 131–132.)

Sekundaarisessa sädetysmuutoksessa lisääntyvät metaplastiset ja regeneratiiviset levyepiteelisolut. Primaariset sädetysmuutokset aiheuttavat usein tarpeetonta kasvainpäälyä. Gynekologisessa irtosolunäytteessä esiintyvät ”lunnussilmäsolut” eivät ole diagnostisia ja ne ovat erään degeneraatioasteen merkki. Sädetyksmuutosten arvioinnissa voi törmätä fagosytoosi-termiin (”solukannibalismi”). ”Solukannibalismi” tarkoittaa, että solu on syönyt toisentyypisen solun. (Lauslahti 1994: 133.)

#### 4.6 Gynekologisen irtosolunäytteen epänormaalit löydökset

Gynekologisen irtosolunäytteen epänormaaleihin solumuutoksiin kuuluvat ASC-US, ASC-H, LSIL, HSIL, kohdunkaulan levyepiteelikarsinooma, vulvan ja vaginan karsinooma ja kohdunkaulan adenokarsinooma. Tässä työssä keskitytään kuitenkin vain levyepiteelisoluihin, niissä esiintyvien muutosten löytämiseen ja tunnistamiseen.

##### 4.6.1 ASC-US (Atypical Squamous Cells of Undetermined Significance)

ASC-US on merkitykseltään määrittämätön ja on yleisin poikkeava levyepiteeliatypialöydös gynekologisessa irtosolunäytteessä. Lääkärilehden artikkelin mukaan Suomessa sitä löytyy arviolta 4–8 % kaikista joukkotarkastusnäytteistä. Ensimmäisen ASC-US-löydöksen jälkeen uusintanäyte otetaan 6–12 kuukauden kuluttua. Nuorilla naisilla vuoden näytteenottoväli on suositeltava. Jos kahdessa tai kolmessa peräkkäisessä irtosolukokeessa on todettu ASC-US vähintään vuoden ja enintään kahden vuoden seurannan aikana, pitäisi potilaalle tehdä kolposkopia. ASC-US-muutoksesta voi löytyä histologisesti CIN 2–3 noin 5–17 %:ssa, mutta syöpäriski on erittäin pieni. Artikkelissa esitettiin erilaisia tutkimuksia, joita oli tehty ASC-US - muutoksen muuttumisesta vahva-

asteiseksi muutokseksi (CIN1-CIN3). Esimerkiksi eräässä ALTS-tutkimuksessa seurattiin Amerikassa ASC-US- ja LSIL - löydöksiä (lieviä epiteelivaurioita) kahden vuoden ajan. Potilaiden keski-ikä oli 25 vuotta. Potilaat jaettiin kolmeen eri ryhmään: välitön kolposkopia, HPV-testi tai sytologinen seuranta. Tutkimuksien mukaan kohdunkaulan syövän voi saada heti ensimmäisen 24 kuukauden aikana ASC-US - löydöksen jälkeen. (Ylikoski & Rantanen 2008: 1942.)

ASC-US kuuluu HPV viitteelliseen solumuutokseen (Lehtinen, Nieminen, Hiltunen-Back & Paavonen 2003: 60). ASC-US-löydökseen sisällytetään kaikki levyepiteelin epäselvät määrittämättömät muutokset. Siihen ei lueta tulehduksen aiheuttamia muutoksia levyepiteelissä eikä selvää viitettä syövän esiasteeseen. Siihen luokitellaan atyyppinen metaplasia ja kypsä metaplasia, jossa on lieviä tumamuutoksia. ASC-US voi olla HPV-viitteellinen näyte. (Syrjänen 1994: 61–71.)

ASC-US muutoksessa on tuman koon ja muodon vaihtelua esim. tuman suurentumista, ja monitumaisuutta. ASC-US:ssa voi olla parakeratoosia, keratinisoituneita soluja ja soluryhmiä ja keratiinihelmiä. ASC-US:ssa on viitteitä human papillooman virukseen (HPV), josta seuraa tuman suurentumista, kaksi- tai monitumaisuutta ja hyperkromaatista tumia. ASC-US:ssa on polariteettihäiriötä eli solujen epäjärjestyttä. (Syrjänen 1994: 61–71.)

#### 4.6.2 ASC-H (Atypical Squamous Cells, cannot exclude High grade squamous cell intraepithelial lesion)

ASC-H (Atypical Squamous Cells, cannot exclude High grade squamous cell intraepithelial lesion) on epäkypsien solujen atypiaa jossa HSIL-muutosta ei voi poissulkea. ASC-H raportoidaan noin 0,27–0,6 % kaikista Papa-kokeista. ASC-H:sta voi löytyä CIN 2 tai vaikeampi muutos 24–94 %:ssa, joten ASC-H eroaa merkitykseltään selvästi ASC-US-löydöksestä. ALTS-tutkimuksessa suuren riskin HPV-tyyppejä löytyi lähes 70 %:lta niistä naisista, joilta ASC-H-diagnoosi oli tehty perinteisestä irtosolunäytteestä. CIN 2–3 löytyi joka viidenneltä. (Ylikoski - Rantanen 2008: 1942.)

ASC-H:ssa tuman koko suurenee, tumankelmu poimuilee ja tumakoko vaihtelee. ASC-H solut ovat yleensä pieniä. ASC-H:sta voi histologisesti varmentua joko normaalilöydös tai syövän esiaste. Sen soluryhmissä on polariteettihäiriötä. (Syrjänen – Kauraniemi 1994: 61–90.)

#### 4.6.3 LSIL (Low grade Squamous Intraepithelial Lesion)

LSIL (Low grade Squamous Intraepithelial Lesion) löydöksessä on epänormaali tuma pintakerroksen soluissa. Tuma voi olla hyperkromaattinen, kromatiini karkeaa ja tumankelmu poimuilee. LSIL on HPV-pohjainen syövän esiaste. (Syrjänen – Kauraniemi 1994: 61–90.)

LSIL (lievä epiteelivaurio) diagnosoidaan noin prosentilla joukkotarkastusnäytteistä Suomessa. Lääkärilehden artikkelin mukaan tutkimuksessa on osoitettu, että jos potilas, jolla oli LSIL-muutos, tuli suoraan kolposkopiaan, esiastelöydöksiä oli selvästi enemmän kuin ASC-US-ryhmässä. Kun ASC-US-ryhmästä otettiin analyysiin vain HPV-positiiviset, ei ryhmien välillä todettu enää eroa kohdunkaulan syövän esiasteiden esiintyvyydessä. LSIL-näytteistä yli 80 % oli HPV-positiivisia, LSIL-tapausten yhteydessä ei ole hyötyä HPV-tyypityksestä. Tutkimuksen aikana on todettu, että joka neljännellä naisella, joilla ensimmäisellä kolposkopiakäynnillä ei löytynyt selitystä papamuutokselle, todettiin CIN 2 tai vahvempi muutos. Retrospektiivisessä tutkimuksessa löytyi enemmän CIN-muutoksia niiltä naisilta, joiden kohdunsuun muutoksia oli aikaisemmin hoidettu, kuin aikaisemmin hoitamattomilta. Artikkelissa osoitettiin Meta-analyysin mukaan, että LSIL näyttää parantuvan spontaanisti jopa puolessa tapauksista 9–43 kuukaudessa. Artikkelissa viitattiin australialaisen joukkoseulonnan auditointitutkimukseen, joka vahvistaa LSIL-muutokseen liittyvän syöpäriskin erittäin pieneksi (0,05 %) kahden vuoden seuranta-aikana. (Ylikoski - Rantanen 2008: 1942.)

LSILissa on koilosyyttejä merkinä HPV-infektiosta. LSIL:ssä voi olla kaksi tumaa ja ”haloa”, monitumaisuutta, suurentuneita tumia, tumankelmun poimuilua, kromatiinin karkeutta ja keratinisaatiota. LSIL:ssä pintakerroksen soluissa on tumien hyperkromasiaa ja vahvaa atypiaa. Verrattuna HSIL tasoiseen muutokseen LSIL:ssä on aina runsas sytoplasma. (Syrjänen – Kauraniemi 1994: 61–90.)

#### 4.6.4 HSIL (High grade Squamous Intraepithelial Lesion)

HSIL (High grade Squamous Intraepithelial Lesion) muutoksessa on vaikea epiteelivaurio keskikerroksessa, dyskaryoottisia soluja, tumasytoplasmasuhde korkea ja korkean riskin HPV. HSIL voi ulottua myös syvänkerroksen soluihin, joissa on suurentuneita, hyperkromaattisia, kulmikkaita tumia, monitumaisuutta, tuman venyttämistä, karkeakromatiinisia tumia, tumakelmun poimuilua ja vahvasti häiriintynyt tumasytoplasmasuhde. HSILiin kuuluu myös Ca in situ ja mikroinvasiivinen karsinooma. (Syrjänen – Kauraniemi 1994: 61–90.)

HSIL solut ovat pienempiä kuin pinta- ja keskikerrossolut. Histologisesti yleensä vastataan CIN2-CIN3. HSIL:ssä tuma/sytoplasmasuhde kasvaa. HSIL:ssä on polariteettihäiriö. HSIL:n taustassa on verta ja leukosyyttiä, mutta voi olla myös puhdastausta. HSIL:ssä on solujen pinoutumista. HSIL:ssä on synyτιαallinen ryhmä. Voi havaita HSIL:ssä voidaan havaita atyyppisia levyepiteelisolurykelmiä. (Syrjänen – Kauraniemi 1994: 61–90.)

HSIL (vahva epiteelivaurio) on huomattavasti harvinaisempi löydös kuin ASC-US tai LSIL. Suomalaisessa joukkotarkastusaineistossa sitä esiintyy noin 0,2 %:ssa näytteistä. Jopa 70–75 %:ssa löytyy CIN 2–3, mutta invasiivisen syövän mahdollisuus on vain 1–2 %. (Ylikoski - Rantanen 2008: 1942–1943.)

#### 4.6.5 Levyepiteelikarsinooma

Syöpäepäily on erittäin harvinainen seulontalöydös. Irtosolunäytteen herkkyys on hyvä levyepiteelisyövän suhteen. On muistettava, että syöpäepäily gynekologisessa irtosolunäytteessä on epäily, ei varma diagnoosi. Varma diagnoosi tehdään histologisesta näytteestä. (Ylikoski - Rantanen 2008: 1942–1943.) Kohdunkaulan levyepiteelikarsinooma kehittyy muuntumisalueella sijaitsevista metaplastisista soluista, jotka HPV on infektoinut (Vesterinen 2004: 111) Työn lopussa on kuvia junktio ja muuntumisalueesta (ks. liite 3).



Levyepiteelikarsinooman taustalla on tulehdus ja tuumoridiateesi. Levyepiteelikarsinoomassa on tadpole (sammakonpoikanen) ja fibersoluja, jotka ovat venyttyneitä. Levyepiteelikarsinoomassa on keratiinisaatiota tai päinvastoin. Soluissa on monitumaisuutta, hyperkromaattinen tuma sekä solun ja tuman koon ja muodon vaihtelua. Levyepiteelisolut ovat rykelmässä (ks. liite 5). (Kauraniemi 1994: 73–84.)

## 5 Pohdinta

Opinnäytetyössäni poimin, mikroskopoin, otin valokuvia ja valokuvista tein kuvitetun opaskirjan gynekologisten irtosolunäytteiden levyepiteelimuutoksista. Työn toiminnallinen osuus ja opinnäytetyöraportin kirjoittaminen veivät paljon aikaa. Vaikka näytelasien poimimiseen, mikroskopoimiseen, valokuvaamiseen ja kuvitetun opaskirjan tekemiseen oli varattu paljon aikaa, aika tuntui silti vähältä. Vaikka tuli kiire loppuvaiheen suorituksessa tuli kiire, opinnäytetyö onnistui suunnitelmieni mukaisesti.

Työn tuloksena syntyneitä kuvitettua opaskirjaa voidaan pitää helppokäyttöisenä ja tarkoituksenmukaisena. Koska kuvitettu opaskirja on helposti kantava, sen käyttäjä voi saada hyötyä siitä missä tahansa. Kuvitettu opaskirja tehtiin Bethesda-2001-järjestelmän mukaan, mikä on laajasti käytössä sekä Suomessa myös ulkomailla. Opaskirja sopii opiskelijoiden ja patologian laboratorioden uusien, esitarkastukseen perehtyvien työntekijöiden käyttöön. Sen avulla voidaan tutustua gynekologisten irtosolunäytteiden levyepiteelinmuutoksiin ja niihin vaikuttaviin tekijöihin.

Työ on kattava, koska siinä on yli 150 kuvaa ja niiden tekstit. Puutteita saattaa olla, mutta suurin osa gynekologisen irtosolunäytteen levyepiteelimuutoksista ja muutoksiin vaikuttavista tekijöistä sekä muut gynekologisen irtosolunäytteen perusasiat on kuvattu opaskirjassa. Materiaali olisi voinut olla kattavampi. Jos olisi otettu lieriöepiteelisolumuutokset mukaan, tällöin työ olisi kuitenkin vaatinut pidemmän ajan. Otin valokuvia ja käytin itse kuvattuja kuvia työn tuotoksessa. Seuraavissa opinnäytetöissä on mahdollista vielä laajentaa kuvitettua opaskirjaa. Tämä on mahdollinen kehittämiskohde, jos kuvitettua opaskirjamateriaalia päivitetään tulevaisuudessa.

Alkuperäiset valokuvat ja kuvitettu opaskirja jäävät Metropolia Ammattikorkeakoululle, joten niitäkin voidaan vielä järjestää ja käyttää opetuksessa. Kuvitettu opaskirja riittää

hyvin perustason hallitsemiseen. Eettisiä ongelmia ei työhön liity, sillä kuvauksiin on käytetty vain nimettömiä näytteitä. Luotettavuus on pyritty varmistamaan kuvitetun kirjan huolellisella tekemisellä ja tarkistamisella. Luotettavuuden parantamiseksi kuvitetun opaskirjan tarkistivat myös HUSLAB Hyvinkään patologian laboratorion esitarkastajat sekä patologi, joilla on pitkä työkokemus gynekologisten irtosolunäytteiden tutkimisesta. Myös lähteitä on käytetty harkiten, jotta ne olisivat luotettavia ja laadukkaita.

Työn toiminnalliset osuudet hidastivat työn valmistumista. Työ on kuitenkin toteutunut alkuperäisen aikataulun ja suunnitelmien mukaan. Olen aina pitänyt solujen mikroskopointia mielenkiintoisena ”Kuin tähdet avaruudessa”, joten tämä opinnäytetyö myös auttoi minut paneutumaan siihen. Olen saanut loppujen lopuksi mielenkiintoisen tuloksen tähän patologian laboratoriotutkimusten osa-alueeseen. Olen oppinut tämän prosessin aikana paljon myös oppimateriaaleista ja joutunut tai saanut miettiä paljon niiden havainnollisuutta, selkeyttä ja ymmärrettävyyttä, mikä saattaa todella olla hyödyksi tulevaisuudessa.

## Lähteet

- Butzow, Ralf – Stenbäck, Frej 2012. Emättimen tulehdukset. Teoksessa Mäkinen, M. – Carpen, O. – Kosma, Veli-Matti – Lehto, Veli-Pekka – Paavonen, T. – Stenbäck, Frej (toim.) 2012. Patologia. Helsinki: Duodecim.
- Böhm, Jan – Kosma, Veli-Matti 2012. Atrofia. Teoksessa Mäkinen, M. – Carpen, O. – Kosma, Veli-Matti – Lehto, Veli-Pekka – Paavonen, T. – Stenbäck, Frej (toim.) 2012. Patologia. Helsinki: Duodecim.
- Campbella, Alastair 1983. Graafisen suunnittelijaan opas. Setälä, Heli (suom.). Porvoo-Helsinki-Juva: WSOY.
- Comenius, Jan Amos 1931. Suuri opetusoppi. E. J. (suom.). Tammio. Porvoo: WSOY.
- Hatva, Anja 1987. Kuva - hyvä renki, huono isäntä. Porvoo: Oy Urex.
- Ignatius, Jaakko 1993. "Otetaan papa". George Nicholas Papanicolaou 1883–1962. Duodecim 109(5): 402. Luettavissa myös sähköisesti osoitteessa [http://www.duodecimlehti.fi/web/guest/etusivu?p\\_p\\_id=dlehtihaku\\_view\\_article\\_WAR\\_dlehtihaku&p\\_p\\_action=1&p\\_p\\_state=maximized&p\\_p\\_mode=view&dlehtihaku\\_view\\_article\\_WAR\\_dlehtihaku\\_\\_spage=%2Fportlet\\_action%2Fdlehtihakuartikkeli%2Fviewarticle%2Faction&dlehtihaku\\_view\\_article\\_WAR\\_dlehtihaku\\_tunnus=duo30061&dlehtihaku\\_view\\_article\\_WAR\\_dlehtihaku\\_p\\_frompage=uusinnumero](http://www.duodecimlehti.fi/web/guest/etusivu?p_p_id=dlehtihaku_view_article_WAR_dlehtihaku&p_p_action=1&p_p_state=maximized&p_p_mode=view&dlehtihaku_view_article_WAR_dlehtihaku__spage=%2Fportlet_action%2Fdlehtihakuartikkeli%2Fviewarticle%2Faction&dlehtihaku_view_article_WAR_dlehtihaku_tunnus=duo30061&dlehtihaku_view_article_WAR_dlehtihaku_p_frompage=uusinnumero). Luettu 25.10.2012.
- Ifolor 2012. Kuvakirja. Verkkodokumentti. <http://www.ifolor.fi/kuvakirjat/>. Luettu 25.10.2012.
- Ikävalko, Elisa 1995. Painotuotteen tekijän käsikirja. Helsinki: Tietopaketti Oy.
- Kauraniemi, Tapani 1994a. Kohdunkaulan levyepiteelikarsinooman esiasteiden sytologinen diagnostiikka. Teoksessa Kandidaattikustannus Oy (toim.) Kliininen sytologia, Helsinki: Kandidaattikustannus.
- Kauraniemi, Tapani 1994b. Kohdunkaulan invasiivinen levyepiteelikarsinooma vulvan ja vaginan karsinomat. Teoksessa Kandidaattikustannus Oy (toim.) Kliininen sytologia, Helsinki: Kandidaattikustannus.
- Koivuniemi, Ari – Stenbäck, Frej 1994c. Yleissytologia. Teoksessa Kandidaattikustannus Oy (toim.) Kliininen sytologia, Helsinki: Kandidaattikustannus.
- Koskinen, Pertti 2010. Painotyön ostajan käsikirja. Helsinki: Mainostajien Liito.
- Kurman, Robert J. - Salomon, Dian 1993. The Bethesda System for Reporting Cervical/Vaginal Cytologic Diagnoses. New York: Springer.

Kuva, katse, sana - kuvatulkinnan kurssi 2012. Verkkodokumentti  
<<http://etaopit.pp.fi/kuvantulkinta/taide/taide1.htm>>. Luettu 3.10.12.

Käypä hoito-suositus 2010. Kohdunkaulan, emättimen ja ulkosyynytinten solumuutokset. Verkkodokumentti. Päivitetty 14.6.10.  
<http://www.kaypahoito.fi/web/kh/suosituksset/naytaartikkeli/.../hoi50049>. Luettu 10.10.12.

Laitio, Matti - Vaajalahti, Pekka 1993. Tautiopin perusteet. Porvoo: WSOY.

Lauslahti, Kalevi 1994d: Kasvaimen hoidon aiheuttamat muutokset gynekologisissa solunäytteissä. Teoksessa Kandidaattikustannus Oy (toim.) Kliininen sytologia, Helsinki: Kandidaattikustannus.

Lehtinen, Matti - Jorma, Paavonen 2003. Reunala, Timo - Paavonen, Jorma - Rostia, Timo (toim.) Sukupuolitaudit. Hämeenlinna: Duodecim.

Loiri, Pekka - Juholin, Elisa 1998. HUOM! Visuaalisen viestinnän käsikirja. Helsinki: Inforviestintä Oy.

Lumio, Jukka 2009. Infektio tautien tartunta ja ehkäisy. Terveyskirjasto. Verkkodokumentti. päivitetty 29.12.2009  
<[http://www.terveyskirjasto.fi/terveyskirjasto/tk.koti?p\\_artikkeli=dlk00569&p\\_haku=infektio](http://www.terveyskirjasto.fi/terveyskirjasto/tk.koti?p_artikkeli=dlk00569&p_haku=infektio)> Luettu 11.10.12.

Nakari, Olli-Pekka 2011. Palokuntalaisen ensiapuopas. Tampere: Tammerprint Oy.

Nazarpour, Sima 2011. Gynecology and Infertility. Tehran: Golban Medical Publication.

Nieminen, Pekka 1998. Miten Papa-lausuntoa tulee lukea? Duodecim 114 (11). 1138. Luettavissa myös sähköisesti osoitteessa <  
[http://www.duodecimlehti.fi/web/guest/arkisto?p\\_p\\_id=dlehtihaku\\_view\\_article\\_WAR\\_dlehtiha-ku&p\\_p\\_action=1&p\\_p\\_state=maximized&p\\_p\\_mode=view&dlehtihaku\\_view\\_article\\_WAR\\_dlehtihaku\\_\\_spage=%2Fportlet\\_action%2Fdlehtihakuartikkeli%2Fviewarticle%2Faction&dlehtihaku\\_view\\_article\\_WAR\\_dlehtihaku\\_tunnus=duo80254&dlehtihaku\\_view\\_article\\_WAR\\_dlehtihaku\\_p\\_frompage=uusinnumero](http://www.duodecimlehti.fi/web/guest/arkisto?p_p_id=dlehtihaku_view_article_WAR_dlehtiha-ku&p_p_action=1&p_p_state=maximized&p_p_mode=view&dlehtihaku_view_article_WAR_dlehtihaku__spage=%2Fportlet_action%2Fdlehtihakuartikkeli%2Fviewarticle%2Faction&dlehtihaku_view_article_WAR_dlehtihaku_tunnus=duo80254&dlehtihaku_view_article_WAR_dlehtihaku_p_frompage=uusinnumero)>. Luettu 25.10.2012.

Purola, Esko 1994e. Tulehdukset. Teoksessa Kandidaattikustannus Oy (toim.) Kliininen sytologia, Helsinki: Kandidaattikustannus.

Salomon, Diane - Nayar, Ritu 2003. The Bethesda System for Reporting Cervical Cytology. New York: Springer.

Sivistyssanakirja 2012. Suomisanakirja. Suomi. Wikipedia-artikkeli lisensoitu Creative Commons Attribution/Share-Alike-lisenssillä, käyttää materiaalia artikkelista. Verkkodokumentti. < <http://suomisanakirja.fi/artefakti>> Luettu 14.10.12.

Syrjänen, Kari 1994f. Gynekologiset papilloomavirusinfektiot kondyloomat ja kohdunkaulan syövän esiasteet, histologia ja sytologia. Teoksessa Kandidaattikustannus Oy (toim.) Kliininen sytologia, Helsinki: Kandidaattikustannus.

Tarkkanen, Jussi 2003. Viimeisintä uutta Papa-kokeesta ja HPV-testauksesta. Moodi 5 144–148.

Teikari, Martti 2004. Uudet haastajat kohdunkaulan syövän seulonnassa. Duodecim 120 (13). 1595–1596. Luettavissa myös sähköisesti osoitteessa <[http://www.duodecimlehti.fi/web/guest/uusinnumero?p\\_p\\_id=dlehtihaku\\_view\\_article\\_WAR\\_dlehtihaku&p\\_p\\_action=1&p\\_p\\_state=maximized&p\\_p\\_mode=view&\\_dlehtihaku\\_view\\_article\\_WAR\\_dlehtihaku\\_\\_spage=%2Fportlet\\_action%2Fdlehtihakuartikkeli%2Fviewarti- cle%2Faction&\\_dlehtihaku\\_view\\_article\\_WAR\\_dlehtihaku\\_tunnus=duo94379&\\_dlehtihaku\\_view\\_article\\_WAR\\_dlehtihaku\\_p\\_frompage=uusinnumero](http://www.duodecimlehti.fi/web/guest/uusinnumero?p_p_id=dlehtihaku_view_article_WAR_dlehtihaku&p_p_action=1&p_p_state=maximized&p_p_mode=view&_dlehtihaku_view_article_WAR_dlehtihaku__spage=%2Fportlet_action%2Fdlehtihakuartikkeli%2Fviewarti- cle%2Faction&_dlehtihaku_view_article_WAR_dlehtihaku_tunnus=duo94379&_dlehtihaku_view_article_WAR_dlehtihaku_p_frompage=uusinnumero)>. Luettu 25.10.2012.

Timonen, Sakari – Timonen, Tuomo 1994f. Hormonisytologia. Teoksessa Kandidaattikustannus Oy (toim.) Kliininen sytologia, Helsinki: Kandidaattikustannus.

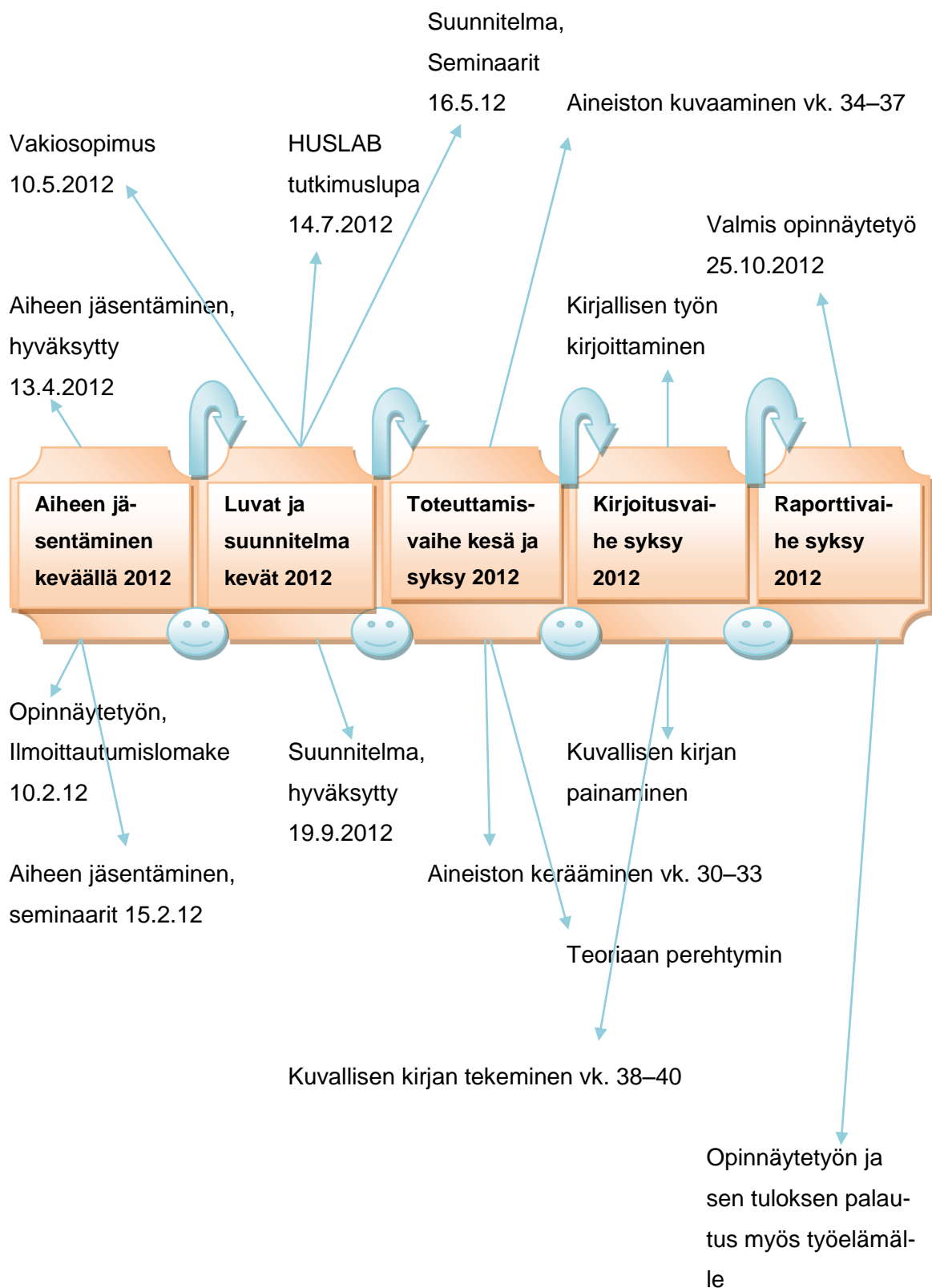
Vesterinen, Ervo 2004. Papa-kokeen kertomaa. Helsinki: Edita.

Vuopala, Salme – Koivuniemi, Ari 1994g. Genitaalikanavan normaali sytologia ja histologia. Teoksessa Kandidaattikustannus Oy (toim.) Kliininen sytologia, Helsinki: Kandidaattikustannus 23–40.

Ylikoski, Merja - Rantanen, Virpi 2008a. Miten tulkisen Papa-vastausta?. Suomen Lääkärilehti 3/2008, 157–160.

Ylikoski, Merja & Rantanen, Virpi 2008b. Mitä löytyy Papa-muutoksen takaa?. Suomen Lääkärilehti 21/2008, 1941–1944.

## Opinnäytetyön eteneminen



**Bethesda-2001-järjestelmä**

TAULUKKO 2. Bethesdan-2001 järjestelmä (Vesterinen 2004: 41; Käypä hoito-suositus 2010)

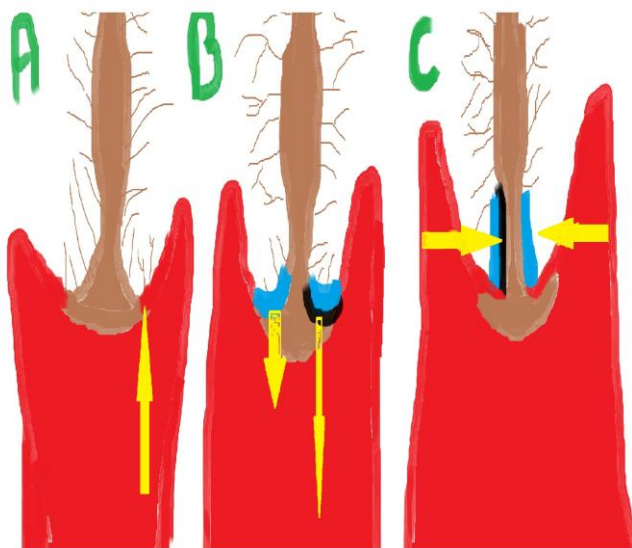

Luokitus	Vastaus
Näytetyyppi	Sivelyvalmiste, neste-Papa
Näytteen edustavuus	Riittävä
	Riittävä, lieriösolut puuttuvat
	Tulkinta epävarma (syy siihen)
	Ei tulkittavissa (syy siihen)
Yleinen luokitus	Ei epiteeli soluatyypia
	Epiteelisoluatypia
	Muu muutos, ks. lausunto
Normaalista poikkeavat mikrobit	Bakteerivaginoosi. clue-soluja
	Sekafloora
	Sieni
	Actinomyces
	Trichomonas vaginalis
	Herpes
Reaktiiviset muutokset	Tulehdus
	Regeneraatio
	Sädetysmuutos
	Ehkäisykierukan aiheuttama muutos
Muut ei – neoplastiset muutokset	Endometriaalisia soluja yli 50-vuotiaalla
	Lieriösoluja kohdunpoiston jälkeen
	Atrofia
	Sytolyysi
Levyepiteeliatypia	ASC-US
	ASC-H (HSIL-muutosta ei voida sulkea pois)
	LSIL (lievä epiteelivaurio)
	HSIL (vahva epiteelivaurio)
	Levyepiteelikarsinooma
Lieriöepiteeli	AGC-NOS endoserviksin soluissa, merkitys epäselvä
	AGC-FN endoserviksin soluissa, epäily neo-

	plasiasta
	Endometriumin soluissa, merkitys epäselvä
	Endometriumin soluissa epäily neoplasiasta
	Alkuperä ei määritettävissä, epäily neoplasiasta
	Adenocarcinoma in situ
	Adenokarsinooma
Hormonivaikutus	Kypsyysindeksi
	Vastaa ikää ja esitietoja
	ei vastaa ikää ja esitietoja, syy
	Ei voida tutkia (syy siihen)
Lausunto	

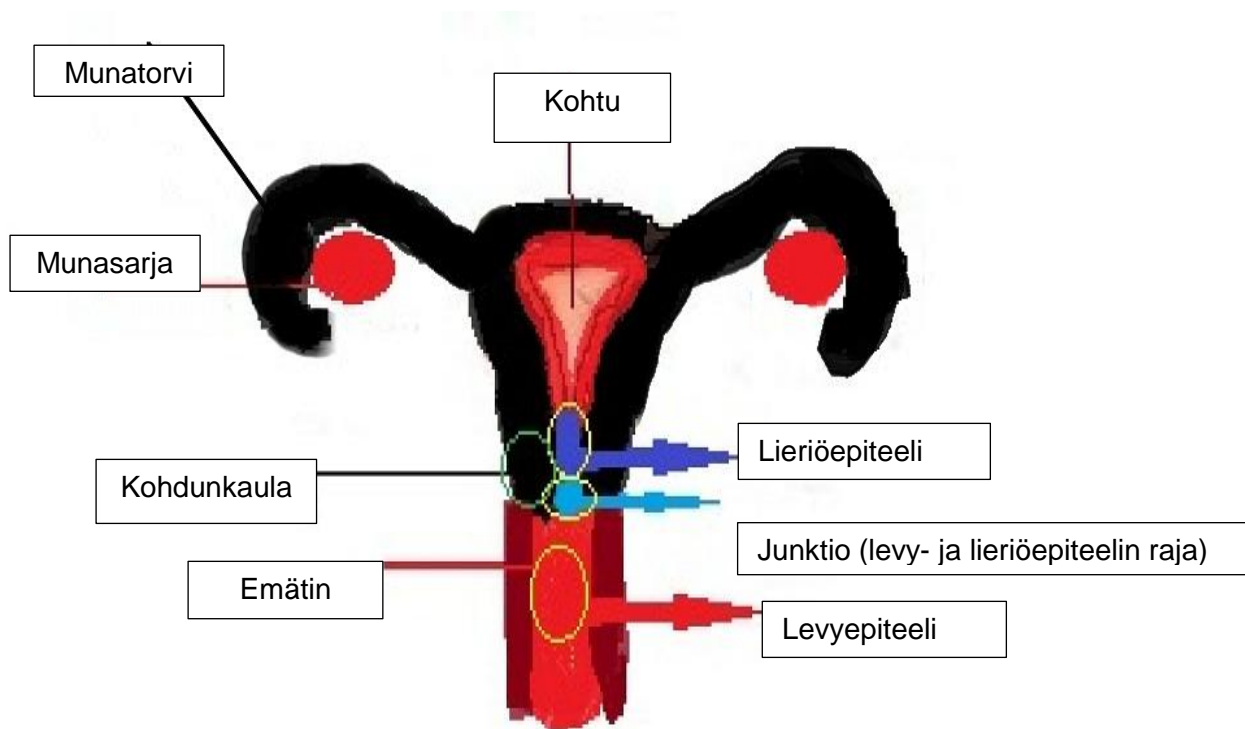


## Junktio

Niistä saa tarkemmin kuvaukset kuvitetusta opaskirjasta.




## Genitaalikanava



### Kohdunkaulan levyepiteelisyövän esiasteiden kehitysvaiheet

Tässä kuvassa kuvataan levyepiteelisyövän esiasteiden kehitysvaihetta.

Normaalit levyepiteelit	Dysplasia levis (CIN1)	Dysplasia moderata (CIN2)	Dysplasia gravis (CIN3)	Carcinoma in situ ei läpäise tyvikalvoa. (CA IN SITU/CIS)
-------------------------	------------------------	---------------------------	-------------------------	---



Mikroinvasiivinen karsinoma (MIC)