

ISSN 0103-5150

Fisioter. Mov., Curitiba, v. 25, n. 1, p. 165-173, jan./mar. 2012

Licenciado sob uma Licença Creative Commons



Avaliação postural por fotogrametria em pacientes com escoliose idiopática submetidos à artrodese: estudo piloto

Postural assessment by photogrammetry in patients with idiopathic scoliosis undergoing arthrodesis

Lucas de Macedo dos Santos^[a], Tayla Perosso de Souza^[b], Milena Carlos Vidotto Crescentini^[c],
Patrícia Rios Poletto^[d], Alberto Ofenhejm Gotfryd^[e], Liu Chiao Yi^[f]

^[a] Graduando do curso de Fisioterapia da Universidade Federal de São Paulo (UNIFESP), São Paulo, SP - Brasil, e-mail: lucasmacs@hotmail.com

^[b] Graduanda do curso de Fisioterapia da Universidade Federal de São Paulo (UNIFESP), São Paulo, SP - Brasil, e-mail: tayla.fisio@gmail.com

^[c] Doutora, docente do curso de Fisioterapia da Universidade Federal de São Paulo (UNIFESP), São Paulo, SP - Brasil, e-mail: milenavidotto@hotmail.com

^[d] Doutora, docente do curso de Fisioterapia da Universidade Federal de São Paulo (UNIFESP), São Paulo, SP - Brasil, e-mail: patricia.poletto@gmail.com

^[e] Mestre, médico chefe do Ambulatório de Coluna Vertebral da Irmandade da Santa Casa da Misericórdia de Santos, São Paulo, SP - Brasil, e-mail: albertocoluna@yahoo.com.br

^[f] Doutora, docente do curso de Fisioterapia da Universidade Federal de São Paulo (UNIFESP), São Paulo, SP - Brasil, e-mail: liuchiaoyi@yahoo.com.br

Resumo

Introdução: A escoliose é uma alteração tridimensional das vértebras, caracterizada por um desvio lateral. A quantificação do desvio lateral após correção cirúrgica poderia auxiliar quanto ao prognóstico da doença e direcionar na reabilitação. **Objetivos:** Comparar as alterações posturais no pré e pós-operatório de artrodese da coluna vertebral em pacientes com escoliose idiopática do adolescente. **Materiais e métodos:** Foram avaliados nove pacientes com escoliose idiopática entre 11 e 18 anos de idade. Eles foram fotografados no pré-operatório e após quatro semanas. Os pontos anatômicos foram marcados sobre a pele por meio de fixação de bolas de isopor. Para análise das fotografias, estas foram enviadas para um computador com o programa SAPO previamente instalado. Os dados foram analisados utilizando o teste t pareado. **Resultados:** Foram observados: diminuição significativa no ângulo axilar esquerdo (EACE) e no ângulo Q

esquerdo (AQE), aumento no ângulo de inclinação do tronco na vista anterior (ITA), no ângulo formado entre o ponto mais alto do trapézio e o manúbrio esquerdo (TAME), no ângulo da cifose torácica direita (CTD) e lordose lombar direita e esquerda (LLD e LLE) e no ângulo tibiotársico esquerdo (ATTE). Houve aumento nas distâncias entre C7, T3 e T7 à espinha íliaca pósterio-superior direita (DC7, DT3 e T7) e C7, T3 e L4 à espinha íliaca pósterio-superior esquerda (EC7, ET3 e EL4). **Conclusão:** Foi constatada alteração significativa nos ângulos EACE, AQE, ITA, TAME, CTD, LLD, LLE, ATTE e nas distâncias DC7, DT3, DT7, EC7, ET3 e EL4 quatro semanas após a cirurgia de artrodese.

Palavras-chave: Fotografia. Escoliose. Fusão vertebral.

Abstract

Introduction: Scoliosis is a structural change of the vertebrae three-dimensiona. Quantification of lateral deviation after surgical correction could assist about the prognosis for the evolution of curvature and better direction in rehabilitation. **Objectives:** To evaluate and quantify the changes of posture in idiopathic scoliosis patients in the preoperative and postoperative surgical treatment. **Materials and methods:** Nine patients with idiopathic scoliosis between 11 and 18 years of age were evaluated. The participants were photographed preoperatively and after four weeks of postoperatively. The anatomical points were marked on the skin. For analysis of the photographs, they were transferred to a computer that has installed the SAPO. Statistical analysis was performed using test t pareado. **Results:** We observed a significant decrease in left axillary angle (EACE) and left angle Q (AQE), an increase in the angle of inclination of the trunk in anterior view (ITA), the angle between the highest point of the manubrium and left trapezius (TAME), thoracic kyphosis angle of the right (CTD) and lumbar lordosis right and left (LLD and LLE) and the left tibiotarsal angle (ATTE). There was an increase in the distances between C7, T3 and T7 posterior superior iliac spine to the right (DC7, DT3 and T7) and C7, T3 and L4 posterior superior iliac spine to the left (EC7, ET3 and EL4). **Conclusion:** It was observed significant changes in the angles ECAA, AQE, ITA, TAME, CTD, LLD, LLE, and the distances ATTE DC7, DT3, DT7, EC7, and EL4 ET3 four weeks after arthrodesis.

Keywords: Photograph. Scoliosis. Spinal fusion.

Introdução

A escoliose é uma alteração tridimensional das vértebras, caracterizada por uma curvatura lateral da coluna vertebral (1). Ocorre extensão, inclinação lateral e rotação das vértebras da região acometida. A rotação acontece em direção à convexidade da curva e, na coluna torácica, as costelas acompanham o movimento, gerando uma caixa torácica mais estreita desse lado (2, 3).

Pode ser classificada em não estrutural ou estrutural. A primeira não apresenta alterações morfológicas nas vértebras e, portanto, consiste em uma curvatura flexível e corrigida na inclinação lateral. A segunda consiste em uma curvatura inflexível, que persiste até mesmo na inclinação lateral (2, 4, 5).

A escoliose idiopática do adolescente representa cerca de 70% a 90% das escolioses estruturais e está presente em 2% a 4% dos adolescentes entre 10 e 18 anos de idade. Sua incidência é maior em

mulheres (6). Ela pode ter um aspecto de curva em "C" ou em "S", envolvendo a coluna torácica, lombar ou ambas (7).

A avaliação da magnitude da curva é feita por análise de exames radiográficos pelo método de Cobb e por uma avaliação física, composta por uma avaliação postural em vista anterior, posterior e lateral direita e esquerda (2, 8, 9).

A escoliose causa alterações no eixo postural do indivíduo, promovendo assimetrias e, conseqüentemente, alteração na posição do centro de gravidade, na estabilidade e mobilidade corporal (10). Graças às alterações torácicas, também ocorrem comprometimentos cardiopulmonares (11), como prejuízo na inspiração, expiração e tosse. A dificuldade de carrear secreções e ventilar adequadamente pode evoluir para instalação de quadros infecciosos (12).

Pacientes com deformidades escolióticas necessitam de tratamento, a fim de evitar as complicações (13). A progressão da curva ocorrerá de acordo

com a maturação do esqueleto, e, como o prognóstico da escoliose depende da progressão da curva, é ideal realizar avaliações posturais periódicas (14). Curvas acima de 45 graus medidas pelo método de Cobb ou com rápida progressão recebem indicação para o tratamento cirúrgico (15).

Para avaliação de alterações posturais, uma eficiente alternativa está na utilização do *Software* de Avaliação Postural (SAPO). O SAPO consiste em um programa para computador gratuito que pode ser utilizado por profissionais da saúde para a mensuração da posição, comprimento, ângulo e alinhamento, entre outras propriedades, dos segmentos corporais de um indivíduo (16-18).

Para isso, é necessário o registro de fotografias do corpo inteiro nas vistas anterior, posterior e lateral direita e esquerda e com marcação de pontos anatômicos específicos. Assim, o *software* fornece uma série de medidas objetivas e relevantes para a avaliação postural, além de ser possível medir distâncias e ângulos de livre escolha do profissional (16, 19).

Graças à alta incidência da escoliose em adolescentes e a sua rápida evolução, é importante conhecer mudanças posturais após a cirurgia de artrose. Utilizando um método de avaliação quantitativo, é possível comparar de forma objetiva as alterações que ocorrem e, desse modo, permite-se acompanhar e planejar o tratamento e a evolução fisioterapêutica.

Objetivos

Comparar as alterações posturais no pré e pós-operatório de artrodese da coluna vertebral em pacientes com escoliose idiopática do adolescente.

Materiais e métodos

Foram avaliados 30 pacientes com diagnóstico de escoliose idiopática do adolescente, provenientes do Ambulatório de Coluna Vertebral da Irmandade da Santa Casa de Misericórdia de Santos, no período de fevereiro a novembro de 2010. Dos pacientes avaliados, nove realizaram correção cirúrgica e foram incluídos no estudo.

Participaram do estudo indivíduos de ambos os gêneros, de 11 a 18 anos de idade, com ângulo de

Cobb superior a 45°, com indicação cirúrgica de artrodese da coluna vertebral para correção de escoliose e que aceitaram participar do estudo e assinaram o Termo de Consentimento Livre e Esclarecido. Foram excluídos pacientes que evoluíssem com complicação pulmonar pós-operatória e que não conseguissem se manter na posição ortostática durante a captação das imagens.

O estudo foi aprovado pelo Comitê de Ética em Pesquisa da Universidade Federal de São Paulo – CEP 1255/10.

Procedimentos

Os participantes foram fotografados no pré-operatório e após quatro semanas de pós-operatório. Para a realização das fotografias foram fixadas, nos pontos anatômicos sobre a pele, bolas de isopor de 9 mm de diâmetro, com auxílio de fita adesiva dupla face, conforme descrito pelo tutorial do SAPO (21).

Todos os participantes foram posicionados em posição ortostática com os braços em posição neutra ao longo do corpo, descalços e com os pés paralelos entre si sobre um papel cartão preto 40 cm x 40 cm, onde foi marcada a posição do paciente com um giz branco, delimitando o contorno dos pés. Eles vestiram, obrigatoriamente, trajes de banho e usaram cabelos presos, quando necessário, para permitir a visualização da região cervical. Foram orientados a manter os olhos abertos para o horizonte e não houve interferência verbal para a correção postural (21).

Um fio de prumo com demarcação de 1 m foi colocado ao lado direito, próximo do participante. Durante as fotos, o cartão foi rodado em 90° para fotografá-los em vista anterior, lateral, direita e esquerda e posterior sem alteração no posicionamento dos pés (21).

A câmera fotográfica HP® Photosmart E427 6.0 megapixels, foi girada e travada a 90° da posição horizontal, com a finalidade de focar longitudinalmente o corpo dos indivíduos. Ela foi posicionada a uma distância de 3 m do paciente, sobre um tripé com altura ajustada à metade da altura do paciente, sendo nivelado em relação ao solo por meio de bolha de ar e imerso em líquido presente no tripé.

Os pontos anatômicos fixados seguiram o tutorial do SAPO e correspondem aos seguintes pontos: trago da orelha, acrômio, ângulo inferior da

escápula, ponto de transição entre a margem medial e a espinha da escápula, trocanter maior do fêmur, espinha íliaca ântero-superior (Eias), espinha íliaca pósterio-superior (EIPS), linha articular do joelho, tuberosidade da tíbia, patela, maléolo lateral, ponto entre a cabeça do 1º e 2º metatarsal, processo espinhoso de C7, processo espinhoso de T3, processo espinhoso de T7 e processo espinhoso de L4. Além desses descritos pelo SAPO, também foi acrescentado o ponto médio entre o mamilo e a última costela (21).

As medidas utilizadas para a avaliação estão apresentadas na Figura 1:

Vista anterior:

EAC: Ângulo axilar formado entre o epicôndilo medial do cotovelo e o ponto mais profundo da cintura, tendo como vértice a prega axilar anterior, sendo EACD para o lado direito e EACE para o lado esquerdo.

ITA: Ângulo de inclinação do tronco, avaliado anteriormente, formado pela intersecção das retas 1 e 2. Quando positivo indicando uma inclinação para a direita e quando negativo indicando uma inclinação para a esquerda: reta 1) tangente aos acrômios direito e esquerdo; reta 2) tangente às espinhas íliacas ântero-superiores.

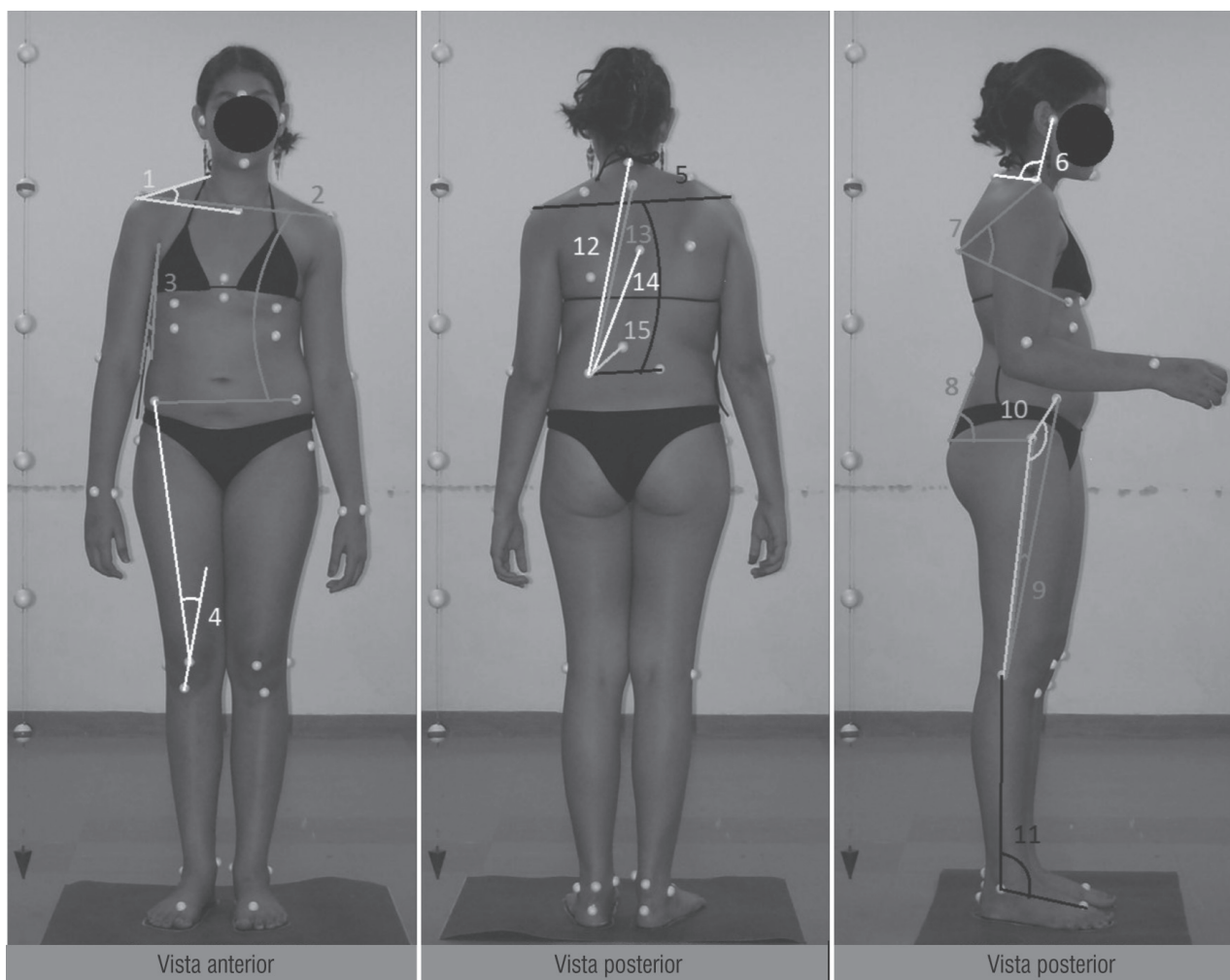


Figura 1 - Ângulos utilizados na avaliação postural

Legenda: Ângulos – vista anterior: 1 = TAMD (TAME medido semelhante à esquerda); 2 = ITA; 3 = EACD (EACE medido semelhante à esquerda); 4 = AQD (AQE medido semelhante à esquerda); vista posterior: 5 = ITP; vista lateral: 6 = LCD (LCE medido semelhante à esquerda); 7 = CTD (CTE medido semelhante à esquerda); 8 = LLD (LLE medido semelhante à esquerda); 9 = PPD (PPE medido semelhante à esquerda); 10 = ACFD (ACFE medido semelhante à esquerda); 11 = ATTD (ATTE medido semelhante à esquerda). Medidas – vista posterior: 12 = DC7 (EC7 medido semelhante à esquerda); 13 = DT3 (ET3 medido semelhante à esquerda); 14 = DT7 (ET7 medido semelhante à esquerda); 15 = DL4 (EL4 medido semelhante à esquerda).

TAM: Ângulo formado pelo ponto mais alto do trapézio em relação ao pescoço e o manúbrio, tendo como vértice o acrômio, sendo TAMD para o lado direito e TAME para o lado esquerdo.

AQ: Ângulo Q, ângulo suplementar ao formado pelas retas 3 e 4, sendo AQD para o lado direito e AQE para o lado esquerdo: reta 3) da espinha ílaca Antero-superior ao centro da patela; reta 4) da tuberosidade da tíbia ao centro da patela.

Vista lateral direita e esquerda:

LC: Ângulo da lordose cervical formado pelo traço da orelha e o processo espinhoso de C7, tendo como vértice o acrômio, sendo LCD para a vista sagital direita e LCE para a vista sagital esquerda.

CT: Ângulo da cifose torácica formado pelo acrômio e o ponto médio entre o mamilo e a última costela, tendo como vértice o ângulo inferior da escápula, sendo CTD para a vista sagital direita e CTE para a vista sagital esquerda.

LL: Ângulo da lordose lombar formado pela intersecção das retas 5 e 6, sendo LLD para a vista sagital direita e LLE para a vista sagital esquerda: reta 5) paralela ao solo e tangente ao trocanter maior do fêmur; reta 6) adjacente ao sacro.

PP: Ângulo de posicionamento da pelve formado pelo trocanter maior do fêmur e pela espinha ílaca ântero-superior, tendo como vértice a linha articular do joelho, sendo PPD para a vista sagital direita e PPE para a vista sagital esquerda.

ACF: Ângulo coxofemoral formado pela espinha ílaca ântero-superior e a interlinha articular do joelho, tendo como vértice o trocanter maior do fêmur, sendo ACFD para a vista sagital direita e ACFE para a vista sagital esquerda.

ATT: Ângulo tibiotársico formado pela interlinha articular do joelho e o ponto entre a cabeça do 1º e do 2º metatarso, tendo como vértice o maléolo lateral, sendo ATTD para a vista sagital direita e ATTE para a vista sagital esquerda.

Vista posterior:

ITP: Ângulo de inclinação do tronco, avaliado posteriormente, formado pela intersecção das retas 7 e 8, quando positivo indicando uma inclinação para a esquerda e quando negativo indicando uma

inclinação para a direita: reta 7) tangente aos acrômios direito e esquerdo; reta 8) tangente às espinhas ílicas ântero-superiores.

Distâncias: medidas com uma reta como descrito a seguir: de C7 a espinha ílaca pósterio-superior, sendo DC7 para o lado direito e EC7 para o lado esquerdo; de T3 a espinha ílaca pósterio-superior, sendo DT3 para o lado direito e ET3 para o lado esquerdo; de T7 a espinha ílaca pósterio-superior, sendo DT7 para o lado direito e ET7 para o lado esquerdo; de L4 a espinha ílaca pósterio-superior, sendo DL4 para o lado direito e EL4 para o lado esquerdo.

Análise das fotografias

Para a análise, fotografias foram enviadas para um computador portátil com o programa *Software* para Avaliação Postural (SAPO) previamente instalado. Ao abrir o programa, inicialmente foram colocados os dados para identificação do indivíduo e, após abrir a foto, foi feita a sua calibração visando a definir a posição da fotografia em relação ao posicionamento da máquina e definir uma escala. A definição da posição da fotografia foi necessária para que as posições dos pontos digitalizados e a medida das distâncias entre pontos fossem dadas em centímetros e não em *pixels* (21).

A análise das fotos obedeceu à seguinte sequência: abertura da foto, zoom de 100%, calibração da imagem a partir do fio de prumo, marcação dos pontos anatômicos e produção de relatório sobre a localização dos pontos no espaço a partir das coordenadas X (horizontal) e Y (vertical). Após a calibração das fotografias, elas foram analisadas de acordo com o protocolo entre os pontos anatômicos previamente demarcados (21).

Análise dos resultados

Para comparar as médias dos ângulos do pré e pós-operatório foi utilizado o test t pareado para comparar médias de uma mesma população (22).

Resultados

Foram avaliados nove indivíduos, sendo um do gênero masculino e oito do feminino, com média de

idade de $15,1 \pm 3,8$ anos, com média de peso de $49,4 \pm 9,3$ kg e média de altura de $1,6 \pm 0,1$ m (Tabela 1).

De acordo com a Tabela 2 é possível verificar que houve diferença significativa para as variáveis que refletem a inclinação lateral do tronco, EACE ($p = 0,01$) e ITA ($p = 0,00$), e no ângulo que indica inclinação ântero-posterior do tronco na vista lateral esquerda ATTE ($p = 0,01$). Também foi constatada alteração significativa no ângulo de elevação do ombro esquerdo, TAME ($p = 0,05$) e no ângulo Q esquerdo, AQE ($p = 0,04$).

Observaram-se alterações significantes nas curvas fisiológicas da coluna vertebral de cifose torácica na vista lateral direita, CTD ($p = 0,02$), e na lordose lombar tanto na vista lateral direita quanto na esquerda, respectivamente LLD ($p = 0,00$) e LLE ($p = 0,01$).

As distâncias que apresentaram resultados significantes foram as de C7 e T3, tanto à direita quanto à esquerda, de T7 à direita e de L4 à esquerda, respectivamente DC7 ($p = 0,00$), EC7 ($p = 0,00$), DT3 ($p = 0,01$), ET3 ($p = 0,01$), DT7 ($p = 0,02$) e EL4 ($p = 0,05$).

Tabela 1 - Característica dos indivíduos

	Média	Desvio-padrão
Idade	15,1	3,8
Peso	49,4	9,3
Altura	1,6	0,1

Fonte: Dados da pesquisa.

Discussão

Como se observou nos resultados, houve diminuição significativa no ângulo axilar esquerdo (EACE) e no ângulo Q esquerdo (AQE), aumento no ângulo de inclinação do tronco na vista anterior (ITA), no ângulo formado entre o ponto mais alto do trapézio e o manúbrio esquerdo (TAME), no ângulo da cifose torácica direita (CTD) e lordose lombar direita e esquerda (LLD e LLE) e no ângulo tibiotársico esquerdo (ATTE). Houve aumento nas distâncias entre C7, T3 e T7 à espinha ilíaca pósterio-superior direita (DC7, DT3 e T7) e C7, T3 e L4 à espinha ilíaca pósterio-superior esquerda (EC7, ET3 e EL4).

Inicialmente, por meio do ITA, observou-se predomínio das curvaturas para a esquerda. A redução do EAC esquerdo indica que ocorreu uma correção da inclinação para a direita, pois se sabe que quanto menor o ângulo axilar de um lado, menor é a inclinação para esse lado (23). Também é possível notar que durante a cirurgia foi realizada uma inclinação lateral para direita em razão do aumento nas medidas das distâncias ipsilaterais, com exceção de L4, que aumentou mais à esquerda.

Desse modo, com a inclinação para a direita, era esperado que ocorresse aumento nos ângulos de inclinação do tronco tanto na vista anterior (ITA) quanto na posterior (ITP). A mudança só foi significativa na vista anterior, talvez em razão da dificuldade de marcação dos pontos anatômicos da espinha ilíaca pósterio-superior, região de difícil palpação, em que foi retirado o enxerto ósseo. Portanto, sugerimos maior precisão na avaliação da inclinação do tronco pela vista anterior.

Foi constatado que a maioria dos participantes apresentou o ângulo de inclinação do tronco para E, sendo possível observar que o ombro esquerdo desses indivíduos estava posicionado inferiormente e sinergicamente com a caixa torácica D, rodada anteriormente (24). Foi observado que após a fixação e a correção da inclinação e da rotação (cirurgia), o ângulo entre o trapézio e o manúbrio esquerdo aumentou como esperado.

As curvas fisiológicas de cifose torácica e lordose lombar sofreram mudanças, como esperado previamente. O aumento da cifose torácica, medida na vista lateral direita, se mostrou significativa. Essa medida está diretamente relacionada à posição da escápula direita que, no pré-operatório, foi considerada como escápula alada. No pós-operatório, em razão da diminuição da deformidade da caixa torácica, notou-se reposicionamento e melhor acomodação das escápulas, principalmente a direita.

O ângulo que reflete a lordose lombar aumentou nas vistas laterais, mostrando diminuição dessa curvatura graças à fixação feita na cirurgia. O reposicionamento no componente ântero-posterior causou redução da extensão das vértebras no plano sagital e, conseqüentemente, redução na lordose lombar (25, 26).

O ângulo Q esquerdo diminuiu, mostrando melhor alinhamento do joelho esquerdo no pós-operatório. Essa redução do valgo ocorre por vários fatores, entre eles uma melhor ativação do músculo

Tabela 2 - Comparação entre as médias das variáveis no pré e o pós-operatório que obtiveram significância estatística

	Medidas pré-operatórias	DP	Medidas pós-operatórias	DP	
EACE	13,17	7,09	6,22	2,21	0,008*
ITA	-4,17	3,32	0,99	3,16	0,000*
TAME	24,72	4,74	27,31	4,64	0,050*
QE	21,64	6,9	15,49	7,79	0,036*
CTD	74,37	8,11	80,97	5,85	0,024*
LLD	68,13	8,09	71,72	6,73	0,005*
LLE	66,82	10,14	72,09	7,07	0,011*
ATTE	97,73	2	100,1	1,1	0,010*
DC7	40,14	2,65	44,33	3,9	0,003*
EC7	40,48	2,49	44,42	3,97	0,005*
DT3	34,84	2,38	38,82	3,52	0,005*
ET3	35,46	2,28	38,75	3,71	0,010*
DT7	24,33	2,24	28,17	3,67	0,019*
EL4	6,91	0,73	7,46	1	0,050**

Legenda: p = nível de significância ($p \leq 0,05$); DP = desvio-padrão; EACE = ângulo axilar esquerdo; ITA = ângulo de inclinação de tronco na vista anterior; TAME = ângulo de elevação do ombro esquerdo; QE = ângulo Q esquerdo; CTD = ângulo da cifose torácica na vista direita; LLD = ângulo da lordose lombar na vista direita; LLE = ângulo da lordose lombar na vista esquerda; ATTE = ângulo tibiotársico na vista esquerda; DC7 = distância de C7 à espinha ilíaca pósterio-superior direita; EC7 = distância de C7 à espinha ilíaca pósterio-superior esquerda; DT3 = distância de T3 à espinha ilíaca pósterio-superior direita; ET3 = distância de T3 à espinha ilíaca pósterio-superior esquerda; DT7 = distância de T7 à espinha ilíaca pósterio-superior direita; EL4 = distância de L4 à espinha ilíaca pósterio-superior esquerda.

Fonte: Dados da pesquisa.

quadríceps e dos abdutores de quadril (27, 28). Esse resultado demonstra que uma curvatura da coluna prejudica o posicionamento dos membros inferiores, altera a contração muscular e o sinergismo da musculatura lombopélvica (29, 30); portanto, a artrodese permitiu melhor sinergismo muscular e, conseqüentemente, um alinhamento do quadril e dos joelhos. A alteração do posicionamento dos membros inferiores também aumentou o ângulo ATTE em razão da alteração no posicionamento do centro de gravidade (31, 32).

Neste estudo, foi possível observar e quantificar as alterações posturais em pacientes que realizaram a cirurgia de artrodese para correção de escoliose idiopática do adolescente. Foram observadas muitas alterações, que permitiriam acompanhar e planejar o tratamento e a evolução fisioterapêutica, porém, é necessário a continuidade do estudo com uma amostra maior.

Conclusão

Foi constatada alteração significativa nos ângulos EACE, AQE, ITA, TAME, CTD, LLD, LLE, ATTE e nas distâncias DC7, DT3, DT7, EC7, ET3 e EL4 quatro semanas após a cirurgia de artrodese.

Referências

1. Perdriolle R. A escoliose: um estudo tridimensional. São Paulo: Summus; 2006.
2. Hall CM, Brody LT. Coluna torácica. In: Hall CM, Brody LT. Exercício terapêutico: na busca da função. Rio de Janeiro: Guanabara Koogan; 2007. p. 626-7.
3. Corrigan B, Maitland GD. Transtornos musculoesqueléticos da coluna vertebral. Rio de Janeiro: Revinter; 2005.

4. Magee DJ. Coluna torácica (dorsal). In: Magee DJ. Avaliação musculoesquelética. Barueri: Manole; 2005. p. 428-32.
5. Landin E. Coluna toracolombar: deformidades não paralíticas. In: Hebert S. Ortopedia e traumatologia. 4a ed. Porto Alegre: Artmed; 2009. p. 97-106.
6. Kisner C, Colby LA. A coluna e a postura: estrutura, função e diretrizes para o tratamento. In: Kisner C, Colby LA. Exercícios terapêuticos: fundamentos e técnicas. 4a ed. Barueri: Manole; 2005. p. 602-3.
7. Gauchard GC, Lascombes P, Kuhnast M, Perrin PP. Influence of different types of progressive idiopathic scoliosis on static and dynamic postural control. *Spine*. 2001;26(9):1052-8.
8. Kendall FP, McCreary EK, Provance PG, Rodgers MM, Romani WA. Músculos: provas e funções. 5a ed. São Paulo: Manole; 2007.
9. Mohammad D. Physical examination in adolescent idiopathic scoliosis. *Neurosurg Clin N Am*. 2007;18:229-36.
10. Hawes MC, O'Brien JP. The transformation of spinal curvature into spinal deformity: pathological processes and implications for treatment. *Scoliosis*. 2006;1(1):3.
11. Maruyama T, Takeshita K. Surgical treatment of scoliosis: a review of techniques currently applied. *Scoliosis*. 2008;3:6.
12. Tavares ARA, Feitosa EL, Bezerra LMM. Proposta de implantação do fisioterapeuta na escola, face a alterações posturais. *Rev Coluna Fisioterápica*. 2001;1(1):18-21.
13. Bonato C, Amaral GR, Johnston C, Einloft P. Ventilação não-invasiva com pressão positiva (VNIPP) e insuficiência respiratória aguda no pós-operatório de escoliose idiopática: relato de caso. *Scientia Medica*. 2005;15(4):243-8.
14. Miller NH. Cause and natural history of adolescent idiopathic scoliosis. *Orthop Clin North Am*. 1999;30(03):343-52.
15. Hall SJ. Biomecânica da coluna vertebral. In: Hall SJ. Biomecânica básica. Rio de Janeiro: Guanabara Koogan; 2005. p. 272.
16. Bergofky E, Turino G, Fishman A. Cardiorespiratory failure in kyphoscoliosis. *Medicine*. 1959;38(263):263-317.
17. Braz RG, Goes FPD, Carvalho GA. Confiabilidade e validade de medidas angulares por meio do software. *Fisioter Mov*. 2008;21(03):117-26.
18. Yi LC, Jardim JR, Pignatari SS, Inoue DP. The relationship between excursion of the diaphragm and curvatures of the spinal column in mouth breathing children. *J Pediatr (Rio J)*. 2008;84(2):171-7.
19. Ferreira EAG. Postura e controle postural: desenvolvimento e aplicação de método quantitativo de avaliação postural. [dissertação]. São Paulo: Universidade de São Paulo. Faculdade de Medicina; 2005.
20. Vicent A, Vasantha R. Adolescent idiopathic scoliosis. *Neurosurg Clin N Am*. 2007;18:255-9.
21. Duarte M. Software para avaliação postural. [acesso 5 maio 2009]. Disponível em: <http://sapo.incubadora.fapesp.br/portal>.
22. Larson R. Análise estatística. In: Larson R, Farber B. Estatística aplicada. 2a ed. São Paulo: Prentice-Hall; 2006. p. 58-71.
23. Barauna MA, Morais EG, Sanchez HM, Oliveira ATM, Domingos LG, Silva RAV, et al. Estudo correlacional e comparativo entre ângulo axilar e assimetria de ombro através de um protocolo biofotogramétrico. *Fisioter Mov*. 2006;19(1):17-24.
24. Smyrnis PN, Sekouris N, Papadopoulos G. Surgical assessment of the proximal thoracic curve in adolescent idiopathic scoliosis. *Eur Spine J*. 2009;18(4):522-30.
25. Jansen RC, van Rhijn LW, Duinkerke E, van Ooij A. Predictability of the spontaneous lumbar curve correction after selective thoracic fusion in idiopathic scoliosis. *Eur Spine J*. 2007;16(9):1335-42.
26. Mahaudens P, Detrembleur C, Mousny M, Banse X. Gait in thoracolumbar/lumbar adolescent idiopathic scoliosis: effect of surgery on gait mechanisms. *Eur Spine J*. 2010;19(7):1179-88.
27. Sharma L, Song J, Dunlop D, Felson D, Lewis CE, Segal N, et al. Varus and valgus alignment and incident and progressive knee osteoarthritis. *Ann Rheum Dis*. 2010;69(11):1940-5.

28. Nguyen AD, Boling MC, Levine B, Shultz SJ. Relationships between lower extremity alignment and the quadriceps angle. *Clin J Sport Med.* 2009;19(3):201-6.
29. Sponseller PD, Yang JS, Thompson GH, McCarthy RE, Emans JB, Skaggs DL, et al. Pelvic fixation of growing rods: comparison of constructs. *Spine.* 2009;34(16):1706-10.
30. Pasha S, Sangole A, Aubin C-E, Parent S, Mac-Thiong J-M, Labelle H. Characterizing pelvis dynamics in adolescent with idiopathic scoliosis. *Spine.* 2010;35(17):E820-6.
31. Engsberg JR, Lenke LG, Hollander KW, Uhrich ML, Commean PK, Lee JR, et al. Methods to locate center of gravity in scoliosis. *Spine.* 2003;28(23):E483-9.
32. Pefanis N, Papaharalampous X, Tsiganos G, Papadakou E, Baltopoulos P. The effect of Q angle on ankle sprain occurrence. *Foot Ankle Spec.* 2009;2(1):22-6.

Recebido: 04/02/2011

Received: 02/04/2011

Aprovado: 28/06/2011

Approved: 06/28/2011