

CONGENITO ATRAVÉS DA ULTRASSONOGRAFIA COM DOPPLER COLORIDO

EVALUATION OF ARTERIAL ANATOMY IN CONGENITAL CLUBFOOT WITH COLOR DOPPLER ULTRASOUND

JOSÉ ANTONIO PINTO¹, FRANCESCO CAMARA BLUMETTI², LUIZ ALBERTO NAKAO IHA³,
MARCOS KIYOSHI TERASAKA⁴, HENRIQUE SODRÉ⁵, AKIRA ISHIDA⁶

RESUMO

Objetivo: Avaliação ultrassonográfica das artérias tibial anterior e posterior no pé torto congênito (PTC). **Material e Método:** Foram incluídos 20 pacientes portadores de PTC idiopático compreendendo 18 casos unilaterais e dois bilaterais, sendo que 17 pacientes foram submetidos a tratamento cirúrgico e três a tratamento conservador. Todos os pacientes apresentavam pés plantígrados e foram submetidos à avaliação clínica e radiográfica, seguido pelo exame de ultrassom Doppler colorido (UDC), visando a identificação das artérias tibiais anterior e posterior na altura do tornozelo. O nível funcional foi classificado pelos critérios de Lehman. **Resultados:** Nesta série de 20 pacientes, somente em um não foi identificada a artéria tibial anterior. Nos 12 pacientes submetidos à mensuração de fluxo e calibre pelo UDC, foi encontrada uma correlação positiva entre o grau funcional do PTC e o calibre da artéria tibial anterior. Não houve redução estatisticamente significativa entre o fluxo e calibre da artéria tibial anterior do lado normal em comparação com o lado alterado (nos casos de doença unilateral). **Conclusões:** Não houve alteração significativa da morfologia e fluxo arterial quando comparamos os lados afetado e normal. Além disso, quanto melhor o resultado clínico da correção do PTC, maior foi o calibre da artéria tibial anterior.

Descritores: *Pé torto; Ultra-sonografia doppler em cores; Anormalidades congênicas; Artérias.*

SUMMARY

Objective: This investigation intended to evaluate anterior and posterior tibial arteries at the ankle joint level in congenital clubfoot, by using color Doppler ultrasound (CDU). **Material and Method:** Twenty patients with idiopathic clubfoot were selected, from which 18 had unilateral involvement and two had bilateral involvement. Of the 18 patients with unilateral clubfoot, 16 went through surgical treatment and the other two were submitted to conservative treatment with serial casting. Of the bilateral cases, one patient was treated surgically and the other was treated with serial casting. All patients were clinically and radiographically assessed. We used the functional rating as described by Lehman. Then, CDU was applied bilaterally at the ankle joint level, trying to identify both posterior and anterior tibial arteries. **Results:** In our present series of 20 cases with idiopathic clubfoot, in just one patient we could not identify the anterior tibial artery at the ankle joint level. In 12 patients who have had their arterial flow speeds and diameters measured by UDC, a positive correlation was found between functional level and anterior tibial artery diameter. No statistically significant differences were found between both flow speed and diameter of anterior tibial artery of the normal side, when compared to the affected side (in patients with unilateral disease). **Conclusion:** In our sample, we could not find any significant differences in arterial morphology and flow speed between the normal and the affected side. Furthermore, we noticed that the better the clinical result of clubfoot correction, the larger the diameter of anterior tibial artery in affected feet.

Keywords: *Clubfoot; Ultrasonography doppler color; Congenital abnormalities; Arteries.*

Citação: Pinto JA, Blumetti FC, Iha LAN, Terasaka MK, Sodré H, Ishida A. Avaliação da anatomia arterial no pé torto congênito através da ultrassonografia com doppler colorido. *Acta Ortop Bras.* [periódico na Internet]. 2008; 16(5):270-74. Disponível em URL: <http://www.scielo.br/aob>.

Citation: Pinto JA, Blumetti FC, Iha LAN, Terasaka MK, Sodré H, Ishida A. Evaluation of arterial anatomy in clubfoot with color doppler ultrasonography. *Acta Ortop Bras.* [serial on the Internet]. 2008; 16(5):270-74. Available from URL: <http://www.scielo.br/aob>.

INTRODUÇÃO

Pé torto congênito (PTC) é um termo genérico utilizado para descrever uma afecção congênita complexa do pé, caracterizada por equinismo, cavismo, varismo e adução acentuados. Existem quatro tipos principais de PTC: postural, neurogênico, síndromico e idiopático. No presente estudo, avaliaremos apenas o tipo idiopático.

Sua incidência média é de 1 em cada 1000 nascidos vivos, sendo menos comum nos orientais e mais freqüente em havaianos, polinésios e maoris. É duas vezes mais freqüente no sexo masculino

e bilateral em 50% dos casos. Quando unilateral, o pé esquerdo é o mais acometido⁽¹⁾

Trata-se do defeito congênito mais comum dos pés, embora sua patogênese ainda não seja totalmente esclarecida.

Em relação à etiologia, Hipócrates definiu o PTC como uma alteração proveniente de um vício de posicionamento intra-uterino. Diversos autores propuseram outras teorias para sua gênese, entre elas a teoria de hipodesenvolvimento vascular, mas nenhuma pode ser comprovada. Na última década, Kawashima e Uthoff demonstraram a existência de uma interrupção no desenvolvimento

Trabalho realizado na Disciplina de Ortopedia Pediátrica do Departamento de Ortopedia e Traumatologia – Escola Paulista de Medicina da Universidade Federal de São Paulo. Endereço para correspondência: Rua: Borges Lagoa, 783 – 5o Andar – Vila Clementino – São Paulo – Brasil – CEP: 04038-032

1 Professor Adjunto e Chefe de Clínica da Disciplina de Ortopedia Pediátrica do Departamento de Ortopedia e Traumatologia da UNIFESP

2 Médico Ortopedista da Disciplina de Ortopedia Pediátrica do Departamento de Ortopedia e Traumatologia da UNIFESP

3 Médico Ortopedista da Disciplina de Ortopedia do Departamento de Ortopedia e Traumatologia da UNIFESP

4 Médico Radiologista do Departamento de Diagnóstico por Imagem da UNIFESP

5 Professor Associado na Disciplina de Ortopedia Pediátrica do Departamento de Ortopedia e Traumatologia da UNIFESP

6 Professor Titular e Chefe da Disciplina de Ortopedia Pediátrica do Departamento de Ortopedia e Traumatologia da UNIFESP

Trabalho recebido em 21/06/07 aprovado em 17/09/07

do pé, impedindo uma correção espontânea, o que teoricamente perpetuaria as deformidades⁽²⁾.

Anatomicamente observamos uma série de anormalidades ósseas, musculares e vasculares^(1,3,4,5). Diversos autores realizaram estudo arteriográfico e observaram associação do PTC com hipoplasia ou término precoce da artéria tibial anterior.⁽⁶⁻⁹⁾ Em nosso meio, Sodré e cols, utilizando a mesma metodologia, observou deficiência da artéria tibial anterior em 90% dos casos⁽⁹⁾.

Alguns estudos mais antigos utilizando a avaliação por Doppler de ondas contínuas em pacientes com PTC, não conseguiram detectar diferenças na prevalência de alterações vasculares quando comparados com a população normal^(10,11). Um estudo de Schwartz et al⁽¹²⁾ sugeriu a possibilidade do uso do ultrassom Doppler colorido (UDC) para a avaliação da anatomia arterial no PTC. Mais recentemente, Katz et al⁽¹³⁾ utilizaram o UDC para avaliar a anatomia arterial do PTC, concluindo que a deficiência da artéria dorsal do pé (definida pela presença de fluxo retrógrado) era mais comum nos pacientes com PTC do que nos controles.

Esta polêmica nos estimulou a realizar um estudo comparativo da circulação arterial dos tornozelos através do UDC em pacientes com PTC. Para uma melhor análise dos resultados, avaliamos principalmente pacientes com acometimento unilateral e faixa etária acima de 4 anos com marcha definida. Também correlacionamos as alterações vasculares encontradas com o grau funcional dos pés.

MATERIAIS E MÉTODOS

O trabalho foi devidamente aprovado pelo comitê de ética em pesquisa da UNIFESP-EPM, sob o número 1343/06. Foram selecionados 20 pacientes com o diagnóstico de PTC idiopático, sendo 18 (90%) do sexo masculino e dois (10%) do sexo feminino. Dois pacientes (10%) apresentavam acometimento bilateral e 18 (90%) unilateral, totalizando o número de 22 pés. Dos 18 pacientes com PTC unilateral, 16 (80%) foram submetidos a tratamento cirúrgico e dois (20%) a tratamento conservador com gessos seriados. Nos casos bilaterais, um paciente foi tratado cirurgicamente e o outro foi tratado com gessos seriados. A faixa etária variou de 5 a 12 anos, sendo a média de idade de 7,45 anos. Dos 18 pacientes com doença unilateral, o pé esquerdo era acometido em 13 casos (72,2%) e o pé direito era acometido em cinco casos (27,8%). Dezesesseis pacientes (80%) foram considerados não brancos e quatro foram considerados brancos (20%).

Previamente à avaliação inicial, foi apresentado ao responsável pelo paciente um termo de consentimento informado no qual foi explicado todo o procedimento a ser executado. Foram coletados dados de anamnese (nome, sexo, idade, cor, lado afetado, uso de gesso, realização de cirurgias, presença de dor, limitação funcional e uso de órteses) e exame físico (dorsiflexão do tornozelo, posição do calcâneo, aparência do antepé, função dos tendões flexores e movimento da subtalar) em uma ficha padronizada para todos os pacientes. As radiografias utilizadas para esta parte da avaliação foram as mesmas que já haviam sido obtidas previamente no acompanhamento médico de rotina.

Foram utilizados os critérios de Lehman⁽¹⁴⁾ para registrar os dados relevantes em relação ao aspecto clínico e radiográfico, de forma a termos valores objetivos para nossa avaliação (Quadro 1). Estes critérios são classicamente descritos para a avaliação pós-operatória do PTC. Categorizamos os resultados funcionais de acordo com os valores preconizados pelo autor, sendo considerados resultados de 85-100 como excelentes, 70-84 como bons, 60-69 como regulares e abaixo de 60 como fracos (Figura 1).

Quadro 1 - Critérios de avaliação do pé torto congênito segundo Lehman.

1-) Dorsiflexão do tornozelo (passiva)		6-) Medidas radiográficas	
() Mais de 90°	15	Índice T-C	
() 90°	5	(soma do ângulo TC no AP e P)	
() Menos de 90°	0	() 40° ou mais	5
2-) Movimento da subtalar (passivo)		() Menos de 40°	0
() Mais de 10°	0	Ângulo T-1° MTT	
() Menos de 10°	5	() 10° ou menos	5
() Rígido	0	() 15° ou mais	10
3-) Posição do calcâneo no ortostatismo		7-) Sapatos	
() 0-5° valgo	10	() Normal - Sem queixas	5
() Mais de 5° valgo	5	() Normal com queixas	2
() Varo	0	() Palmilhas ou Órteses	0
4-) Aparência do antepé		8-) Função	
() Neutro	10	() Sem limitação	15
() Menos de 50° abd/adição	5	() Ocasionalmente Limitação	8
() Mais de 50° abd/adição	0	() Geralmente com Limitação	0
5-) Marcha		9-) Dor	
() Normal	10	() Nunca	10
() Não caminha calcanhares	-2	() Ocasionalmente	5
() Não caminha pontas	-2	() Geralmente	0
() Marcha "flatfoot"	-4	10-) Tendões Flexores	
		() Função total	5
		() Função parcial	3
		() Sem função	0

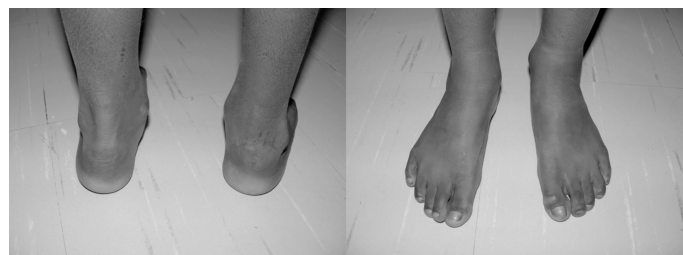

Figura 1 - Paciente de 9 anos com PTC à direita com 8 anos de pós operatório e Índice de Lehman de 85.

O exame de ultrassonografia com Doppler colorido foi feito no mesmo dia da avaliação clínica. Durante o exame, foi feita a tentativa de identificação das artérias tibial anterior e posterior na altura da articulação do tornozelo, sempre bilateralmente. Em 12 destes pacientes foram obtidos os valores de fluxo e calibre das artérias tibial anterior e posterior para posterior comparação.

O aparelho utilizado para o exame foi do modelo Philips Envisor, com transdutor linear de 5 a 10 MHz, ângulo de correção de 60° para análise velocimétrica e medidas dos diâmetros das artérias em corte transversal na altura da articulação do tornozelo (Figura 2). Todos os exames foram feitos pelo mesmo médico radiologista. Como não encontramos na literatura parâmetro de normalidade para esta faixa etária, utilizamos o membro contra-lateral não afetado como controle.

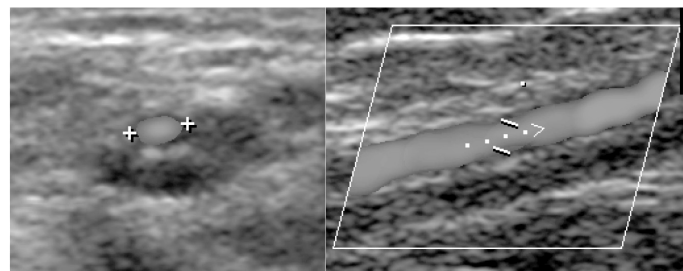


Figura 2 - Ilustração da técnica de mensuração do diâmetro e do fluxo arterial pelo UDC

Para compararmos a relação entre o calibre e fluxo das artérias tibial anterior e posterior, idealizamos dois coeficientes. O primeiro coeficiente denominamos de FluxAP, que consiste na razão entre os valores obtidos de fluxo da artéria tibial anterior sobre os valores de fluxo da artéria tibial posterior. O outro coeficiente foi denominado CalAP, que representa a razão entre os valores de calibre da artéria tibial anterior sobre os valores de calibre da artéria tibial posterior. Estes coeficientes foram utilizados apenas nos casos de doença unilateral, em que foi possível utilizar o lado contra lateral para comparação.

Os dados obtidos nas duas etapas do trabalho foram compilados e submetidos à análise estatística para o estabelecimento das conclusões. Os dados foram correlacionados através do método de Pearson e do teste t de Student para amostras pareadas.

RESULTADOS

Os principais dados clínicos dos pacientes avaliados neste estudo estão sumarizados na Tabela 1.

Tabela 1 - Distribuição dos resultados em relação ao número do paciente, idade, sexo, doença bilateral ou unilateral, lado acometido, tempo de uso de gesso e tempo de pós operatório da primeira cirurgia.

Nº	Idade	Sexo	Bilateral/Unilateral	Lado	Gesso (meses)	Tempo de PO (anos)
1	10	M	Unilateral	Direito	12	8,5
2	7	M	Unilateral	Esquerdo	24	5
3	8	M	Unilateral	Direito	12	3
4	5	M	Bilateral	Ambos	12	-
5	11	M	Unilateral	Esquerdo	12	9,5
6	6	F	Unilateral	Esquerdo	8	5
7	9	M	Unilateral	Esquerdo	11	8
8	7	M	Unilateral	Esquerdo	12	6
9	7	M	Unilateral	Direito	9	-
10	7	M	Unilateral	Esquerdo	14	1
11	5	M	Unilateral	Esquerdo	5	4
12	6	M	Unilateral	Direito	8	5
13	5	M	Unilateral	Esquerdo	6	4
14	8	M	Unilateral	Direito	12	7
15	7	F	Unilateral	Esquerdo	12	6
16	8	M	Bilateral	Ambos	24	5
17	5	M	Unilateral	Esquerdo	9	-
18	7	M	Unilateral	Esquerdo	6	6
19	9	M	Unilateral	Esquerdo	19	8
20	12	M	Unilateral	Esquerdo	10	-

Todos os pacientes desta série foram tratados inicialmente com gessos seriados pela metodologia de Kite, utilizado de rotina no serviço de origem, até uma média de idade de 12 meses. Dezesesseis pacientes foram submetidos a tratamento cirúrgico após a falha do tratamento conservador. Destes, três foram submetidos a duas intervenções e outros 2 foram submetidos a três intervenções. Apenas 4 pacientes não haviam sido submetidos a tratamento cirúrgico.

Em relação ao grau funcional dos 22 pés avaliados pelos critérios de Lehman, a média do valor obtido foi de 60,4 (\pm 20,35), sendo o menor valor 16 e o maior 90. A distribuição destes valores encontra-se ilustrada na Tabela 2.

Todos os pacientes foram submetidos à análise com USG das artérias tibial anterior e tibial posterior bilateralmente. Em 12 destes pacientes, foram mensurados o fluxo e calibre por dopplervelocimetria arterial. Como neste caso o acometimento era bilateral, totalizamos 13 pés submetidos ao exame com medidas objetivas (Tabela 3).

O calibre médio da artéria tibial anterior no presente estudo foi de $1,7 \pm 0,15$ mm no lado normal e de $1,44 \pm 0,13$ mm no lado alterado. A média dos fluxos da artéria tibial anterior obtidos do lado normal foi de $56,61 \pm 6,15$ cm/s e do lado alterado de $47,72 \pm 7,44$ mm.

Os valores dos coeficientes FluxAP e CalAP foram obtidos nos 11 pacientes com PTC unilateral submetidos à mensurações de fluxo e calibre. Estes valores são apresentados na Tabela 4.

Tabela 2 - Distribuição dos valores obtidos segundo os critérios de Lehman

Lehman	Frequência	%
< 60	9	40.91%
60-69	8	36.36%
70-84	3	13.64%
85-100	2	9.09%

Tabela 3 - Distribuição dos resultados em relação ao número do paciente, critério de Lehman, mensurações do fluxo (cm/s) e calibre (mm) das artérias tibial anterior e posterior do lado alterado e normal. *Pacientes com acometimento bilateral. †Paciente em que foram visualizadas as artérias tibiais posteriores mas não foi possível medir o fluxo. ND: Não detectado. P: Presente.

Nº	Lehman	Art. Tibial Anterior Lado Alterado		Art. Tibial Posterior Lado Alterado		Art. Tibial Anterior Lado Normal		Art. Tibial Posterior Lado Normal	
		Fluxo	Calibre	Fluxo	Calibre	Fluxo	Calibre	Fluxo	Calibre
1	90	53.8	2.2	56.9	1.8	63.1	2.6	57.2	2.2
2	70	92.5	1.7	86.7	2.3	87.7	1.9	89	2
3	43	64.8	1.6	67.4	2.5	69.9	2.1	70.9	1.8
4	63	30.4	0.7	33	1	28.1	0.8	34.2	1
5	80	62.4	1.6	72	2.1	60.3	1.5	74.3	2
6	85	96.1	2.1	72	2.2	75.6	1.8	50	2.3
7	85	33.7	1.6	91.5	2.3	73.1	1.6	73.8	2.1
8	63	60	1.8	128.5	2.1	61.5	2.1	85.5	2.1
9	64	19.7	1.2	45.5	1.8	30.3	1.3	64.6	1.8
10	51	24.9	1.6	20.2	1.5	37.7	2	46.1	1.7
11	53	21.7	0.9	50.7	1.9	35.5	1.1	75.9	2.1
12*	21D	14.2	0.8	P†	P†	-	-	-	-
	16E	46.2	1	P†	P†	-	-	-	-
13	90	P	P	P	P	P	P	P	P
14	53	ND	ND	P	P	P	P	P	P
15	66	P	P	P	P	P	P	P	P
16*	65D	P	P	P	P	-	-	-	-
	70E	P	P	P	P	-	-	-	-
17	29	P	P	P	P	P	P	P	P
18	53	P	P	P	P	P	P	P	P
19	63	P	P	P	P	P	P	P	P
20	56	P	P	P	P	P	P	P	P

Tabela 4 - Distribuição dos valores dos coeficientes FluxAP e CalAP do lado normal e do lado alterado.

Nº	Lado Normal		Lado Alterado	
	FluxAP	CalAP	FluxAP	CalAP
1	1.103	1.182	0.946	1.222
2	0.985	0.950	1.067	0.739
3	0.986	1.167	0.961	0.640
4	0.822	0.800	0.921	0.700
5	0.812	0.750	0.867	0.762
6	1.512	0.783	1.335	0.955
7	0.991	0.762	0.368	0.696
8	0.719	1.000	0.467	0.857
9	0.469	0.722	0.433	0.667
10	0.818	1.176	1.233	1.067
11	0.468	0.524	0.428	0.474

DISCUSSÃO

Em relação ao sexo, não foi possível estabelecer nenhuma correlação com a anatomia arterial, considerando-se que foram avaliados apenas dois pacientes do sexo feminino. Quanto à idade, houve uma correlação positiva e significativa ($p < 0,01$) em relação ao fluxo (Pearson = 0,31) e ao calibre (Pearson = 0,27) da artéria tibial anterior do lado afetado. No entanto, quando avaliamos o lado normal, não foi observada correlação entre a idade, o fluxo (Pearson = 0,04) e o calibre (Pearson = 0,008). O desenvolvimento natural da artéria tibial anterior na criança acompanha o crescimento normal do membro. De forma contrária ao esperado, os resultados acima sugerem, dentro de nossa amostra, um desenvolvimento arterial mais acentuado nos pés afetados do que nos pés normais. É possível que nos casos de PTC tratado, ocorra uma resposta positiva ao ortostatismo e à melhora do posicionamento do pé, propiciando uma evolução favorável do padrão arterial. Contudo, seria necessário um estudo prospectivo com UDC seriados, durante o desenvolvimento de pacientes com PTC, para confirmarmos estes achados.

Também observamos uma correlação positiva, embora menor, entre o tempo de pós-operatório, o fluxo (Pearson = 0,24) e o calibre (Pearson = 0,14), sendo que ambas foram estatisticamente significante ($p < 0,01$). É possível que quando tornamos o pé plantigrado e se inicia a idade da marcha, o desenvolvimento muscular da extremidade estimule também o crescimento vascular. Apesar de haver correlação direta entre a idade do paciente e o tempo transcorrido pós-operatório, permanece a dúvida de como o fluxo e o calibre arterial iriam aumentar se não houvesse a correção da deformidade. Fica como objeto de estudo para outro trabalho, a correlação do fluxo e calibre arterial entre pacientes operados e pacientes com pé torto congênito não corrigidos.

Observamos nesta amostra uma grande porcentagem de casos com resultados regulares e ruins segundo os critérios de Lehman. A maioria destes pacientes foram tratados inicialmente nos serviços de origem e muitas vezes submetidos a tratamento cirúrgico tardiamente. Quando analisamos a relação entre o valor obtido pelos critérios de Lehman e o fluxo da artéria tibial anterior do lado alterado, observamos uma tendência a uma correlação positiva (Pearson = 0,41), que não foi estatisticamente significante ($p = 0,06$). Por outro lado, quando analisamos o calibre em relação ao valor de Lehman, esta correlação (Pearson = 0,67) foi estatisticamente significante ($p < 0,01$).

Comparando-se a variação dos valores de fluxo e calibre da artéria tibial anterior entre o lado normal e o lado alterado através do teste *t* de Student para amostras pareadas, observamos que não houve diferença estatisticamente significante ($p = 0,11$ para o fluxo e $p = 0,02$ para o calibre).

Em relação aos valores dos coeficientes FluxAP e CalAP. Apenas em um caso os valores do FluxAP e do CalAP foram menores de 50% (paciente de número 11) (Tabela 4). Entretanto, este mesmo padrão foi encontrado no membro normal do paciente. Observamos que não houve diferença estatisticamente significante pelo teste *t* de Student entre os valores de FluxAP do lado normal e alterado ($p = 0,23$). Da mesma forma, também não houve significância estatística quando comparamos os valores de CalAP dos dois lados, embora tenha havido uma tendência ($p = 0,05$).

Estes dados contradizem os estudos arteriográficos prévios relatados na literatura⁽⁶⁻⁹⁾. Entretanto, a maioria destes estudos foram feitos em crianças menores de dois anos de idade, antes de serem submetidas ao tratamento cirúrgico. O estudo de Greider e cols envolveu crianças de 1,3 a 13,5 anos, mas eram todos casos graves que ainda não haviam sido tratados⁽⁶⁾. O trabalho de Katz et al com UDC arterial no PTC, também encontrou deficiência da artéria tibial anterior em até 45% dos casos⁽¹³⁾. Contudo, este estudo foi feito em crianças de 6-12 meses, antes da idade da marcha.

É possível que com a melhora do posicionamento do pé após ter sido tratado, um padrão circulatório quase normal possa se desenvolver com menor número de fatores de interferência. De certa forma, isto explicaria a correlação positiva entre um melhor resultado clínico e um maior diâmetro da artéria tibial anterior. A correlação do grau de deformidade e a deficiência da artéria tibial anterior já havia sido apontada na literatura por Edelson e Hussein⁽¹⁰⁾, em um estudo feito com Doppler de ondas contínuas. Na amostra deste autor, não foram encontrados tantos casos de ausência do pulso tibial anterior quanto relatados na literatura.

Diversos estudos prévios defenderam uma teoria vascular para a gênese do PTC. Hootnick et al.⁽¹⁵⁾ já haviam proposto alguns fatores contrários para esta teoria, como: uma porcentagem dos pacientes com PTC tinham padrão arteriográfico dos membros inferiores normal; diversas outras máis-formações estão associadas ao mesmo padrão circulatório; 3,7 a 12% da população normal podem apresentar deficiência ou ausência da artéria tibial anterior⁽¹⁶⁾; relatos isolados na literatura referem a artéria tibial posterior como ausente⁽¹⁷⁻²⁰⁾. Não obstante, a conclusão final do estudo foi de que havia significância etiológica para a hipótese vascular da gênese do PTC.

É possível que as alterações vasculares referidas na literatura não desempenhem um fator causal estabelecido. A diferença no padrão circulatório seria então apenas mais uma no espectro de anomalias observadas no PTC. Desta maneira, é provável que a deficiência da artéria tibial anterior no PTC represente apenas uma alteração funcional temporária, que se resolveria com o desenvolvimento do membro devidamente tratado.

De forma a melhorar a representatividade e exatidão do estudo seria necessária uma amostra maior de pacientes. Além disso, estudos complementares com exames de imagem mais específicos, como a angiorrressonância, poderiam fornecer contribuições importantes para o conhecimento das alterações vasculares e seu papel na gênese do PTC.

CONCLUSÃO

Na amostra analisada não houve alteração significativa da morfologia e fluxo arterial nos tornozelos dos pacientes portadores de PTC. Além disso, observamos que quanto melhor o resultado clínico da correção do PTC, maior o calibre da artéria tibial anterior nos pés afetados.

AGRADECIMENTO

Agradecemos a colaboração do Dr. Fernando Soma pelo auxílio e orientação nos aspectos radiológicos da elaboração deste trabalho.

REFERÊNCIAS

1. Morrissy RT, Weinstein S. Ortopedia pediátrica de Lovell e Winter. 5ª ed. Barueri: Manole; 2005.
2. Kawashima T, Uhthoff HK. Development of the foot in prenatal life in relation to idiopathic club foot. *J Pediatr Orthop.* 1990;10:232-7.
3. Hootnick DR, Levinsohn EM, Randall PA, Packard DS Jr. Vascular dysgenesis associated with skeletal dysplasia of the lower limb. *J Bone Joint Surg Am.* 1980; 62:1123-9.
4. Hootnick DR, Levinsohn EM, Crider RJ, Packard DS Jr. Congenital arterial malformations associated with clubfoot. *Clin Orthop Relat Res.* 1982;(167):160-3.
5. Hootnick DR, Packard DS Jr, Levinsohn EM, , Lebowitz MR, Lubicky JP. The anatomy of a congenitally short limb with clubfoot and ectrodactyly. *Teratology.* 1984; 29:155-64.
6. Polo GV, Ruiz GP. Reporte preliminar al hallazgo de la ausencia vascular en enfermos con pies equino cavo varo aducto congênito. *Rev Ortop Latinoam.* 1968; 8:27-34.
7. Ben-Menachem Y, Butler JE. Arteriography of the foot in congenital deformities. *J Bone Joint Surg Am.* 1974; 56:1625-30.
8. Greider MD, Stiff SJ, Gerson P, Donovan NM. Arteriography in clubfoot. *J Bone Joint Surg Am.* 1982; 64:837-40.
9. Sodre H, Bruschini S, Mestriner LA, Miranda F Jr, Levinsohn EM, Packard DS Jr et al. Arterial abnormalities in talipes equinovarus as assessed by angiography and the Doppler technique. *J Pediatr Orthop.* 1990;10:101-4.
10. Edelson JG, Hussein N. The pulseless clubfoot. *J Bone Joint Surg Br.* 1984; 66:700-2.
11. Stanitski CL, Ward WT, Grossman W. Noninvasive vascular studies in clubfoot. *J Pediatr Orthop.* 1992;12:514-7.
12. Schwartz RA, Kerns D, Fillingim M. Color doppler imaging for assessment of arterial anatomy in congenital skeletal foot deformity. In: Simons GW. editor. *The clubfoot: the present and a view of the future.* New York: Springer-Verlag; 1994. p.59-62.
13. Katz DA, Albanese EL, Levinsohn EM, Hootnick DR, Packard DS Jr, Grant WD, et al. Pulsed color-flow Doppler analysis of arterial deficiency in idiopathic clubfoot. *J Pediatr Orthop.* 2003; 23:84-7.
14. Lehman WB, Atar D, Grant AD, Strongwater AM. Functional rating system for evaluation of long-term results of clubfoot surgery. In: Simons GW. editor. *The clubfoot: the present and a view of the future.* New York: Springer-Verlag; 1994. p.114-6.
15. Hootnick DR, Packard DS Jr, Levinsohn EM, Wladis A. A vascular hypothesis for the etiology of clubfoot. In: Simons GW. editor. *The clubfoot: the present and a view of the future.* New York: Springer-Verlag; 1994. p.48-59.
16. Sarrafian SK. *Anatomy of the foot and ankle.* Philadelphia: Lippincott; 1983.
17. Kitziger K, Wilkins K. Absent posterior tibial artery in an infant with talipes equinovarus. *J Pediatr Orthop.* 1991; 11:777-8.
18. Quillin SP, Hicks ME. Absent posterior tibial artery associated with clubfoot deformity: an unusual variant. *J Vasc Interv Radiol.* 1994; 5:497-9.
19. Schwering L, Ruppert R, Reichelt A. Aplasia of the posterior tibial artery in a child with idiopathic clubfoot. *Orthopade.* 2003; 32:437-8.
20. Dobbs MB, Gordon JE, Schoenecker PL. Absent posterior tibial artery associated with idiopathic clubfoot. A report of two cases. *J Bone Joint Surg Am.* 2004; 86:599-602.