

MAMOGRAFIA DIGITAL: PERSPECTIVA ATUAL E APLICAÇÕES FUTURAS*

Andréa Gonçalves de Freitas¹, Cláudio Kemp², Maria Helena Louveira¹, Sandra Maria Fujiwara³, Leandro Ferracini Campos³

Resumo Na mamografia digital, os processos de aquisição da imagem, demonstração e armazenamento são separados, o que leva à otimização de cada uma dessas etapas. A radiação transmitida através da mama é absorvida por um detector eletrônico, em resposta fiel a uma ampla variedade de intensidades. Uma vez que esta informação é armazenada, ela pode ser demonstrada usando técnicas computadorizadas de imagem, permitindo variações de brilho e contraste e ampliação, sem a necessidade de exposições radiológicas adicionais para a paciente. Neste artigo, o estado atual da tecnologia em mamografia digital e dados sobre testes clínicos que dão suporte ao uso dessa tecnologia são revistos. Além disso, algumas aplicações potencialmente utilizáveis que estão sendo desenvolvidas com a mamografia digital são descritas.

Unitermos: Mamografia; Câncer de mama; Radiografia digital; Mamografia digital.

Abstract *Digital mammography: current view and future applications.*

In digital mammography, imaging acquisition, display and storage processes are separated and individually optimized. Radiation transmitted through the breast is absorbed by an electronic detector with an accurate response over a wide range of intensities. Once these data are stored, they can be displayed by means of computer image-processing techniques to allow arbitrary settings of image brightness, contrast and magnification, without the need for further radiological exposure of the patient. In this article, the current state of the art in technology for digital mammography and clinical trials data supporting the use of this technology are reviewed. In addition, several potentially useful applications, currently under development with digital mammography, are described.

Keywords: Mammography; Breast cancer; Digital radiography; Full-field digital mammography.

INTRODUÇÃO

Houve, nos últimos anos, crescente preocupação com a melhora na tecnologia que envolve a qualidade da imagem em mamografia, sendo caracterizada, principalmente, pelo melhor contraste das estruturas a serem analisadas, já que o tecido mamário normal e o patológico possuem densidades radiológicas semelhantes. Os principais fatores que podem limitar esse contraste incluem energia do feixe, combi-

nação écran-filme, processamento do filme, quantidade de radiação medida em miliampère por segundo (mAs), condições de visualização, além do fato de o filme ser simultaneamente receptor da imagem, meio de visualização e meio de armazenagem em longo prazo. Essas limitações podem levar à perda do contraste da imagem, especialmente quando as condições de exposição ou processamento do filme levam a uma redução da densidade óptica em tecidos contendo lesão^(1,2).

Estudos relacionados à análise do desempenho mamográfico convencional demonstram que um dos maiores problemas quanto à perda de qualidade de imagem, com conseqüente reconvocação de pacientes, ocorre por falhas no processamento das imagens, como contaminação dos químicos, ou por problemas relacionados à limpeza das câmaras escuras e das telas intensificadoras, pois a poeira causa artefatos nos filmes, prejudicando o diagnóstico^(1,2).

Um dos avanços recentes da mamografia, com aprovação do órgão controlador norte-americano Food and Drug Adminis-

tration (FDA) em janeiro de 2000, é a mamografia digital de campo total, em que o detector deixa de ser o filme radiográfico e passa a ser um conjunto de semicondutores que recebem a radiação e a transformam em sinal elétrico, que, por sua vez, é transmitido para um computador⁽³⁾. O Instituto Nacional de Câncer norte-americano designou a mamografia digital de campo total como a tecnologia de imagem com o melhor potencial para melhorar a detecção e o diagnóstico do câncer de mama⁽⁴⁾.

A eliminação das limitações do filme e a utilização dos recursos de pós-processamento da imagem depois da sua aquisição (após a exposição radiológica) reduzirão consideravelmente o número de imagens insatisfatórias, ocasionando a redução da superexposição radiológica da população e, por conseguinte, o tempo e os custos envolvidos na repetição de imagens tecnicamente insatisfatórias.

Alguns estudos das características físicas do detector digital de campo total têm demonstrado resultados favoráveis quanto à resolução espacial e à eficiência quântica

* Trabalho realizado no Departamento de Diagnóstico por Imagem, Setor de Radiologia Mamária, da Universidade Federal de São Paulo-Escola Paulista de Medicina, São Paulo, SP.

1. Médicas Radiologistas, Doutoradas em Medicina pelo Departamento de Diagnóstico por Imagem, Setor de Radiologia Mamária, da Universidade Federal de São Paulo-Escola Paulista de Medicina, Membros Titulares do Colégio Brasileiro de Radiologia e Diagnóstico por Imagem.

2. Professor Adjunto do Departamento de Ginecologia, Chefe do Setor de Radiologia Mamária do Departamento de Diagnóstico por Imagem da Universidade Federal de São Paulo-Escola Paulista de Medicina.

3. Médicos Radiologistas, Membros Titulares do Colégio Brasileiro de Radiologia e Diagnóstico por Imagem.

Endereço para correspondência: Dra. Andréa Gonçalves de Freitas, Avenida Moaci, 534, ap. 113-B, Moema. São Paulo, SP, 04083-001. E-mail: andrea@freitas@terra.com.br

Recebido para publicação em 26/9/2005. Aceito, após revisão, em 18/11/2005.

do detector (DQE)^(5,6); outros estudos demonstraram ainda melhores resultados de detalhes de contraste⁽⁷⁾.

Atualmente, a maioria das pesquisas direcionadas à mamografia digital apresenta parâmetros comparativos com a mamografia convencional, por ser este o sistema de referência em detecção de lesões mamárias em estádios iniciais. Existem muitas perspectivas quanto aos avanços do sistema digital de imagens mamográficas em relação às limitações da mamografia convencional e, principalmente, quanto aos benefícios para os pacientes.

CONSIDERAÇÕES TÉCNICAS E BASES FÍSICAS

A importância da mamografia digital cresceu paralelamente ao interesse em imagens digitais de outros sistemas orgânicos. A tecnologia digital foi inicialmente utilizada em procedimentos intervencionistas guiados por mamografia, usando detectores com pequeno campo de visão (FOV). Esse desenvolvimento foi adiado pelo fato de haver necessidade de uma maior resolução espacial nas imagens mamográficas do que nos outros estudos radiológicos, além da necessidade de um incremento na eficiência da detecção e representação dos fótons de raios X e de um sistema com baixo ruído^(4,8-11). A mamografia digital de aquisição direta foi inicialmente criada com sistemas de “chips”, baseados na tecnologia CCD (dispositivo de cargas acopladas), usados em estereotaxia para localizações pré-operatórias e biópsias^(12,13). Esses “chips”, contudo, não puderam ser usados para mamografia de campo total devido ao limitado tamanho do detector. A subsequente tentativa para realização da mamografia digital foi utilizar os sistemas digitalizadores de fósforos para armazenagem, denominados sistemas CR (“computed radiography”). Essa técnica, contudo, inicialmente não se estabeleceu devido à limitada DQE e baixa resolução espacial⁽¹⁴⁾. Para aumentar a resolução espacial, foi então investigada a combinação técnica de ampliação direta com um microfoco e placas de fósforos para armazenagem⁽¹⁵⁾. Os resultados foram encorajadores e a ampliação mamográfica com essa técnica demonstrou ser superior à ampliação mamográfica con-

venção na detecção de microcalcificações^(9,16,17). O novo desenvolvimento dessa combinação, porém, ocorreu no final dos anos 90. Sistemas digitalizados de alta resolução de fósforos para armazenagem estão atualmente disponíveis, e estudos preliminares com simuladores têm mostrado resultados promissores. Outros sistemas digitais de campo total estão sendo desenvolvidos para superar as limitações dos primeiros equipamentos digitais. As características desses sistemas variam: a resolução espacial oscila entre 41 μm e 100 μm por pixel e a resolução de contraste das imagens varia entre 10 e 14 bits por pixel.

Os filmes usados em mamografia convencional possuem alta resolução espacial — entre 12 e 15 pares de linhas por milímetro —, porém essa resolução fica limitada devido ao decréscimo da capacidade em distinguir estruturas com pouca diferença de contraste, cujos coeficientes de absorção dos raios X pouco diferem. Maior limitação ocorre ainda quando se associam problemas decorrentes de condições de exposição e processamento da mamografia convencional^(1,2). Em consequência disso, pesquisas têm sido realizadas na tentativa de desenvolver receptores de imagens digitais em substituição ao sistema tela-filme, atualmente usado em mamografia^(18,19). Para os sistemas digitais, a resolução espacial varia de cinco a dez pares de linha por milímetro, porém eles possuem melhor resolução de contraste⁽²⁰⁾.

Dentre as perspectivas da física em relação à mamografia digital de campo total, há a expectativa de melhora na caracterização das lesões, com redução da dose de radiação recebida pelo paciente. Inicialmente, isso se deve ao aumento na eficiên-

cia da detecção dos fótons de raios X num sistema de baixo ruído, por consequência a uma resposta linear à intensidade da radiação incidente, à redução do número de repetições de exames por imagens insatisfatórias e à possibilidade de ampliação digital da imagem após a aquisição, sem necessidade de nova exposição da paciente para um complemento de ampliação^(20,21). Além disso, o detector digital tem maior extensão dinâmica (“dynamic range”) do contraste, o que permite o uso da combinação alvo/filtro de ródio/ródio em um número maior de imagens sem degradação da qualidade da imagem (Figura 1). Alguns autores relataram que uma redução extra da dose é determinada também pela melhor eficiência quântica do detector digital se comparado ao sistema écran-filme⁽²²⁾.

O desempenho do detector pode ser avaliado por meio da medida MTF (função de transferência de modulação) e da DQE. A MTF quantifica o grau de resolução ou a nitidez da imagem e a DQE é uma medida da razão do sinal pelo ruído, responsável pela resolução do contraste e eficiência da dose. O desempenho da imagem na radiografia é caracterizado pela análise das curvas DQE e MTF. No entanto, o desempenho de um detector não pode ser adequadamente descrito por uma simples frequência espacial. Esses parâmetros são usados para determinar qual é o melhor sistema de captura de informações sobre uma faixa de frequência espacial. Com alta MTF em determinada frequência espacial, objetos pequenos podem ser perdidos nos ruídos do sistema. Aumentando o sinal e diminuindo o ruído no sistema, aumentamos a detecção de pequenas estruturas. A DQE, medida da razão do sinal pelo ruído no sis-

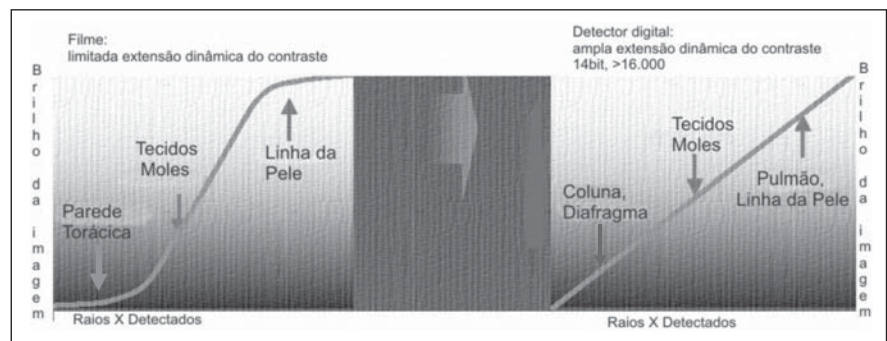


Figura 1. Comparação da extensão dinâmica do contraste do detector digital e do filme mamográfico convencional.

tema dentro de uma frequência espacial, é uma boa medida da eficiência da dose. Vários fatores influenciam a DQE, incluindo a quantidade de raios X absorvidos, a amplitude ou intensidade do perfil do sinal (medida MTF) e o ruído.

Tem-se demonstrado que as características físicas do detector digital de campo total apresentam resultados favoráveis quanto à resolução espacial e à DQE, quando comparada ao sistema tela-filme^(5,6), e isso pode ser particularmente notado em imagens de lesões com baixo contraste^(23,24). Demonstrou-se também melhor resultado de detalhes de contraste⁽⁷⁾.

O tamanho mínimo de pixel do detector necessário para mamografia digital tem sido objeto de debate. O tamanho do elemento de pixel dos detectores disponíveis atualmente varia entre 50 μm e 100 μm . Tem-se observado que a redução do tamanho do pixel de 100 μm para 50 μm não proporciona melhora no desempenho do observador na caracterização de lesões⁽²⁵⁾.

A separação da aquisição, da demonstração e do armazenamento das imagens é outra vantagem da mamografia digital, pois permite que a imagem seja armazenada eletronicamente, podendo posteriormente ser demonstrada, manipulada e armazenada quando e onde for necessário⁽¹⁶⁾.

O primeiro sistema digital a obter aprovação do FDA, em janeiro de 2000, foi o sistema de mamografia digital de campo total com detector de iodeto de céσιο Senographe 2000D GE Medical Systems, seguido pelo Senoscan da Fischer Imaging em setembro de 2001, pelo mamógrafo digital com detector de selênio amorfo Selenia Hologic/Lorad em março de 2002, e pelo mamógrafo Mammomat Novation Siemens em outubro de 2005⁽³⁾. Há várias outras empresas, como Fuji, Sectra e Instrumentarium, cujas unidades digitais de mamografia já foram aprovadas para uso em outros países, mas que ainda não tiveram o processo de aprovação completo no FDA.

TIPOS DE SISTEMAS DETECTORES DE MAMOGRAFIA DIGITAL DE CAMPO TOTAL

Sistema de placa de fósforos

O Senographe 2000D GE Medical Systems é um exemplo de sistema mamográ-

fico de placa de fósforos. Nesse sistema há uma matriz de fotodiodos com um substrato de silicone amorfo acoplado a uma placa de fósforos de iodeto de céσιο. Cada elemento diodo sensível à luz é conectado por um TFT (transistores de filme fino) a uma linha controle e uma linha de dados, de maneira que uma carga produzida num diodo em resposta à emissão de luz do fósforo é lida e digitalizada. O tamanho do elemento de pixel do detector é de aproximadamente 100 μm , e a digitalização é de aproximadamente 14 bits/pixel⁽²⁶⁾.

Sistema fósforo-CCD

O Senoscan da Fischer Imaging é um exemplo desse sistema. Fósforo de iodeto de céσιο tálio-ativado, com fibra óptica acoplado uma unidade de CCD (dispositivo de cargas acopladas). O tamanho do elemento de pixel do detector é de aproximadamente 54 μm , e a digitalização é de aproximadamente 12 bits/pixel⁽²⁷⁾.

Sistema selênio

É um sistema diferente dos anteriormente descritos, pois não utiliza fósforo. Um fotocondutor de selênio (Hologic/Lorad Selenia Digital Mammography System) absorve os raios X e gera diretamente um sinal eletrônico, sem a etapa intermediária da conversão de raios X em luz. Sob a influência de um campo elétrico externo, elétrons flutuam em direção a um pixel eletrodo e são coletados em pixel capacitores. O tamanho do elemento de pixel do detector é de aproximadamente 70 μm , e a digitalização é de 14 bits/pixel.

Há ainda poucos dados na literatura sobre esse detector, no entanto, uma vantagem potencial desse sistema são as altas MTF e DQE.

Sistema CR

É um sistema de conversão indireta, ainda não aprovado pelo FDA, que, porém, já está sendo usado em alguns países na Europa e no Japão. O mamógrafo da Fuji Medical Systems é um exemplo desse sistema. Na tecnologia CR utiliza-se uma folha de plástico flexível acoplada a um material fósforo que absorve raios X. Placas de imagem são carregadas em cassetes para exposição com combinações normais de écran-filme. Após a absorção de raios X,

cargas elétricas são estocadas em material cristalino de fósforo, onde ficam estáveis por algum tempo. Depois da exposição, a imagem é lida por um "scanner" com feixes de luz laser. O laser descarrega a carga estocada, causando emissão de luz azul, a qual é coletada por um guia de luz e detectada por um tubo fotomultiplicador. O sinal resultante é logaritmicamente ampliado, digitalizado e processado para o monitor. A imagem resultante possui tamanho do pixel de 50 μm , com precisão de digitalização de aproximadamente 10 bits/pixel, após compressão logarítmica.

As potenciais vantagens desse sistema são o menor tamanho do pixel, o fato de ele utilizar um sistema de raios X mamográfico convencional e o seu relativo baixo custo. Demonstrou-se que, apesar da limitação da menor resolução espacial, a detecção de microcalcificações em sistemas CR foi igual à do sistema tela-filme convencional^(9,17). Embora o sistema CR tenha um tamanho de pixel menor que o sistema digital de iodeto de céσιο, de 100 μm , apresenta uma DQE muito menor. Isso resulta em maior ruído para o sistema CR se comparado ao sistema digital de aquisição direta com a mesma dose de radiação. Além disso, embora ambos os sistemas tenham limitante de resolução espacial de cinco pares de linha por milímetro, o sistema de aquisição direta tem resolução muito maior. Essa maior resolução é resultante do fósforo de iodeto de céσιο, que produz imagem de maior resolução que os fósforos para armazenagem utilizados nos sistemas CR.

FORMAS DE APRESENTAÇÃO DAS IMAGENS DE MAMOGRAFIA DIGITAL DE CAMPO TOTAL

As imagens em mamografia digital de campo total podem ser apresentadas em filme impresso a laser ou em imagens lidas em monitor de computador.

Imagens impressas a laser oferecem resolução espacial comparável à do filme mamográfico convencional (acima de 4.800 \times 6.400 de tamanho de matriz) e com o tamanho reproduzido combinado com a resolução de aquisição dos "scanners" atuais (abaixo de 41 μm). O contraste da imagem é similar ao do filme mamográfico, com máxima densidade óptica de 3,5 a 4,0.

Artefatos ou variações de processadoras, que são presentes em filmes mamográficos convencionais com emulsão simples, não são problema significativo para os filmes de mamografia digital impressos a laser.

O uso do filme impresso a laser aumenta o custo da mamografia digital e permite apenas um formato de apresentação da imagem para interpretação. Uma desvantagem adicional da imagem em filme é a perda da extensão dinâmica (“dynamic range”) inerente ao sistema de 12 a 14 bits para 8 bits⁽²⁷⁾.

Atualmente, apenas o monitor com a tecnologia CRT (“cathode ray tube”) possui os requisitos tecnológicos para a apresentação da imagem de mamografia digital (Figura 2). Outras tecnologias, como monitor de cristal líquido, monitor de emissão de campo e monitor orgânico diodo luz-emissor, poderão estar disponíveis futuramente^(28,29). No entanto, a melhor tecnologia CRT é limitada quando comparada ao filme impresso a laser⁽²⁹⁾. A resolução espacial é menor que um quarto da resolução do filme e a extensão da luminância é muito menor^(29,30).

Contudo, esses fatores podem ser atenuados. Resolução espacial total é possível com técnicas de ampliação (“zoom”) e manipulação do contraste (Figura 3). A diferença de luminância também pode não ser importante. Resultados anteriores demonstraram que a detecção dos achados mamográficos não decresce quando a luminância do monitor é usada em vez de negatoscópio mamográfico^(1,2,27).

No entanto, pesquisas que incluam a avaliação do efeito das características do monitor na detecção e diagnóstico do câncer de mama ainda serão necessárias para assegurar a médicos e pacientes que filme impresso e imagens de monitor são equivalentes. Além disso, a velocidade de interpretação de um exame de rastreamento, com redução do custo, não deverá ser comprometida se essa tecnologia for implementada clinicamente^(27,29).

TESTES CLÍNICOS COM MAMOGRAFIA DIGITAL

Os primeiros estudos com experiências clínicas publicados na literatura foram realizados com equipamentos que possuem

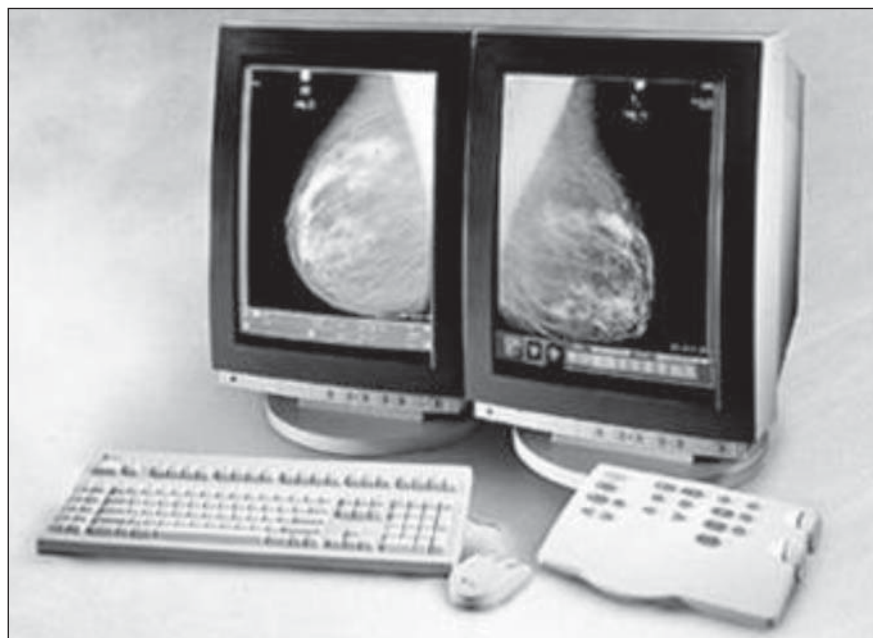


Figura 2. Monitores de uma estação de trabalho de mamografia digital Senographe 2000D GE Medical Systems.

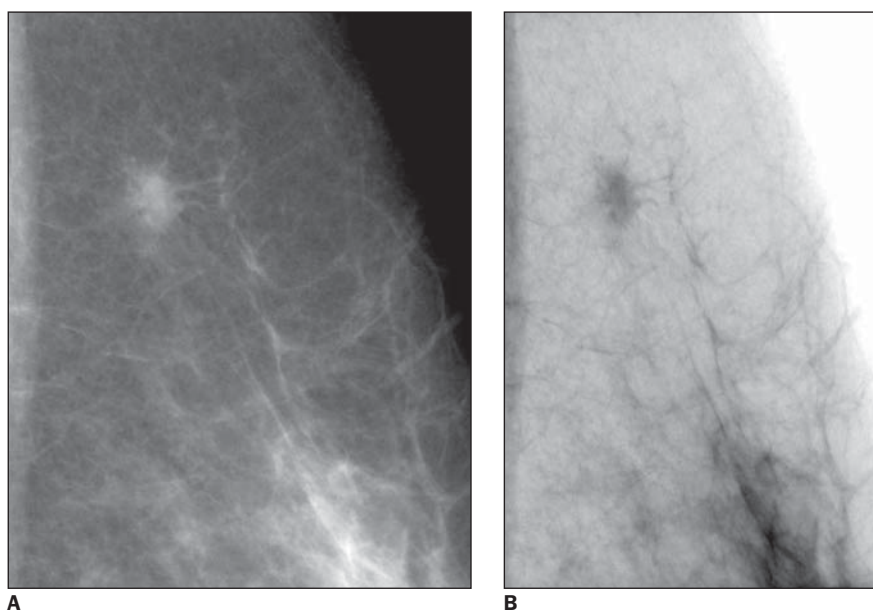


Figura 3. Mamografia digital demonstrando nódulo espiculado avaliado com recursos de pós-processamento utilizando técnicas de ampliação (“zoom”) (A) e inversão do contraste (B).

tecnologia digital utilizada em procedimentos intervencionistas guiados por mamografia, ou seja, usando detectores com pequeno FOV. Recentemente, a mamografia digital de campo total tem sido introduzida nos testes clínicos para comparação com o sistema écran-filme da mamografia convencional^(5,18). Os grandes testes clínicos publicados até este momento foram:

Colorado-Massachusetts Senographe 2000D screening trial^(31,32) – Foi o primeiro teste clínico prospectivo realizado para mamografia digital numa população assintomática. Esse estudo envolveu 4.945 mulheres com mais de 40 anos de idade que se apresentaram para mamografia de rastreamento. A leitura das imagens foi feita independentemente por diferentes radiolo-

gistas, cada qual analisando um número igual de exames de mamografia convencional e digital. O manejo das pacientes foi feito com base nos achados de ambos os métodos.

Nesse teste, que foi conduzido por mais de 30 meses, sendo o resultado final também publicado posteriormente por Lewin *et al.*⁽³²⁾ já com 6.736 pares de filmes de mamografia convencional e digital feitos em 4.489 pacientes, foram realizadas 179 biópsias e 50 cânceres foram diagnosticados (42 com auxílio de imagem e oito cânceres de intervalo). Não houve diferença estatisticamente significativa na sensibilidade ou na área sob a curva ROC entre os dois sistemas. Houve, porém, redução no número de pacientes convocadas para a realização de incidências adicionais na mamografia digital em relação à mamografia convencional^(31,32). O protótipo da estação de trabalho usada pode ter influenciado nesses resultados, pois não era equipada com os algoritmos de processamento de imagem que existem nas estações de trabalho mais atuais, o que pode explicar em parte a menor taxa de detecção de câncer no equipamento digital usado nesse estudo.

Norwegian Senographe 2000D trial-Oslo I e Oslo II study^(33,34) – A primeira etapa desse estudo avaliou 3.683 mulheres assintomáticas e sintomáticas em mamografia convencional e digital⁽³³⁾. Os autores concluíram que, em sua população de pacientes, mamografia convencional e digital são comparáveis em termos de detecção de câncer. Eles também notaram que havia parcialidade em seu estudo, já que os leitores das mamografias possuíam grande experiência na leitura de mamografia convencional, comparado com menor experiência na leitura de imagens digitais no monitor da estação de trabalho e que as condições de leitura para mamografia digital não eram ideais, com muitas interrupções e muita luz ambiente, particularmente no começo do estudo.

Já na segunda etapa desse estudo⁽³⁴⁾ foram realizadas mamografias de rastreamento randomizadas em 25.263 pacientes, no qual 70% das pacientes realizaram mamografia convencional e 30% realizaram mamografia digital. Nessa etapa a leitura das imagens foi feita numa sala escura, dedicada e sem interferências. Os intérpre-

tes já haviam adquirido experiência na leitura das imagens digitais em estação de trabalho. Para a análise dos resultados, as pacientes foram divididas em dois grupos, um com faixa etária entre 45 e 49 anos e outro com faixa etária entre 50 e 69 anos. Houve superioridade no número de cânceres detectados no sistema digital nas pacientes com faixa etária entre 50 e 69 anos (0,83% de detecção no sistema digital e 0,54% no sistema convencional) e essa diferença ficou próxima da significância estatística, enquanto nas pacientes com faixa etária entre 45 e 49 anos não houve diferença estatisticamente significativa na taxa de detecção de câncer entre os dois sistemas (0,27% de detecção no sistema digital e 0,22% no sistema convencional). Diferentemente do estudo de Lewin *et al.*⁽³²⁾, no qual houve uma menor taxa de pacientes convocadas para realização de incidências adicionais na mamografia digital em relação à mamografia convencional, os resultados desse estudo mostraram significativo aumento na taxa de reconvocação de pacientes no equipamento digital em relação ao convencional. Isso pode ser em parte explicado pela maior taxa de cânceres detectados no equipamento digital e também porque a taxa de reconvocação no rastreamento mamográfico nos Estados Unidos é maior do que na Noruega, devido às implicações médico-legais existentes naquele país.

American College of Radiology Imaging Network (ACRIN) DMIST^(35,36) – Outro grande teste clínico realizado para rastreamento com mamografia digital numa população assintomática é o Digital Mammographic Imaging Screening Trial (DMIST), que completou as pacientes inscritas em novembro de 2003. A concessão inicial para o ACRIN foi de US\$ 22 milhões por cinco anos (1999–2004, inclusive). Fundos para o ACRIN foram renovados por mais quatro anos, até 2008.

Em outubro de 2001, o ACRIN iniciou o DMIST. O propósito primário desse trabalho foi avaliar a acurácia diagnóstica da mamografia digital *versus* mamografia convencional em mulheres assintomáticas que se apresentaram para mamografia de rastreamento. Todas as participantes foram submetidas à mamografia convencional e digital. Dois radiologistas interpretaram,

independentemente, cada imagem do estudo. O manejo das anormalidades prosseguia se o resultado de qualquer um dos exames fosse positivo. O resultado sobre a existência ou não de câncer foi determinado através de biópsia ou por meio de seguimento clínico, incluindo mamografia um ano após o ingresso no estudo para a maioria das mulheres que tiveram resultado negativo na mamografia inicial.

O estudo utilizou cinco tipos de mamografia digital, que incluíram o Senographe 2000D GE Medical Systems, o Senoscan Fischer Imaging, o Selenia Hologic/Lorad, o Digital Mammography System Trex Medical e o Computed Radiography System Fuji Medical Systems. No total, 33 centros no Canadá e nos Estados Unidos foram envolvidos nesse trabalho, com 49.528 mulheres avaliadas.

O DMIST é um importante estudo porque permitiu estimar com maior precisão a sensibilidade e a especificidade da mamografia digital *versus* mamografia convencional, devido ao grande número de mulheres participantes, fornecendo mais informações do desempenho dos sistemas para lesões específicas (calcificações e nódulos) O custo-benefício relativo da mamografia digital *versus* convencional também foi estudado nesse trabalho, além de avaliar o efeito da densidade mamária na percepção diagnóstica nos mamógrafos digitais *versus* convencionais e a acurácia diagnóstica de cada um dos cinco tipos de unidades mamográficas utilizadas. Os resultados iniciais desse estudo foram apresentados em setembro de 2005⁽³⁶⁾ e mostraram que na população inteira a acurácia diagnóstica foi similar entre os dois métodos na área sob a curva ROC. Contudo, a acurácia da mamografia digital foi significativamente maior que no filme mamográfico convencional entre as mulheres abaixo de 50 anos (área sob a curva ROC para mamografia digital: $0,84 \pm 0,03$; área sob a curva ROC para filme mamográfico convencional: $0,69 \pm 0,05$; diferença 0,15, 95% intervalo de confiança: 0,05 a 0,25; $p = 0,002$), nas mulheres com mamas heterogeneamente ou extremamente densas na mamografia (área sob a curva ROC para mamografia digital: $0,78 \pm 0,03$; área sob a curva ROC para filme mamográfico convencional: $0,68 \pm 0,03$; diferença 0,11, 95% intervalo

de confiança: 0,04 a 0,18; $p = 0,003$) e em mulheres na pré- e na perimenopausa (área sob a curva ROC para mamografia digital: $0,82 \pm 0,03$; área sob a curva ROC para filme mamográfico convencional: $0,67 \pm 0,05$; diferença 0,15, 95% intervalo de confiança: 0,05 a 0,24; $p = 0,002$). Não houve diferença estatisticamente significativa na área sob a curva ROC entre mamografia digital e filme mamográfico convencional entre mulheres com 50 anos ou mais, mulheres com mamas gordurosas ou com densidades fibroglandulares esparsas e em mulheres na pós-menopausa.

VANTAGENS CLÍNICAS DA MAMOGRAFIA DIGITAL

Muitos dos benefícios da mamografia digital percebidos pelos primeiros a utilizarem o método não foram relatados na literatura discutida previamente. Isto inclui tanto vantagens operacionais como vantagens reais na habilidade diagnóstica. Embora não sejam facilmente mensuráveis, esses benefícios deverão causar impactos positivos para as pacientes e para seus médicos:

A mamografia digital, assim como outras modalidades de imagens digitais, permite a armazenagem e transmissão de cada estudo, eliminando o problema de filmes perdidos e, eventualmente, eliminando a necessidade de arquivos de filmes. As imagens poderão ser transmitidas eletronicamente para vários médicos, simultaneamente, ou ser fornecidas ao paciente, sem perda de qualidade. Isto é uma mudança operacional importante. Atualmente, contudo, as imagens ainda não podem ser transmitidas eletronicamente entre as instituições devido à incompatibilidade entre os sistemas e por motivos de segurança na rede; além disso, as imagens de mamografia digital são bastante pesadas, exigindo alta velocidade de transmissão, assim, os centros ainda estão imprimindo as imagens para os pacientes.

Ainda mais importante para mamografia do que os benefícios operacionais de uma imagem digital é a eliminação dos artefatos do filme, como sujeira e ruídos estruturais causados pelo processamento do filme. A mamografia digital também reduz a variabilidade do contraste, densi-

dade, dose e tempo de exposição associados com emulsão do filme e processamento. O processamento do filme, em particular, é a maior causa das variações da imagem e requer verificação diária dos parâmetros de controle de qualidade e correção das variações. Contraste insuficiente é um problema que não ocorre com imagens digitais e, além disso, pelo fato de o detector ser lacrado não há artefatos de sujeira.

Dentre as perspectivas de melhora para a paciente, a maior vantagem da mamografia digital é a velocidade. Isto é especialmente verdadeiro em estudos diagnósticos durante os quais o radiologista analisa cada imagem antes de decidir o próximo passo para a avaliação diagnóstica. Por não ter que esperar pela revelação dos filmes, a duração de um exame mamográfico diagnóstico é bem menor. Localizações pré-operatórias com fio são ainda mais afetadas, porque para esse procedimento a paciente precisa ficar sob compressão enquanto a última imagem feita é processada para ser então avaliada pelo radiologista. Pelo decréscimo no tempo entre a exposição e a demonstração da imagem para 10 a 20 segundos (enquanto para o processamento do filme convencional o tempo é de cerca de três minutos), há uma importante redução no tempo total do procedimento e no desconforto da paciente. O decréscimo no tempo de exame tem efeitos positivos para médicos, técnicos e administradores de clínicas radiológicas, sendo o último beneficiado pelas eficiências em termos de custos com a sala e com técnicos, porque os exames podem ser agendados com menor intervalo de tempo nas unidades digitais. Em muitos casos, estas economias não compensam completamente o alto preço do equipamento digital, porém, com o decréscimo dos custos com filmes e arquivos, elas podem fornecer uma parcial justificativa para que se caminhe para a mamografia digital.

Embora não haja expectativas em termos de detecção de microcalcificações no rastreamento mamográfico, a mamografia digital é idealmente feita para caracterização de microcalcificações, seja com ampliações digitais das imagens de rastreamento ou pela realização de imagens ampliadas de alta resolução com foco fino, devido ao baixo ruído das imagens, além da habili-

dade de manipular uma ampla variedade de exposições através dos recursos de pós-processamento da estação de trabalho^(9, 16,17). Além do baixo ruído, há também a vantagem da ampla extensão dinâmica e do alto contraste da imagem, conseqüentes à aquisição feita com maior voltagem, porém com menor tempo de exposição, reduzindo a mobilidade da paciente. A única desvantagem da mamografia digital é a menor resolução espacial, que é contornada pelo uso da ampliação geométrica digital, que aumenta a imagem projetada das calcificações acima do menor limite da resolução espacial do sistema digital (Figura 4). Um importante ponto precocemente analisado nessa tecnologia é que a ampliação da imagem no monitor apenas não é um substituto para a ampliação geométrica verdadeira com foco fino. Embora tenha sido esperado que a mamografia digital pudesse eliminar a necessidade de convocar pacientes para realização de incidências adicionais com ampliação geométrica verdadeira, isto não se confirmou, havendo em algumas situações a necessidade da reconvocação da paciente para realização dessas incidências.

Em virtude da ampla extensão dinâmica do contraste, a mamografia digital é ideal para imagens de implantes. Uma única exposição pode ser feita para mostrar muito bem detalhes do implante propriamente dito ou, pelo ajuste dos parâmetros de janela, otimizar a visualização tecido mamário adjacente (Figura 5).

Pela mesma razão, a mamografia digital é também ideal para imagens da pele e dos tecidos imediatamente adjacentes à pele. Esses tecidos são tipicamente enegrecidos num filme de mamografia convencional bem exposto, necessitando de luz amarela especial para recuperar parcialmente as informações daquela região. O processamento digital da imagem permite que a pele e tecidos adjacentes sejam avaliados rotineiramente sem nenhum recurso extra, apenas modificando parâmetros de janela da imagem. Embora a pele usualmente não tenha importância, existem doenças em que ela pode estar espessada, incluindo o carcinoma (Figura 6). Além disso, incidências tangenciais podem ser realizadas na tentativa de verificar a natureza cutânea de algumas microcalcificações indeterminadas, provando que elas são benignas.

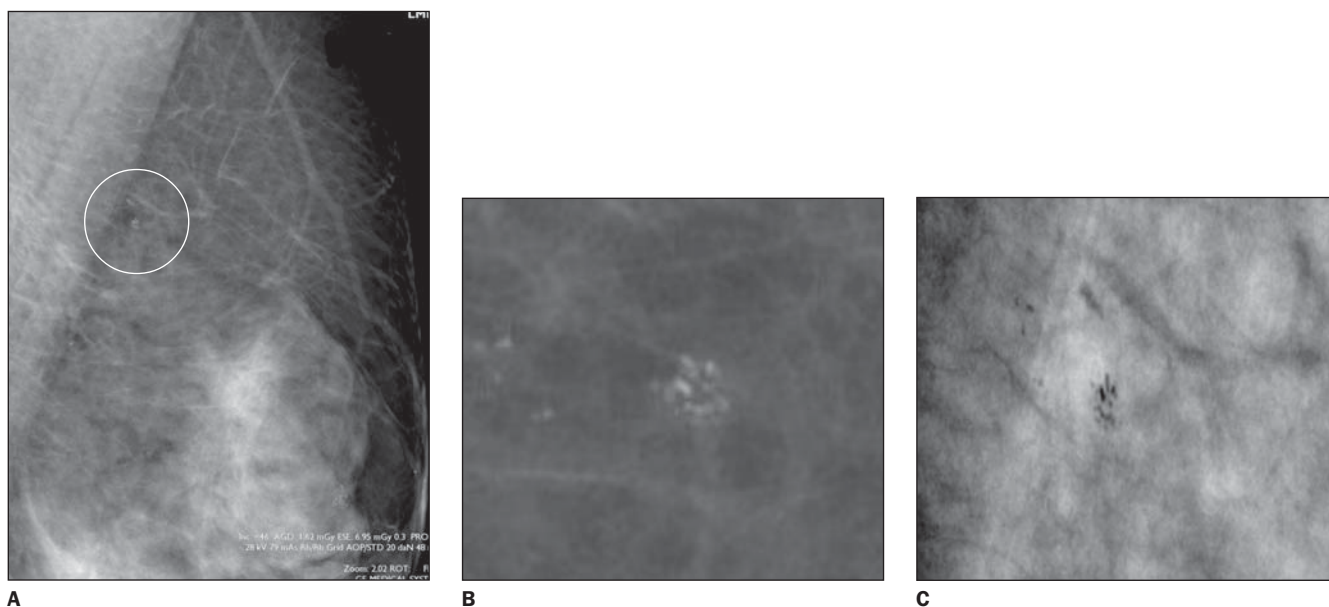


Figura 4. Mamografia digital demonstrando microcalcificações agrupadas avaliadas sem recursos de pós-processamento (A) e utilizando técnicas de ampliação (“zoom”) (B) e inversão do contraste (C).

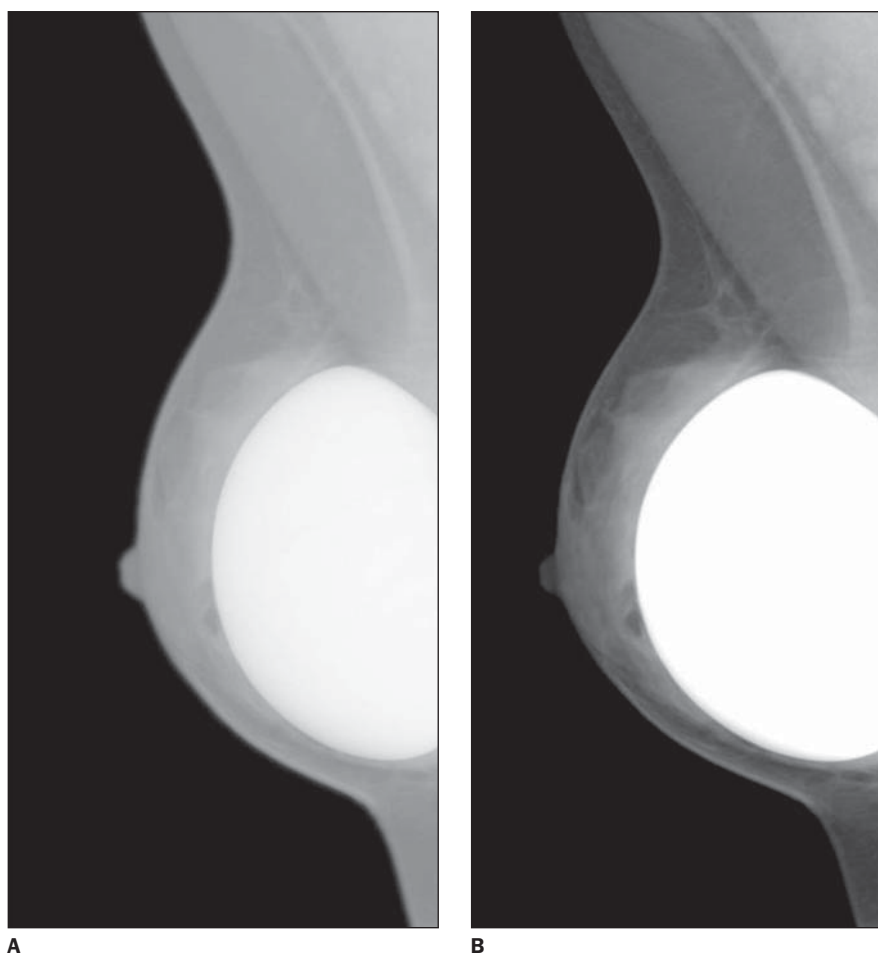


Figura 5. A habilidade de variar os parâmetros de demonstração da imagem, combinada com a maior extensão dinâmica de contraste do detector digital, permitem que a mesma imagem seja usada para examinar ambos, o implante mamário (A) e o tecido mamário adjacente (B).

APLICAÇÕES AVANÇADAS DA MAMOGRAFIA DIGITAL DE CAMPO TOTAL

Análise de imagens auxiliada por computador

A sensibilidade do rastreamento mamográfico tem-se mostrado variável, provavelmente devido aos modelos de estudo, população selecionada, técnica usada, tempo de intervalo entre os exames de rastreamento e a definição dos termos usados, como: câncer perdido, mamografias falso-negativas e câncer de intervalo.

Câncer perdido é definido como aquele em que a biópsia provou câncer em uma paciente assintomática, com rastreamento mamográfico prévio negativo, mas com câncer julgado visível, retrospectivamente⁽³⁷⁾. O uso do termo “perdido” não deve ser aplicado como indicativo de negligência na interpretação porque o julgamento da lesão foi feito em retrospecto. Esses casos devem ser incluídos como falso-negativos nas práticas de auditoria⁽³⁷⁾. Câncer de intervalo é definido como aquele em que uma paciente apresenta achados clínicos antes da próxima mamografia do programa de rastreamento. Este intervalo geralmente é de um ano, mas pode variar dependendo da prática do local onde o programa é feito, podendo chegar a 18–24 meses:

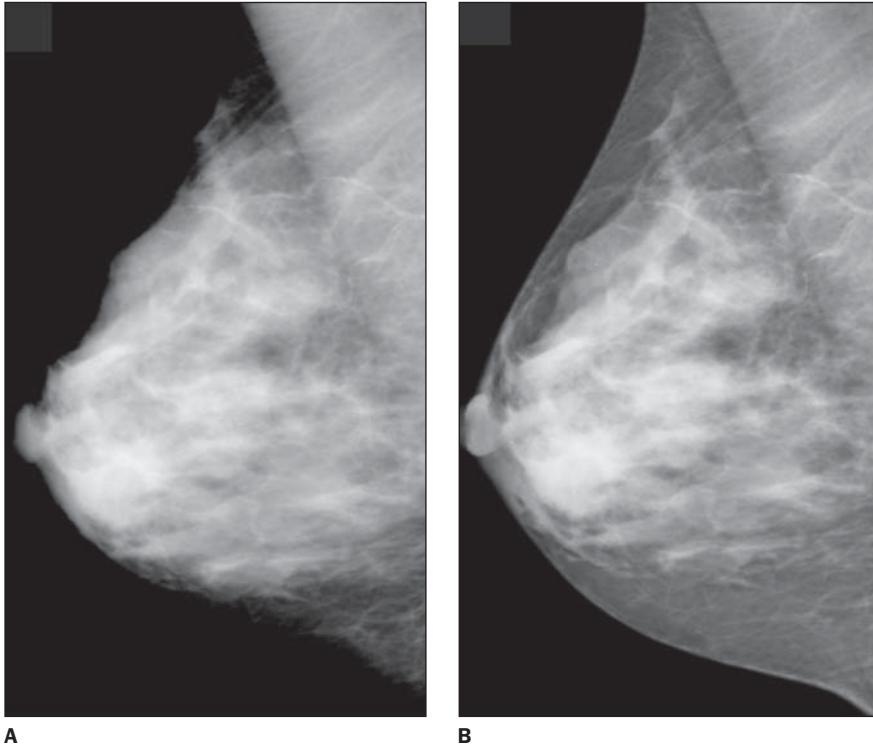


Figura 6. A imagem da mamografia não processada (A) não consegue demonstrar a linha da pele e o tecido mamário denso ao mesmo tempo. Após a equalização de tecidos por meio de ajustes da janela da imagem (B), todo o tecido mamário é visível, inclusive próximo à linha da pele.

Cânceres perdidos podem ocorrer em consequência de uma “performance” insuficiente na percepção de lesões e na análise de lesões percebidas. Estudos sugerem que o decréscimo do número de cânceres perdidos ocorre com o uso de métodos de treinamento, experiência, educação contínua, dupla leitura prospectiva, avaliação retrospectiva de casos perdidos e sistemas de detecção auxiliada por computador (“computer-aided detection” – CAD).

Os programas de CAD foram elaborados para fornecer rápidos comandos visuais indicativos, para que o radiologista interprete com mais atenção áreas específicas da imagem. Muitos programas diferentes de CAD têm sido desenvolvidos para detectar nódulos e calcificações^(38,39). Diversos fatores interferem na “performance” dos programas de CAD, incluindo lesões sutis, o tamanho, a localização e a constituição dos estudos usados no treino do programa e o tipo de método de validação usado⁽³⁹⁾.

Sugeriu-se que o uso dos programas de CAD em rastreamento por mamografia pode resultar em aumento da efetividade, sem incremento do tempo e da proporção

de trabalho na execução dos exames mamográficos⁽⁴⁰⁾. Foi atribuída detecção de 84% de todos os casos de câncer avaliados pelo programa, com 99% de detecção dos casos de calcificações e 75% dos casos de nódulos sendo corretamente marcados⁽⁴⁰⁾. Evidenciou-se também aumento na detecção de cânceres em estágio precoce, sem aumentar o número de pacientes convocadas para realização de incidências complementares ou alterar o valor preditivo positivo das biópsias⁽⁴¹⁾.

Todos os sistemas de CAD atualmente disponíveis produzem marcas apontando áreas que não representam câncer de mama. Relatou-se que o programa apresentou detecção de 77% dos cânceres perdidos no rastreamento, produzindo em média quatro marcas em cada mamografia com quatro incidências, das quais apenas um terço representava os cânceres perdidos⁽⁴²⁾. A maioria das marcas indica áreas que o radiologista optará por desconsiderar por possuírem aparência benigna, sendo consideradas como falso-positivas. A eficiência e o custo relativo dos programas de CAD podem ser comparados com a dupla

leitura feita pelo mesmo ou por outro radiologista⁽⁴²⁾.

A eficiência do programa de CAD analisando diretamente as imagens de mamografia digital de campo total mostrou-se superior à obtida na análise pelo CAD de imagens secundariamente digitalizadas, resultando em 81% de detecção dos casos de microcalcificações e 81% dos nódulos⁽⁴³⁾. Outros estudos, porém, demonstraram índices equivalentes desse programa para os dois métodos, resultando em 97% de detecção de microcalcificações, 84% dos nódulos, com 89% de sensibilidade do programa para detecção de cânceres⁽⁴⁴⁾.

A reprodutibilidade das marcas geradas pelos sistemas de CAD tem melhorado como resultado de uma redução nos índices de falso-positivos. A reprodutibilidade da identificação de nódulos verdadeiros positivos resta como importante assunto que pode ter implicações práticas metodológicas e clínicas⁽⁴⁵⁾.

Mamografia digital com contraste

Cânceres sofrem realce após injeção de contraste iodado endovenoso. Detectores digitais, com sua habilidade em distinguir estruturas de baixo contraste, permitem a identificação dos tumores por uso do contraste endovenoso iodado com custo muito menor do que a ressonância magnética ou a tomografia computadorizada da mama. Isso oferecerá uma oportunidade adicional de determinar a importância de um achado mamográfico, assim como uma melhora potencial para detecção precoce de cânceres em uma população selecionada.

Evidenciou-se, por meio de imagens simuladas, o tamanho mínimo dos vasos detectáveis e os parâmetros técnicos ótimos requeridos para subtração digital angiográfica da mama, e concluiu-se que as imagens permitirão identificação de vasos menores que 0,20 mm de diâmetro interno, usando concentração típica para infusões venosas. Esses resultados indicam que microvascularização associada a angiogênese do tumor poderá ser vista com esse método. Usando 20% da dose de exposição radiológica habitualmente utilizada nas imagens de mamografia convencional foram identificados vasos de 0,25 mm, indicando o potencial uso desta dose em imagens de realce dinâmico com contraste⁽⁴⁶⁾.

Utilizando-se técnicas de mamografia com subtração digital angiográfica foram avaliadas 18 pacientes com imagens suspeitas, posteriormente submetidas à biópsia. Concluiu-se que as informações fornecidas por esse método são qualitativamente similares às daquelas dos estudos feitos em ressonância magnética com gadolínio-DTPA, porém, a mamografia com subtração digital angiográfica é mais rápida e barata que a ressonância magnética⁽⁴⁷⁾.

Tomossíntese digital

Tomossíntese digital é um método que foi descrito há muitos anos⁽⁴⁸⁾, mas não pôde ser facilmente aplicado até o desenvolvimento de um detector digital que pudesse ser lido diretamente, sem a necessidade de mover a mama no sistema. O desenvolvimento desse novo método de tomossíntese digital combina imagens adquiridas em diversos ângulos do tubo de raios X, seguindo um arco acima da mama, enquanto o detector se mantém estacionário^(49,50) (Figura 7). As imagens poderão ser reconstruídas eletronicamente, permitindo a caracterização de diferentes planos seccionais da mama. A dose total de radiação para tomossíntese mamária é comparável à dose de uma única incidência na mamografia.

Pelo conhecimento preciso da localização do tubo de raios X em relação à mama,

as múltiplas imagens são alinhadas e sobrepostas, então apenas as estruturas do plano seccional de interesse podem ser alinhadas. Por obter cada imagem individual com menor dose que uma única incidência mamográfica, os planos não alinhados têm baixo contraste e baixa relação sinal-ruído e são efetivamente borrados, enquanto o sinal das porções alinhadas é somado e as estruturas do plano de escolha tornam-se mais visíveis.

Uma série de oito a dez imagens obtidas sobre um arco de 20 a 30 graus permite o movimento sobre a mama, fazendo cortes efetivamente com poucos milímetros de espessura. Usando algoritmos de reconstrução, um modelo tridimensional da mama pode ser obtido. Isto possivelmente deverá melhorar a habilidade de detectar tumores que atualmente não são vistos devido à interface com estruturas que se comportam como ruído.

Telemamografia

A telerradiologia oferece significativa melhora na eficiência e precisão do diagnóstico da paciente, em relação à prática corrente no tradicional diagnóstico baseado em imagens écran-filme.

O aumento do número de mulheres que precisam do rastreamento para câncer de mama torna as vantagens da telerradiolo-

gia especialmente atraentes para mamografia digital. Ao mesmo tempo, o tamanho e a resolução das imagens da mamografia digital estão entre os maiores desafios no suporte do custo efetivo de um sistema de telerradiologia.

As principais aplicações da telemamografia incluem a possibilidade da criação de um centro de especialistas, que poderiam receber imagens de vários centros para avaliação, possibilitando telediagnóstico, teleconsulta e teleadministração⁽⁵¹⁾.

CONCLUSÃO

Os resultados dos principais estudos atuais apontam para uma similaridade na acurácia diagnóstica da mamografia digital em relação ao filme mamográfico convencional para o rastreamento da população geral. Alguns resultados indicam melhora na detecção para determinados segmentos populacionais (pacientes em determinadas faixas etárias e pacientes que apresentam mamas densas à mamografia). Mesmo que a acurácia da mamografia digital não seja substancialmente diferente do filme mamográfico convencional, as aplicações avançadas disponíveis com mamografia digital, com a utilização de recursos como CAD, mamografia com contraste e tomossíntese digital, são uma grande promessa para melhoria na detecção e no diagnóstico precoce do câncer de mama.

REFERÊNCIAS

1. Young KC, Wallis MG, Ramsdale ML. Mammographic film density and detection of small breast cancers. *Clin Radiol* 1994;49:461-465.
2. Robson KJ, Kotre CJ, Faulkner K. The use of a contrast-detail test object in the optimization of optical density in mammography. *Br J Radiol* 1995;68:277-282.
3. U.S. Food and Drug Administration. Center for Devices and Radiological Health. MOSA Program. Disponível em: URL: <http://www.fda.gov/cdrh/mammography/digital.html>
4. Shtern F. Digital mammography and related technologies: a perspective from the National Cancer Institute. *Radiology* 1992;183:629-630.
5. Vedantham S, Karellas A, Suryanarayanan S, et al. Full breast digital mammography with an amorphous silicon-based flat panel detector: physical characteristics of a clinical prototype. *Med Phys* 2000;27:558-567.
6. Vedantham S, Karellas A, Suryanarayanan S, D'Orsi CJ, Hendrick RE. Breast imaging using an amorphous silicon-based full-field digital mammographic system: stability of a clinical prototype. *J Digit Imaging* 2000;13:191-199.
7. Suryanarayanan S, Karellas A, Vedantham S, Ved

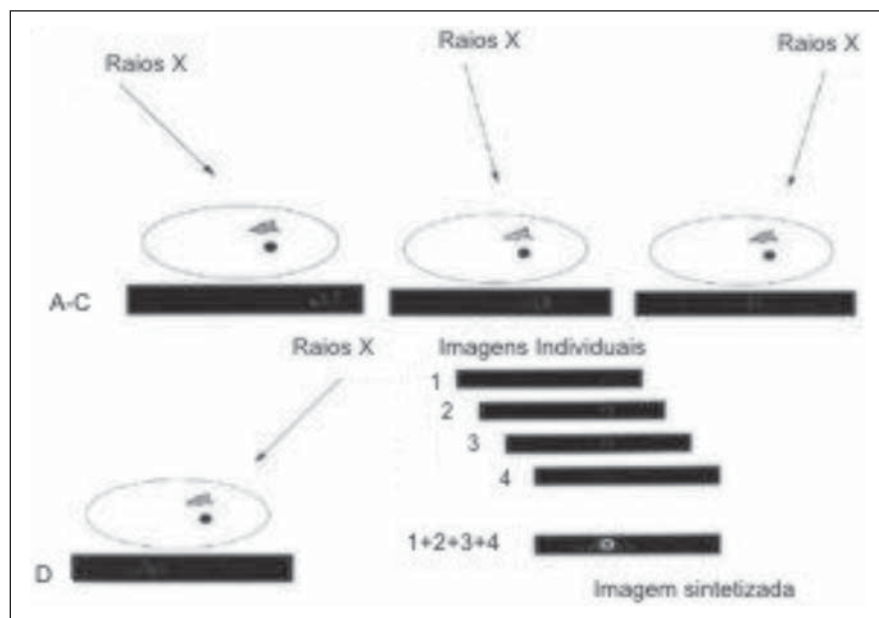


Figura 7. Representação diagramática de tomossíntese mamária. Múltiplas baixas doses de exposição são feitas de diferentes ângulos. Essas imagens são processadas para fazer cortes tomográficos.

- H, Baker SP, D'Orsi CJ. Flat-panel digital mammography system: contrast detail comparison between screen-film radiographs and hard-copy images. *Radiology* 2002;225:801–807.
8. Jarlman O, Samuelsson L, Braw M. Digital luminescence mammography. Early clinical experience. *Acta Radiol* 1991;32:110–113.
 9. Funke M, Hermann KP, Breiter N. A magnification mammography technique using storage phosphor plates: experimental investigations concerning spatial resolution and detection of microcalcifications. *Fortschr Röntgenstr* 1997;167:174–179.
 10. Obenaus S, Hermann KP, Grabbe E. Dose reduction in full-field digital mammography: an anthropomorphic breast phantom study. *Br J Radiol* 2003;76:478–482.
 11. Obenaus S, Luftner-Nagel S, von Heyden D, Munzel U, Baum F, Grabbe E. Screen-film vs full-field digital mammography: image quality, detectability and characterization of lesions. *Eur Radiol* 2002;12:1697–1702.
 12. Undrill PE, O'Kane AD, Gilbert FJ. A comparison of digital and screen-film mammography using quality control phantoms. *Clin Radiol* 2000;55:782–790.
 13. Funke M, Breiter N, Hermann KP, Oestmann JW, Grabbe E. Storage phosphor direct magnification mammography in comparison with conventional screen-film mammography – a phantom study. *Br J Radiol* 1998;71:528–534.
 14. Kheddache S, Thilander-Klang A, Lanhede B, *et al.* Storage phosphor and film-screen mammography: performance with different mammographic techniques. *Eur Radiol* 1999;9:591–597.
 15. Funke M, Breiter N, Hermann KP, Oestmann JW, Grabbe E. Magnification survey and spot view mammography with a new microfocus X-ray unit: detail resolution and radiation exposure. *Eur Radiol* 1998;8:386–390.
 16. Rong XJ, Shaw CC, Johnston DA, *et al.* Microcalcification detectability for four mammographic detectors: flat-panel, CCD, CR, and screen-film. *Med Phys* 2002;29:2052–2061.
 17. Fischer U, Baum F, Obenaus S, *et al.* Comparative study in patients with microcalcifications: full-field digital mammography vs screen-film mammography. *Eur Radiol* 2002;12:2679–2683.
 18. Yaffe MJ, Nishikawa RM, Maidment ADA, Fenster A. Development of a digital mammography system. *Proc SPIE* 1988;914:182–188.
 19. Sickles E. Current status of digital mammography. *Excerpta Medical Int. Congr. Series.* Amsterdam: Elsevier. Presented at 7th Int. Congress Senol, 1993.
 20. Pisano ED, Yaffe M. Digital mammography. *Breast Dis* 1998;10:127–135.
 21. Feig SA, Yaffe MJ. Current status of digital mammography. *Semin Ultrasound CT MR* 1996;5:424–443.
 22. Gennaro G, di Maggio C, Bellan E. Full-field digital mammography and patient dose reduction. Presented at 14th European Congress Radiology, 2002.
 23. Evans DS, Mackenzie A, Workman A, Care K, Great Britain. Comparison of charge coupled devices and amorphous silicon based technology for full field digital mammography. Presented at 13th European Congress Radiology, 2001.
 24. Karellas A, Vedantham S, Levis I, *et al.* Evaluation of a full-field clinical prototype flat panel imager for digital mammography. Presented at the 84th Scientific Assembly of the Radiological Society of North America, 1998.
 25. Levy L, Muller M, Priday K, Rick A. Influence of pixel size on diagnostic accuracy with digital mammography. Presented at the 13th European Congress Radiology, 2001.
 26. Pisano ED, Kuzmiak C, Koomen M, Cance W. What every surgical oncologist should know about digital mammography. *Semin Surg Oncol* 2001;20:181–186.
 27. Pisano ED, Cole EB, Kistner EO, *et al.* Interpretation of digital mammograms: comparison of speed and accuracy of soft-copy versus printed-film display. *Radiology* 2002;223:483–488.
 28. Blume H, Roehrig H, Ji TL. High-resolution high-brightness CRT displays systems: update on the state of the art. *SID Digest* 1994;94:219–222.
 29. Hemminger BM, Dillon AW, Johnston RE, *et al.* Effect of display luminance on the feature detection rates of masses in mammograms. *Med Phys* 1999;26:2266–2272.
 30. Roehrig H, Krupinski E. Image quality of CRT displays and the effect of brightness of diagnosis of mammograms. *J. Digit Imaging* 1998;11:187–188.
 31. Lewin JM, Hendrick RE, D'Orsi CJ, *et al.* Comparison of full-field digital mammography with screen-film mammography for cancer detection: results of 4,945 paired examinations. *Radiology* 2001;218:873–880.
 32. Lewin JM, D'Orsi CJ, Hendrick RE, *et al.* Clinical comparison of full-field digital mammography and screen-film mammography for detection of breast cancer. *AJR Am J Roentgenol* 2002;179:671–677.
 33. Skaane P, Young K, Skjennald A. Population-based mammography screening: comparison of screen-film and full-field digital mammography with soft-copy reading—Oslo I study. *Radiology* 2003;229:877–884.
 34. Skaane P, Skjennald A. Screen-film mammography versus full-field digital mammography with soft-copy reading: randomized trial in a population-based screening program—the Oslo II study. *Radiology* 2004;232:197–204.
 35. Pisano ED, Gatsonis CA, Yaffe MJ, *et al.* American College of Radiology Imaging Network Digital Mammographic Imaging Screening Trial: objectives and methodology. *Radiology* 2005;236:404–412.
 36. Pisano ED, Gatsonis CA, Hendrick E, *et al.* Diagnostic performance of digital versus film mammography for breast-cancer screening. *N Engl J Med* 2005;353:1773–1783.
 37. Bird RE, Wallace TW, Yankaskas BC. Analysis of cancers missed at screening mammography. *Radiology* 1992;184:613–617.
 38. Chan HP, Lo SCB, Sahiner B, Lam KL, Helvie MA. Computer-aided detection of mammographic microcalcifications: pattern recognition with an artificial neural network. *Med Phys* 1995;22:1555–1567.
 39. Kallergi M, Carney GM, Gaviria J. Evaluating the performance of detection algorithms in digital mammography. *Med Phys* 1999;26:267–275.
 40. Warren Burhenne LJ, Wood SA, D'Orsi CJ, *et al.* Potential contribution of computer-aided detection to the sensitivity of screening mammography. *Radiology* 2000;215:554–562.
 41. Freer TW, Ulissey MJ. Screening mammography with computer-aided detection: prospective study of 12,860 patients in a community breast center. *Radiology* 2001;220:781–786.
 42. Birdwell RL, Ikeda DM, O'Shaughnessy KF, Sickles EA. Mammographic characteristics of 115 missed cancers later detected with screening mammography and the potential utility of computer-aided detection. *Radiology* 2001;219:192–202.
 43. Baum F, Fischer U, Obenaus S, Muller S, Benali K, Grabbe E. Computer-assisted diagnosis (CAD) in direct full field digital mammography (FFDM): preliminary results. Presented at the European Congress Radiology, 2002.
 44. O'Shaughnessy KF, Castellino RA, Muller S, Benali K. Computer-aided detection (CAD) on 90 biopsy-proven breast cancer cases acquired on a full-field digital mammography system. Presented at the 87th Scientific Assembly of the Radiological Society of North America, 2001.
 45. Zheng B, Hardesty LA, Poller WR, Sumkin JH, Golla S. Mammography with computer-aided detection: reproducibility assessment initial experience. *Radiology* 2003;228:58–62.
 46. Niklason LT, Kopans DB, Hamberg LM, Venkatakrishnan V, Castleberry DE, Opsahl-Ong B. Digital subtraction angiography of the breast: technical parameters and minimum detectable vessel size for a full-field digital mammography system. Presented at the 83rd Scientific Assembly of the Radiological Society of North America, 1997.
 47. Jong RA, Yaffe MJ, Skarpathiotakis M, *et al.* Contrast-enhanced digital mammography: initial clinical experience. *Radiology* 2003;228:842–850.
 48. Miller ER, McCurry EM, Hruska B. An infinite number of laminagrams from a finite number of radiographs. *Radiology* 1971;98:249–255.
 49. Niklason LT, Christian BT, Whitman GJ. Improved visualization of breast lesions with digital tomosynthesis imaging. Presented at the 82nd Scientific Assembly of the Radiological Society of North America, 1996.
 50. Niklason LT, Kopans DB, Hamberg LM. Digital breast imaging: tomosynthesis and digital subtraction mammography. *Breast Dis* 1998;10:151–164.
 51. Lou SL, Sickles EA, Huang HK, *et al.* Full-field direct digital telemammography: technical components, study protocols and preliminary results. *IEEE Trans Inf Technol Biomed* 1997;1:270–278.