

Facoemulsificação, vitrectomia via *pars plana* e implante de lente intra-ocular em olhos com retinopatia diabética proliferativa

Phacoemulsification, pars plana vitrectomy and intraocular lens implant in eyes with proliferative diabetic retinopathy

Armando Belfort Mattos¹
 Pedro Paulo de Oliveira Bonomo²
 Lincoln Lemes Freitas³
 Michel Eid Farah⁴
 Harry Flynn Jr⁵
 Maurício Bastos Pereira³

RESUMO

Objetivo: Avaliar a viabilidade da técnica de facoemulsificação para a extração da catarata com implante de lente intra-ocular combinada à vitrectomia via *pars plana* em olhos com retinopatia diabética proliferativa, em um único procedimento cirúrgico. **Métodos:** Foram revisados os prontuários de 47 pacientes (53 olhos) com retinopatia diabética proliferativa e catarata que foram submetidos ao procedimento combinado de vitrectomia via *pars plana*, facoemulsificação e implante de lente intra-ocular no mesmo ato cirúrgico, entre janeiro de 1991 e setembro de 1998 no Bascom Palmer Eye Institute, hospital de olhos filiado à Universidade de Miami. O estudo foi realizado em conjunto com a Universidade Federal de São Paulo. Participaram do estudo 43 olhos de 40 pacientes. **Resultados:** O tempo de seguimento variou de três a 60 meses com média de 20 meses. A idade dos pacientes variou de 37 a 77 anos com média de 59 anos. A acuidade visual melhorou duas linhas ou mais em relação ao pré-operatório em 26 (60,4%) olhos, permaneceu a mesma em 9 (20,9%) e piorou em 8 (18,6%). Em (23,2%) 10 olhos a acuidade visual aumentou para 20/40. O teste estatístico chamado de “teste do sinal” mostrou-se estatisticamente significativo na melhora da acuidade visual final. A complicação mais observada foi a hemorragia vítrea recorrente, ocorrendo em 12 (27,9%) olhos, seguida pela inflamação transitória da câmara anterior em 9 olhos (20,9%). Complicações intra-operatórias relacionadas à extração do cristalino foram raras. No pós-operatório observaram-se captura da lente intra-ocular em 2 (4,6%) olhos e lente intra-ocular subluxada em 1 (2,3%) olho. **Conclusões:** A cirurgia combinada de facoemulsificação, implante de lente intra-ocular e vitrectomia via *pars plana* em olhos com retinopatia diabética é procedimento bem tolerado e geralmente apresenta bons resultados com relação à acuidade visual. Um único procedimento para remover a catarata e realizar a vitrectomia via *pars plana*, ao invés de se realizar uma segunda cirurgia, que seria somente para a remoção da catarata após a vitrectomia *pars plana*, é técnica segura e capaz de promover a melhora da acuidade visual além de ser menos agressiva para o paciente. O potencial para melhora da acuidade visual final é limitado pela gravidade da retinopatia diabética.

Descritores: Retinopatia diabética/cirurgia; Facoemulsificação/métodos; Extração de catarata; Lentes intra-oculares; Vitrectomia

Departamento de Oftalmologia da Universidade Federal de São Paulo – UNIFESP - Brasil e no “Bascom Palmer Eye Institute”, hospital filiado à Universidade de Miami - Flórida - Estados Unidos da América.

¹ Mestre em Oftalmologia pela Universidade Federal de São Paulo – UNIFESP.

² Professor Doutor em Medicina pela Universidade Federal de São Paulo – UNIFESP.

³ Doutor em Medicina pela Universidade Federal de São Paulo – UNIFESP.

⁴ Professor Livre Docente pela Universidade Federal de São Paulo – UNIFESP.

⁵ Professor do Bascom Palmer Eye Institute - Universidade de Miami – Flórida, Estados Unidos da América.

Endereço para correspondência: Rua Oscar Freire, 530 - 4º andar - São Paulo (SP) CEP 01426-000
 E-mail: abelfortmattos@uol.com.br

Recebido para publicação em 17.07.2003

Versão revisada recebida em 21.01.2004

Aprovação em 06.02.2004

Nota Editorial: Pela análise deste trabalho e por sua anuência na divulgação desta nota, agradecemos aos Drs. Sérgio Lustosa da Cunha e Leiria de Andrade Neto.

INTRODUÇÃO

Dominadas as técnicas cirúrgicas de vitrectomia via *pars plana* e de extração da catarata, começaram a surgir os primeiros trabalhos publicados envolvendo um único procedimento que combinassem as duas técnicas. Inicialmente para a extração da catarata eram utilizadas as técnicas de lensectomia via *pars plana* e de extração extracapsular do cristalino, por serem as mais conhecidas e de uso mais freqüente dos cirurgiões de retina⁽¹⁻³⁾. Posteriormente a facoemulsificação passou a ser mais utilizada a partir dos anos 90⁽⁴⁾.

Poucas séries de cirurgia combinada foram realizadas exclusivamente em olhos com retinopatia diabética proliferativa e geralmente relatavam um número pequeno de casos. Em 1989, utilizando a técnica de lensectomia via *pars plana*, tem início os primeiros trabalhos de procedimento combinado realizados exclusivamente em 21 olhos com retinopatia diabética proliferativa⁽¹⁾. Em condições semelhantes, outros autores relataram os seus resultados em séries com 15 olhos, 18 olhos e seis olhos, que apresentavam retinopatia diabética proliferativa^(3,5-6).

Em 1990 e 1992, temos as primeiras séries publicadas em que se utiliza a técnica da facoemulsificação em olhos com retinopatia diabética proliferativa^(4,7). Em 1994 e 1998, surgem as publicações com séries maiores de olhos apresentando retinopatia diabética proliferativa e que foram operados por facoemulsificação com implante de lente intra-ocular e vitrectomia via *pars plana*⁽⁸⁻⁹⁾.

Os cirurgiões passaram a questionar o papel do cristalino nas cirurgias que envolvem a vitrectomia. Para os pacientes que irão se submeter a vitrectomia via *pars plana*, determinar a melhor época em que se deve retirar o cristalino e qual a melhor maneira para fazê-lo, tornou-se uma questão controversa, pois o cristalino tem relação fundamental com o prognóstico e a evolução da doença. As complicações da afacia, levando ao glaucoma neovascular, e a importância da pseudofacia com a manutenção da cápsula posterior para a prevenção do glaucoma neovascular são bem entendidas e documentadas. A progressão da retinopatia diabética após a facectomia, além da rápida progressão da catarata após a cirurgia de vitrectomia *pars plana* também são ressaltadas na literatura. Portanto, não seria mais fácil e menos traumático para o paciente, realizar uma única intervenção cirúrgica onde se remove a catarata e se realiza a vitrectomia, ao invés de submetê-lo a uma segunda cirurgia para a remoção da catarata após a vitrectomia? Sua recuperação visual não seria mais rápida? As visitas ao médico seriam menos freqüentes? Duas cirurgias ao invés de uma teriam melhores ou piores resultados?

A pequena literatura publicada sobre a cirurgia combinada de facoemulsificação e vitrectomia via *pars plana* em olhos com retinopatia diabética e os diversos questionamentos ora apresentados estimularam a realização deste trabalho que tem por objetivo avaliar os possíveis benefícios da cirurgia combinada e as suas implicações no seguimento e evolução da retinopatia diabética proliferativa, bem como estabelecer sua viabilidade e importância na cirurgia ocular moderna.

MÉTODOS

Este estudo foi retrospectivo e realizado com base na revisão dos prontuários de 47 pacientes, num total de 53 olhos com retinopatia diabética proliferativa e catarata que foram submetidos ao procedimento combinado de vitrectomia via *pars plana*, facoemulsificação e implante de lente intra-ocular no mesmo ato cirúrgico, entre janeiro de 1991 e setembro de 1998 no "Bascom Palmer Eye Institute", filiado à Universidade de Miami. Foram objeto de estudo 43 olhos de 40 pacientes.

Dos 53 olhos previamente selecionados, três foram excluídos devido ao pequeno tempo de seguimento e sete porque as cirurgias foram realizadas por cirurgiões não participantes do estudo e por apresentarem prontuário médico com informações incompletas.

Os critérios clínicos para que os pacientes selecionados pudessem se submeter ao procedimento combinado incluíam: pacientes com catarata e retinopatia diabética proliferativa, em que as condições anatômicas da retina fossem tecnicamente viáveis para que se pudesse realizar uma cirurgia e ter um prognóstico de melhora da acuidade visual; catarata de grau moderado a avançado, que prejudicasse a observação da retina durante a vitrectomia e dificultasse a melhora da acuidade visual no pós-operatório imediato; possibilidade de oferecer ao paciente a chance de se submeter somente a um procedimento cirúrgico, evitando uma segunda cirurgia para o implante de lente intra-ocular.

Todos os pacientes tiveram avaliações pré-operatória e pós-operatória completas. Isto incluiu medição da acuidade visual na tabela de Snellen, com a melhor correção óptica, anamnese com história de cirurgias prévias, inclusive fotocoagulação da retina, verificação da pressão intra-ocular, biomicroscopia dos segmentos anterior e posterior, classificação da catarata quanto ao grau de opacificação, em intervalo variando de: nenhuma opacidade 0+, leve 1+, moderada 2-3+ e avançada 4+.

Foi realizada a oftalmoscopia indireta para a avaliação do estado clínico da mácula e alterações vitreoretinianas. As ultra-sonografias A e B eram obtidas quando havia dificuldade de se observar toda a retina. A biometria para cálculo da lente intra-ocular foi realizada em todos os pacientes. As visitas pós-operatórias deram-se de maneira não programada previamente, com intervalos variáveis, mas sempre de acordo com a necessidade individual de cada paciente. O tempo de seguimento variou de três a 60 meses com média de 20 meses. Dos 40 pacientes no estudo, 23 eram do sexo feminino e 17 do sexo masculino. Suas idades variavam de 37 a 77 anos com média de 59 anos.

Considerou-se como melhora da acuidade visual o ganho de pelo menos duas linhas na tabela de Snellen. Também foram considerados como tendo melhora da acuidade visual os olhos que evoluíram de percepção de luz e movimento de mão para conta dedos e 6/200, ou melhor, e os olhos que evoluíram de conta dedos e de 1/200 até 5/200 para 20/400, ou melhor. Não foi utilizada nenhuma tabela logarítmica para avaliar a melhora da acuidade visual. A pressão intra-ocular pós-operatória foi considerada elevada quando acima de 24 mmHg, transitória se fosse restrita ao primeiro mês. A pressão intra-

ocular pós-operatória que persistia elevada em pacientes que ainda precisavam de qualquer tipo de medicação antiglaucomatosa até o fim do segmento no estudo foi considerada indicativa de glaucoma adquirido. A inflamação da câmara anterior foi considerada complicação quando graduada como 3+, em intervalo de zero a 4+.

A cirurgia proposta neste artigo foi realizada por cinco cirurgiões diferentes, com vários anos de experiência em cirurgia vítreo-retiniana.

Quanto ao histórico cirúrgico dos 43 olhos participantes do estudo, 6 (13,9%) foram previamente submetidos à vitrectomia pelo menos uma vez e 2 (4,6%) possuíam implante escleral de silicone por 360 graus. Um olho (2,3%) apresentava óleo de silicone como substituto do vítreo. Um total de 32 (74,4%) olhos apresentava marcas de laser na retina previamente à cirurgia. No pré-operatório, 2 (4,6%) olhos foram considerados glaucomatosos e faziam uso de medicação ocular anti-hipertensiva. Neovasos de íris foram diagnosticados em 5 (11,6%) olhos e glaucoma neovascular em 2 (4,6%) olhos. Na tabela 2 encontra-se uma síntese dos dados pré-operatórios.

Foram encontradas alterações maculares grave, detectadas em 19 (44,1%) olhos, ou seja, edema de mácula em 2 (4,6%), mácula isquêmica em 2 (4,6%), buraco macular em 2 (4,6%) e mácula descolada em 13 (30,2%) olhos. No exame oftalmológico pré-operatório foram observadas alterações vítreo-retinianas associadas à retinopatia proliferativa. A proliferação fibrovascular ocorreu em 7 (16,2%) olhos, hemorragias subretinianas em 2 (4,6%), sinéquias posteriores em 1 (2,3%) olho e doenças vasculares da retina, como oclusão de ramo de veia central da retina em 3 (6,9%) olhos e neurite óptica isquêmica aguda em 1 (2,3%) olho. A catarata foi considerada de opacidade moderada em 39 (90,6%) olhos e avançada em 4 (9,3%). As cataratas de opacidade moderada permitiram a observação da retina com certa dificuldade pela oftalmoscopia indireta.

As principais indicações para vitrectomia foram: hemorragia vítrea persistente em 12 (27,9%) olhos, descolamento tracional e/ou regmatogênico de retina em 10 (23,2%), hemorragia vítrea persistente combinada com descolamento tracional e/ou regmatogênico de retina em 21 (48,8%) olhos, sendo esta a indicação mais freqüente.

Na avaliação estatística deste trabalho foi utilizado o teste do sinal na avaliação da melhora da acuidade visual final⁽¹⁰⁾. O nível de rejeição para a hipótese de nulidade foi fixado em um valor igual ou menor do que 0,05 (5%); quando a estatística calculada apresentou significância usou-se um asterisco (*) para caracterizá-la.

RESULTADOS

A acuidade visual no pré-operatório, entre os 43 olhos estudados foi de percepção de luz em cinco olhos, movimentos de mão em 11 olhos e conta dedos a diferentes distâncias inferiores a 5 metros em nove olhos. Um total de 31 (72%) olhos apresentou acuidade visual menor ou igual a 20/200.

A acuidade visual melhorou duas linhas ou mais em relação ao pré-operatório em 26 (60,4%) olhos, permaneceu a mesma em 9 (20,9%) e piorou em 8 (18,6%). Em 12 (27,9%) olhos no pré-operatório e em 21 (48,8%) olhos no pós-operatório, a acuidade visual foi de 20/200, ou melhor. Em 10 (23,2%) olhos a acuidade visual melhorou, chegando a 20/40, ou melhor.

No pós-operatório, entre os resultados ruins para acuidade visual final, 2 (4,6%) olhos terminaram com percepção de luz, 4 (9,3%) com movimentos de mão, 4 (9,3%) com conta dedos e 5 (11,6%) olhos sem percepção luminosa. Um total de 19 (44,1%) olhos apresentava acuidade visual menor ou igual a 20/400. O gráfico mostra a evolução da acuidade visual.

Na análise dos dados estatísticos, o teste do sinal mostrou-se estatisticamente significativo (* $p < 0,05$) na melhora da acuidade visual final. Do total de 43 olhos, 26 foram considerados como sinal positivo (+) e oito como sinal negativo (-). Os nove olhos em que a acuidade visual (AV) permaneceu a mesma foram excluídos do teste.

Diversos fatores de risco foram selecionados neste estudo, como os apontados por Thompson em 1986, sobre os vários indicadores prognósticos para o êxito e a falha da vitrectomia na retinopatia diabética proliferativa⁽¹⁰⁾. Acredita-se que o número elevado de fatores de risco presentes tenham limitado a melhora da acuidade visual final.

Doenças afetando a mácula como descolamento, edema, isquemia e buraco, além de *rubeosis iridis*, baixa acuidade visual pré-operatória, descolamento de retina tracional associado à hemorragia vítrea, hipertensão arterial sistêmica, vitrectomias repetidas e o tempo de duração da cirurgia foram avaliados e considerados como prováveis fatores de pior prognóstico na melhora da acuidade visual pós-operatória. Considerando neste estudo a acuidade visual de 20/200 ou pior na tabela de Snellen, como sendo um resultado ruim para a acuidade visual final pós-operatória, os fatores prognósticos e o número de olhos em que isso ocorreu foram resumidos na tabela 1.

O tempo de duração de cada cirurgia variou de 65 a 260 minutos, com média de 151 minutos. Não ocorreram complicações relacionadas ao tempo das cirurgias, inclusive naquelas

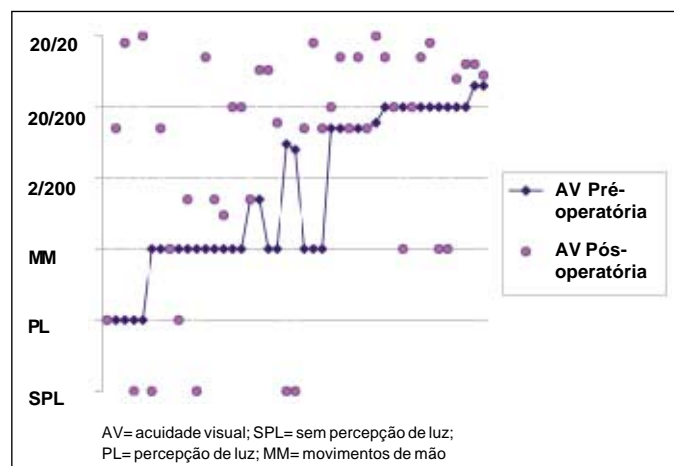


Gráfico - Comportamento da acuidade visual no pré e pós-operatório

Tabela 1. Fatores prognósticos pré e intra-operatórios para acuidade visual final menor ou igual a 20/200

Fatores prognósticos	Nº de olhos	AV final ≤ 20/200	Porcentagem
Maculopatias	19	12	63,1%
DR tracional associado à HV	21	13	61,9%
Vitrectomias repetidas	11	8	72,7%
<i>Rubeosis iridis</i>	3	2	66,6%
Baixa AV pré-operatória	30	21	70,0%
Doenças sistêmicas associadas	29	17	58,6%
Rupturas de retina per-operatórias	8	4	50,0%
Tempo cirúrgico >151 minutos	17	8	47,0%

DR = descolamento de retina; HV= hemorragia vítrea; AV= acuidade visual

de maior duração. Não foram relatadas complicações associadas ao uso da anestesia local peribulbar com sedação, que pudessem ter prejudicado o ato cirúrgico.

Durante as cirurgias, foram utilizados o gás C₃F₈ a 14 % em 12 (27,9%) olhos, óleo de silicone em 3 (6,9%) olhos, sendo que dois olhos foram reoperações. A remoção de membranas pré-retinianas foi necessária em 36 (83,7%) olhos. Endolaser suplementar foi aplicado em 40 (93,0%) olhos. A associação de introflexão escleral à vitrectomia via *pars plana* ocorreu em dois olhos no pré-operatório, em três olhos no intra-operatório e em um olho que foi reoperado, ou seja, num total de 6 (13,9%) olhos.

No intra-operatório observou-se hemorragia vítrea persistente em 2 (4,6%) olhos e rupturas provocadas involuntariamente pelo cirurgião ou observadas somente por ocasião da vitrectomia em 8 (18,6%) olhos. As rupturas foram tratadas por endofotocoagulação com laser e não foram consideradas como responsáveis pelo descolamento recorrente da retina no pós-operatório, conforme mostra a tabela 3.

A hemorragia vítrea recorrente (persistente e/ou transitória) foi a complicação mais freqüente, ocorrendo em 12 (27,9%) olhos, seguida pela inflamação transitória da câmara anterior, segunda complicação mais encontrada em 9 (20,9%) olhos. O glaucoma previamente existente em dois olhos manteve-se presente e desenvolveu-se em outros cinco olhos, num total de 7 (16,2%) olhos e nenhum olho precisou ser submetido à trabeculectomia. A pressão intra-ocular foi controlada com medicamentos anti-hipertensivos, o edema macular e a isquemia da mácula foram observados em igual universo de 7 (16,2%) olhos. A *rubeosis iridis* inicial regrediu em dois dos três olhos, desenvolveu-se em dois olhos, conjuntamente com o glaucoma neovascular e esteve presente no pós-operatório num total de 6 (13,9%) olhos. O glaucoma neovascular presente em dois olhos no pré-operatório desenvolveu-se em mais 2 olhos, perfazendo um total de 4 (9,3%) olhos no pós-operatório, conforme mostra a tabela 2.

Um total de 17 olhos teve a lente intra-ocular de câmara posterior implantada no sulco e 26 olhos no saco capsular. Complicações intra-operatórias relacionadas à extração do cristalino foram poucas. Dentre elas, em 3 (6,9%) olhos ocorreu diálise zonular com ruptura de cápsula posterior. Durante o implante da lente intra-ocular em um olho a alça desta lente quebrou-se e teve de ser substituída.

No pós-operatório se observou captura da lente intra-ocular em 2 (4,6%) olhos, lente intra-ocular subluxada em 1 (2,3%) olho e inflamação transitória da câmara anterior na maioria dos pacientes, mas somente foi considerada clinicamente significativa em 9 (20,9%) olhos. Aplicação de “Yag Laser” para tratar a opacidade de cápsula posterior foi necessária em 8 (18,6%) olhos.

Em relação ao número de cirurgias adicionais, considerando-se vitrectomias prévias e reoperações realizadas após o procedimento combinado, encontrou-se ao fim do estudo um total de 11 (25,5%) olhos submetidos a múltiplas vitrectomias, sendo que 10 olhos foram operados pelo menos duas vezes e um olho por três vezes. Procedimentos cirúrgicos secundários, como transplante de córnea, iridectomia periférica e enucleação foram necessários para reparar algumas complicações, as quais são citadas durante a evolução de cada caso, presentes na tabela 4.

Tabela 2. Achados das complicações pós-operatórias

Complicações pós-operatórias	Número de olhos	Porcentagem do total de olhos estudados
Hemorragia vítrea	12	27,9%
Inflamação da câmara anterior	9	20,9%
Aumento transitório da Po	8	18,6%
Membrana epirretiniana macular	8	18,6%
Mácula isquêmica	7	16,2%
Edema de mácula	7	16,2%
Glaucoma	7	16,2%
Descolamento de retina	5	11,6%
Glaucoma neovascular	4	9,3%
Sinéquias posteriores	4	9,3%
Hipotonia	3	6,9%
<i>Rubeosis iridis</i>	2	4,6%
Captura da LIO	2	4,6%
<i>Phthisis</i>	2	4,6%
Descompensação da córnea	2	4,6%
Endoftalmite	1	2,3%
Hifema	1	2,3%
Hemorragia submacular	1	2,3%
LIO subluxada	1	2,3%

LIO= lente intra-ocular; Po= pressão intra-ocular

Tabela 3. Dados do intra-operatório

Olhos	Seguimento em meses	Cirurgia realizada	Tempo da cirurgia (minutos)	Implante da LIO	Complicações intra-operatórias
1	17	VVPP/EL/MP	105	SACO CAPS	Sem complicações
2	39	VVPP/EL/MP/GÁS	90	SACO CAPS	Sem complicações
3	3	VVPP/EL	130	SACO CAPS	Rotura de cápsula
4	12	VVPP/EL/MP/GÁS	205	Sulco	Rotura de retina
5	11	VVPP/EL/MP	105	SACO CAPS	Sem complicações
6	8	VVPP/EL/MP/GÁS	120	Sulco	Rotura de cápsula
7	8	VVPP/EL/MP	135	SACO CAPS	Sem complicações
8	12	VVPP/EL/MP	95	SACO CAPS	Sem complicações
9	3	VVPP/EL/GÁS	130	SACO CAPS	Sem complicações
10	13	VVPP/EL/MP/GÁS	185	Sulco	Sem complicações
11	12	VVPP/EL/MP	130	SACO CAPS	Rotura de retina
12	26	VVPP/EL	145	Sulco	Sem complicações
13	10	VVPP/EL/MP	260	SACO CAPS	Sem complicações
14	7	VVPP/MP	125	Sulco	Sem complicações
15	4	VVPP/EL/MP	125	Sulco	Sem complicações
16	15	VVPP/EL/MP	100	SACO CAPS	Sem complicações
17	37	VVPP/MP	150	Sulco	Sem complicações
18	20	VVPP/EL/MP/GÁS	145	Sulco	Rotura de retina
19	47	VVPP/EL/MP/GÁS	165	SACO CAPS	Sem complicações
20	48	VVPP/EL	180	SACO CAPS	Sem complicações
21	46	VVPP/EL	200	Sulco	Sem complicações
22	31	VVPP/EL/MP	210	SACO CAPS	Sem complicações
23	26	VVPP/EL/MP	205	SACO CAPS	Hemorragia vítrea
24	23	VVPP/MP/OS	150	SACO CAPS	Sem complicações
25	32	VVPP/EL/MP/GÁS	180	SACO CAPS	Rotura de retina
26	23	VVPP/EL/MP	165	Sulco	Háptico da LIO roto
27	4	VVPP/EL/MP	195	SACO CAPS	Sem complicações
28	29	VVPP/EL/MP	65	SACO CAPS	Rotura de retina
29	46	VVPP/EL/MP	220	Sulco	Rotura de retina
30	11	VVPP/EL/MP	140	SACO CAPS	Sem complicações
31	12	VVPP/EL/MP	190	Sulco	Hemorragia vítrea
32	59	VVPP/EL/MP/GÁS	225	SACO CAPS	Rotura de retina
33	5	VVPP/EL/MP	115	Sulco	Sem complicações
34	18	VVPP/EL/MP/GÁS	120	SACO CAPS	Sem complicações
35	13	VVPP/EL	80	SACO CAPS	Sem complicações
36	8	VVPP/EL/MP	102	Sulco	Rotura de cápsula
37	6	VVPP/PNEU/EL/MP	175	Sulco	Sem complicações
38	8	VVPP/PNEU/EL/MP	140	SACO CAPS	Sem complicações
39	60	VVPP/EL/MP	150	Sulco	Sem complicações
40	11	VVPP/PNEU/EL/MP/GÁS	143	Sulco	Sem complicações
41	13	VVPP/EL/MP	190	SACO CAPS	Rotura de retina
42	8	VVPP/EL/MP/GÁS	215	SACO CAPS	Sem complicações
43	8	VVPP/EL	100	SACO CAPS	Sem complicações

AV= acuidade visual; PL= percepção de luz; MM= movimentos de mão; CD= conta dedos; SACO CAPS= saco cápsular; VVPP= vitrectomia via *pars plana*; PNEU= posicionamento do pneu de silicone; EL= endolaser; MP= dissecação de membranas; GÁS= uso de gás como substituto vítreo; OS= óleo de silicone; LIO= lente intra-ocular

DISCUSSÃO

Diversos estudos clínicos prospectivos e novas indicações para vitrectomia vêm definindo o tratamento da retinopatia diabética nos últimos anos. Uma situação freqüente para os cirurgiões de retina são os olhos que apresentam retinopatia diabética proliferativa e catarata. A questão de extrair a catarata

em conjunto com a vitrectomia via *pars plana* (VVPP) nestes olhos ainda é pouco estudada e surgiu numa tentativa de acelerar a recuperação visual do paciente, evitando a necessidade de uma segunda cirurgia.

A existência da catarata moderada em olhos com RDP que serão submetidos à vitrectomia gera duas situações: deve-se preservar o cristalino ou removê-lo implantando a lente intra-

Tabela 4. Acuidade visual, evolução e procedimentos adicionais pós-operatórios

Olhos	AV	Evolução / Complicações	Procedimentos adicionais
1	20/400	HV/Edema macular/CA INFL/Glaucoma/MEPI	Fotocoagulação
2	SPL	Captura da LIO/DR/Mácula isquêmica/ <i>Phthisis</i>	Nenhum
3	PL	Mácula isquêmica/Glaucoma/MEPI	Nenhum
4	SPL	RIRIS/GLNV/LIO subluxada	Nenhum
5	20/400	Mácula isquêmica	Nenhum
6	20/200	Mácula isquêmica	Nenhum
7	20/400	RIRIS/HV/Edema macular/MEPI	Nenhum
8	20/40	DR	Nenhum
9	4/200	CA INFL/Endoftalmite/Sinéquia	VVPP/Antibiótico intravítreo
10	20/40	MEPI	YAG laser
11	1/200	RIRIS/GLNV/Sinéquia	Nenhum
12	20/300	RIRIS/GLNV	Nenhum
13	20/200	HV	VVPP/Gás
14	PL	CA INFL/Hipotonia/Sinéquia/Edema de córnea	VVPP/Implante de OS
15	CD	CA INFL	Nenhum
16	3/200	Edema macular/CA INFL/Hemorragia submacular	Fotocoagulação
17	20/25	HV/DR/Edema macular/Glaucoma	Fotocoagulação/YAG laser
18	20/100	Mácula isquêmica/MEPI	Nenhum
19	20/60	MEPI/Sinéquia	Iridectomia/YAG laser
20	20/25	0	Nenhum
21	20/60	HV/Edema macular/PIOTRANS/Glaucoma	YAG laser
22	SPL	RIRIS/HV/DR/PIOTRANS/Hifema/ <i>Phthisis</i>	VVPP/PNEU/Gás/EL/Enucleação
23	20/40	PIOTRANS/MEPI	Nenhum
24	SPL	Captura da LIO/HV/DR/PIOTRANS/Hipotonia	VVPP/Retirada de OS
25	10/200	0	YAG laser
26	20/40	HV/Edema macular/CA INFL/PIOTRANS	Fotocoagulação
27	CD	Edema macular	Nenhum
28	20/50	0	Nenhum
29	20/40	HV/Glaucoma	Fotocoagulação/YAG laser
30	20/300	0	Nenhum
31	20/25	0	Fotocoagulação
32	SPL	HV/Hipotonia	Nenhum
33	2/200	RIRIS/CA INFL/GLNV	VVPP/OS
34	3/200	Sinéquia	YAG laser
35	20/80	0	Nenhum
36	20/20	0	Nenhum
37	6/200	0	Nenhum
38	20/300	Edema corneano	Transplante de córnea
39	20/20	PIOTRANS/CA INFL	YAG laser
40	20/70	PIOTRANS/CA INFL	Nenhum
41	20/50	HV/Glaucoma	Nenhum
42	20/200	Mácula isquêmica/Glaucoma/MEPI	Fotocoagulação
43	20/200	HV/PIOTRANS/Mácula isquêmica/MEPI	Nenhum

AV= acuidade visual; PL= percepção de luz; SPL= sem percepção de luz; CD= conta dedos; VVPP= vitrectomia via *pars plana*; PNEU= pneu de silicone; OS= óleo de silicone; HV= hemorragia vítrea; DR= descolamento da retina; RIRIS= *rubeosis iridis*; GLNV= glaucoma neovascular; LIO= lente intra-ocular; PIO TRANS= aumento transitório da pressão intra-ocular; CA INFL= reação inflamatória transitória da câmara anterior; MEPI= membrana epiretiniana; EL= endolaser

ocular? Para avaliar qual dessas situações é a mais adequada, algumas considerações devem ser analisadas:

Situação 1: vitrectomia via *pars plana* combinada com extração do cristalino. A afacia no diabético torna-se interessante exclusivamente quando se necessita realizar vitrectomia posterior em olhos com retinopatia proliferativa anterior, ocasião em que a remoção do tecido proliferativo na base vítrea, zônula ou cápsula posterior é primordial para o êxito da cirurgia⁽¹¹⁾. Em

1996, surge artigo relatando que a afacia permite excelente observação da retina durante a VVPP, sem interferência da LIO ou da cápsula posterior⁽¹²⁾. Seen e colaboradores em 1995 correlacionaram o índice reduzido de acidentes durante as cirurgias devido a maior visibilidade do fundo de olho após a retirada do cristalino⁽¹³⁾. A pseudofacia também permite a boa observação da retina no per e pós-operatórios. Diversos autores que realizaram a cirurgia combinada de vitrectomia via *pars plana*, facecto-

mia e implante de LIO, relataram não ter dificuldades referentes ao implante da LIO e sempre mantiveram boa visibilidade da retina no per-operatório e no pós-operatório para exames e aplicações de laser^(3,7,14). Trabalhos mais recentes mostraram que ocorre rápida progressão da catarata após a vitrectomia via *pars plana* em período próximo de até dois anos, principalmente quando foi utilizado óleo de silicone ou gás. Cerca de 51% a 88% dos olhos desenvolvem catarata no pós-operatório. Isto faz com que o procedimento combinado exija estudo acurado como uma técnica alternativa para aqueles pacientes com retinopatia diabética proliferativa, fácicos, com esclerose do cristalino e que precisam de vitrectomia via *pars plana*^(13, 15-16).

Situação 2: vitrectomia via *pars plana* sem extração da catarata. A manutenção do cristalino em olhos diabéticos com catarata moderada durante a vitrectomia via *pars plana* também apresenta algumas vantagens. A afacia é uma situação indesejada para pacientes diabéticos, devido ao seu alto índice de complicações, especialmente a *rubeosis iridis* e o glaucoma neovascular⁽¹⁷⁻¹⁹⁾. Em 1996, foi publicado artigo de revisão, no qual afirmava-se que a afacia, sem implante de LIO após a vitrectomia posterior, somente encontraria indicações quando as doenças do segmento posterior fossem muito graves e até mesmo a presença de restos de cápsula de cristalino seria considerada prejudicial ao olho⁽²⁰⁾. A manutenção do cristalino para preservar a barreira física entre os segmentos anterior e posterior é preconizada por ser, entre as possíveis situações, a mais próxima da fisiológica e por evitar as complicações da afacia e da pseudofacia^(19,21-22). Apesar de haver a necessidade de um novo procedimento em um espaço curto de tempo e de ser tecnicamente mais difícil, o número de complicações per e pós-operatórias quando se realiza a facoemulsificação após a vitrectomia via *pars plana* é semelhante quando comparadas às complicações encontradas na cirurgia de facoemulsificação combinada com a vitrectomia via *pars plana*⁽²³⁻²⁴⁾.

O debate sobre a importância do cristalino é necessário para que possamos avaliar quando a remoção da catarata e o implante de lente intra-ocular combinados com a vitrectomia via *pars plana* possam fazer parte do planejamento cirúrgico dos olhos com RDP. Deve-se levar em consideração a presença ou ausência de fatores de risco e conhecer as vantagens e desvantagens do procedimento. Abaixo são comentados os resultados do nosso estudo e da presença de fatores de risco.

O tempo prolongado das cirurgias de procedimento combinado, o qual foi considerado como maior do que 151 minutos, seria uma desvantagem nesta situação pelo desgaste que é gerado no cirurgião e no paciente. No trabalho em questão apesar de estar relacionado como fator de risco, não há dados na literatura que atestem que o tempo de cirurgia tem influência no resultado. Senn e colaboradores em 1995, não encontraram diferenças na melhora da acuidade visual, quando compararam o tempo cirúrgico da cirurgia combinada e o da extração de catarata como procedimento secundário depois da vitrectomia via *pars plana*⁽¹³⁾.

As rupturas de retina provocadas acidentalmente pelos cirurgiões no per-operatório não foram muitas. Acredita-se

que a extração do cristalino, o implante da LIO e o aperfeiçoamento das técnicas e instrumentos de vitrectomia permitiram a boa observação da retina no per e pós-operatórios, e a formação de um menor número de rupturas, apesar de freqüentes, contribuíram para um procedimento cirúrgico mais seguro e para um bom seguimento no pós-operatório, inclusive permitindo a fotocoagulação da retina. Neste estudo as rupturas iatrogênicas também foram relacionadas como fator de risco, mas não há dados suficientes na literatura que comprovem que a sua presença impeça o êxito da cirurgia combinada⁽²⁵⁾.

Um fator de risco importante é o descolamento de retina tracional isolado ou combinado com o descolamento regmatogênico e a hemorragia vítrea. No atual estudo, 61,9% dos olhos com descolamento de retina tracional e/ou regmatogênico evoluíram com acuidade visual menor do que 20/200. Outros autores em 1983 encontraram índices de 70% e 75% referentes à retina e à mácula estarem coladas ao fim do estudo⁽²⁶⁾. Em 1989, também se registraram índices de 83% e 88% respectivamente para a retina e mácula coladas ao fim do estudo, usando técnicas como a excisão em bloco⁽²⁷⁾. Mesmo com esse elevado índice anômico de êxito, estes autores observaram melhora limitada da acuidade visual devido a alterações funcionais irreversíveis da retina.

A cirurgia de facoemulsificação em olhos diabéticos com a preservação da cápsula posterior e o implante de LIO é bem aceita na literatura e não é correlacionada a alta incidência de glaucoma neovascular, como ocorre na afacia^(17,28). Quando a extração da catarata é realizada por facoemulsificação e o olho apresenta *rubeosis iridis* no pré-operatório, observa-se que a presença da *rubeosis iridis* é estatisticamente significativa como fator de risco para uma melhora da acuidade visual⁽¹⁰⁾. A *rubeosis iridis* não deve ser um fator que contra-indique o procedimento combinado, pois esta pode até regredir em certos casos. Em 1982, observa-se a regressão de *rubeosis iridis* em 55% dos pacientes com RDP depois de se realizar a vitrectomia via *pars plana* com endolaser e aplicar a retina no pós-operatório⁽²⁹⁾. Em 1998 surge artigo publicado em que se realizou a extração de catarata e o implante de lente intra-ocular em 35 olhos diabéticos com *rubeosis iridis* e observou-se que não houve complicações graves no per ou pós-operatório recente⁽³⁰⁾.

Neste estudo houve a ruptura da cápsula posterior em 3 (6,9%) olhos, a regressão da *rubeosis iridis* em dois dos três olhos no pré-operatório, descolamento de retina em 5 (11,6%) e aplicação de fotocoagulação complementar realizada em 36 (83,7%) olhos. A capsulotomia realizada por "Yag Laser" em oito olhos não influenciou na acuidade visual final. Somente dois olhos apresentaram acuidade visual menor que 20/400 e nenhum deles apresentou *rubeosis iridis*.

Assim como o autor deste artigo, diversos outros também relatam em seus artigos acreditarem que a manutenção da cápsula posterior do cristalino, o uso do endolaser e a manutenção da retina aplicada no pós-operatório, são os mecanismos responsáveis pela diminuição da incidência de *rubeosis iridis* e do glaucoma neovascular para a retinopatia diabética proliferativa^(3,26,29). O elevado número de reoperações até o fim

do estudo, ou seja, 25,5% dos olhos, foi ocasionado pela gravidade da retinopatia e pela tentativa de controlá-la. A necessidade de reoperações é um fator de risco importante para a falha das vitrectomias via *pars plana* em olhos com retinopatia diabética proliferativa. Em artigo publicado em 1992, os autores ressaltaram a alta morbidade dos olhos que requerem vitrectomias via *pars plana* de repetição⁽³¹⁾. Nesse estudo, 46% dos olhos reoperados por complicações da retinopatia diabética proliferativa apresentaram-se como com percepção de luz ou sem percepção de luz, e 44% tiveram descolamento de retina ao fim do estudo. A utilização de substitutos vítreos pode ser necessária em casos de retinopatia proliferativa com descolamento de retina e proliferação vitreoretiniana grave, na tentativa de aplicar a retina. A utilização de gás C₃F₈ em 12 (27,9%) olhos, óleo de silicone em 3 (6,9%) e índice de reoperações de 25,5%, refletem a gravidade dos casos apresentados.

Em nosso estudo a hemorragia vítrea foi a principal complicação pós-operatória seguida pela reação inflamatória da câmara anterior. Estas complicações, bem como o aumento da pressão intra-ocular, são presenças marcantes em todas as séries estudadas e devem ser objeto de atenção para os cirurgiões de retina e vítreo. A hemorragia vítrea é, talvez, mais freqüente nos dias atuais do que era no início das cirurgias de vitrectomia⁽³²⁾. Isso dar-se-ia provavelmente pelo fato de se operar olhos com retinopatia proliferativa ativa e extensa remoção de membranas e áreas de tração. Já em outros estudos, a reação inflamatória da câmara anterior é citada como a principal complicação pós-operatória^(5-6,8).

A presença de acuidade visual baixa, menor que 5/200, no pré-operatório como fator de risco para a melhora da acuidade visual pós-operatória em olhos com RDP é citada em 1986⁽¹⁰⁾. Artigo publicado em 1993 relata que a melhora da acuidade visual após a cirurgia de extração da catarata em olhos com RDP geralmente é limitada⁽²⁸⁾. A gravidade da retinopatia diabética foi o fator mais importante de previsibilidade para um mau prognóstico.

Em 1994 foi publicado um artigo com uma série de 120 olhos com RDP, sendo que 57 eram do grupo de lensectomia, 49 do grupo de facoemulsificação e apenas 14 do grupo de extração extracapsular⁽⁸⁾. A acuidade visual final melhorou na maioria dos pacientes e somente 13 olhos apresentaram acuidade visual pior ou igual a conta dedos a menos de 5 metros ou superior. Outra série foi publicada em 1998, com 76 olhos operados por meio da cirurgia combinada, utilizando a facoemulsificação para a extração do cristalino em olhos com RDP. A acuidade visual melhorou duas linhas em 78% dos olhos⁽⁹⁾.

No presente estudo, a melhora da acuidade visual final igual ou superior a duas linhas na tabela de Snellen é a menor encontrada nas séries publicadas, apesar do bom índice encontrado de 60,4% dos olhos. Alguns autores afirmam que a melhora da acuidade visual está relacionada diretamente com o grau de comprometimento da retina, pela retinopatia diabética proliferativa, bem como com a pré-seleção dos pacientes para este tipo de procedimento⁽²³⁾.

Os trabalhos publicados sobre procedimento combinado em olhos com retinopatia diabética proliferativa revelam que é possível obter melhora da acuidade visual em 76,1% a 100% dos casos. Os fatores de risco e as complicações neste estudo são semelhantes nos estudos em que foi realizada a vitrectomia via *pars plana* em olhos com RDP. A facoemulsificação com implante de lente intra-ocular de câmara posterior nunca foi considerada como fator de piora da acuidade visual no olho diabético, muito pelo contrário, é sempre necessária a remoção da catarata para tentar melhorar a acuidade visual. A facoemulsificação elimina os sérios problemas de afacia e suas conseqüências.

CONCLUSÕES

A nosso ver a cirurgia combinada proposta neste estudo é a mais adequada para tratar os olhos de diabéticos com catarata que necessitem de vitrectomia via *pars plana* como tratamento. A tendência para o cristalino desenvolver rapidamente a catarata no pós-operatório de vitrectomias e a necessidade de se remover o cristalino para executar melhor a vitrectomia via *pars plana*, além da melhora e da rápida reabilitação da acuidade visual, sem a necessidade de um segundo procedimento, são fatores que fazem esta cirurgia combinada muito atrativa, ajudando inclusive a solucionar possíveis problemas de ordem social que possam existir.

A gravidade da doença estudada faz com que os resultados para a melhora da acuidade visual sejam limitados, porém os estudos sobre o tratamento da retinopatia diabética vêm contribuindo para que essa situação possa ser modificada.

ABSTRACT

Purpose: To evaluate the outcomes and the best technique for a combined phacoemulsification (PHACO), pars plana vitrectomy (PPV) and posterior chamber intraocular lens insertion (PCIOL) in one single procedure for patients with proliferative diabetic retinopathy. **Methods:** We reviewed charts of 47 (53 eyes) patients with proliferative diabetic retinopathy who underwent combined phacoemulsification with posterior chamber intraocular lens implant and pars plana vitrectomy performed between January 1991 and September 1998 at the Bascom Palmer Eye Institute, eye hospital affiliated with the University of Miami. The study was done in conjunction with the Federal University of São Paulo. A total of 43 eyes from 40 patients were elected to participate in the study. **Results:** The follow-up range was three to 60 months (mean 20 months). The age ranged from 37 to 77 years with a mean of 59. Preoperative visual acuity improved two lines or more in 26 (60.4%) eyes, remained the same in 9 (20.9%) and got worse in 8 (18.6%). In 10 (23.2%) eyes visual acuity improved to 20/40. The study showed to be statistically significant for the improvement of the final visual acuity. Recurrent vitreous hemorrhage was the most frequent postoperative complication found in 12 (27.9%) eyes and it was followed by transient

anterior chamber reaction in 9 (20.9%) eyes. Intraoperative and postoperative complications related to phacoemulsification were rare. IOL capture was found in 2 (4.6%) eyes and intraocular lens subluxation in 1 (2.3%) eye. **Conclusion:** Combined phacoemulsification with posterior chamber intraocular lens implant and pars plana vitrectomy in proliferative diabetic retinopathy is a feasible procedure, well-tolerated and usually presents significant visual acuity improvement. One single procedure, to remove the cataract and to perform pars plana vitrectomy, instead of performing a second surgery that would be only to remove the cataract after the pars plana vitrectomy is safe, improves visual acuity and is also less aggressive for the patient. The potential for improving final visual acuity is limited by the severity of retinopathy.

Keywords: Diabetic retinopathy/surgery; Phacoemulsification/methods; Cataract extraction; Lenses, intraocular; Vitrectomy

REFERÊNCIAS

- Blankenship GW. Posterior chamber intraocular lens implantation during pars plana lensectomy and vitrectomy for diabetic complications. *Graefes Arch Clin Exp Ophthalmol* 1989;227:136-8.
- Blankenship GW, Flynn HW Jr, Kokame GT. Posterior chamber intraocular lens insertion during pars plana lensectomy and vitrectomy for complications of proliferative diabetic retinopathy. *Am J Ophthalmol* 1989;108:1-5.
- Kokame GT, Flynn HW Jr, Blankenship GW. Posterior chamber intraocular lens implantation during diabetic pars plana vitrectomy. *Ophthalmology* 1989;96:603-10.
- Koenig SB, Han DP, Mieler WF, Abrams GW, Jaffe GJ, Burton TC. Combined phacoemulsification and pars plana vitrectomy. *Arch Ophthalmol* 1990;108:362-4.
- Pagot V, Gazagne C, Galiana A, Giraud MA, Maleceze F, Mathis A. Extraction extracapsulaire du cristallin et implantation dans le sac capsulaire au cours de la vitrectomie chez le diabétique. *J Fr Ophthalmol* 1991;14:523-8.
- Menchini U, Azzolini C, Camesasca FI, Brancato R. Combined vitrectomy, cataract extraction, and posterior chamber intraocular lens implantation in diabetic patients. *Ophthalmic Surg* 1991;22:69-73.
- Koenig SB, Mieler WF, Han DP, Abrams GW. Combined phacoemulsification, pars plana vitrectomy, and posterior chamber intraocular lens insertion. *Arch Ophthalmol* 1992;110:1101-4.
- Ogino N, Uchida H. Combined pars plana vitrectomy, lens removal and intraocular lens implantation for complications of diabetic retinopathy. Surgical results in 120 cases. *Nippon Ganka Gakkai Zasshi* 1994;98:672-8.
- Honjo M, Ogura Y. Surgical results of pars plana vitrectomy combined with phacoemulsification and intraocular lens implantation for complications of proliferative diabetic retinopathy. *Ophthalmic Surg Lasers* 1998;29:99-105.
- Thompson JT, Auer CL, de Bustros S, Michels RG, Rice TA, Glaser BM. Prognostic indicators of success and failure in vitrectomy for diabetic retinopathy. *Ophthalmology* 1986;93:290-5.
- Lewis H, Aaberg TM. Anterior proliferative vitreoretinopathy. *Am J Ophthalmol* 1988;105:277-84.
- Hurley C, Barry P. Combined phacoemulsification, pars plana vitrectomy, and intraocular lens implantation. *J Cataract Refract Surg* 1996;22:462-6.
- Senn P, Schipper I, Perren B. Combined pars plana vitrectomy, phacoemulsification, and intraocular lens implantation in the capsular bag: a comparison to vitrectomy and subsequent cataract surgery as a two-step procedure. *Ophthalmic Surg Lasers* 1995;26:420-8.
- Mamalis N, Teske MP, Kreisler KR, Zimmerman PL, Crandall AS, Olson RJ. Phacoemulsification combined with pars plana vitrectomy. *Ophthalmic Surg* 1991;22:194-8.
- Smiddy WE, Stark WJ, Michels RG, Maumenee AE, Terry AC, Glaser BM. Cataract extraction after vitrectomy. *Ophthalmology* 1987;94:483-7.
- Pang MP, Peyman GA, Minatoya HK. Posterior chamber lens implantation following pars plana lensectomy and vitrectomy in severe proliferative diabetic retinopathy. *Can J Ophthalmol* 1989;24:175-8.
- Aiello LM, Wand M, Liang G. Neovascular glaucoma and vitreous hemorrhage following cataract surgery in patients with diabetes mellitus. *Ophthalmology* 1983;90:814-20.
- Blankenship GW. The lens influence on diabetic vitrectomy results. Report of a prospective randomized study. *Arch Ophthalmol* 1980;98:2196-8.
- Poliner LS, Christianson DJ, Escoffery RF, Kolker AE, Gordon ME. Neovascular glaucoma after intracapsular and extracapsular cataract extraction in diabetic patients. *Am J Ophthalmol* 1985;100:637-43.
- Ryan EH Jr, Gilbert HD. Lensectomy, vitrectomy indications, and techniques in cataract surgery. *Curr Opin Ophthalmol* 1996;7:69-74.
- Sebestyen JG. Intraocular lenses and diabetes mellitus. *Am J Ophthalmol* 1986;101:425-8.
- Novak MA, Rice TA, Michels RG, Auer C. The crystalline lens after vitrectomy for diabetic retinopathy. *Ophthalmology* 1984;91:1480-4.
- Grusha YO, Masket S, Miller KM. Phacoemulsification and lens implantation after pars plana vitrectomy. *Ophthalmology* 1998;105:287-94.
- McDermott ML, Puklin JE, Abrams GW, Elliott D. Phacoemulsification for cataract following pars plana vitrectomy. *Ophthalmic Surg Lasers* 1997;28:558-64.
- Machemer R, Blankenship G. Vitrectomy for proliferative diabetic retinopathy associated with vitreous hemorrhage. *Ophthalmology* 1981;88:643-6.
- Schachat AP, Oyakawa RT, Michels RG, Rice TA. Complications of vitreous surgery for diabetic retinopathy II. Postoperative complications. *Ophthalmology* 1983;90:522-30.
- Williams DF, Williams GA, Hartz A, Mieler WF, Abrams GW, Aaberg TM. Results of vitrectomy for diabetic traction retinal detachments using the en bloc excision technique. *Ophthalmology* 1989;96:752-8.
- Benson WE, Brown GC, Tasman W, McNamara JA, Vander JF. Extracapsular cataract extraction with placement of a posterior chamber lens in patients with diabetic retinopathy. *Ophthalmology* 1993;100:730-8.
- Scuderi JJ, Blumenkranz MS, Blankenship G. Regression of diabetic rubeosis iridis following successful surgical reattachment of the retina by vitrectomy. *Retina* 1982;2:193-6.
- Küchle M, Handel A, Naumann GO. Cataract extraction in eyes with diabetic iris neovascularization. *Ophthalmic Surg Lasers* 1998;29:28-32.
- Brown GC, Tasman WS, Benson WE, McNamara JA, Eagle RC Jr. Reoperation following diabetic vitrectomy. *Arch Ophthalmol* 1992;110:506-10.
- Oyakawa RT, Schachat AP, Michels RG, Rice TA. Complications of vitreous surgery for diabetic retinopathy. I. Intraoperative complications. *Ophthalmology* 1983;90:517-21.

**Ao enviar um artigo para publicação,
leia ATENTAMENTE as instruções para autores,
constante no final de cada fascículo.**