

# SPECT CEREBRAL INTERICTAL EM PACIENTES COM EPILEPSIA DO LOBO TEMPORAL DE DIFÍCIL CONTROLE

Maria Emilia Cosenza Andraus<sup>1</sup>, Carlos Alberto Nunes Cosenza<sup>2</sup>,  
Léa Mirian Barbosa da Fonseca<sup>3</sup>, Cesar Fantezia Andraus<sup>4</sup>,  
Isabela D'Andrea<sup>5</sup>, Soniza Vieira Alves-Leon<sup>6</sup>

**RESUMO** – O objetivo desse estudo foi avaliar a utilidade do SPECT cerebral interictal na localização do foco epileptogênico em 23 pacientes do Ambulatório de Epilepsias do Hospital Universitário Clementino Fraga Filho (HUCFF/UFRJ), com epilepsia do lobo temporal (ELT) de difícil controle e tomografia computadorizada (TC) do crânio normal, estudando a correlação entre SPECT interictal, eletrencefalograma (EEG) e, em 11 casos, ressonância magnética (RM) do crânio, e comparar os resultados com os de outras seis séries da literatura. Doze (52,2%) pacientes apresentaram SPECT anormal. Entre esses, cinco (41,6% dos SPECTs anormais) apresentaram alteração unilateral ao SPECT do mesmo lado do EEG (hipoperfusão em 4 e hiperperfusão em 1), três (25% dos SPECTs anormais) apresentaram hipoperfusão bilateral ao SPECT e alterações também bilaterais ao EEG e 4 (33,3% dos SPECTs anormais) apresentaram hipoperfusão unilateral ao SPECT e EEG bilateral. A análise estatística fundamentou-se na lógica *fuzzy*. Os índices de correlação entre SPECT X EEG, SPECT X RM e SPECT X EEG X RM foram altamente significativos, com níveis de significância de 0,01,  $p < 0,0005$  e intervalo de 99% de confiança em todas as correlações. Os estudos de correlação entre as séries estudadas apresentaram resultados semelhantes entre si.

**PALAVRAS-CHAVE:** SPECT cerebral, epilepsia do lobo temporal, epilepsia de difícil controle, lógica *fuzzy*.

## Interictal brain SPECT in patients with medically refractory temporal lobe epilepsy

**ABSTRACT** – The objective of this study was to evaluate the utility of interictal brain SPECT in localizing the epileptogenic focus in a population of patients of Epilepsy Clinic of Hospital Universitário Clementino Fraga Filho (HUCFF/UFRJ), with medically refractory temporal lobe epilepsy (TLE) and normal computed tomography (CT) scans, studying the correlation between SPECT, electroencephalogram (EEG) and, in 11 cases, brain magnetic resonance imaging (MRI), and to compare the results to the other six literatura series. Twelve (52.2%) patients presented abnormal SPECT. Among these, five (41.6% of abnormal SPECTs) presented unilateral SPECT changes at the same side of EEG (hypoperfusion in four and hyperperfusion in one), three (25% of abnormal SPECTs) presented bilateral hypoperfusion and bilateral EEG changes too, and four (33.3%) presented unilateral hypoperfusion and bilateral EEG changes. The statistical analysis was based on *fuzzy* logic. The correlation index among SPECT X EEG, SPECT X MRI and SPECT X EEG X MRI were highly significant, with significance levels at 0.01,  $p < 0.0005$  and trust interval at 99% in all correlations. The correlation studies between the series presented similar results.

**KEY WORDS:** brain SPECT, temporal lobe epilepsy, refractory epilepsy, *fuzzy* logics.

Os métodos funcionais de neuroimagem começaram a ser utilizados a partir da década de 80, sendo os primeiros estudos com a tomografia por emissão de fóton único (*single photon emission computed tomography*-SPECT) cerebral relatados por Bonte

et al. em 1983<sup>1</sup>. Em 1892, porém, o neurocirurgião Sir Victor Horsley, observando diretamente o cérebro durante crises convulsivas, foi o primeiro a descrever a ocorrência de hiperperfusão focal crítica<sup>2</sup>. Em 1939, Penfield e col.<sup>3</sup> descreveram aumento do fluxo

---

Programa de Epilepsias do Serviço de Neurologia do Hospital Universitário Clementino Fraga Filho (HUCFF) da Universidade Federal do Rio de Janeiro (UFRJ) e Programa de Engenharia de Produção da Coordenação dos Programas de Pós-Graduação em Engenharia (COPPE/UFRJ) Rio de Janeiro RJ, Brasil; <sup>1</sup>Doutoranda em Neurologia da Faculdade de Medicina da UFRJ; <sup>2</sup>Professor Emérito da COPPE/UFRJ e convidado do *Laboratoire d'Analyse et d'Architecture de Systèmes de Toulouse*, França; <sup>3</sup>Professora Titular de Medicina Nuclear da UFRJ; <sup>4</sup>Mestre em Neurocirurgia, Doutorando em Engenharia de Produção da COPPE/UFRJ; <sup>5</sup>Mestranda em Neurologia da Escola Paulista de Medicina, UNIFESP; <sup>6</sup>Responsável pelo Programa de Epilepsias do Serviço de Neurologia do HUCFF/UFRJ e Professora Adjunta do Serviço de Neurologia da Universidade do Rio de Janeiro. Apoio:CAPES.

Recebido 16 Outubro 2001, recebido na forma final 9 Maio 2002. Aceito 20 Maio 2002.

Dra. Maria Emilia Cosenza Andraus – Rua Djalma Ulrich 201/1201 - 22071-020 Rio de Janeiro RJ- Brasil. E-mail: andrauscm@aol.com

sanguíneo cerebral regional em humanos no período crítico, e em 1968, Plum e col.<sup>3</sup> descreveram hiperperfusão focal durante crises convulsivas induzidas em animais. Com o desenvolvimento da técnica de SPECT, essa característica da fisiologia durante as crises pode ser estimada através de um método diagnóstico importante e valioso para a localização de crises focais de difícil controle<sup>2</sup>. Os estudos definitivos sobre SPECT em epilepsia de difícil controle foram feitos após o estabelecimento de que o hipometabolismo focal para a glicose, evidenciado pela tomografia por emissão de pósitrons (*positrons emission tomography*-PET), representava de forma confiável o local do foco epileptogênico na ELT<sup>2</sup>.

O SPECT cerebral constitui, portanto, método de neuroimagem funcional capaz de detectar alterações localizadas do fluxo sanguíneo cerebral regional através da administração intravenosa de substância radioativa ao paciente, seguida do mapeamento tridimensional da distribuição dessa substância no cérebro<sup>4</sup>. Podem-se obter imagens do estado funcional num momento específico, anterior ao momento de aquisição das mesmas, viabilizando a realização de exames ictais, com imagens do fluxo sanguíneo cerebral representativas do exato momento da crise<sup>4-6</sup>. Isto deve-se ao fato de que o radiofármaco possui rápida extração numa primeira passagem pelo cérebro, permanecendo dentro da célula nervosa por várias horas<sup>4,5</sup>. Sendo assim, a aquisição das imagens registra o estado funcional encefálico no momento da injeção do radiofármaco<sup>4,5</sup>. No período ictal, ocorre aumento do fluxo sanguíneo na região do foco epileptogênico, com sensibilidade em torno de 90 a 100%<sup>2,4,6,7-11</sup>. Já nos períodos pós-ictal e interictal, ocorre redução do fluxo ou hipoperfusão, com sensibilidades variando de 70 a 80% e 50 a 70%, respectivamente<sup>3,6,12,13</sup>. Algumas vezes, nos estudos pós-ictais precoces (com injeção do radiofármaco de um até cinco minutos após o término da crise) ocorre o chamado "desvio pós-crítico" (*post-ictal switch*), que consiste na combinação de hipoperfusão medial com hiperperfusão lateral, e constitui achado confiável na lateralização do foco<sup>3,6,12,13</sup>. Estudos sugerem a ocorrência de padrões típicos e atípicos de perfusão evidenciados pelo SPECT, mesmo ictal, que também podem contribuir para a lateralização do foco epileptogênico<sup>14</sup>.

A epilepsia do lobo temporal (ELT) é a síndrome epiléptica mais comum dos adultos, sendo responsável por cerca de 40% dos casos, e em mais de 50% apresenta refratariedade medicamentosa<sup>5,15-19</sup>. Admite-se que a ELT seja constituída por um grupo heterogêneo de pacientes, englobando síndromes ou subsíndromes diversas, mais apropriadamente deno-

minadas "epilepsias do lobo temporal", que apresentam em comum a ocorrência de crises parciais, com ou sem generalização secundária, presumivelmente originadas nesse lobo<sup>15,16</sup>. Esse termo não se refere aos vários fatores etiológicos possíveis, e é utilizado para denotar a condição de pacientes com ou sem lesão estrutural aparente<sup>15,16</sup>. O SPECT pode contribuir na investigação do foco epileptogênico, e é um dos métodos utilizados na avaliação pré-cirúrgica desses pacientes (cerca de 60 a 80% apresentam cura total ou melhora com a cirurgia)<sup>5,17-25</sup>. Vários autores têm relatado estudos de SPECT cerebral em pacientes com epilepsia. Muitos concordam que o SPECT no período interictal não constitui marcador sensível nem específico para a lateralização do foco epileptogênico, com resultados variando entre 50% com hipoperfusão do lado correto e 10% com lateralização incorreta<sup>20,25</sup>. Nos casos de ELT, 50 a 65% apresentam concordância com o eletrencefalograma (EEG) interictal<sup>12,20,24-29</sup>.

Lamusuo et al.<sup>12</sup> realizaram estudo comparativo entre SPECT cerebral interictal e PET em 18 pacientes candidatos ao tratamento cirúrgico, nos quais foram implantados eletrodos subdurais como referências, que localizaram o foco epileptogênico em 15 pacientes. Os resultados do PET e do SPECT foram compatíveis com as referências subdurais em 13 e 9 pacientes, respectivamente. Os autores concluem que o PET parece ser método mais acurado para localização do córtex epileptogênico do que o SPECT interictal. Porém, cabe ressaltar que esses pacientes, apesar de submetidos a avaliação clínica, monitorização por vídeo/EEG, ressonância magnética (RM) e avaliações neuropsicológicas, não tiveram localização previamente definida do foco epileptogênico. Nesses casos, cujos critérios clínicos e eletrencefalográficos são insuficientes na localização do foco epileptogênico, métodos de neuroimagem funcional representam uma esperança para possibilitar localização mais efetiva<sup>2</sup>.

Guillon et al.<sup>29</sup> estudaram a correlação entre o fluxo sanguíneo cerebral regional através de SPECT interictal e o registro de pontas interictais por eletrodos profundos, em 20 pacientes com ELT. Dezesesseis pacientes apresentaram hipoperfusão, sendo que 14 corresponderam ao lobo temporal epileptogênico. Cinco pacientes apresentaram hipoperfusão medial e oito apresentaram hipoperfusão global do lobo temporal. Em oito pacientes, a hipoperfusão também se estendeu ao córtex adjacente. É importante ressaltar que a hipoperfusão medial estava associada com atividade eletrencefalográfica de pontas limitada às estruturas mediais. Os autores concluem que a comparação entre SPECT e EEG interictal

com eletrodos profundos indicou que houve correlação topográfica entre a extensão da área de hipoperfusão e a zona irritativa.

Runge et al.<sup>30</sup> comparando resultados de SPECT ictal e interictal com a administração de etileno dicisteína dietil éster (ECD-<sup>99m</sup>Tc), realizados em 23 pacientes com epilepsia focal de difícil controle, encontraram os seguintes resultados: 17 (74%) dos 23 pacientes que realizaram SPECT interictal apresentaram hipoperfusão correspondente ao foco eletrofisiológico (evidenciado pelo EEG), e 6 pacientes apresentaram SPECT normal; 18 (86%) dos 21 pacientes que realizaram SPECT ictal apresentaram hiperperfusão regional no mesmo local do foco eletrofisiológico e 3 pacientes hipoperfusão similar à do SPECT interictal. Os autores concluem que o SPECT ictal constitui método mais efetivo para localização de foco epileptogênico.

Lancman et al.<sup>21</sup>, em estudo prospectivo, avaliaram os benefícios potenciais do uso do SPECT ictal e interictal, com injeção de ECD-<sup>99m</sup>Tc, para lateralização de focos epileptogênicos em dez pacientes com epilepsia parcial de difícil controle, candidatos ao tratamento cirúrgico. Os estudos ictais evidenciaram hiperperfusão em oito dos dez pacientes, e o SPECT interictal hipoperfusão focal em três casos.

Lee et al.<sup>9</sup> em estudo retrospectivo de 19 pacientes com ELT, submetidos a EEGs e SPECTs ictais e interictais, e que tiveram sucesso após tratamento cirúrgico, encontraram lateralização correta do SPECT interictal em 8 de 9 pacientes com alterações epileptiformes unilaterais ao EEG, e em 5 de 10 pacientes com alterações bilaterais. O SPECT ictal apresentou concordância maior com o EEG realizado concomitantemente, mas lateralização correta da região epileptogênica ocorreu em apenas 11 de 19 pacientes. Os autores puderam evidenciar que o SPECT interictal foi mais sensível e revelador em pacientes com descargas epileptiformes interictais unitemporais do que em pacientes com descargas bitemporais. Neste estudo, o SPECT ictal apresentou frequente lateralização falsa.

Carrilho et al.<sup>23</sup> estudaram 26 pacientes com ELT e tomografia computadorizada (TC) do crânio normal, submetidos a RM e SPECT interictal. Dezesesseis (61,5%) das RMs e 17 (65,4%) dos SPECTs apresentaram algum tipo de anormalidade. A concordância entre SPECT e RM ocorreu em 8 (30,7%) pacientes e entre SPECT e EEG em 15 (57,7%). A concordância entre SPECT, RM e EEG ocorreu em 7 (26,9%) pacientes. Os autores concluem que SPECT interictal tem valor na detecção e lateralização de anormalidades em epilepsia do lobo temporal, porém que o mesmo

não deve ser utilizado isoladamente na detecção de focos temporais.

Este estudo teve como objetivo avaliar a utilidade do SPECT cerebral interictal na localização do foco epileptogênico em pacientes com ELT de difícil controle.

## MÉTODOS

Foi realizado estudo prospectivo, transversal, que incluiu 23 pacientes provenientes do Programa de Epilepsias do Serviço de Neurologia do HUCFF/UFRJ, protocolados na Ficha Padrão de Atendimento a Pacientes com Epilepsia (proposta pela Liga Brasileira de Epilepsia, Capítulo do Rio de Janeiro)<sup>31</sup>. Os pacientes apresentavam critérios pré-estabelecidos de ELT de difícil controle, verificados através de anamnese, exame físico, EEG interictal de superfície com alterações epileptiformes (descargas de pontas, ondas agudas e/ou ondas lentas) temporais (uni ou bilaterais, nem sempre resritas à região temporal), e TC do crânio normal. Os critérios fundamentaram-se nas características gerais e eletrencefalográficas interictais da ELT, propostas pela classificação da *International League Against Epilepsy* (ILAE), de 1989<sup>32</sup>. Onze pacientes realizaram RM do crânio. A RM foi realizada fora do HUCFF, em centro de referência no Rio de Janeiro, seguindo a rotina de investigação para epilepsia. A média de idade dos pacientes no momento da inclusão nesse estudo foi 30,34  $\pm$  8,91 anos, com idade mínima de 18 anos e máxima de 49 anos. Doze pacientes eram do sexo masculino e 11 do sexo feminino. O tempo médio de duração da doença era de 18,13  $\pm$  9,73 anos, com tempo mínimo de três anos e máximo de 35 anos. Os pacientes estavam recebendo droga antiepiléptica pelo menos por dois anos, em monoterapia ou em terapia combinada, com dosagem sérica dentro da faixa terapêutica, indicando adesão ao tratamento.

O SPECT cerebral foi realizado com a injeção de etileno dicisteína dietil éster (ECD-<sup>99m</sup>Tc) (radiofármaco com estabilidade *in vitro* em torno de seis horas, lipofílico, neutro e de alta pureza<sup>21</sup>), no Serviço de Medicina Nuclear do HUCFF/UFRJ. Um aparelho gama câmara (Siemens, tipo Diacam-SPECT) de detector único foi utilizado para aquisição das imagens. As imagens foram reconstruídas num computador ICON (Macintosh), utilizando *software* TC.brain (próprio do aparelho) e um filtro *Butterworth*.

Antes da injeção do radiofármaco, os pacientes permaneceram cerca de 30 a 45 minutos em repouso, em sala com ambiente tranquilo. A dose utilizada de ECD-<sup>99m</sup>Tc foi de 20 a 30 mCi (dose preconizada para adultos<sup>21</sup>), por via intravenosa. A aquisição das imagens foi realizada cerca de 30 a 60 minutos após a injeção do radiofármaco, tendo sido realizados 64 cortes, com duração de 32 segundos cada corte. Os planos de corte estudados foram o transversal, sagital e coronal, e as anormalidades descritas foram observadas em pelo menos duas incidências.

O SPECT foi realizado no período interictal, com intervalo de pelo menos 24 horas entre a última crise e a realização do exame.

### Tratamento e análise estatística

Para inferência matemático-estatística foram utilizados valores gerados por estruturas *fuzzy*, que transformam variáveis linguísticas qualitativas, inerentes à comunicação humana, em variáveis numéricas compreensíveis por computadores<sup>33-35</sup>. Para efeito de comparação, foram consideradas séries estatísticas geradas a partir da análise de seis estudos da literatura, com características populacionais semelhantes, todas compostas através do método de incrementos marginais, após serem submetidas ao mesmo tratamento (todas as séries foram submetidas ao tratamento *fuzzy*). Foram consideradas as séries de Lamusuo et al.<sup>12</sup>, Guillon et al.<sup>29</sup>, Runge et al.<sup>30</sup>, Lancman et al.<sup>21</sup>, Lee et al.<sup>9</sup>, e Carrilho et al.<sup>23</sup>. Tecnicamente, esses estudos podem ser considerados como amostras de um estudo de maior amplitude, para efeito de inferência do universo. O processo tem início na representação linguística de observações cognitivas. À medida que a complexidade do sistema aumenta, os algoritmos clássicos perdem sua precisão, a informação torna-se imprecisa ou ambígua<sup>34</sup>. É nesse estágio que a lógica *fuzzy* fornece os recursos para melhor entendimento do comportamento do sistema<sup>33-35</sup>. A lógica *fuzzy*, introduzida na década de 60 por Zadeh<sup>33</sup>, na Universidade da Califórnia, vem sendo cada vez mais utilizada em medicina, especialmente em relação à interpretação de exames complementares<sup>34</sup>. De forma geral, são especialistas que estabelecem os valores matemáticos em função da importância ou peso de cada atributo. Tais atributos podem ser fortemente correlacionados, ter correlação parcial ou relativa, não apresentar correlação aparente ou não ter correlação. Nesse estudo, como o mais significativo era a geração de séries estatísticas para efeitos de correlação, foram estabelecidos valores com per-

tinência máxima para os suportes, valores para as variáveis sem correlação aparente, para as variáveis com relativa correlação e para as variáveis com alto grau de correlação. Segundo critérios *fuzzy* de técnica imagem-interpretação, atribuiu-se maior valor (valor 2,0) para o SPECT com alterações do mesmo lado do EEG, uni ou bilateral. O valor 1,5 foi atribuído ao SPECT anormal unilateral associado ao EEG com alterações bilaterais, e valor 1,0 foi atribuído ao SPECT normal. Pelo fato do EEG com anormalidade temporal ter sido um dos critérios diagnósticos de inclusão no estudo, a ele foi atribuído valor 2,0 em todos os casos. Sendo a série que assume maior valor de suporte, o EEG constituiu a referência para a determinação da correspondência com o SPECT. Na análise de regressão simples entre SPECT e RM, o SPECT anormal recebeu valor 2,0, devido à possibilidade da ocorrência de alterações funcionais sem lesões estruturais. Receberam valor 2,0 as RMs com alteração do mesmo lado do SPECT, valor 1,5 a RM com alteração unilateral e SPECT bilateral e valor 1,0 as RMs normais. A partir desses valores, foram estabelecidas relações entre os resultados dos exames de SPECT interictal, EEG e RM para cada um dos pacientes. Pelo fato de ser homogêneo o tratamento dado à geração de valores ("matematização" das variáveis linguísticas), é alto o grau de confiabilidade dos resultados. Na análise de correlação múltipla, SPECT e RM evoluem em torno do EEG com valores coincidentes ou não. A Figura 1 ilustra o gráfico de representação dos valores *fuzzy*.

Listados  $n$  pacientes e considerando tais pesos ou valores de suporte, a composição das séries ocorreu por incrementos marginais. Com o critério estabelecido, a ordem dos pacientes não interfere nos valores. Por exemplo, seja 1,0 o valor de correspondência do primeiro paciente listado,

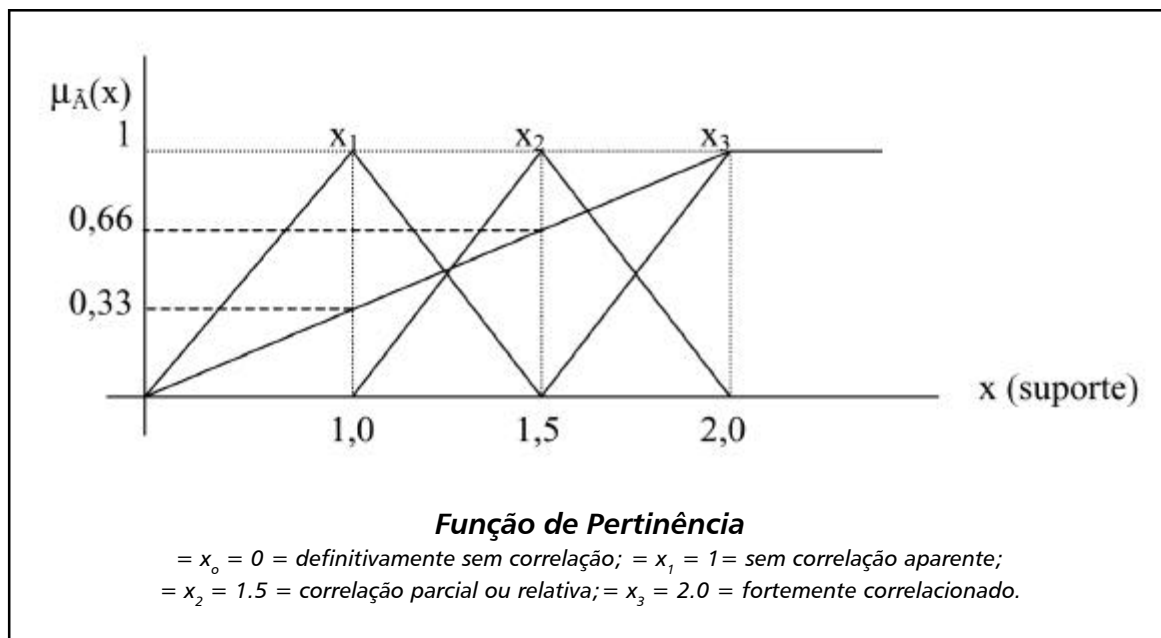


Fig 1. Conjunto das variáveis correlacionadas, representação dos valores *fuzzy*. X1-Variáveis sem correlação aparente; X2-variáveis com relativa correlação; X3-variáveis com alto grau de correlação.

seja 2,0 o do segundo paciente listado, os dois primeiros valores da série serão 1,0 e 3,0, dado que o incremento é 2,0.

Para validar os resultados da análise estatística através de regressões, foram estabelecidos os intervalos de confiança e realizados os testes de hipótese para beta ( $\beta$ ). O valor de prova ( $p$ ) foi calculado através do teste *t de Student*. A análise estatística foi realizada com o auxílio do programa SPSS.8 (*Statistical Products & Service Solutions*), junto ao Programa de Engenharia de Produção da Coordenação dos Programas de Pós-Graduação em Engenharia (COPPE) da UFRJ e *Laboratoire d'Analyse e d'Architecture de Systèmes* de Toulouse, França.

Esse estudo foi aprovado pela Comissão de Investigação Científica (CIC) e pelo Comitê de Ética em Pesquisa (CEP) do HUCFF/UFRJ.

## RESULTADOS

Dos 23 pacientes estudados, 12 (52,2%) apresentaram SPECT anormal. Entre esses 12 pacientes, cinco (41,6% dos SPECTs anormais) apresentaram alterações unilaterais ao SPECT do mesmo lado do EEG, sendo que quatro deles apresentaram hipoperfusão e um apresentou hiperperfusão localizada. Três pacientes (25% dos SPECTs anormais) apresentaram hipoperfusão bilateral ao SPECT com alterações também bilaterais ao EEG. Quatro pacientes (33,3% dos SPECTs anormais) apresentaram hipoperfusão unilateral ao SPECT e as alterações eletrencefalográficas eram bilaterais.

Onze dos 23 pacientes haviam também realizado RM do crânio, tendo sido constatada anormalidade em três (27,2%) casos (tumor têmporo-parietal direito, atrofia hipocampal à direita e atrofia hipocampal bilateral). Houve lateralização concordante com o SPECT nos três casos. As oito RMs restantes foram normais. Os resultados do SPECT, EEG e RM encontram-se na Tabela 1.

Após a transformação dos dados para análise estatística, tendo sido atribuídos valores para cada resultado de SPECT, EEG e RM, foram observados índices de correlação entre SPECT X EEG (correlação de *Pearson* = 0,998,  $p < 0,0005$ ), SPECT X RM (correlação de *Pearson* = 0,998,  $p < 0,0005$ ) e SPECT X EEG X RM (correlação de *Pearson* = 0,998) altamente significativos, com níveis de significância de 0,01 e intervalo de 99% de confiança em todas as correlações. Os índices de correlação encontrados entre as séries estudadas foram semelhantes aos do presente estudo (Tabela 2). Os gráficos das correlações entre as diferentes séries são ilustrados nas Figuras 2 e 3, evidenciando desvios não significativos das retas estimadas.

## DISCUSSÃO

O SPECT apresentou bom índice de lateralização concordante com o EEG interictal e houve correla-

ção com todas as RMs anormais. Considerando que o SPECT anormal ocorreu em 12 pacientes (52,2%) sendo que cinco (41,6% dos casos com SPECT anormal) apresentaram alteração bilateral no SPECT e EEG, e houve correlação topográfica com todas as RMs anormais, os resultados obtidos comparam-se aos da literatura pesquisada. Em apenas um paciente evidenciou-se hiperperfusão focal ao SPECT. Esse paciente era portador de lesão tumoral (astrocitoma fibrilar grau II-OMS), detectada à RM, sendo essa a possível causa da hiperperfusão interictal.

Tabela 1. Resultados de SPECT interictal, EEG e RM.

Paciente	Idade/ Sexo	SPECT Interictal	EEG	RM
1. SRMM	44/F	N	TE	NR
2. LFW	30/F	FPE/OD	TB	AHB
3. FMB	27/F	TD	TD	NR
4. LPB	25/F	N	TD	N
5. MAGC	34/F	TPE	FTE	N
6. JHPS	40/M	N	TB	NR
7. ASP	19/M	PD	TB	NR
8. DSR	26/F	N	TB	NR
9. LCSA	21/M	D	CT	NR
10. MFSR	32/F	PE	TB	N
11. CAA	32/M	TPD	FTD	TTPD
12. RA	30/M	N	CT	NR
13. ICM	34/M	PB	TB	AHD
14. RRF	25/M	N	TB	NR
15. YBA	18/F	TD	TD	N
16. MPM	21/M	TOD	TB	N
17. MSSC	35/F	N	TB	N
18. WSC	34/M	FD	TB	N
19. MPB	19/F	N	TB	NR
20. NCA	45/F	N	TB	NR
21. RS	20/M	N	CT	NR
22. JF	49/M	N	FTD	N
23. ALA	38/M	TPE	TE	NR

EEG, eletrencefalograma; RM, ressonância magnética do crânio; F, feminino; N, normal; TE, temporal esquerdo; NR, não realizado; FPE, fronto,parietal esquerdo; OD, occipital direito; TD, temporal direito; TPE, têmporo,parietal esquerdo; FTE, fronto,temporal esquerdo; M, masculino; TB, temporal bilateral; AHB, Atrofia hipocampal bilateral; PD, parietal direito; D, difuso; CT, centro,temporal bilateral; PE, parietal esquerdo; TPD, têmporo,parietal direito; FTD, Fronto,temporal direito; TTPD, tumor têmporo,parietal direito; PB,parietal bilateral; AHD, atrofia hipocampal direita; TOD, têmporo,occipital direito; FD, frontal direito.

Tabela 2. Comparação dos resultados de seis séries da literatura com os da presente amostra, após submetidas ao mesmo tratamento estatístico.

Autores/Ano	SPECT X EEG	SPECT X RM	SPECT X EEG X RM
Lamusuo et al. <sup>12/</sup> 1997	CP-1,000	CP-0,995	CP-1,000
	DP-0,008	DP-0,038	DP-0,088EEG
	t-121,559	t-36,110	0,121RM
	p<0,005	p<0,005	S-0,01
	S-0,01	S-0,01	n-18
Runge et al. <sup>30/</sup> 1997	CP- 0,997	CP-0,998	CP-0,998
	DP-0,14	DP-0,14	DP-0,211EEG
	t-60,622	t-74,702	0,256RM
	p<0,0005	p<0,0005	S-0,01
	S-0,01	S-0,01	n-23
Guillon et al. <sup>29/</sup> 1997	CP-0,999	CP-0,994	CP-0,999
	DP-0,10	DP-0,031	DP-0,819EEG
	t-93,167	t-38,882	0,113RM
	p<0,0005	p<0,0005	S-0,01
	S-0,01	S-0,01	n-20
Lancman et al. <sup>21/</sup> 1997	CP-0 ,996	CP-0, 993	CP-0,997
	DP-0,23	DP-0,04	DP-0,332EEG
	t-30,711	t-24,107	0,459RM
	p<0,0005	p<0,0005	S-0,01
	S-0,01	S-0,01	n-10
Lee et al. <sup>9/</sup> 1997	CP-0,999	ND	ND
	DP-0,11		
	P<0,0005		
	t-83,899		
	S-0,01		
Carrilho et al. <sup>23/</sup> 1994	CP-0 ,999	CP-0 ,999	CP-0,999
	DP-0,10	DP-0,009	DP-0,211EEG
	t-120,411	t-146,389	0,256RM
	p<0,0005	p<0,0005	S-0,01
	S-0,01	S-0,01	n-26
Andraus et al.	CP-0,998	CP-0,998	CP-0, 998
	DP-0,009	DP-0,32	DP-0,173EEG
	t-79,099	t-47,545	0,288RM
	p<0,0005	p<0,0005	S-0,01
	S-0,01	S-0,01	n-11

SPECT, tomografia por emissão de fóton único; EEG, eletrencefalograma; RM, ressonância magnética; CP, correlação de Pearson; DP, desvio padrão; t, valor de t; p, valor de prova; S, nível de significância; n, número de pacientes (amostra); ND, não disponível.

O SPECT interictal pode delimitar áreas disfuncionais relacionadas ao foco epileptogênico. Essas áreas nem sempre são o foco primário, mas sua extensão pode estar correlacionada topograficamente com ele. Runge et al.<sup>30</sup> demonstraram que dois de

três pacientes com hipoperfusão adicional em áreas remotas ao foco eletrofisiológico apresentaram correlação do resultado do SPECT com alterações morfológicas evidenciadas à RM (cisto cortical e atrofia pós-traumática). Algumas vezes, a área de hipoperfu-

são pode ser abrangente, envolvendo todo o lobo temporal ou hemisfério cerebral, e a crise ter início nas estruturas mediais daquele lado, por exemplo. Sendo assim, foi necessária a atribuição de valores graduados aos resultados do SPECT, uma vez que não foi realizado EEG nem monitorização prolongada por vídeo-EEG concomitantemente ao SPECT, nem eletrodos intra-

cranianos para localização mais precisa do foco eletrofisiológico em nenhum dos casos, não nos permitindo invalidar os resultados de SPECT que não tiveram lateralização correspondente ao EEG ou que não apresentaram alterações exatamente na mesma região que o EEG. Considerando que a lógica *fuzzy* reconhece uma série de valores, assegurando que a ver-

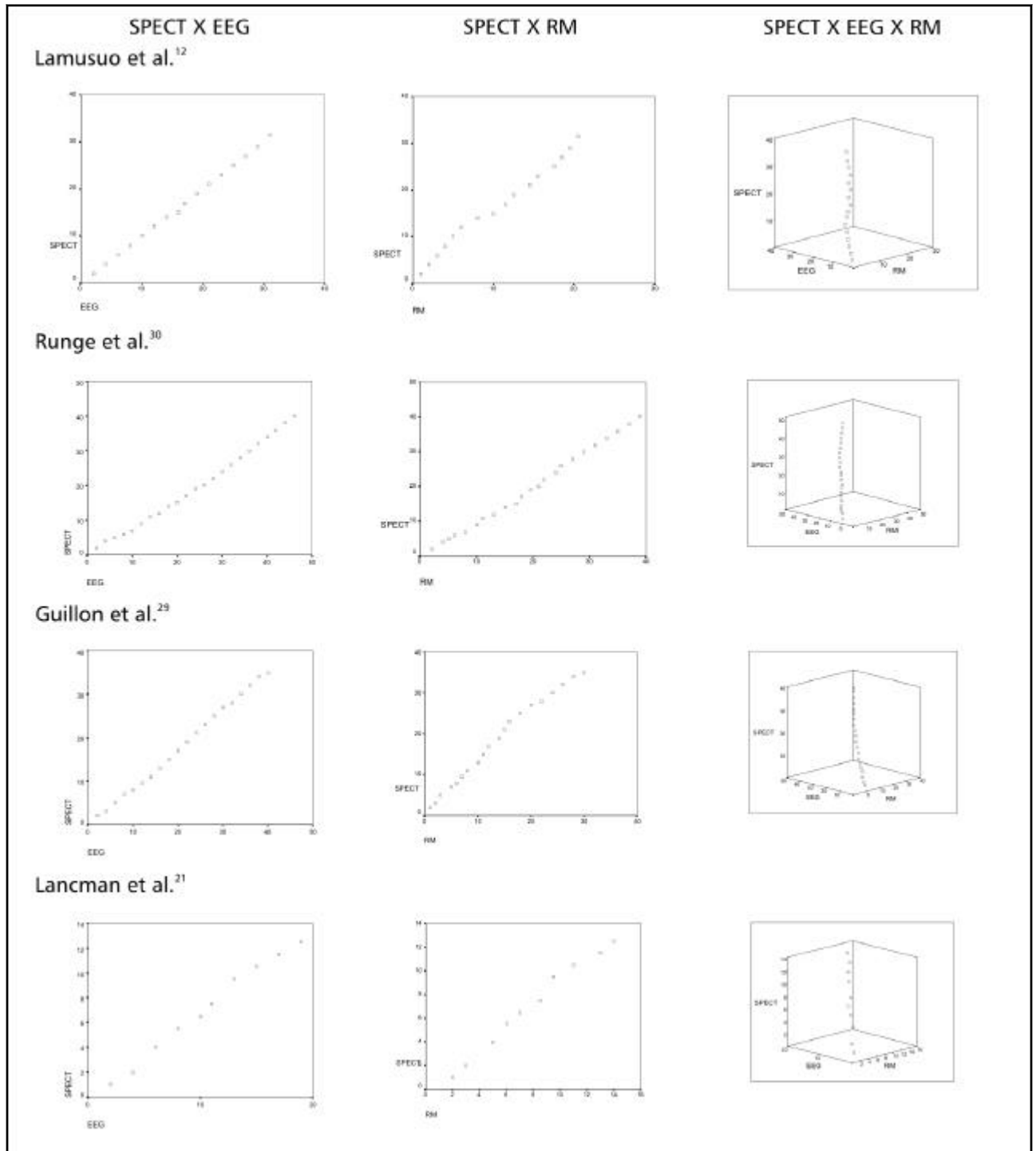


Fig 2. Gráficos das análises de regressão entre SPECT X EEG, SPECT X RM e SPECT X EEG X RM a partir das séries de Lamusuo et al., Runge et al., Guillon et al., e Lancman et al., com desvios não significativos das retas estimadas, para comparação.

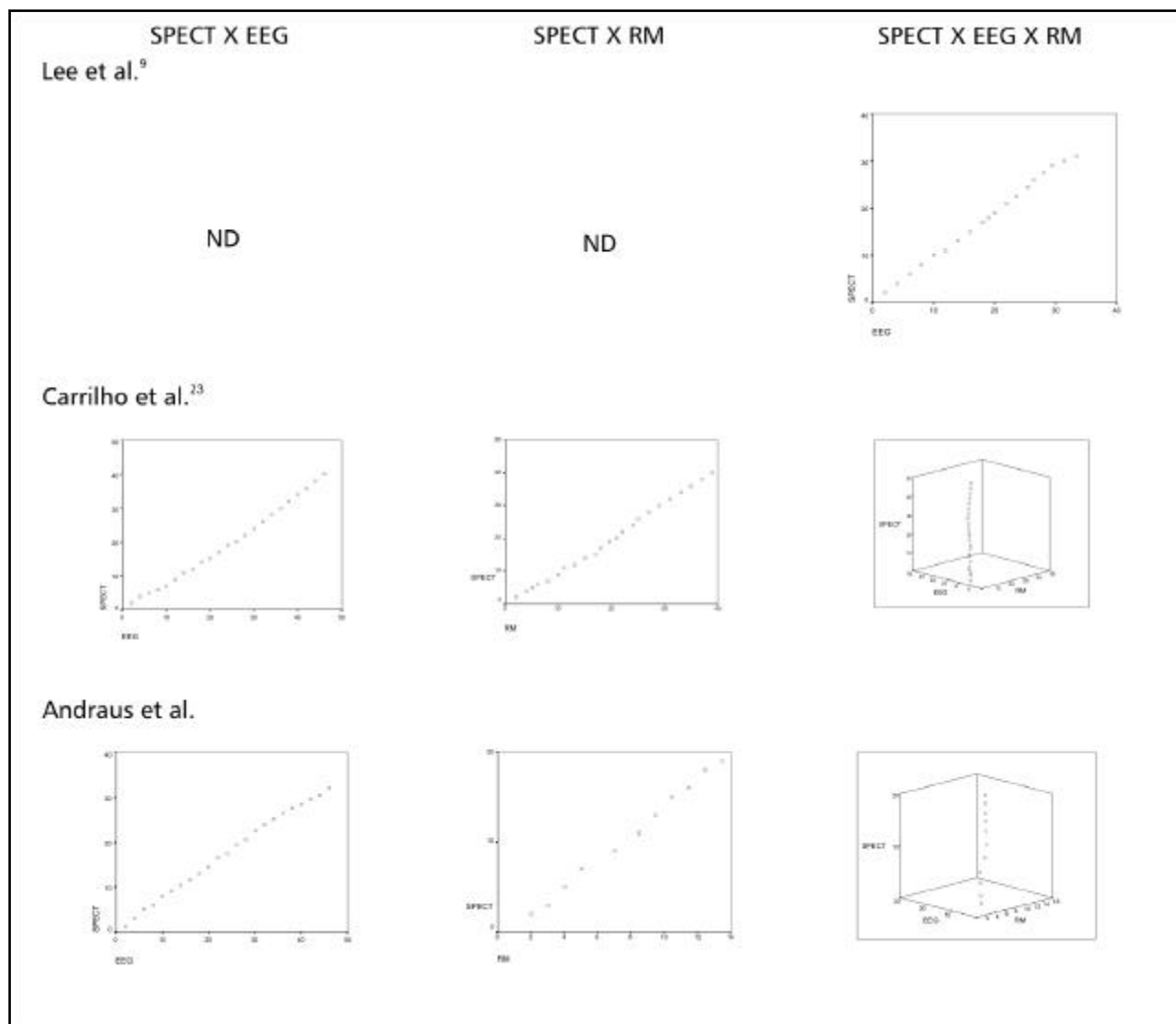


Fig 3. Gráficos das análises de regressão entre SPECT X EEG, SPECT X RM e SPECT X EEG X RM a partir das séries de Lee et al, Carrilho et al e Andraus et al, com desvios não significativos das retas estimadas, para comparação. ND, não disponível.

dade é uma questão de graduação, tornando expressões qualitativas perfeitamente manuseáveis estatisticamente, utilizamos essa metodologia no tratamento estatístico de nossos dados. Foi estabelecida a hipótese de uma alta correlação entre SPECT, EEG e RM.

Quando os dados obtidos pelos diferentes métodos são concordantes, a possibilidade de um diagnóstico topográfico preciso aumenta. Foram atribuídos graus de relevância que transformaram variáveis qualitativas em valores numéricos, passando-se à geração de séries que se permitiram à correlação. Dada a nossa estrutura de pesquisa, foi possível considerar como amostras paramétricas seis estudos da literatura, para comprovar ou não a hipótese básica estabelecida, ou seja, a da utilidade do SPECT interictal. Tal hipótese seria confirmada por regressões múltiplas e altas correlações entre os três métodos complemen-

tares. A observação dos gráficos tridimensionais (Figs 2 e 3) confirma essa constatação, pelos pontos projetados do SPECT interictal, com desvios mínimos das retas estimadas.

### CONCLUSÃO

O SPECT interictal mostrou-se útil no auxílio ao diagnóstico topográfico da epilepsia do lobo temporal de difícil controle, apresentando grau de correlação (lateralização) significativo com o EEG e a RM. Os estudos de correlação entre as séries estudadas apresentaram resultados semelhantes entre si.

### REFERÊNCIAS

1. Bonte FJ, Stokely EM, Devous MD, Homan RW. Single photon emission tomographic determination of rCBF. *Am J Neuroradiol* 1983;4:544-546.
2. Berkovic SF, Newton MR. Single photon emission computed tomography. In Engel J Jr, Pedley TA (eds). *Epilepsy: a comprehensive textbook*. Philadelphia: Lippincott-Raven, 1998:969-975.



3. Zupal GI, Spencer SS, Imam K, et al. Difference images calculated from ictal and interictal technetium-99m-HMPAO SPECT scans of epilepsy. *J Nucl Med* 1995;36:684-689.
4. Oliveira AJ, Hilário LN, Anselmi OE. SPECT cerebral: princípios e aspectos técnicos. In Costa JC da, Palmira A, Yacubian EMT, Cavalheiro EA (eds). *Fundamentos neurobiológicos das epilepsias: aspectos clínicos e cirúrgicos* Volume I. São Paulo: Lemos, 1998:659-671.
5. Buchpiguel CA, Tazima S, Portela LAP, et al. O impacto das tecnologias PET e SPECT no tratamento cirúrgico das epilepsias. *Médicos HC-FMUSP* 1999;7:40-44.
6. Treves ST, Connolly LP. Single-photon emission computed tomography (SPECT) in pediatric epilepsy. *Neurosurg Clin N Am* 1995;6:473-480.
7. Hogan RE, Cook MJ, Binns DW, et al. Perfusion patterns in postictal 99mTc-HMPAO-SPECT after coregistration with MRI in patients with mesial temporal lobe epilepsy. *J Neurol Neurosurg Psychiatry* 1997;63:235-239.
8. Kuikka JT, Mervaala E, Vanninen E, Kälviäinen R. Does technetium-99m bicisate image local brain metabolism in late ictal temporal lobe epilepsy? *Eur J Nucl Med* 1994;21:1247-1251.
9. Lee BI, Lee JD, Kim JY, et al. Single photon computed tomography-EEG relations in temporal lobe epilepsy. *Neurology* 1997;49:981-991.
10. O'Brien TJ, So EL, Mullan BP, et al. Subtraction SPECT co-registered to MRI improves postictal SPECT localization of seizure foci. *Neurology* 1999;52:137-146.
11. Varma AR, Moriarty J, Costa DC, et al. HMPAO SPECT in non-epileptic seizures: preliminary results. *Acta Neurol Scand* 1996;94:88-92.
12. Lamusuo S, Ruottinen HM, Knuuti J, et al. Comparison of (18F) FDG-PET, (99mTc)-HMPAO-SPECT, and (<sup>223</sup>I)-Iomazenil-SPECT in localizing the epileptogenic cortex. *J Neurol Neurosurg Psychiatry* 1997;63:743-748.
13. Lewis DH. Functional brain imaging with cerebral perfusion SPECT in cerebrovascular disease, epilepsy and trauma. *Neurosurg Clin N Am* 1997;8:337-344.
14. Wichert-Ana L, Velasco TR, Terra-Bustamante VC, et al. Typical and atypical perfusion patterns in periictal SPECT of patients with unilateral temporal lobe epilepsy. *Epilepsia* 2001;42:660-666.
15. Bustamante VCT, Sakamoto AC. Epilepsias do lobo temporal: características clínicas e semiologia crítica ao vídeo-EEG. In Yacubian EMT, Garzon E, Sakamoto AC (eds). *Vídeo-eletrencefalografia: fundamentos e aplicação nas epilepsias*. São Paulo: Lemos, 1999:73-81.
16. Engel J Jr. Introduction to temporal lobe epilepsy. *Epilepsy Res* 1996;26:141-150.
17. Guerreiro CAM, Guerreiro MM. Epilepsia: o paciente otimamente controlado. São Paulo: Lemos, 1999.
18. Crespel A, Baldy-Moulinier M, Coubes P, Chevallier J. Localizing and prognosis value of 99Tcm-ECD SPECT in patients with refractory temporal lobe epilepsies. *Rev Neurol* 2001;157:639-648.
19. Zentner J, Hufnagel A, Wolf HK, et al. Surgical treatment of neoplasms associated with medically refractory temporal lobe epilepsy. *Neurosurgery* 1997;41:378-386.
20. Ho SS, Berkovic SF, Berlangieri SU, et al. Comparison of ictal SPECT and interictal PET in the presurgical evaluation of temporal lobe epilepsy. *Ann Neurol* 1995;37:738-745.
21. Lancman ME, Morris HH, Raja SR, Jo Sullivan M, Saha G, Go R. Usefulness of ictal and interictal <sup>99m</sup>Tc ethyl cysteinate dimer single photon emission computed tomography in patients with refractory partial epilepsy. *Epilepsia* 1997;38:466-471.
22. Alves-Leon SV, Andraus ME, D'Andrea I. Neuroimagem nas epilepsias refratárias. In Quirico-Santos T, Carvalho RP (eds). *I Simpósio de neuroimunologia; interações neuroimunes: implicações na homeostasia e nos processos patológicos*. Niterói: Imprensa Universitária/UFF, 1999:20-22.
23. Carrilho PG, Yacubian EMT, Cukierti A, Fiore LA, et al. MRI and brain SPECT findings in patients with unilateral temporal lobe epilepsy and normal CT scan. *Arq Neuropsiquiatr* 1994;52:149-152.
24. Duncan JS. Imaging and epilepsy. *Brain* 1997;120:339-377.
25. Oliveira AJ, Costa JC, Hilário LN, Anselmi OE, Palmira A. Localization of the epileptogenic zone by ictal and interictal SPECT with <sup>99m</sup>Tc-Ethylcysteinate dimer in patients with medically refractory epilepsy. *Epilepsia* 1999;40:693-702.
26. Devous MD, Thisted RA, Morgan GF, Leroy RF, Rowe CC. SPECT brain imaging in epilepsy: a meta-analysis. *J Nucl Med* 1998;39:285-293.
27. Duncan R, Patterson J, Hadley D, Roberts R, Bone I. Interictal temporal hypoperfusion is related to early-onset temporal lobe epilepsy. *Epilepsia* 1996;37:134-140.
28. Schmitz EB, Costa DC, Jackson GD, et al. Optimised interictal HMPAO-SPECT in the evaluation of partial epilepsies. *Epilepsy Res* 1995;21:159-167.
29. Guillon B, Duncan R, Biraben A, Bernard A-M, Vignat J-P, Chauvel P. Correlation between interictal regional cerebral blood flow and depth-recorded interictal spiking in temporal lobe epilepsy. *Epilepsia* 1998;39:67-76.
30. Runge U, Kirsch G, Petersen B, et al. Ictal and interictal ECD-SPECT for focus localization in epilepsy. *Acta Neurol Scand* 1997; 96: 271-276.
31. Sarmiento MR, Alvarenga RP, Alves SV. Ficha de sistematização de atendimento ao paciente com crises epiléticas: estudo multicêntrico. *Arq Neuro Psiquiatr* 1992;50:45.
32. Commission on Classification and Terminology of The International League Against Epilepsy. Proposal for revised classification of epilepsies and epileptic syndromes. *Epilepsia* 1989;30:389-399.
33. Zadeh LA. Fuzzy sets. *Information and Control* 1965;8:338-353.
34. Teodorescu HN, Kandel A, Jain LC. Fuzzy and neuro-fuzzy systems in medicine (International series on Computational Intelligence). Portland: Booknews, 1998.
35. Shaw IS, Simões MG. Controle e modelagem fuzzy. São Paulo: Edgard Blucher/FAPESP, 1999.