

# Síndrome do nevus organóide - relato de caso

## *Organoid nevus syndrome - case report*

Priscilla Luppi Ballalai<sup>1</sup>  
Denise Emiko Hirashima<sup>2</sup>  
Rafael Piuma Pólvera<sup>3</sup>  
Moacyr Rigueiro<sup>4</sup>  
Márcia Lowen<sup>5</sup>

### RESUMO

Os autores apresentam um caso de uma criança com síndrome do nevus organóide, que se caracteriza pela presença de uma lesão epibulbar em olho direito, associada a nevus sebáceo de Jadassohn em couro cabeludo e cisto de aracnóide na fossa temporal. O exame anatomopatológico da lesão ocular revelou a presença de tecidos de origem ectodérmica e mesodérmica, levando ao raro diagnóstico de coristoma epibulbar complexo. A síndrome é raramente descrita na literatura oftalmológica. São feitas considerações a respeito das alterações oftalmológicas e sistêmicas associadas a esta síndrome.

**Descritores:** Nevo/patologia; Hamartoma; Coristoma; Síndromes neurocutâneas/ diagnóstico; Neoplasias oculares/patologia; Organóides/patologia; Relato de caso; Criança

### INTRODUÇÃO

O nevus sebáceo de Jadassohn é uma lesão cutânea congênita, que ocorre com mais frequência em couro cabeludo, região retroauricular e ocasionalmente no pescoço e tronco<sup>(1)</sup>.

Apesar de ser raramente descrito na literatura oftalmológica, o nevus sebáceo de Jadassohn está ocasionalmente associado a alterações oculares, neurológicas e outras anormalidades sistêmicas<sup>(2)</sup>.

A associação de nevus sebáceo de Jadassohn com essas alterações têm semelhança com as facomatoses, e é chamada de Síndrome do Nevus Organóide<sup>(2)</sup>.

Relatamos um caso de Síndrome do Nevus Organóide, com alterações oculares e no sistema nervoso central, com 2 anos de “follow up”, correlacionando com relatos da literatura.

### MÉTODOS

Em janeiro de 1998, um bebê de 8 meses, masculino, pardo, foi referido ao Serviço de Oftalmologia da Faculdade de Medicina de Mogi das Cruzes, São Paulo, para avaliação de uma lesão epibulbar no olho direito desde o nascimento. A criança havia nascido de parto normal, a termo, sem intercorrências. Apresentava desenvolvimento normal para a idade, gozando de boa saúde. A história familiar era negativa para tumores ou qualquer outra doença.

Ao exame observava-se uma lesão linear no couro cabeludo à direita, de coloração acastanhada, com presença de alopecia na região (Figura 1).

Na pálpebra superior ipsilateral observava-se um coloboma incompleto no terço medial (Figura 2).

Ao exame oftalmológico a criança era capaz de fixar e seguir objetos com ambos os olhos.

<sup>1</sup> Chefe do Setor de Tumores Oculares do Setor de Oftalmologia da Faculdade de Medicina de Mogi das Cruzes - SP. Médica Colaboradora do Setor de Tumores Oculares da Universidade Federal de São Paulo. Escola Paulista de Medicina.

<sup>2</sup> Residente do segundo ano do Setor de Oftalmologia da Faculdade de Medicina de Mogi das Cruzes - SP.

<sup>3</sup> Residente do primeiro ano do Setor de Oftalmologia da Faculdade de Medicina de Mogi das Cruzes - SP.

<sup>4</sup> Professor Assistente do Departamento de Anatomia Patológica da Universidade Federal de São Paulo. Escola Paulista de Medicina.

<sup>5</sup> Médica Patologista do Departamento de Anatomia Patológica da Universidade Federal de São Paulo. Escola Paulista de Medicina.

**Endereço para correspondência:** Priscilla L. Ballalai - R. Embaú, 206/14 - São Paulo (SP) CEP 04039-060.

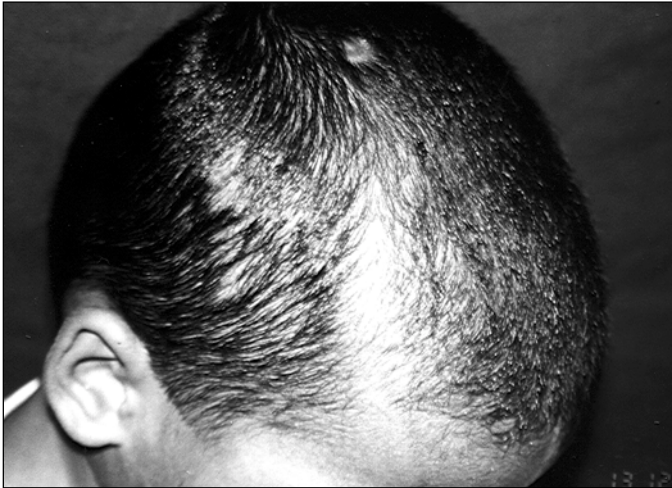


Figura 1 - Lesão linear em couro cabeludo com área de alopecia

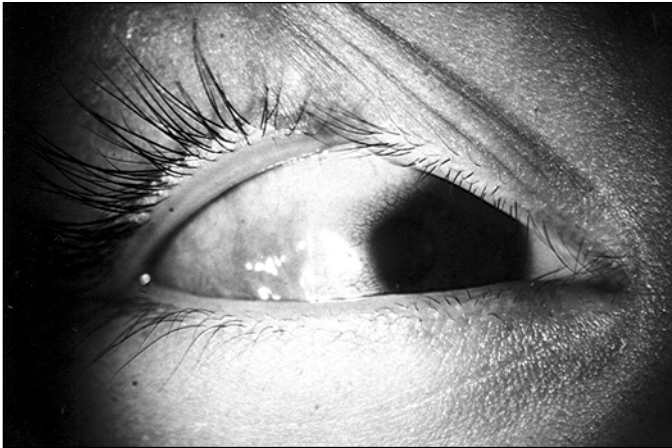

Figura 2 - Coloboma incompleto de pálpebra superior e coristoma complexo epibulbar temporal com opacificação da córnea adjacente

À biomicroscopia do olho direito observava-se uma lesão epibulbar em toda a região temporal, de coloração rósea, se estendendo até o limbo, com opacificação da córnea adjacente, estando o restante da córnea inalterado. A câmara anterior, íris e cristalino não apresentavam alterações (Figura 2). O exame oftalmológico do olho esquerdo era normal. O mapeamento de retina estava normal em ambos os olhos.

A hipótese diagnóstica foi de um coristoma epibulbar associado ao nevus sebáceo de Jadassohn. A criança foi então encaminhada à Dermatologia e Pediatria para avaliação.

A criança apresentava desenvolvimento neuropsicomotor próprio para a idade, sem outras alterações sistêmicas. A tomografia computadorizada de crânio evidenciou um cisto de aracnóide na fossa temporal direita (Figura 3).

Foi realizada uma biópsia incisional da lesão ocular, cujo anátomo-patológico evidenciou a presença de focos de tecido adiposo e tecido muscular liso no estroma conjuntival, sem evidência de malignidade, confirmando o diagnóstico de coristoma epibulbar complexo (Figura 4).

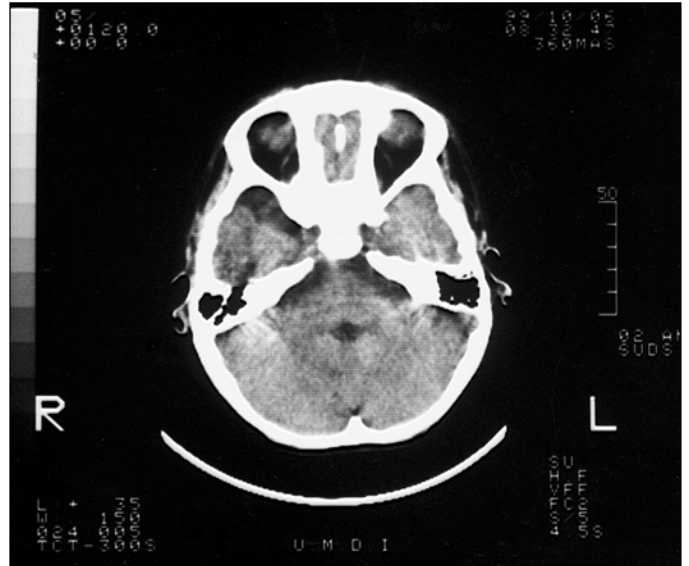


Figura 3 - Corte tomográfico evidenciando cisto de aracnóide em fossa temporal direita

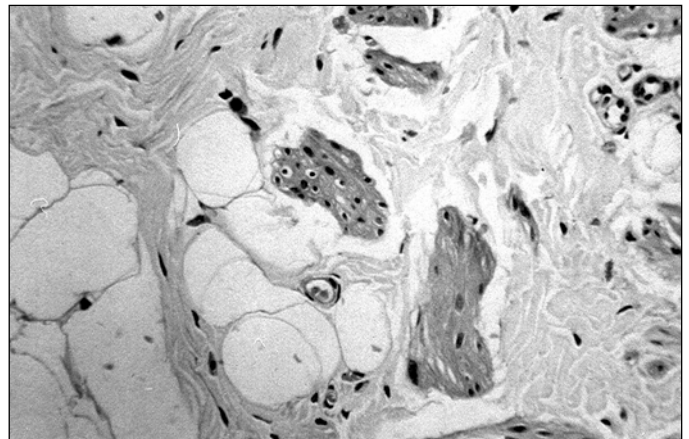


Figura 4 - Corte histológico corado por hematoxilina-eosina (400 x) - presença de tecido adiposo e tecido muscular liso no estroma conjuntival, caracterizando o coristoma complexo

Desde então a criança está em acompanhamento neste serviço, sem apresentar alterações sistêmicas. A lesão ocular também permanece inalterada.

## DISCUSSÃO

O termo nevus sebáceo de Jadassohn foi introduzido por Jadassohn em 1885<sup>(2)</sup>. A lesão cutânea é caracterizada por uma hiperplasia papilomatosa da epiderme com unidades pilosebáceas pequenas, com desenvolvimento incompleto, e glândulas sebáceas maduras<sup>(2-3)</sup>. Na infância a lesão é quiescente e na puberdade seu crescimento é acelerado, apresentando aspecto verrucoso. Na vida adulta pode se complicar com aparecimento de tumores secundários<sup>(4-5)</sup>.

A patogênese é desconhecida e sugere-se uma alteração no desenvolvimento no 7º - 8º mês de gestação<sup>(4)</sup>. A incidência estimada da Síndrome é de 0,1 - 0,3% dos nascidos vivos<sup>(4)</sup>.

O nevus sebáceo de Jadassohn pode estar associado a lesões oculares como: lipodermóides epibulbares, coristomas, pannus corneano, colobomas de pálpebras, úvea, nervo óptico, alterações no nervo óptico como macro disco óptico e hipoplasia, e presença de cartilagem intra-escleral<sup>(1-2,4,6)</sup>.

Alguns coristomas são chamados complexos por apresentarem elementos ectodérmicos e mesodérmicos. Estes coristomas são os mais raros e podem conter cartilagem, tecido adiposo, glândula lacrimal, músculo liso e osso<sup>(2)</sup>. No presente caso a presença de tecido muscular liso e adiposo confirmou o diagnóstico de coristoma complexo.

As alterações neurológicas encontradas na Síndrome incluem: atraso de desenvolvimento, convulsões, retardo mental, cistos de aracnóide, cegueira cortical, atrofia cortical, hidrocefalia, movimentos atetóticos, neuropatias cranianas, nistagmo, malformações arteriovenosas, hemiparesias e nistagmo<sup>(2,7)</sup>.

Lambert e col.<sup>(3)</sup>, revisando 20 casos publicados na literatura observaram que todas as lesões cutâneas estavam presentes desde o nascimento, porém não se observavam convulsões, alterações no SNC e retardo mental em todos os pacientes. Não há predileção por sexo ou raça e não há caráter familiar. As lesões oculares observadas foram lipodermóides conjuntivais, coloboma de pálpebra, íris, coróide, disco óptico e angiomas da órbita.

Há um potencial de desenvolvimento de lesões tumorais benignas e malignas em aproximadamente 35% dos pacientes, podendo o paciente desenvolver mais de um tipo de lesão tumoral.

As lesões mais freqüentemente associadas são: carcinoma de células basais e adenomas (siringoadenoma, hidradenoma, cistadenoma). Outras lesões descritas são: carcinoma de células escamosas, carcinoma de glândulas sebáceas e carcinoma tubular apócrino<sup>(2,8-12)</sup>.

Há necessidade de acompanhamento clínico e oftalmológico periódico dos pacientes portadores da Síndrome do Nevus Organóide, e a remoção do nevus sebáceo deve ser realizada em momento oportuno, evitando o aparecimento de lesões tumorais malignas.

---

## ABSTRACT

---

The authors present a case of a child with organoid nevus syndrome, characterized by epibulbar choristoma in the right eye, Jadassohn's nevus sebaceous in the scalp and arachnoid cyst. The pathology of the ocular lesion revealed a mixture of ectodermal and mesodermal elements, leading to the rare diagnosis of epibulbar complex choristoma. The syndrome is rarely described in the ophthalmologic literature. Some considerations are made regarding ophthalmologic and systemic associations.

**Keywords:** Nevus/pathology; Hamartoma; Choristoma; Neurocutaneous syndromes/diagnosis; Eye neoplasms/pathology; Organoids/pathology; Case report; Child

---

## REFERÊNCIAS

---

1. Shields JA, Shields CA, Eagle Jr RC, Arevalo JF, DePotter P. Ocular manifestations of organoid nevus syndrome. *Ophthalmology* 1997;104:549-57.
2. Katz B, Wiley CA, Lee VW. Optic nerve hypoplasia and syndrome of nevus sebaceous of Jadassohn. A new association. *Ophthalmology* 1987;94:1570-6.
3. Lambert HM, Sipperley JO, Shore JW, Dieckert JP, Evans R, Lowd DK. Linear nevus sebaceous syndrome. *Ophthalmology* 1987;94:278-82.
4. Stravrianeas NG, Katoulis AC, Stratigeas NP, Karagianni JN, Patertou-Stavrianea M, et al. Development of multiple tumors in a sebaceous nevus of Jadassohn. *Dermatology* 1997;195:155-8.
5. Vázquez MA, Garcia SM, Cabrera HN. Nevo de Jadassohn de aparición tardía. *Arch Argent Dermatol* 1998;48:69-71.
6. Kruse E, Rohrschneider K, Burk RO, Volcker HE. Nevus sebaceous of Jadassohn associated with macro optic discs and conjunctival choristoma. *Arch Ophthalmol* 1998;116:1379-81.
7. Vles JSH, Degraeuwe P, de Cock P, Casaer P. Neuroradiological findings in Jadassohn nevus phakomatosis: a report of four cases. *Eur J Pediatr* 1985; 144:290-4.
8. Weng CJ, Tsai YC, Chen TJ. Jadassohn's nevus sebaceous of the head and face. *Ann Plast Surg* 1990;25:100-2.
9. Hagan WE. Nevus sebaceous of Jadassohn: the head and neck manifestations. *Laryngoscope* 1987;97(8 pt1):909-14.
10. Gómez ML, Gallegos MC, Cabrera HN, Garcia SM. Nevo de Jadassohn. estudio clínico e morfológico. Sus asociaciones. *Arch Argent Dermatol* 1994; 44:227-34.
11. Jaeyk WK, Requena L, Sanchez Y, Judd MJ. Tubular apocrine carcinoma arising in a nevus sebaceous of Jadassohn. *Am J Dermatopathol* 1998;20:389-92.
12. Pe'er J, Ilisar M. Epibulbar complex choristoma associated with nevus sebaceous. *Arch Ophthalmol* 1995;113:1301-4.

## Novidades na Internet!!!

Agora no site CBO você tem disponível todas as informações na íntegra dos Arquivos Brasileiros de Oftalmologia

<http://www.cbo.com.br/abo>