

A recent study about ACs complicated with subdural collections described good clinical results after subdural effusions evacuation, without cyst intervention.<sup>5</sup>

In our patient, additionally to subdural collection evacuation, surgical cyst fenestration was performed as a preventive measure of further cyst complications.

Arachnoid cyst rupture is a very rare complication of ACs and an extremely uncommon cause of headache. Patients must be informed on their small vulnerability to cyst rupture or hemorrhage and the relationship of those rare events with activities with increased risk for cranial trauma or with extreme increase in intracranial pressure. It is also important to explain these patients that a sudden and violent headache, especially after trauma or manoeuvres

increasing intracranial pressure, always requires medical evaluation.

#### CONFLICTS OF INTEREST

None stated. This clinical case was previously delivered at the following scientific meetings: Autumn Meeting of the Sociedade Portuguesa de Cefaleias, November 18 and 19, 2011, Coimbra, Portugal (Oral Communication); 16th Congress of the European Federation Neurological Societies (EFNS), September 8 to 11, 2012; Stockholm, Sweden (Poster).

#### FUNDING SOURCES

None stated.

#### REFERENCES

- Vega-Sosa A, de Obieta-Cruz E, Hernández-Rojas MA. Intracranial arachnoid cyst. *Cir Cir*. 2010;78:551-6.
- Hamada H, Hayashi N, Umemura K, Kurosaki K, Endo S. Middle cranial fossa cyst presenting with subdural effusion and endoscopic detection of tear of the cyst – case report. *Neurol Med Chir*. 2010;50:512-4.
- Offiah C, St Clair Forbes W, Thorne J. Non-haemorrhagic subdural collection complicating rupture of a middle cranial fossa arachnoid cyst. *Br J Radiol*. 2006;79:79-82.
- Gelabert-González M, Fernández-Villa J, Cutrín-Prieto J, Garcia Allut A, Martínez-Rumbo R. Arachnoid cyst rupture with subdural hygroma: report of three cases and literature review. *Childs Nerv Syst*. 2002;18:609-13.
- Sprung C, Armbruster B, Koeppen D, Cabraja M. Arachnoid cysts of the middle cranial fossa accompanied by subdural effusions—experience with 60 consecutive cases. *Acta Neurochir*. 2011;153:75-84.
- Slaviero F, Frighetto L, Azambuja Júnior ND, Martins LS, Annes RD, Vanzin JR. Middle cranial fossa arachnoid cysts complicated with subdural collections. *Arq Neuropsiquiatr*. 2008;66:913-5.
- Albuquerque FC, Giannotta SL. Arachnoid cyst rupture producing subdural hygroma and intracranial hypertension: case reports. *Neurosurgery*. 1997;41:951-6.
- Gupta R, Vaishya S, Mehta VS. Arachnoid cyst presenting as subdural hygroma. *J Clin Neurosci*. 2004; 11:317-8.
- Choong CT, Lee SH. Subdural hygroma in association with middle fossa arachnoid cyst: acetazolamide therapy. *Brain Dev*. 1998;20:319-22.
- Cullis P, Gilroy J. Arachnoid cyst with rupture into the subdural space. *J Neurol Neurosurg Psychiatry*. 1983;46:454-6.
- Ergun R, Ökten AI, Beşkonaklı E, Anasiz H, Ergüngör F, Taşkın Y. Unusual complication of arachnoid cyst: Spontaneous rupture into the subdural space. *Acta Neurochir*. 1997;139:692-4.
- Sener RN. Arachnoid cysts associated with post-traumatic and spontaneous rupture into the subdural space. *Comput Med Imaging Graph*. 1997;21:341-4.
- Cayli SR. Arachnoid cyst with spontaneous rupture into the subdural space. *Br J Neurosurg* 2000;14:568-70.
- Cakir E, Kayhankuzeyli; Sayin OC, Peksoylu B, Karaarslan G. Arachnoid cyst rupture with subdural hygroma: case report and literature review. *Neurocirurgia*. 2003;14:72-5.
- Poirrier AL, Ngosso-Tetanye I, Mouchamps M, Misson JP. Spontaneous arachnoid cyst rupture in a previously asymptomatic child: a case report. *Eur J Paediatr Neurol*. 2004;8:247-51
- Gil-Gouveia R, Miguens J, Coiteiro D. Rupture of middle fossa arachnoid cyst simulating new-onset migraine with aura. *Headache*. 2010;50:314-9.
- Longatti P, Marton E, Billeci D. Acetazolamide and corticosteroid therapy in complicated arachnoid cyst. *Childs Nerv Syst*. 2005;21:1061-4.

# Protocolo de Actuação Hospitalar na Abordagem de Mordedura de Ofídio

## Hospital Protocol for Snakebite Victims Management

Pedro MARQUES DA COSTA<sup>1,2</sup>, Rodrigo SOUSA<sup>1</sup>, Maria LOBO ANTUNES<sup>1</sup>, Sara AZEVEDO<sup>1,2</sup>, Gabriela ARAÚJO E SÁ<sup>1,2</sup>, Maria do Céu MACHADO<sup>1,2</sup>  
Acta Med Port 2014 Jan-Feb;27(1):141-145

#### RESUMO

A mordedura de ofídio venenoso é uma situação rara em Portugal. Quando ocorre em idade pediátrica apresenta maior gravidade e risco de complicações fatais. A actuação protocolada constitui o *gold standard of care* nos centros internacionais. Neste artigo apresentamos dois casos clínicos de mordedura de ofídio venenoso em idade pediátrica. Baseados na literatura actual, discutimos a actuação clínica tomada e expomos uma proposta de protocolo de actuação hospitalar que visa uma intervenção multidisciplinar atualizada das equipas médicas envolvidas.

**Palavras-chave:** Antivenenos; Mordeduras de Serpentes; Portugal.

1. Departamento de Pediatria. Hospital de Santa Maria. Centro Hospitalar Lisboa Norte. Lisboa. Portugal.

2. Faculdade de Medicina. Universidade de Lisboa. Lisboa. Portugal.

Recebido: 18 de Fevereiro de 2013 - Aceite: 08 de Setembro de 2013 | Copyright © Ordem dos Médicos 2014



**ABSTRACT**

Venomous snakebites are relatively rare in Portugal. Pediatric victims present with greater severity and are at risk of fatal complications. Clinical management protocols are the gold standard of care worldwide. We report two cases of venomous adder bites in pediatric patients. Based on a literature review we also discuss the clinical management and present a treatment protocol that ensures multidisciplinary and updated practice by medical teams.

**Keywords:** Antivenins; Snake Bites; Portugal.

**Epidemiologia e circunstâncias da mordedura**

As mordeduras de ofídio são responsáveis por cerca de 30 mortes/ano na Europa,<sup>1</sup> desconhecendo-se a sua incidência em Portugal.

Em Portugal existem três espécies venenosas: víbora cornuda (*Vipera latastei*), víbora portuguesa (*Vipera berus seoanei*) e cobra rateira (*Malpolon monspessulanus*). Destas, a primeira é a detentora do veneno mais activo<sup>2</sup> encontrando-se dispersa por todo o país (Serras do Gerês, Monchique, Sintra, Vale do Guadiana e Mafra).<sup>3</sup>

Na idade pediátrica, as mordeduras afectam sobretudo crianças do sexo masculino<sup>4,5</sup> com idade média de 6,5 anos,<sup>5</sup> ocorrendo nos membros superiores em 30-60% dos casos.<sup>4-6</sup> Pelo seu menor volume corporal, as crianças são particularmente susceptíveis ao envenenamento.<sup>3,7</sup>

**Manifestações clínicas**

Inicialmente verifica-se hiperactividade simpática (náuseas, taquicardia, vasoconstrição e sudorese)<sup>2,4,8,9</sup> não directamente relacionada com o envenenamento.<sup>3</sup>

**Manifestações locais**

Da mordedura das presas inoculadoras resultam tipicamente dois pontos eritematosos distando aproximadamente 1 cm.<sup>3,9</sup> Na primeira hora surge dor (90% dos casos), eritema e edema podendo associar-se bolhas sero-hemorrágicas, linfangite e equimoses.<sup>3,9</sup> A inoculação de veneno, na ausência de sinais locais nos primeiros 30 minutos, é improvável.<sup>3</sup>

**Manifestações sistémicas**

Horas após desenvolvem-se náusea, vômitos e letargia.<sup>9</sup> Alguns doentes referem sabor metálico,<sup>9</sup> parestesias periorais e locais.<sup>8</sup> Manifestações mais graves incluem hipotensão, taquicardia, dificuldade respiratória e alteração do estado de consciência.<sup>9</sup>

**Complicações**

A figura 1 lista as principais complicações da mordedura de víbora. O veneno é essencialmente hematotóxico. Coagulopatia de consumo, desfibrinogenação e defeitos plaquetários podem resultar em hemorragias gastrintestinais, geniturinárias e do sistema nervoso central.<sup>5,8</sup> A morte, rara, é frequentemente provocada por sepsis e/ou discrasia hemorrágica.<sup>3,2,10</sup>

**Caso clínico 1**

Criança de oito anos, sexo masculino, saudável, mordida por víbora cornuda no segundo dedo da mão direita (Fig. 2). À observação em hospital distrital após uma hora apresentava flictena e edema no local da mordedura, sem

outras alterações, tendo alta sob antibioticoterapia. Internada 12 horas após a mordedura por vômitos e progressão proximal do edema (Fig. 3). Transferida para o Hospital de Santa Maria (HSM) 27 horas após a mordedura, onde se administrou soro antiofídico (por grau II de gravidade), com melhoria clínica progressiva nos quatro dias seguintes.

**Caso clínico 2**

Adolescente de 13 anos, sexo masculino, saudável, mordido por víbora cornuda no primeiro dedo do pé direito. Recorreu ao serviço de urgência de um hospital privado, apresentando ferida punctiforme com edema discreto, sem outras alterações. Transferido para o HSM 3,5 horas após a mordedura por progressão proximal do edema (Fig. 4A). Por agravamento do edema com dor (transitando para grau II) (Fig. 4B), foi administrado soro antiofídico, apresentando melhoria clínica progressiva nos 3 dias seguintes.

**Protocolo de Actuação****Actuação pré-hospitalar**

A actuação pré-hospitalar incide no resgate, imobilização e transporte rápido à unidade hospitalar mais próxima.<sup>11</sup> (Fig. 1). Estão contra-indicados: crioterapia,<sup>12</sup> incisão com sucção mecânica<sup>20</sup> e torniquetes venosos. Os últimos reservam-se a circunstâncias de atraso no transporte, neurotoxicidade ou envenenamento sistémico catastrófico.<sup>12-14</sup>

**Actuação hospitalar**

A actuação inicial visa a estabilização das funções vitais, exame objectivo detalhado e estabelecimento de acessos venosos para colheita sanguínea, administração de soro antiofídico (SAO) ou fluidos (Tabela 1).<sup>9,14,15</sup> A abordagem subsequente segue a classificação de gravidade de envenenamento consoante as manifestações clínicas locais e sistémicas (Tabela 1). É mandatória articulação imediata com centro terciário, equacionando transferência mediante justificação clínica.

**Administração de SAO**

A administração de SAO reserva-se ao grau II e III.<sup>9,16,17</sup> Ainda que não suportada por estudos controlados, a sua eficácia parece similar à determinada em adultos.<sup>17</sup>

O SAO disponível em Portugal (Viperfav<sup>®</sup>) tem eficácia máxima nas primeiras 10 horas após mordedura (Fig. 1).<sup>16,18</sup> Uma única administração parece controlar qualquer grau de envenenamento sem necessidade de ajuste ao peso visto o efeito neutralizante depender da quantidade de veneno inoculado.<sup>17,17</sup>

Embora as reacções alérgicas sejam frequentes (2-5%), na ausência de antecedentes de hipersensibilidade, a

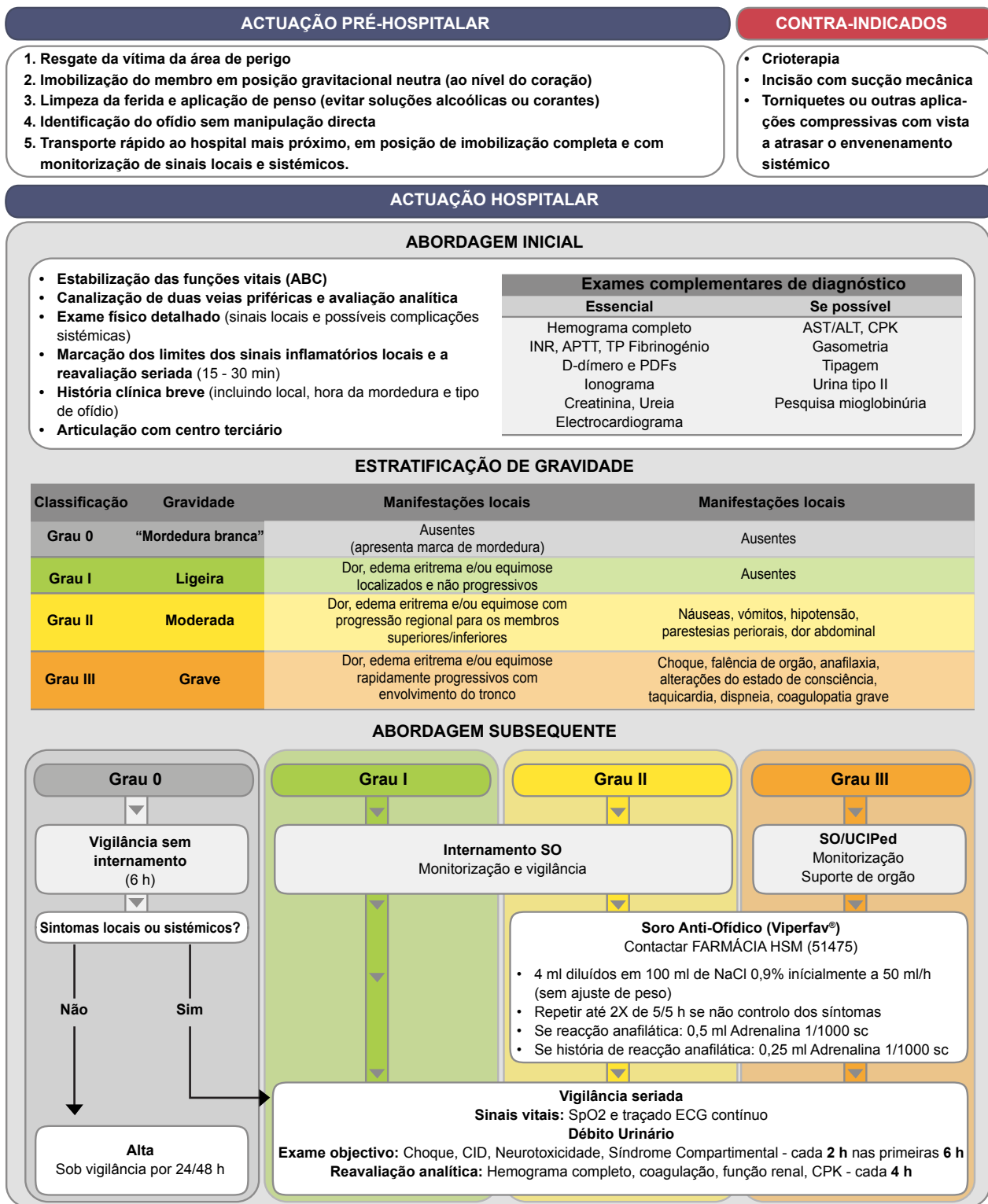


Figura 1 – Mordedura de ofídio – Protocolo de actuação em urgência pediátrica

pré-medicação com adrenalina, anti-histaminicos ou corticosteróides não é recomendada.<sup>19-21</sup>

venenosas e na ausência completa de indícios de envenenamento).<sup>22-24</sup>

**Avaliação subsequente**

Para as mordeduras brancas (Grau 0) estão recomendadas 12 horas de observação (6 horas em espécies pouco

Devido ao risco de agravamento nas primeiras horas (57% em idade pediátrica),<sup>5</sup> exige-se internamento em Sala de Observações (SO) no grau I ou II e, admissão imediata em Unidade de Cuidados Intensivos (UCIPed) no grau III. A



Figura 2 – Fotografia da víbora captada por familiar do doente imediatamente após a mordedura

monitorização envolve: avaliação contínua dos sinais vitais, traçado electrocardiográfico, débito urinário e exame físico seriado, orientado para as complicações sistémicas.<sup>9,14,15</sup> A avaliação analítica repete-se a cada 8 a 12 h (6 horas no caso de coagulopatia) e após cada infusão de SAO.<sup>9,14</sup> Nestes casos, um mínimo 24 horas de observação é mandatória podendo a alta ser protelada perante critérios de mau prognóstico.<sup>9,11,19</sup>

#### Medidas de suporte

Analgesia apropriada com paracetamol/anti-inflamatórios não esteróides tem menor risco de mascarar sintomas de neurotoxicidade, sendo a hipoxemia um sinal precoce

que obriga a avaliação e protecção da via aérea se indicado.<sup>9,25</sup>

#### Complicações

A infecção bacteriana constitui umas das complicações locais.<sup>13</sup> A prática internacional tem sido de não iniciar antibioticoterapia na ausência de evidência clínica e microbiológica de infecção.<sup>9,14</sup> Quando iniciada, privilegia-se amoxicilina/clavulanato nos graus I e II.<sup>11</sup> No grau III, estudos em adultos sugerem piperacilina-tazobactam<sup>11</sup>. Se indicado realiza-se imunização anti-tetânica.<sup>14</sup>

A necrose tecidual (13-20%) pode exigir desbridamento cirúrgico/amputação.<sup>26</sup> Ainda que menos frequente a síndrome compartimental (1,8-9,1%) exige avaliação seriada.<sup>22,26,27</sup>

#### Crítérios de mau prognóstico

São factores preditores de envenenamento grave: mordedura no membro superior, sexo feminino, dor violenta e precoce, trombocitopenia ( $\leq 100\,000 \times 10^6/L$ ); AST  $\geq 50IU/L$  e equimoses.<sup>5,6,28</sup>

#### Crítérios de alta

A alta deve ocorrer na ausência clínica e analítica de progressão do envenenamento (por 24 h) com controlo analgésico adequado. Sugere-se limitação da actividade física e vigilância por 72 horas.<sup>15,27</sup>

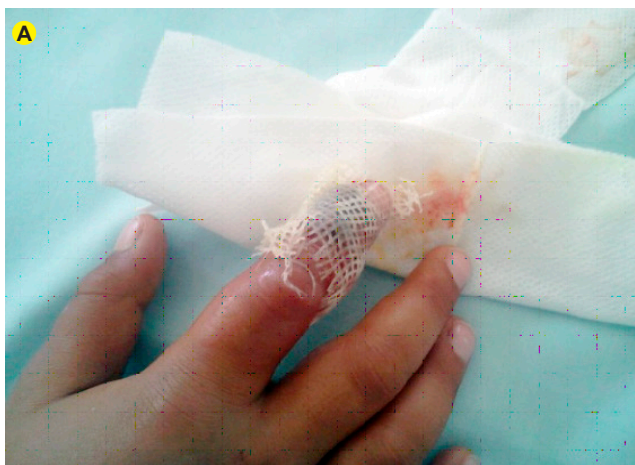

Figura 3A - Flictena e edema do 2º dedo da mão direita

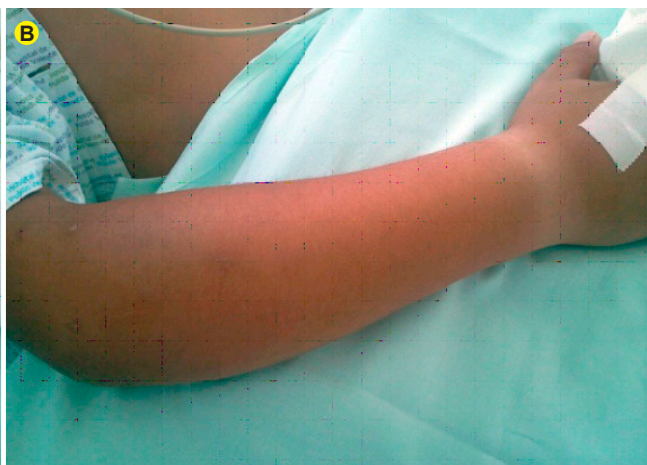

Figura 3B - Progressão proximal do edema ao antebraço

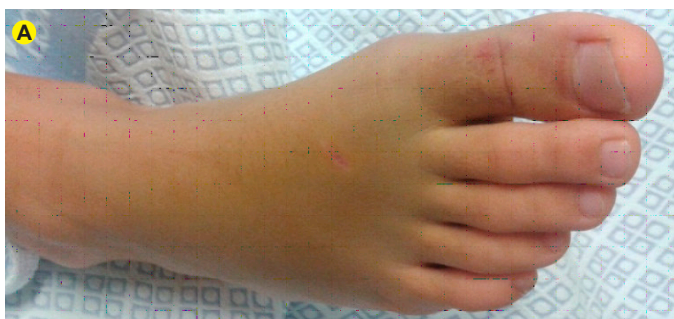

Figura 4A - Ferida punctiforme e edema do 1º dedo do pé direito

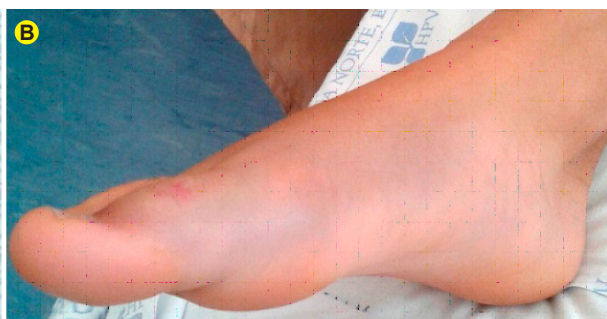

Figura 4B - Progressão proximal do edema ao pé direito

Tabela 1 – Complicações do envenenamento por víbora (adaptado de Ozay et al<sup>5</sup>)

Complicação	Incidência
Necrose tecidual / Infecção	13%
Síndrome compartimental	9,1%
Coagulação intravascular disseminada	9,1%
Hematológicas	6,4%
Neurológicas	5,2%
Cardiovasculares	3,9%
Hepáticas	1,3%
Infecção	ND

ND: não discriminado.

## CONCLUSÃO

O envenenamento por ofídio é raro em Portugal mas veste-se de consequências clínicas potencialmente graves em idade pediátrica. O *gold standard of care* baseia-se na implementação de protocolos de actuação multidisciplinar baseados na evidência e na formação e actualização das equipas médicas envolvidas.

## REFERÊNCIAS

- Chippaux JP. Snake-bites: appraisal of the global situation. Bull World Health Organ. 1998;76:515-24.
- Gonzaga R. Mordeduras e picadas por animais da fauna portuguesa. Porto: Laboratórios BIAL; 1985.
- Marta MJ, Oliveira A, Saavedra JA. Mordedura de víbora – situação potencialmente grave. Med Inter. 2005;12.
- Matteucci MJ, Hannum JE, Riffenburgh RH, Clark RF. Pediatric sex group differences in location of snakebite injuries requiring antivenom therapy. J Med Toxicol. 2007;3:103-6.
- Ozay G, Bosnak M, Ece A, Davutoglu M, Dikici B, Gurkan F, et al. Clinical characteristics of children with snakebite poisoning and management of complications in the pediatric intensive care unit. Pediatr Int. 2005;47:669-75.
- Claudet I, Gurrera E, Marechal C, Cordier L, Honorat R, Grouteau E. Morsures de vipères chez l'enfant. Arch Pédiatrie. 2011;18:1278-83.
- Mata Zubillaga D, Iglesias Blázquez C, Lobo Martínez P, Naranjo Vivas D. Lesiones por mordedura de víbora. An Pediatr. 2011;74:286-8.
- Salluh. Mordedura de víbora - Letalidade potencial: A propósito de um caso clínico. Int Clin Med. 2008. [consultado em 2013 jan 5]. Disponível em: <http://www.medcenter.com/medscape/content.aspx?id=12496&langType=1046>
- Gold BS, Dart RC, Barish RA. Bites of venomous snakes. N Engl J Med. 2002;347:347-56.
- Chen CM, Wu KG, Chen CJ, Wang CM. Bacterial infection in association with snakebite: a 10-year experience in a northern Taiwan medical center. J Microbiol Immunol Infect. 2011;44:456-60.
- Stewart CJ. Snake bite in Australia: first aid and envenomation management. Accid Emerg Nurs. 2003;11:106-11.
- McKinney PE. Out-of-hospital and interhospital management of crocotaline snakebite. Ann Emerg Med. 2001;37:168-74.
- Burgess JL, Dart RC, Egen NB, Mayersohn M. Effects of constriction bands on rattlesnake venom absorption: a pharmacokinetic study. Ann Emerg Med. 1992;21:1086-93.
- Juckett G, Hancox JG. Venomous snakebites in the United States: management review and update. Am Fam Physician. 2002;65:1367-74.
- Januário L, Simões J. Mordedura por ofídeos: Implicações clínicas e terapêuticas – proposta de actuação; Protocolos do serviço de urgência. Coimbra: Hospital Pediátrico de Coimbra; 2005.
- Sanofi Pasteur MSD, VIPERFAV® - Resume des Caracteristiques du Produit. Dernier rectificatif d'AMM: 22/02/2112.
- Schmidt JM. Antivenom therapy for snakebites in children: is there evidence? Curr Opin Pediatr. 2005;17:233-8.
- Boels D, Hamel JF, Bretaudeau Deguigne M, Harry P. European viper venomings: assessment of viperfav™ and other symptomatic treatments. Clin Toxicol. 2012;50:189-96.
- Isbister GK. Snake bite: a current approach to management. Aust Prescr. 2006;29:125-9.
- Laloo DG, Theakston RD. Snake anti venoms. J Clin Toxicol. 2003;41:277-90;317-27.
- Dart RC, McNally J. Efficacy, safety and use of snake anti venoms in the United States. Ann Emerg Med. 2001;37:181-8.
- Evers LH, Bartscher T, Lange T, Mailänder P. Adderbite: an uncommon cause of compartment syndrome in northern hemisphere. Scand J Trauma Resusc Emerg Med. 2010;18:50.
- Hughes A. Observation of snake bite victims: is twelve hours still necessary? Emerg Med. 2003;15:511-7.
- Merriam TW, Leopold RS. Evaluation of incision and suction in venom removal. Clin Res. 1960;7:258.
- Cheng A. Principles of snake bite management worldwide. In: UpToDate 2012. [consultado em 2013 jan 5]. Disponível em: <http://www.uptodate.com/contents/principles-of-snake-bite-management-worldwide>
- Laohawiriyakamol S, Sangkhathat S, Chiengkriwate P, Patrapinyokul S. Surgery in management of snake envenomation in children. World J Pediatr. 2011;7:361-4.
- Campbell BT, Corsi JM, Boneti C, Jackson RJ, Smith SD, Kokoska ER. Pediatric snakebites: lessons learned from 114 cases. J Pediatr Surg. 2008;43:1338-41.
- Claudet I, Maréchal C, Gurrera E, Cordier L, Honorat R, Grouteau E. Risk factors for high-grade envenomations after French viper bites in children. Pediatr Emerg Care. 2012;28:650-4.

## CONFLITOS DE INTERESSE

Os autores não declararam quaisquer conflitos de interesse na realização do presente trabalho.

## FONTES DE FINANCIAMENTO

Os autores não declararam a existência de quaisquer fontes de financiamento na realização do presente trabalho.

Pedro MARQUES DA COSTA, Rodrigo SOUSA, Maria LOBO ANTUNES, Sara AZEVEDO, Gabriela ARAÚJO E SÁ,  
Maria do Céu MACHADO

# Protocolo de Actuação Hospitalar na Abordagem de Mordedura de Ofídio

Acta Med Port 2014;27:141-145

Publicado pela **Acta Médica Portuguesa**, a Revista Científica da Ordem dos Médicos

Av. Almirante Gago Coutinho, 151

1749-084 Lisboa, Portugal.

Tel: +351 218 428 215

E-mail: [submissao@actamedicaportuguesa.com](mailto:submissao@actamedicaportuguesa.com)

[www.actamedicaportuguesa.com](http://www.actamedicaportuguesa.com)

ISSN:0870-399X | e-ISSN: 1646-0758



ACTA MÉDICA  
PORTUGUESA

