

CASE REPORT/OPIS PRZYPADKU

Subcorneal pustular dermatosis successfully treated with acitretin

Podrogowa dermatoza krostkowa skutecznie leczona acytretyną

Andrzej K. Jaworek¹, Joanna A. Radzimska-Dudek¹, Paweł Brzewski¹, Grzegorz Dyduch², Przemysław Hałubiec³, Anna Wojas-Pelc¹

¹Department of Dermatology, Jagiellonian University Medical College, Krakow, Poland

²Department of Pathomorphology, Jagiellonian University Medical College, Krakow, Poland

³SSG Dermatology, Jagiellonian University Medical College, Krakow, Poland

¹Katedra i Klinika Dermatologii, Collegium Medicum, Uniwersytet Jagielloński, Kraków, Polska

²Katedra Patomorfologii, Collegium Medicum, Uniwersytet Jagielloński, Kraków, Polska

³SKN Dermatologii, Collegium Medicum, Uniwersytet Jagielloński, Kraków, Polska

Dermatol Rev/Przeegl Dermatol 2020, 107, 52–62

DOI: <https://doi.org/10.5114/dr.2020.93972>

CORRESPONDING AUTHOR/
ADRES DO KORESPONDENCJI:
dr n. med. Andrzej K. Jaworek
Katedra i Klinika Dermatologii
Collegium Medicum
Uniwersytet Jagielloński
ul. Kopernika 50
31-501 Kraków
tel.: +48 694 486 112
e-mail: andrzej.jaworek@uj.edu.pl

ABSTRACT

Introduction. Subcorneal pustular dermatosis is a rare and chronic dermatosis which often has a recurrent course. The differential diagnosis of the condition should include above all pustular psoriasis and IgA pemphigus.

Objective. Presentation of a case of subcorneal pustular dermatosis successfully treated with acitretin.

Case report. A 28-year-old male patient was admitted to the Department with extensive erythematous eruptions arranged in a polycyclic pattern with small pustules on the periphery. The findings of histopathological examination confirmed the diagnosis of subcorneal pustular dermatosis. After introducing treatment with acitretin a remission of skin lesions was achieved.

Conclusions. The reported case and the literature data show that the differential diagnosis of subcorneal pustular dermatosis continues to be a clinical and histopathological challenge. Because of therapeutic differences associated with the disease entities in question, the establishment of correct diagnosis of subcorneal pustular dermatosis is especially important, while the improvement seen in the patient's condition confirms the efficacy of acitretin in the treatment of the disease.

STRESZCZENIE

Wprowadzenie. Podrogowa dermatoza krostkowa jest rzadką i przewlekłą chorobą skóry, często o nawracającym przebiegu. W diagnostyce różnicowej należy uwzględnić przede wszystkim łuszczycę krostkową oraz pęcherzycę IgA.

Cel pracy. Przedstawienie przypadku podrogowej dermatozy krostkowej skutecznie leczonej acytretyną.

Opis przypadku. Mężczyzna 28-letni został przyjęty do kliniki z powodu rozległych wykwitów rumieniowych o policyklicznym układzie z drobnymi krostkami na obwodzie. Wyniki badań histopatologicznych

potwierdziły rozpoznanie podrogowej dermatozy krostkowej. Po rozpoczęciu leczenia acytretyną uzyskano remisję zmian skórnych.

Wnioski. Przedstawiony przypadek oraz dane z piśmiennictwa wskazują, że diagnostyka różnicowa podrogowej dermatozy krostkowej wciąż stanowi wyzwanie kliniczne i histopatologiczne. Ze względu na odmienności terapeutyczne w omawianych jednostkach chorobowych ustalenie właściwej diagnozy podrogowej dermatozy krostkowej jest szczególnie istotne, a uzyskana poprawa stanu chorego potwierdza znaczenie acytretyny w terapii tej choroby.

Key words: subcorneal pustular dermatosis, Sneddon-Wilkinson syndrome, IgA pemphigus, pustular psoriasis.

Słowa kluczowe: podrogowa dermatoza krostkowa, zespół Sneddon-Wilkinsona, pęcherzyca IgA, łuszczyca krostkowa.

INTRODUCTION

Subcorneal pustular dermatosis (SPD), also termed as Sneddon-Wilkinson syndrome, is a rare dermatosis. The clinical picture is dominated by sterile pustules arranged in a polycyclic pattern on erythematous base, located on the trunk, in intertriginous regions and on the flexural surfaces of the extremities [1]. Conspicuous features of the histological picture include subcorneal neutrophil infiltrates without accompanying epidermal spongiosis and acantholysis [2]. Attention should also be drawn to the fact that patients with SPD are at an increased risk of developing IgA monoclonal gammopathy of undetermined significance (IgA MGUS), multiple myeloma and pyoderma gangrenosum compared to the general population [3].

OBJECTIVE

The aims of the study are to present the case of a patient with skin lesions secondary to SPD, and discuss the differential diagnosis and treatment of this disorder.

CASE REPORT

A 28-year-old male man, a manual worker, previously healthy, was admitted to the hospital dermatology unit because of extensive polycyclic erythematous eruptions with individual small pustules located on the periphery. The first skin lesions appeared 2 months prior to hospitalisation during antibiotic therapy with clarithromycin (bacterial infection of the lower airways). Initially, the lesions were numerous, with well-mar-

WPROWADZENIE

Podrogowa dermatoza krostkowa (*subcorneal pustular dermatosis* – SPD), określana jako zespół Sneddon-Wilkinsona, jest rzadką chorobą skóry. W obrazie klinicznym przeważają jałowe krostki o policyklicznym układzie na rumieniowym podłożu, lokalizujące się w obrębie tułowia, w okolicach wyprzeniowych oraz na zgięciowych powierzchniach kończyn [1]. Elementarną cechą obrazu histologicznego są podrogowe nacieki neutrofilowe bez towarzyszącej spongiozy i akantolizy naskórka [2]. Podkreślenia wymaga podwyższone w stosunku do populacji ogólnej ryzyko wystąpienia monoklonalnej gammopatii IgA (*IgA monoclonal gammopathy of undetermined significance* – IgA MGUS), szpiczaka mnogiego i piodermii zgorzelinowej u pacjentów z SPD [3].

CEL PRACY

Celem pracy jest przedstawienie przypadku pacjenta ze zmianami skórnymi w przebiegu SPD oraz omówienie diagnostyki różnicowej i leczenia tej choroby.

OPIS PRZYPADKU

Mężczyzna 28-letni, pracownik fizyczny, dotychczas zdrowy, został przyjęty na oddział dermatologii z powodu rozległych policyklicznych wykwitów rumieniowych pokrytych pojedynczymi, drobnymi krostkami na obwodzie. Pierwsze zmiany skórne pojawiły się 2 miesiące przed hospitalizacją podczas antybiotykoterapii kłarytromycyną (infekcja bakteryjna dolnych dróg oddechowych). Początkowo były

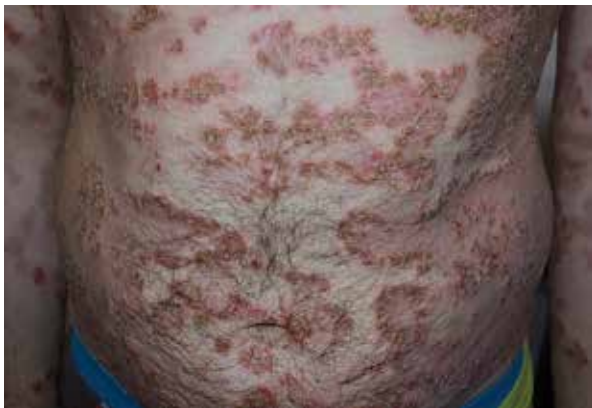

Figure 1. Extensive festoon-like erythematous lesions with individual pustules at the periphery of the skin on the trunk. The margins of lesions with the presence of serous-purulent scabs. A marked tendency for the exacerbation of lesions in the axillary regions

Rycina 1. Rozległe zmiany rumieniowe o układzie festonowatym z pojedynczymi krostami na obwodzie w obrębie skóry tułowia. Brzeźna część wykwitów z obecnością surowiczo-ropnych strupów. Zaznaczona tendencja do nasilenia zmian w obrębie pach

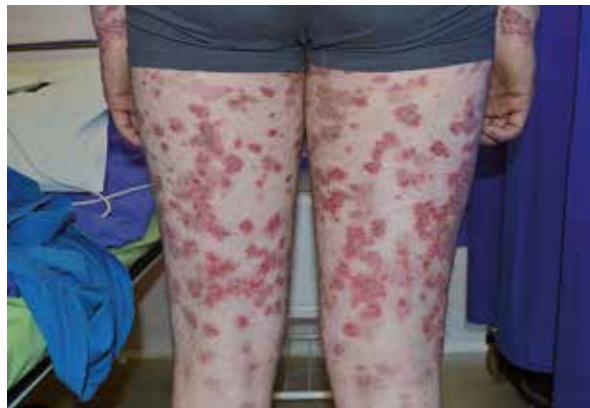

Figure 2. Lesions on the thighs
Rycina 2. Zmiany w obrębie ud

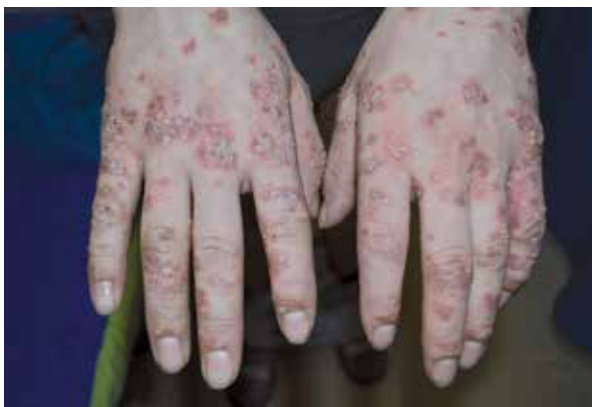

Figure 3. Numerous pustules locally in a bouquet-like pattern, erythematous changes and erosions on the dorsal surfaces of the hands

Rycina 3. Liczne krosty, miejscami o układzie bukietowatym, zmiany rumieniowe i nadżerki w obrębie grzbietów rąk

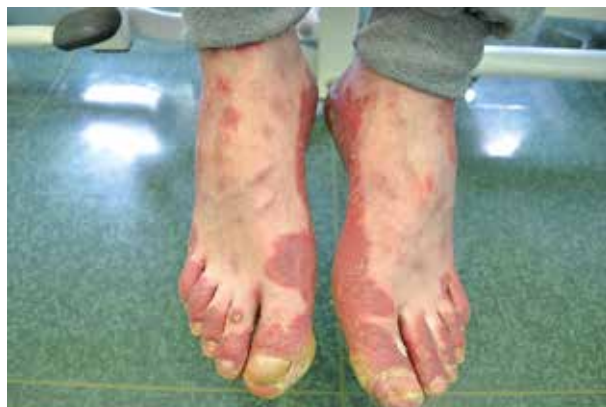

Figure 4. Confluent infiltrated erythematous lesions with peeling of the skin of the feet

Rycina 4. Zlewnie zmiany rumieniowo-naciekowe ze złuszczeniem na skórze stóp

ginated borders. They were located on the skin of the hands, and then involved the trunk, lower extremities and intertriginous regions. Treatment prescribed on an outpatient basis included topical and systemic glucocorticosteroids, however no improvement was observed.

On admission, the examination revealed erythematous lesions on the skin of the trunk, upper extremities (particularly the dorsal surfaces of the hands) and lower extremities, arranged in a festoon-like pattern, with individual pustules on the periphery (figs. 1-4). Some of the eruptions were covered with serous-purulent scabs. Post-inflammatory brown hyperpigmentation occupied considerable areas of the skin. The mucous membranes and the nails of the hands and feet did not show any pathological changes.

A basic panel of laboratory tests was ordered, demonstrating slight deviations from the normal

one liczne i dobrze odgraniczone. Lokalizowały się na skórze rąk, w dalszej kolejności zajmując tułów, kończyny dolne oraz okolice wyprzeniowe. Ambulatoryjnie włączono miejscowe oraz ogólne glikokortykosteroidy, bez poprawy.

Przy przyjęciu na skórę tułowia, kończyn górnych (szczególnie grzbietowej powierzchni rąk) oraz kończyn dolnych obserwowano układające się festonowato zmiany rumieniowe z pojedynczymi krostami na obwodzie (ryc. 1-4). Część wykwitów pokrywały surowiczo-ropne strupy. Brunatne przebarwienia pozapalne zajmowały znaczne obszary skóry. Błony śluzowe oraz aparat paznokciowy rąk i stóp nie wykazywały zmian patologicznych.

Zlecono podstawowy panel badań laboratoryjnych, który wykazał nieznaczne odchylenia od normy (leukocytozę, hiperglikemię, podwyższone parametry

ranges (leukocytosis, hyperglycaemia, increased levels of inflammatory markers, and the presence of protein in urine). A test to determine IgG and IgA pemphigus/pemphigoid antibodies (indirect immunofluorescence - IIF) was negative. A skin specimen obtained from the skin lesions was non-diagnostic.

Considering the severity of skin lesions, it was decided to initiate topical treatment with a skin ointment containing clobetasol propionate, boric acid and salicylic acid, and a cholesterol ointment. A moderate improvement in skin condition was achieved.

After 1 month, the patient was re-admitted to the Department with exacerbation of skin lesions.

Dermatological evaluation showed intensification of infiltrated erythematous lesions with signs of desquamation of the skin of the hands and feet, and multiple pustules arranged in an annular pattern on the sides of the trunk (figs. 5, 6). The scope of laboratory tests was extended to include serum protein electrophoresis (showing a slightly lowered albumin level), as well as virological and serological tests (HIV, HBsAg, anti-HCV - with results in the normal range), and assays to determine the levels of IgG, IgM and IgA antibodies (producing results in the normal range).

A total of three skin specimens were obtained. Two specimens collected from the lesions revealed features consistent with SPD including subcorneal pustules formed by local neutrophil infiltrates, erythrocyte extravasations, absence of acantholysis and spongiosis, lack of mitotic figures, and abundant neutrophil infiltrates around superficial plexuses (figs. 7, 8). In addition, one specimen of unchanged skin around the pustules was collected for direct immunofluorescence (DIF) test, yielding negative results.

While waiting for the results of the tests, the patient's topical treatment was maintained, and a date

stanu zapalnego oraz obecność białka w moczu). Badanie w kierunku przeciwciał *pemphigus/pemphigoid* IgG i IgA (immunofluorescencja pośrednia, *indirect immunofluorescence* - IIF) dało ujemne wyniki. Pobrany wycinek ze zmian skórnych był niediagnostyczny.

Z uwagi na stopień nasilenia zmian skórnych zdecydowano o włączeniu leczenia miejscowego maścią z propionianem klobetazolu, kwasem borowym i kwasem salicylowym oraz maścią cholesterolową i uzyskano umiarkowaną poprawę stanu miejscowego.

Po upływie miesiąca ponownie przyjęto pacjenta na oddział ze względu na zaostrzenie zmian skórnych.

W badaniu dermatologicznym stwierdzono nasilenie zmian rumieniowo-naciekowych z cechami złuszczenia w obrębie skóry rąk i stóp oraz liczne krosty układające się obrączkowato na bocznych częściach tułowia (ryc. 5, 6). Zakres badań laboratoryjnych poszerzono o elektroforezę białek w surowicy (wykazano nieznacznie zmniejszony poziom albumin), a także badania wirusologiczne i serologiczne (HIV, HBsAg, anty-HCV - wyniki w normie) oraz poziomy przeciwciał IgG, IgM, IgA (wyniki w normie).

Pobrano trzy wycinki skórne. Dwa wycinki pobrano ze zmian, których obraz odpowiadał SPD: podrogowe krosty uformowane przez lokalne nacieki neutrofilowe, wynaczynienia erytrocytów, brak akantolizy i spongiozy, brak figur mitotycznych oraz obfite nacieki z neutrofilów wokół splotów powierzchniowych (ryc. 7, 8). Jeden wycinek pobrano ze skóry niezmięnionej w otoczeniu krost do badania immunofluorescencji bezpośredniej (*direct immunofluorescence* - DIF) - wynik był ujemny.

W oczekiwaniu na wyniki badań utrzymano dotychczasowe leczenie miejscowe i wyznaczono kolej-

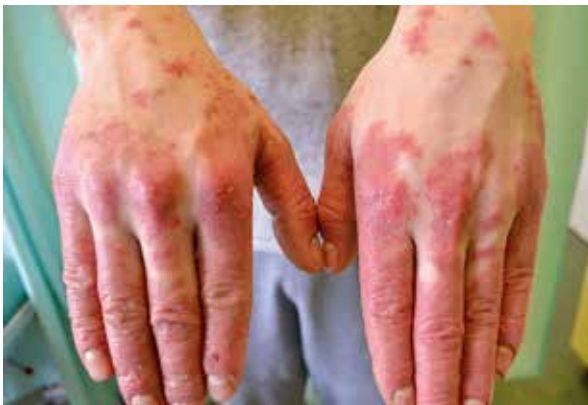

Figure 5. Infiltrated erythematous lesions on the dorsal surfaces of the hands

Rycina 5. Zmiany rumieniowo-naciekowe w obrębie grzbietów rąk

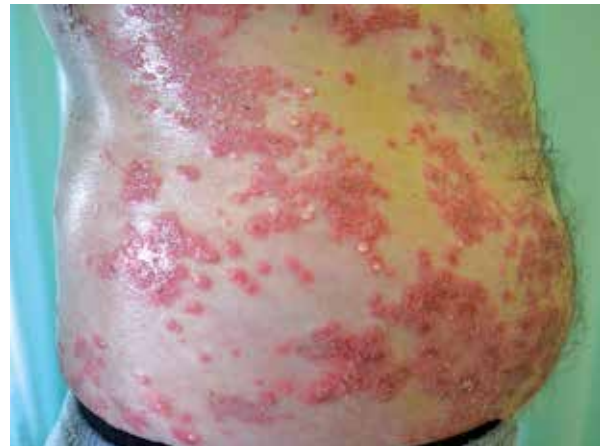

Figure 6. Numerous annular pustules with the characteristic "hypopyon" sign within the lateral areas of the trunk

Rycina 6. Liczne krosty o układzie obrączkowatym i charakterystycznym objawem *hypopyon* w obrębie bocznych części tułowia

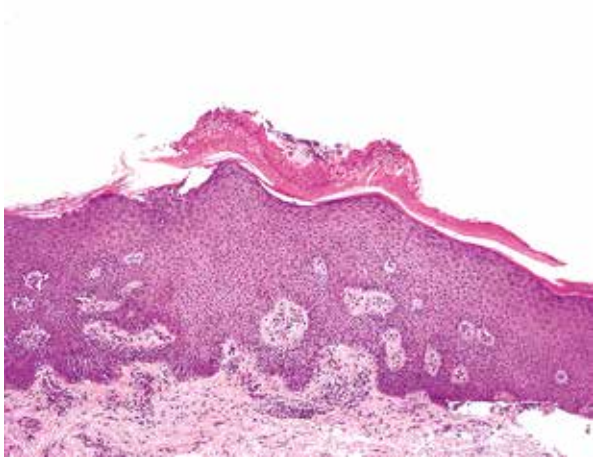


Figure 7. Subcorneal "sitting" pustules with neutrophils, neutrophil infiltrates around the vessels of the superficial plexus, no features of acantholysis and spongiosis, no mitotic activity of the epidermis. H&E staining

Rycina 7. Podrogowe, „siedzące”, krosty z neutrofilami, nacieki z neutrofilów wokół naczyń spłotu powierzchniowego, brak cech akantolizy i spongiozy, brak aktywności mitotycznej naskórka. Barwienie H + E

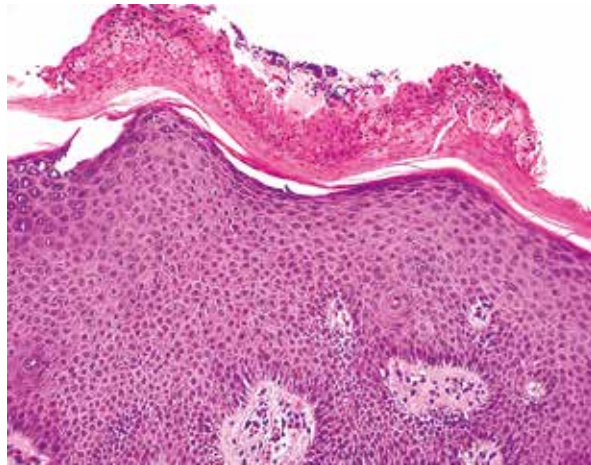


Figure 8. Close-up of the pustule which is shown on the Figure 7. H&E staining

Rycina 8. Zbliżenie na krosty z ryciny 7. Barwienie H+E

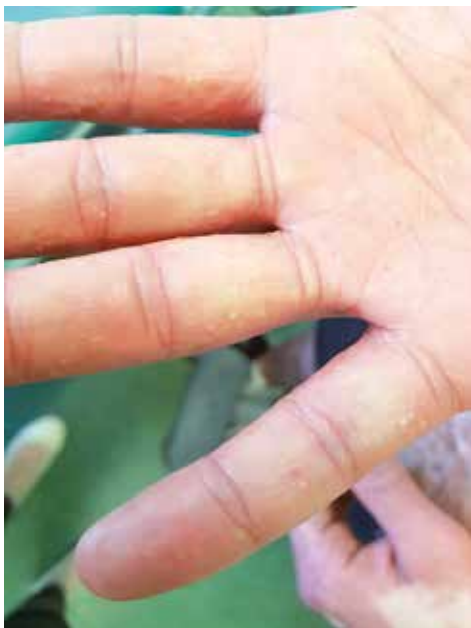

Figure 9. Individual small pustules on the palmar surfaces of the hands

Rycina 9. Pojedyncze, drobne krosty na powierzchni dłoniowej rąk

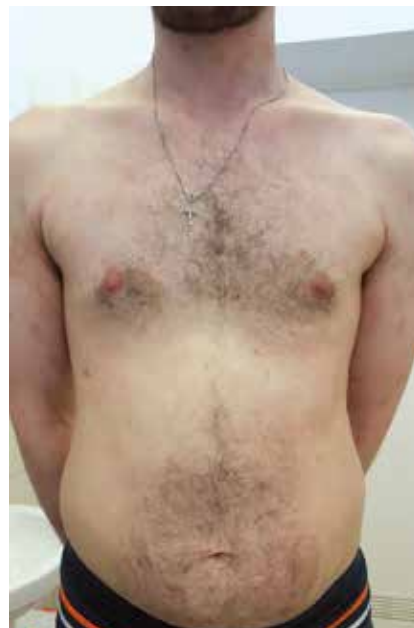

Figure 10. Slight post-inflammatory hyperpigmentation on the trunk, upper and lower extremities (skin condition after a month of systemic treatment with acitretin)

Rycina 10. Nieznaczne przebarwienia pozapalne na tułowiu, kończynach górnych i dolnych (stan po miesiącu leczenia ogólnego acytretyną)

was set for another hospitalisation to initiate systemic treatment.

In the week preceding the admission there was a sudden aggravation of the lesions accompanied by doughy oedema in the lower legs. No significant evolution of skin lesions was observed except for the

ny termin hospitalizacji w celu rozpoczęcia leczenia ogólnego.

W tygodniu poprzedzającym przyjęcie nastąpiło gwałtowne zaostrenie zmian, któremu towarzyszyły ciastowate obrzęki podudzi. Nie obserwowano istotnej ewolucji wykwitów, z wyjątkiem wysiewu poje-

eruption of individual small pustules on the palmar surfaces and lateral surfaces of the feet (fig. 9).

During the third hospitalisation, the lipid profile was determined, and a panel of thyroid and rheumatoid tests was performed, but no significant abnormalities were detected. Also, serum protein immunofixation was done without identifying monoclonal protein. The ANA antibody test (performed by IIF on Hep-2 cells) and ANA Profil-3 plus DFS70 immunoblot were negative.

Following the initiation of diuretic treatment, the oedema in the lower legs resolved. On account of limited availability of dapsone and problems with patient compliance, a decision was made to start treatment with acitretin. After 1 month, the therapy led to the remission of lesions and stabilisation of the patient's condition (fig. 10).

DISCUSSION

Subcorneal pustular dermatosis is a rare, chronic dermatosis characterised by periods of exacerbation and remission, which was first described jointly by Ian Sneddon and David Wilkinson in 1956 [4]. Women aged over 40 years old are the most commonly affected group, and the classic manifestation of the disease includes the presence of sterile pustules with a symmetric distribution within the trunk (especially in the intertriginous regions) and flexural surfaces of the extremities [2, 4]. There are no widely accepted diagnostic criteria for SPD, so the diagnosis requires a detailed clinical-histopathological evaluation of patients. In each case, the differential diagnosis of SPD should include pustular psoriasis and IgA pemphigus [5]. Other diseases requiring differentiation from SPD are pemphigus foliaceus, dermatitis herpetiformis, acute generalised exanthematous pustulosis (AGEP), impetigo contagiosa, and necrolytic migratory erythema (glucagonoma syndrome) [6, 7].

Establishing a correct diagnosis of SPD is particularly important in view of the fact that different drugs are effective in these diseases, and also because Sneddon-Wilkinson syndrome coexists relatively commonly with IgA MGUS and multiple myeloma. In 2009, Ahmad and Ramsay reported the case of a 45-year-old female patient with pyoderma gangrenosum. Five years after developing the disease, the patient experienced an eruption of skin lesions characteristic of SPD, and after another 7 years she developed multiple myeloma [8]. There are literature reports of patients diagnosed with SPD who, after several years of stable disease, developed almost simultaneously pyoderma gangrenosum and multiple myeloma [9].

Differential diagnosis

The similarity of subcorneal pustular dermatosis to pustular psoriasis and IgA pemphigus has led to

dynczych, drobnych krost na powierzchni dłoniowej rąk oraz bocznych powierzchniach stóp (ryc. 9).

W trakcie trzeciej hospitalizacji wykonano lipidogram, panel tarczycowy oraz reumatyczny, jednak nie stwierdzono istotnych nieprawidłowości. Przeprowadzono immunofiksację białek w surowicy, ale nie wykazano obecności białka monoklonalnego. Badanie w kierunku przeciwciał ANA (metodą IIF na komórkach Hep-2) oraz immunoblot ANA Profil-3 plus DFS70 były ujemne.

Po wdrożeniu leczenia diuretycznego uzyskano ustąpienie obrzęków podudzi. Ze względu na ograniczoną dostępność dapsonu oraz utrudnienia we współpracy z pacjentem zdecydowano o włączeniu acytretyny, co po miesiącu terapii spowodowało remisję zmian i stabilizację stanu chorego (ryc. 10).

OMÓWIENIE

Podrogowa dermatoza krostkowa jest rzadką, przewlekłą chorobą skóry, przebiegającą z okresami zaostrzeń i remisji, którą po raz pierwszy opisali wspólnie Ian Sneddon i David Wilkinson w 1956 roku [4]. Najczęściej chorują kobiety powyżej 40. roku życia, a klasyczny obraz schorzenia obejmuje obecność jałowych krost zlokalizowanych symetrycznie w obrębie tułowia (zwłaszcza okolice wyprzenio-we) i zgięciowych powierzchni kończyn [2, 4]. Nie ma powszechnie przyjętych kryteriów diagnostycznych SPD, dlatego rozpoznanie wymaga szczegółowej analizy kliniczno-histopatologicznej. W każdym przypadku w diagnostyce różnicowej SPD należy rozważyć łuszczycę krostkową oraz pęcherzycę IgA [5]. Wśród innych chorób wymagających różnicowania wymieniane są: pęcherzyca liściasta, zapalenie opryszczkowe skóry, ostra uogólniona osutka krostkowa (*acute generalised exanthematous pustulosis* - AGEP), liszajec zakaźny i rumień nekrolityczny wędrujący (zespół *glucagonoma*) [6, 7].

Właściwe rozpoznanie SPD jest bardzo istotne, gdyż w powyższych chorobach skuteczność wykazują inne leki, a dodatkowo zespół Sneddon-Wilkinsonsona względnie często współwystępuje z IgA MGUS i szpiczakiem mnogim. W 2009 roku Ahmad i Ramsay przedstawili przypadek 45-letniej pacjentki z piodermią zgorzelinową. Po 5 latach nastąpił wysiew zmian charakterystycznych dla SPD, a po kolejnych 7 latach pojawił się szpiczak mnogi [8]. W piśmiennictwie znajdują się opisy pacjentów z rozpoznaniem SPD, u których po kilku latach stabilnego przebiegu choroby wystąpiły niemal jednocześnie piodermia zgorzelinowa i szpiczak mnogi [9].

Diagnostyka różnicowa

Podobieństwo do łuszczycy krostkowej i pęcherzyca IgA stało się przyczyną nieścisłości w klasy-

inaccuracies in SPD classification. Some authors consider SPD to be a variant of pustular psoriasis [10], while others believe it to be a subcorneal type of IgA pemphigus [11].

The information given below is useful in differentiating between SPD, pustular psoriasis and IgA pemphigus.

The most common of the listed dermatoses is pustular psoriasis [12, 13]. All the three diseases are known to have a higher rate in women than in men [13–15]. Subcorneal pustular dermatosis and pustular psoriasis are the most prevalent in the population aged 40 to 60 years old [1, 15, 16]. In contrast, the risk of developing IgA pemphigus has not been found to be linked to age [13]. A relatively high incidence of pustular psoriasis is noted in children (1.0–5.4% of all cases of psoriasis in children) [17, 18]. A racial predisposition has been observed only for pustular psoriasis, with the incidence in Asian and Hispanic populations exceeding the incidence recorded in Caucasian populations [13].

Clinical examination performed in the course of each of the discussed diseases reveals multiple sterile pustules, mainly on erythematous base, with a tendency to form annular patterns [12, 19, 20]. In SPD and IgA pemphigus, the lesions are located on the trunk, flexural surfaces of the extremities and in the intertriginous regions. In contrast, the abdomen, buttocks and extremities are among the most commonly affected areas in pustular psoriasis [2, 20, 21]. Subcorneal pustular dermatosis pustules are marked by a characteristic “half-and-half” feature, with the upper half of the blister containing a transparent fluid, and the lower half being filled with a sterile purulent material. “Half-and-half” pustules are also referred to as “hypopyon pustules” [6]. A distinguishing feature of pustular psoriasis is the manner in which skin lesions resolve (confluent pustules disappearing in the form of “collarette-like” exfoliation).

Patients with SPD and IgA pemphigus typically do not manifest systemic symptoms [6, 22]. The presence of skin lesions typical of SPD with accompanying symptoms of anaemia, kidney failure, hypercalcaemia or pathological bone fractures is an indication for a detailed diagnostic work-up for multiple myeloma [23, 24]. In pustular psoriasis, an excess of proinflammatory cytokines results in systemic symptoms including fever, chills, depression of mood, loss of appetite, nausea, and severe pain [2, 25]. A possible sign of IgA pemphigus is pruritus which, according to some authors, occurs in up to 50% of cases [26].

The results of basic laboratory tests in most patients with SPD and IgA pemphigus do not show any significant deviations from normal ranges (possibly except for minor abnormalities in CBC and creatinine levels, and elevated inflammatory marker levels) [7, 27]. Expansion of the diagnostic panel allows for the exclusion of associated diseases such as sys-

fikacji SPD. Część autorów uznaje SPD za wariant łuszczycy krostkowej [10], a część za podrogowy typ pęcherzycy IgA [11].

Poniżej przedstawiono informacje przydatne w różnicowaniu pomiędzy SPD a łuszczycą krostkową oraz pęcherzycą IgA.

Najczęstszą spośród omawianych dermatoz jest łuszczycza krostkowa [12, 13]. Wszystkie trzy choroby występują częściej u kobiet niż u mężczyzn [13–15]. Na SPD oraz łuszczycę krostkową chorują najczęściej osoby w wieku 40–60 lat [1, 15, 16]. Dla pęcherzycy IgA nie wykazano natomiast związku pomiędzy wiekiem a ryzykiem zachorowania [13]. Relatywnie wysoka zachorowalność na łuszczycę krostkową dotyczy dzieci (1,0–5,4% przypadków łuszczycy u dzieci) [17, 18]. Jedynie w przypadku łuszczycy krostkowej zaobserwowano predyspozycje rasowe – zapadalność w populacjach azjatyckich i hiszpańskich jest wyższa niż w populacjach kaukaskich [13].

Podczas badania klinicznego w każdej z omawianych chorób stwierdza się obecność licznych, jałowych krost, zazwyczaj na rumieniowym podłożu, z tendencją do tworzenia pierścieniowatych wzorów [12, 19, 20]. W SPD i pęcherzycy IgA zmiany te lokalizują się na tułowiu, powierzchniach zgięciowych kończyn oraz w okolicach wyprzeniowych, natomiast w łuszczycy krostkowej głównie na brzuchu, pośladkach oraz kończynach [2, 20, 21]. Krosty w SPD cechuje charakterystyczny obraz *half-and-half* (górna połowa pęcherza zawiera przejrzysty płyn, natomiast dolną wypełnia jałowy materiał ropny), nazywany także *hypopyon pustules* [6]. Wyróżniającą cechą łuszczycy krostkowej jest sposób ustępowania zmian (zlewające się, złuszczające kołnierzykowato krosty dające obraz określany jako *collarette-like*).

Pacjenci z SPD oraz pęcherzycą IgA nie mają zwykle żadnych objawów ogólnych [6, 22]. Obecność typowych dla SPD zmian skórnych z towarzyszącymi objawami anemii, niewydolności nerek, hiperkalcemii czy złamaniami patologicznymi kości stanowi wskazanie do przeprowadzenia szczegółowej diagnostyki w kierunku szpiczaka mnogiego [23, 24]. Nadmiar cytokin prozapalnych w łuszczycy krostkowej skutkuje objawami ogólnoustrojowymi, takimi jak gorączka, dreszcze, pogorszenie samopoczucia, jądłowstręt, nudności oraz silny ból [2, 25]. Możliwym objawem podmiotowym pęcherzycy IgA jest świąd skóry (wg części autorów występuje nawet w 50% przypadków) [26].

Wyniki podstawowych badań laboratoryjnych u większości pacjentów z SPD oraz pęcherzycą IgA nie wykazują istotnych odchyłeń od normy (ewentualnie poza nieznacznymi odchyleniami w morfologii krwi, stężeniu kreatyniny oraz podwyższonymi wskaźnikami stanu zapalnego) [7, 27]. Poszerzenie

temic lupus erythematosus, rheumatoid arthritis, inflammatory bowel disease, hyperthyroidism and hypothyroidism. When SPD is suspected, it requires the exclusion of IgA MGUS (coexisting with SPD in 40% of cases) and IgA myeloma (urine and serum tests for paraproteinaemia) [4]. IIF test is one of the methods to differentiate between SPD and IgA pemphigus [28]. The use of COS-7 line cells transfected by desmocollin increases the sensitivity of the assay [29]. When pustular psoriasis is suspected, the indicated laboratory tests are determined by the criteria pro-

panelu diagnostycznego pozwala na wykluczenie chorób towarzyszących, takich jak toczeń rumieniowaty układowy, reumatoidalne zapalenie stawów, nieswoiste choroby zapalne jelit, nadczynność i niedoczynność tarczycy. Przy podejrzeniu SPD zaleca się wykluczenie IgA MGUS (towarzyszy SPD w 40% przypadków) oraz szpiczaka IgA (badanie moczu i surowicy w kierunku paraproteinemii) [4]. Badanie IIF jest jedną z metod różnicujących SPD z pęcherzycą IgA [28]. Zastosowanie komórek z linii COS7 transfekowanych desmokolina zwiększa czułość

Table 1. Summary of information useful in the differentiation between SPD, pustular psoriasis and IgA pemphigus (SPD-like type and IEN). Features marked with an asterisk (*) are considered pathognomonic for a given disease entity. Detailed description is given in the text

Tabela 1. Podsumowanie wiadomości przydatnych w różnicowaniu między SPD, łuszczycą krostkową i pęcherzycą IgA (typem SPD-podobnym oraz IEN). Cechy zaznaczone gwiazdką (*) są uznawane za patognomoniczne dla danej jednostki. Dokładny opis w tekście

Parameter/ Parametr	SPD	Pustular psoriasis/ Łuszczycza krostkowa	IgA pemphigus/ Pęcherzyca IgA
Epidemiology/ Epidemiologia	F/M = 4 : 1 / K/M = 4 : 1 Peak incidence: 40 to 60 years old/ Szczyt zapadalności: 40–60 lat	F/M = 2 : 1 / K/M = 2 : 1 Two incidence peaks: infants and people aged 40 to 60 years old/Dwa szczyty zapadalności: niemowlęta i osoby w wieku 40–60 lat	F/M = 1.3 : 1 / K/M = 1.3 : 1 Incidence regardless of age/ Zapadalność niezależna od wieku
	Regardless of race/Niezależnie od rasy	More frequent among people of Asian and Hispanic origin/Częstsza u osób pochodzenia azjatyckiego i hiszpańskiego	Regardless of race/Niezależnie od rasy
	Low incidence/Niska zapadalność	The most common among the diseases under consideration/Najczęstsza spośród rozważanych chorób	Very low incidence/Bardzo niska zapadalność
Macroscopic morphology and location of lesions/ Makroskopowa morfologia i lokalizacja zmian	"Half-and-half" pustules ("hypopyon pustules")/Krostry <i>half- and-half</i> (<i>hypopyon pustules</i>) Polycyclic system/Policykliczny układ Trunk, flexural sites of the extremities, intertriginous areas/ Tułów, zgięciowe powierzchnie kończyn, okolice wyprzeniowe	Transient changes with 'collarette-like' features/Zmiany ustępujące z obrazem <i>collarette-like</i> Often a polycyclic system/Często policykliczny układ Abdomen, buttocks, extremities/Brzuch, pośladki, kończyny	Flattened pustules/Splaszczone krostry Polycyclic system/Policykliczny układ Trunk, flexural sites of the extremities, intertriginous areas/Tułów, zgięciowe powierzchnie kończyn, okolice wyprzeniowe
Systemic signs/ Objawy ogólne	Usually absent (except for symptoms of concomitant diseases, e.g. IgA myeloma or pyoderma gangrenosum)/Zazwyczaj brak (z wyjątkiem objawów chorób towarzyszących, np. szpiczaka IgA czy piodermii zgorzelinowej)	Systemic signs of inflammation (fever, joint pain, headaches)/Ogólne objawy stanu zapalnego (gorączka, bóle stawów, ból głowy)	Pruritus in 50% of cases/Świąd w 50% przypadków
Results of laboratory and immunological tests/Wyniki badań laboratoryjnych i immunologicznych	IgA paraproteinaemia*/ IgA paraproteinemia*	Hypocalcaemia/Hipokalcemia Hypoalbuminaemia/Hipoalbuminemia Elevated levels of CRP, OB, ASO, IgG/ Podwyższone CRP, OB, ASO, IgG Left shift in Arneth-Schilling count/ Przesunięcie obrazu Arnetha-Schillinga w lewo	IIF positive for desmocollin 1 in SPD-like type*/IIF dodatnie dla desmokoliny 1 w typie SPD-podobnym* IIF positive for desmoglein 1 and 3 in IEN*/IIF dodatnie dla desmogleiny 1 i 3 w IEN*
Results of histopathological examination/ Wyniki badania histopatologicznego	Sterile subcorneal pustules/ Jalowe krostry podrogowe	Parakeratosis/Parakeratoza Hyperkeratosis/Hiperkeratoza Subpapillary thinning of the epidermis/ Podbrodawkowe ścięczenie naskórka Pustules of Kogoj*/Krostry Kogoj* Munro's microabscesses/Mikroropnie Munro	Identical to SPD for SPD-like type/Identyczne jak w SPD dla typu SPD-podobnego Supernatant clusters of neutrophils in IEN*/ Ponadpodstawne skupiska neutrofilów w IEN*

posed by Umezawa *et al.* (≥ 1 criterion must be met): (1) leukocytosis with a left shift in Arneth-Schilling count, (2) elevated inflammatory parameters (ESR, CRP), (3) hypoproteinaemia, (4) hypocalcaemia.

The histological picture of SPD and SPD-like IgA pemphigus is characterised by the presence of sterile subcorneal neutrophilic pustules with non-infiltrated lower epidermal layers [30, 31]. No features of spongiosis or acantholysis are present. In IEN type IgA pemphigus, a pathognomonic sign is the presence of neutrophil aggregations above the basal epidermal layer [32]. Pustular psoriasis is manifested by parakeratosis, hyperkeratosis and subpapillary epidermal thinning. Typically, Munro's microabscesses and pericapillary lymphocyte clusters are observed. This form of psoriasis is often associated with neutrophil infiltrates surrounded by necrotic epidermis ("spongioid pattern" – pustules of Kogoj) [30].

A summary of information needed for the differential diagnosis of SPD is listed in table 1.

Treatment

The drug of choice in SPD without concomitant diseases is dapsone (in doses of 50 to 200 mg/day) [6, 33]. After the remission of lesions, gradual dose reduction is preferred, since sudden withdrawal is associated with frequent relapses within 1–4 weeks (often the minimum dose is used as maintenance therapy) [34]. Other drugs inhibiting the formation of neutrophil infiltrates, such as colchicine, sulphapyridine and sulphamethoxypyrazine, may also be used, but they are characterised by lower efficacy. In cases of treatment failure, contraindications (e.g. glucose 6-phosphate dehydrogenase deficiency) or as in our patient problems with the availability of sulphone therapy, oral retinoids (acitretin and etretinate; with isotretinoin apparently ineffective in the treatment of this condition) are used. Their advantages include better tolerance and faster onset of action (usually up to 2 weeks after starting therapy) compared to dapsone [4, 35–37]. Potent topical glucocorticosteroids (e.g. clobetasol 0.05% ointment) also show efficacy in some SPD cases [33].

An increasingly important role in the treatment of SPD has been attributed to phototherapy (narrow- and wide-band UVB, UVA, PUVA and re-PUVA). Skin lesions usually resolve after completing 15–30 irradiation cycles [34].

Case reports have also demonstrated the benefit of treatment with other agents (e.g. infliximab, cyclosporine, methotrexate, mizoribine, tacalcitol, ketoconazole, minocycline, tetracycline, vitamin E), however, there is insufficient evidence of their efficacy in a larger group of patients [6, 34]. Von dem Borne *et al.* described an intriguing case of a patient with multiple myeloma and SPD, in whom myeloma

oznaczenia [29]. Przy podejrzeniu łuszczycy krostkowej wskazane są badania laboratoryjne wynikające z kryteriów zaproponowanych przez Umezawa i wsp. (wymagane spełnienie ≥ 1 kryterium): 1) leukocytoza z przesunięciem obrazu Arnetha-Schillinga w lewo, 2) podwyższone parametry stanu zapalnego (OB, CRP), 3) hipoproteinemia, 4) hipokalcemia.

Obraz histologiczny SPD i SPD-podobnego typu pęcherzycy IgA cechuje się obecnością jałowych podrogowych krost neutrofilowych z nienacieczonymi niższymi warstwami naskórka [30, 31]. Nie stwierdza się cech spongiozy oraz akantolizy. Dla pęcherzycy IgA typu IEN patognomoniczne są skupiska neutrofilów ponad warstwą podstawną naskórka [32]. Łuszczycza krostkowa objawia się parakeratozą, hiperkeratozą oraz podbrodawkowym ścięciem naskórka. Zwykle obserwowane są mikroropnie Munro oraz okołokapilarne skupiska limfocytów. W tej odmianie łuszczycy stwierdza się często nacieki neutrofilowe otoczone nekrotycznym naskórkiem (*spongioid pattern* – krosty Kogoj) [30].

Informacje dotyczące różnicowania SPD zestawiono w tabeli 1.

Leczenie

Lekiem z wyboru w SPD bez chorób towarzyszących jest dapson (w dawkach 50–200 mg/dobę) [6, 33]. Po uzyskaniu remisji zmniejsza się stopniowo dawkę, ponieważ nagłe odstawienie wiąże się z częstymi nawrotami po 1–4 tygodniach (często utrzymuje się minimalną dawkę jako leczenie podtrzymujące) [34]. Inne leki hamujące tworzenie nacieków neutrofilowych, takie jak kolchicina, sulfapyrydyna oraz sulfametoksypyrazyna, również mogą być stosowane, lecz cechują się niższą skutecznością. W razie niepowodzenia, przeciwwskazań (np. niedobór dehydrogenazy glukozo-6-fosforanowej) lub jak u przedstawionego pacjenta problemów z dostępem do terapii sulfonami stosuje się retinoidy doustne (acytretynę i etretynat; isotretynoina wydaje się nieefektywna w tym schorzeniu). Ich zaletą są lepsza tolerancja i szybsze działanie (zwykle do 2 tygodni od włączenia) w porównaniu z dapsonem [4, 35–37]. Silne glikokortykosteroidy miejscowe (np. maść z klobetazolem 0,05%) są skuteczne w części przypadków SPD [33].

Coraz większą rolę w leczeniu SPD przypisuje się fototerapii (wąsko- i szerokopasmowe UVB, UVA, PUVA oraz re-PUVA). Po 15–30 cyklach naświetleń zwykle uzyskuje się ustąpienie zmian skórnych [34].

Doniesienia kazuistyczne opisują także pomyślne zastosowanie innych preparatów (m.in. infliksymab, cyklosporyna, metotreksat, mizorybina, takalcitol, ketokonazol, minocyklina, tetracyklina, witamina E), jednak brakuje wystarczających dowodów ich skuteczności dla większej grupy chorych [6, 34]. Von dem

remission (achieved with melphalan chemotherapy) also produced the remission of skin lesions [23].

CONCLUSIONS

The differential diagnosis of SPD continues to pose a great clinical and histopathological challenge. There are reports of patients developing IgA deposits in the skin many years after the initial diagnosis of SPD, which suggests that SPD and IgA pemphigus belong to a common continuum of manifestations of a single disorder [4]. Additional information on the pathophysiology of these diseases is needed to be able to definitely determine the links existing between them. The classification system proposed by Wallach *et al.* seems to be the optimum method of categorising these relationships [38]. According to this division, IgA pemphigus and SPD are separate disease entities, but they belong to the same larger group of disorders referred to as "superficial neutrophilic dermatoses".

However, since 1956, SPD has still remained an enigma, often causing puzzlement by its diverse manifestations.

CONFLICT OF INTEREST

The authors declare no conflict of interest.

Borne i wsp. opisali intrygujący przypadek pacjenta ze szpiczakiem mnogim oraz SPD, u którego remisja szpiczaka (po chemioterapii melfalanem) spowodowała ustąpienie zmian skórnych [23].

WNIOSKI

Diagnostyka różnicowa SPD wciąż stanowi duże wyzwanie kliniczne i histopatologiczne. Opisywano przypadki, w których depozyty IgA w skórze pojawiały się dopiero po latach od początkowej diagnozy, co sugeruje, że SPD oraz pęcherzyca IgA stanowią wspólne kontinuum objawów jednego zaburzenia [4]. Niezbędne jest uzyskanie dodatkowych informacji o patofizjologii tych chorób, by możliwe było ostateczne ustalenie powiązań między nimi. Klasyfikacja zaproponowana przez Wallacha i wsp. wydaje się najlepiej porządkować te relacje [38]. Według tego podziału pęcherzyca IgA oraz SPD to oddzielne jednostki chorobowe, lecz należące do jednej dużej grupy powierzchniowych dermatoz neutrofilowych.

Od 1956 roku choroba ta wciąż pozostaje zagadką i zaskakuje zróżnicowanymi manifestacjami.

KONFLIKT INTERESÓW

Autorzy nie zgłaszają konfliktu interesów.

References Piśmiennictwo

1. Scalvenzi M., Palmisano F., Annuziata M.C., Mezza E., Cozzolino I., Costa C.: Subcorneal pustular dermatosis in childhood: a case report and review of the literature. *Case Rep Dermatol Med* 2013, 2013, 424797.
2. Kretschmer L., Maul J.T., Hofer T., Navarini A.A.: Interruption of Sneddon-Wilkinson subcorneal pustulation with infliximab. *Case Rep Dermatol* 2017, 9, 140-144.
3. Kalia S.: Answer: can you identify this condition? *Can Fam Physician* 2007, 53, 49.
4. Cheng S., Edmonds E., Ben-Gashir M., Yu R.C.: Subcorneal pustular dermatosis: 50 years on. *Clin Exp Dermatol* 2008, 33, 229-233.
5. Ferrillo M., Villani A., Fabbrocini G., Megna M., Costa C., Napolitano M.: A case of the co-existence of subcorneal pustular dermatosis and pyoderma gangrenosum and a review of the literature. *Open Access Maced J Med Sci* 2019, 6, 1271-1274.
6. Watts P.J., Khachemoune A.: Subcorneal pustular dermatosis: a review of 30 years of progress. *Am J Clin Dermatol* 2016, 17, 653-671.
7. Mayba J., Hawkins C.N.: First presentation of Sneddon-Wilkinson disease with unexpected immunoglobulin A gammopathy: a case report and review of the literature. *SAGE Open Med Case Rep* 2019, 7, 2050313X19826432.
8. Ahmad K., Ramsay B.: Pyoderma gangrenosum associated with subcorneal pustular dermatosis and IgA myeloma. *Clin Exp Dermatol* 2009, 34, 46-48.
9. Stone M.S., Lyckholm L.J.: Pyoderma gangrenosum and subcorneal pustular dermatosis: clues to understanding immunoglobulin A myeloma. *Am J Med* 1996, 100, 663-664.
10. Gossman W.G., Al Aboud D.M., Kumar S.: *Pustular Psoriasis*. StatPearls Publishing, Treasure Island, 2019.
11. Hashimoto T., Teye K., Ishii N.: Clinical and immunological studies of 49 cases of various types of intercellular IgA dermatosis and 13 cases of classical subcorneal pustular dermatosis examined at Kurume University. *Br J Dermatol* 2017, 176, 168-175.
12. Bordignon M., Zattra E., Montesco M.C., Alaibac M.: Subcorneal pustular dermatosis (Sneddon-Wilkinson disease) with absence of desmoglein 1 and 3 antibodies: case report and literature review. *Am J Clin Dermatol* 2008, 9, 51-55.

13. Yan D., Affi L., Jeon C., Cordoro K.M., Liao W.: A cross-sectional study of the distribution of psoriasis subtypes in different ethno-racial groups. *Dermatol Online J* 2018, 24, pii: 13030/qt5z21q4k2.
14. Burgdorf W.H.C., Plewig G., Wolff H.H., Landthaler M.: Braun-Falco *Dermatologia*. W. Gliński, M. Czarnecka-Operacz, D. Krasowska, A.B. Serwin, H. Wolska (eds. Polish edition). Czelej, Lublin 2017, 565-566.
15. Sneddon I.B., Wilkinson D.S.: Subcorneal pustular dermatosis. *Br J Dermatol* 1979, 100, 61-68.
16. Mirza H.A., Badri T.: *Generalized pustular psoriasis*. StatPearls Publishing Treasure Island 2019.
17. Robinson A., Van Viirhees A.S., Hsu S., Korman N.J., Lebwohl M.G., Bebo B.F. Jr, et al.: Treatment of pustular psoriasis: from the Medical Board of the National Psoriasis Foundation. *J Am Acad Dermatol* 2012, 67, 279-288.
18. Pinson R., Sotoodian B., Fiorillo L.: Psoriasis in children. *Psoriasis* 2016, 6, 121-129.
19. Lo Schiavo A., Brancaccio G., Puca R.V., Caccavale S.: Etanercept in the treatment of generalized annular pustular psoriasis. *Ann Dermatol* 2012, 24, 233-234.
20. Düker I., Schaller J., Rose C., Zillikens D., Hashimoto T., Kunzel L.: Subcorneal pustular dermatosis-type IgA pemphigus with autoantibodies to desmocollins 1, 2 and 3. *Arch Dermatol* 2009, 145, 1159-1162.
21. Owczarczyk-Saczonek A., Znajewska-Pander A., Owczarek W., Maciejewska-Radomska A., Placek W.: Clinicopathologic retrospective analysis of annular pustular psoriasis. *Acta Dermatovenerol APA* 2018, 27, 215-219.
22. Aslanova M., Zito P.M.: *IgA Pemphigus*. StatPearls Publishing, Treasure Island 2019.
23. Von dem Borne P.A., Jonkman M.F., Van Doorn R.: Complete remission of skin lesions in a patient with subcorneal pustular dermatosis (Sneddon-Wilkinson disease) treated with antimyeloma therapy: association with disappearance of M-protein. *Br J Dermatol* 2017, 176, 1341-1344.
24. Woo Y.R., Jung Y.J., Kim J.S., Kim M., Park Y.M., Min C.K., et al.: Cutaneous comorbidities in patients with multiple myeloma: a 10-year retrospective cohort study from a Korean population. *Medicine* 2018, 97, e12825.
25. Ruocco E., Sangiuliano S., Gravina A.G., Miranda A., Nicoletti G.: Pyoderma gangrenosum: an updated review. *J Eur Acad Dermatol Venereol* 2009, 23, 1008-1017.
26. Tsuruta D., Ishii N., Hamada T., Ohyama B., Fukuda S., Koga H., et al.: IgA pemphigus. *Clin Dermatol* 2011, 29, 437-442.
27. Ratnathorn M., Newman J.: Subcorneal pustular dermatosis (Sneddon-Wilkinson disease) occurring in association with nodal marginal zone lymphoma: a case report. *Dermatol Online J* 2008, 14, 6.
28. Yashiro M., Nakano T., Taniguchi T., Katsuoka K., Tadera N., Miyazaki K., et al.: IgA paraneoplastic pemphigus in angioimmunoblastic T-cell lymphoma with antibodies to desmocollin 1, type VII collagen and laminin 332. *Acta Derm Venereol* 2014, 94, 235-236.
29. Hashimoto T., Kiyokawa C., Mori O., Miyasato M., Chidgey M.A., Garrod D.R., et al.: Human desmocollin 1 (Dsc1) is an autoantigen for the subcorneal pustular dermatosis type of IgA pemphigus. *J Invest Dermatol* 1997, 109, 127-131.
30. Hoegler K.M., John A.M., Handler M.Z., Schwartz R.A.: Generalized pustular psoriasis: a review and update on treatment. *J Eur Acad Dermatol Venereol* 2018, 32, 1645-1651.
31. Abreu-Velez A.M., Smith J.G. Jr, Howard M.S.: Subcorneal pustular dermatosis an immunohisto-pathological perspective. *Int J Clin Exp Pathol* 2011, 4, 526-529.
32. Heng A., Nwaneshiudu A., Hashimoto T., Amagai M., Stanley J.R.: Intraepidermal neutrophilic IgA/IgG antidesmocollin 1 pemphigus. *Br J Dermatol* 2006, 154, 998-1023.
33. Naik H.B., Cowen E.W.: Autoinflammatory pustular neutrophilic diseases. *Dermatol Clin* 2013, 31, 405-425.
34. Cohen P.R.: Neutrophilic diseases: a review of current treatment options. *Am J Clin Dermatol* 2009, 10, 301-302.
35. Marlière V., Beylot-Barry M., Beylot C., Doutre M.: Successful treatment of subcorneal pustular dermatosis (Sneddon-Wilkinson disease) by acitretin: report of a case. *Dermatology* 1999, 199, 153-155.
36. Ranieri P., Bianchetti A., Trabucchi M.: Sneddon-Wilkinson disease: a case report of a rare disease in a nonagenarian. *J Am Geriatr Soc* 2009, 57, 1322-1323.
37. Roger H., Thevenet J.P., Souteyrand P., Sauvezie B.: Subcorneal pustular dermatosis associated with rheumatoid arthritis and raised IgA: simultaneous remission of skin and joint involvements with dapsone treatment. *Ann Rheum Dis* 1990, 49, 190-191.
38. Wallach D., Vignon-Pennamen M.D.: From acute febrile neutrophilic dermatosis to neutrophilic disease: forty years of clinical research. *J Am Acad Dermatol* 2006, 55, 1066-1071.

Received: 18.07.2019

Accepted: 19.10.2019

Otrzymano: 18.07.2019 r.

Zaakceptowano: 19.10.2019 r.

How to cite this article

Jaworek A.K., Radzimowska-Dudek J.A., Brzewski P., Dyduch G., Hałubiec P., Wojas-Pelc A.: Subcorneal pustular dermatosis successfully treated with acitretin. *Dermatol Rev/Przegl Dermatol* 2020, 107, 52-62. DOI: <https://doi.org/10.5114/dr.2020.93972>.