

## CASE REPORT/OPIS PRZYPADKU

# Therapeutic and diagnostic difficulties concerning verrucae of the nail apparatus – a description of selected cases

## Trudności diagnostyczno-terapeutyczne dotyczące brodawek wirusowych aparatu paznokciowego – opis wybranych przypadków

Andrzej K. Jaworek<sup>1</sup>, Judyta Maciejowska-Podosek<sup>1</sup>, Karolina Englert<sup>2</sup>, Magdalena Sarek<sup>2</sup>, Anna Wojas-Pelc<sup>1</sup>

<sup>1</sup>Department of Dermatology, Jagiellonian University Medical College, Krakow, Poland

<sup>2</sup>Department of Dermatology, University Hospital, Krakow, Poland

<sup>1</sup>Katedra i Klinika Dermatologii, Collegium Medicum Uniwersytetu Jagiellońskiego, Kraków, Polska

<sup>2</sup>Klinika Dermatologii, Szpital Uniwersytecki, Kraków, Polska

Dermatol Rev/Przeł Dermatol 2019, 106, 662–670

DOI: <https://doi.org/10.5114/dr.2019.92739>

**CORRESPONDING AUTHOR/  
ADRES DO KORESPONDENCJI:**  
lek. Karolina Englert  
Katedra i Klinika Dermatologii  
*Collegium Medicum*  
Uniwersytet Jagielloński  
ul. Skawińska 8  
31-066 Kraków  
tel.: +48 694 486 112  
e-mail: [andrzej.jaworek@uj.edu.pl](mailto:andrzej.jaworek@uj.edu.pl)

### ABSTRACT

Verruca is a general term for lesions that are clinical manifestations of an infection with human papillomavirus (HPV). A particularly difficult (both diagnostically and therapeutically) site of verrucae is the nail apparatus within which anatomical conditions significantly hinder successful treatment of these common skin infections. The aim of the article is to present a series of three cases of patients with verrucae within the nail apparatus, including one case with a secondary involvement of the vermilion boarder due to biting and chewing the nail apparatus area. Diagnostics and treatment of nail apparatus verrucae constitute a special challenge in everyday dermatological practice due to its unique and hard-to-reach anatomical site as well as the risk for secondary HPV infections and development of nail unit squamous cell carcinoma.

### STRESZCZENIE

Brodawki wirusowe to ogólna nazwa zmian będących kliniczną manifestacją zakażenia wirusem brodawczaka ludzkiego (HPV). Szczególnie trudną (zarówno diagnostycznie, jak i terapeutycznie) lokalizacją brodawek wirusowych jest aparat paznokciowy, w obrębie którego warunki anatomiczne często znacząco utrudniają skuteczne leczenie tych powszechnie występujących infekcji skóry. Celem pracy jest przedstawienie serii trzech przypadków pacjentów z brodawkami wirusowymi w obrębie aparatu paznokciowego, w tym jednego przypadku z wtórnym zajęciem czerwieni wargowej z powodu obryzganania i żucia okolicy aparatu paznokciowego. Diagnostyka i leczenie brodawek wirusowych aparatu paznokciowego stanowi wyzwanie w codziennej praktyce dermatologicznej ze względu na specyficzną, trudno dostępną lokalizację anatomiczną oraz ryzyko rozwoju raka kolczystokomórkowego okolicy płytki paznokciowej wtórnego do infekcji HPV.

**Key words:** verrucae, nail apparatus, nail unit squamous cell carcinoma.

**Słowa kluczowe:** brodawki wirusowe, aparat paznokciowy, rak kolczystokomórkowy aparatu paznokciowego.

## INTRODUCTION

Verruca is a general term for lesions that are clinical manifestations of an infection with human papillomavirus (HPV) and have been divided into various types due to its location: skin and/or mucosa (and diverse morphology associated with that). A particularly difficult (both diagnostically and therapeutically) site of verrucae is the nail apparatus (NA) within which anatomical conditions significantly hinder successful treatment of these common skin infections [1, 2].

## OBJECTIVE

The aim of the article is to present a series of cases regarding patients with NA verrucae.

## CASE REPORTS

### Case I

A 49-year-old female, a white-collar worker, reported to the dermatology clinic due to a change in colour of the nail plate in the fifth left toe that had been present for 3 years. The nail plate lesion clinically imitated mycosis or a post-traumatic condition, however, previous focal treatment had been non-effective. The patient had been suffering from arterial hypertension and Hashimoto's disease (for 2 years), and took nebivolol as well as hydrochlorothiazide 5 mg + 12.5 mg and levothyroxine 75 µg. Upon admission, there was an even brown and grey colouring of the nail plate visible (according to the patient, the lesion widened from the area of the nail wall) (fig. 1). A dermoscopic examination confirmed a splinter network of brown stripes with uneven thickness that were positioned at various intervals and had an uneven course; the pigmentation was streaming through the cuticle (a pseudo-Hutchinson's sign) (fig. 2). Having analysed the dermoscopic image and clinical data, it was decided to perform a diagnostic biopsy, which was conducted with the use of Oberst's anaesthesia; after the removal of the nail plate, a biopsy was taken from the matrix (and partially the bed) area of the nail with a biopsy punch (fig. 3). A histopathological examination confirmed koilocytosis (the matrix), and a haemorrhage (the nail). After receiving the results, the patient did not give her consent for further therapy. During a follow-up appointment, growth of the healthy nail plate with present hyperpigmentation was confirmed. The patient was informed about the risk of developing nail unit squamous cell carcinoma, and further dermatological monitoring was recommended.

## WPROWADZENIE

Brodawki wirusowe (łac. *verrucae*) to ogólna nazwa zmian będących kliniczną manifestacją zakażenia wirusem brodawczaka ludzkiego (*human papillomavirus* – HPV), które ze względu na lokalizację – skórną i/lub śluzówkową (i związaną z tym zróżnicowaną morfologię) – podzielono na różne typy. Szczególnie trudną (zarówno diagnostycznie, jak i terapeutycznie) lokalizacją brodawek jest aparat paznokciowy (AP), w obrębie którego warunki anatomiczne często znacząco utrudniają skuteczne leczenie tych powszechnie występujących infekcji skóry [1, 2].

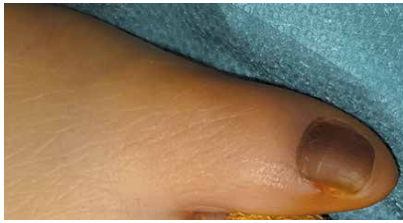## CEL PRACY

Celem pracy jest przedstawienie serii przypadków pacjentów z brodawkami wirusowymi AP.

## OPISY PRZYPADKÓW

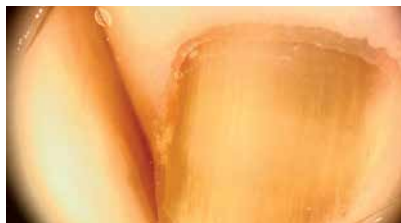### Przypadek I

Kobieta 49-letnia, pracownik umysłowy, zgłosiła się do poradni kliniki dermatologicznej z powodu zmiany zabarwienia płytki paznokciowej palca V stopy lewej utrzymującego się od 3 lat. Zmiana płytki paznokciowej klinicznie imitowała grzybicę lub stan pourazowy, jednak dotychczas prowadzone miejscowe leczenie przeciwgrzybicze było nieefektywne. Pacjentka chorowała na nadciśnienie tętnicze oraz chorobę Hashimoto (od 2 lat) i przyjmowała nebiwolol i hydrochlorotiazyd 5 mg + 12,5 mg oraz lewotyrosynę 75 µg. Przy przyjęciu do poradni widoczne było równomierne, brązowoszare zabarwienie płytki paznokciowej (wg pacjentki zmiana poszerzyła się z okolicy wału bocznego) (ryc. 1). W badaniu dermatoskopowym stwierdzono liniowy układ brązowych prążków o nierównej grubości, ułożonych w różnych odstępach, o dość nieregularnym przebiegu, z przeświecaniem barwnika przez oskórek płytki (objaw pseudo-Hutchinsona) (ryc. 2). Po analizie obrazu dermatoskopowego i danych klinicznych zdecydowano o przeprowadzeniu zabiegu biopsji diagnostycznej, który wykonano w znieczuleniu metodą Obersta. Po usunięciu płytki paznokciowej pobrano wycinek sztancą biopsyjną z okolicy macierzy paznokcia (częściowo z łożyska) (ryc. 3). W badaniu histopatologicznym stwierdzono koilocytozę (macierz) i wylew krwawy (paznokieć). Pacjentka po uzyskaniu wyniku badania nie wyraziła zgody na dalszą terapię, a na wizycie kontrolnej stwierdzono odrost zdrowej płytki paznokciowej z nadal obecnym przebarwieniem. Pacjentkę pouczono o ryzyku rozwoju raka kolczystokomórkowego w okolicy płytki paznokciowej oraz zalecono stałą kontrolę dermatologiczną.



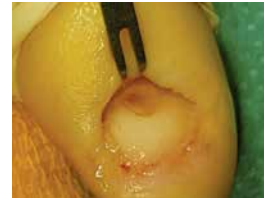**Figure 1.** Hyperpigmentation of the nail of the left foot's fifth digit

**Rycina 1.** Przebarwienie paznokcia palca V stopy lewej



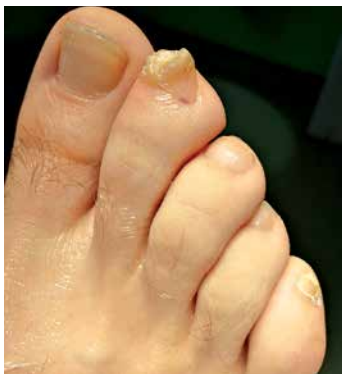**Figure 2.** Dermoscopic image of the lesions presented in figure 1

**Rycina 2.** Obraz dermoskopowy zmian z ryciny 1



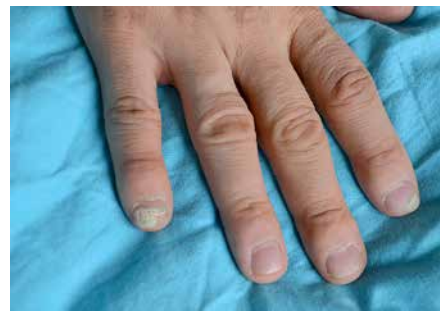**Figure 3.** Intraoperative image: removal of the nail plate and biopsy from the nail matrix

**Rycina 3.** Obraz śródoperacyjny – usunięcie płytki paznokciowej i biopsja sztancowa z macierzy



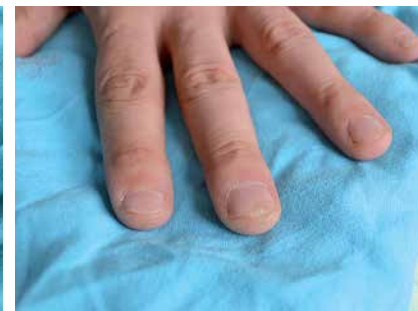**Figure 4.** Hypertrophic papule on the right foot's second digit

**Rycina 4.** Przerośnięta, hiperkeratyczna grudka na palcu II stopy prawej



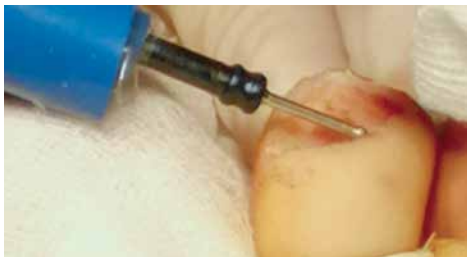**Figure 5.** Subungual verrucae on the right hand's second and fifth digits

**Rycina 5.** Brodawki podpaznokciowe palca II i V ręki prawej



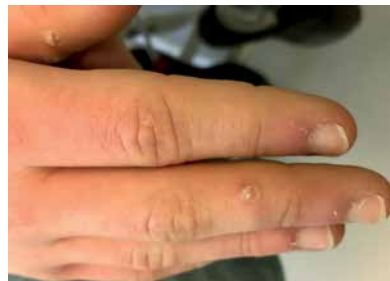**Figure 6.** Subungual verruca on the left hand's third digit

**Rycina 6.** Brodawka podpaznokciowa palca III ręki lewej




**Figure 7.** Intraoperative image: removal of the nail plate and electrocauterization of the nail matrix

**Rycina 7.** Obraz śródoperacyjny – usunięcie płytki paznokciowej i elektrochirurgia łożyska paznokcia



**Figure 8.** Periungual verrucae on the right hand

**Rycina 8.** Brodawki okolicy AP ręki prawej



**Figure 9.** Pedunculated, hypertrophic papules on the upper lip

**Rycina 9.** Uszypułowane, hiperkeratyczne grudki w okolicy czerwieni wargowej wargi górnej

## Patient 2

A 40-year-old male, a white-collar worker, who had been healthy before, reported to the dermatology clinic due to persistent common warts (extremities, face) and genital warts on his penis (treated unsystematically with cryotherapy, and topical preparations including salicylic acid, lactic acid, and 5-fluorouracil) that had been present for 8 years. During the previous 2 years the lesions had appeared in the NA of both hands and the right foot (figs. 4–6). Basic examination results were within normal limits; an immune defect was not confirmed (peripheral blood

## Pacjent 2

Mężczyzna 40-letni, pracownik umysłowy, dotychczas zdrowy, zgłosił się do poradni kliniki dermatologicznej z powodu uporczywych, utrzymujących się od 8 lat brodawek zwykłych (kończyny, twarz) oraz kłykcin kończystych w obrębie członka (leczone niesystematycznie krioterapią, preparatami miejscowymi zawierającymi kwas salicylowy, mlekowy oraz 5-fluorouracyl). Od 2 lat zmiany zajęły AP obydwu rąk i stopy prawej (ryc. 4–6). Wyniki badań podstawowych mieściły się w granicach normy, nie stwierdzono defektu odporności (fenotyp krwi obwo-

phenotype; immunoglobulin levels; HIV test). After the analysis it was decided to intensify cryotherapy procedures, and perform a surgical removal of a verruca within the nail bed of the second digit of the right foot; the procedure included also electrosurgery (fig. 7), and the results were great. The patient is undergoing treatment of the lesions on hands and in the genital area.

### Patient 3

A 13-year-old boy, who had been healthy before, was referred to the dermatology clinic due to recurrent numerous verrucae within distal parts of the upper limbs (fig. 8). The verrucae appeared 6 months before and were treated with topical preparations including salicylic acid, lactic acid, and monochloroacetic acid. Three weeks before the admission, the lesions involved also the vermilion border – it was a consequence of biting and chewing the NA area by the patient (fig. 9). The patient was started on a series of cryotherapy procedures.

## DISCUSSION

HPV (especially types  $\alpha$  and  $\beta$ ) causes various skin and mucosal lesions, including verrucae that have special epidemiological significance due to their prevalence (table 1) [1]. It is estimated that even 40% of population is infected with HPV, and 7–12% of the affected individuals develop lesions (after various periods of inoculation: weeks up to a year) [3]. Table 2 presents factors predisposing to HPV infections [3, 4]. It is worth emphasizing that verrucae present on distal parts of extremities constitute a special risk for autoinoculation (also within the mucosa, what was confirmed on the example of patient 3) associated with a common habit of biting nails and/or chewing the NA area in the population [5].

NA verrucae are common especially in young individuals [4, 6, 7]. The lesions may involve various NA parts, what is confirmed by the examples of our patients. The lesions may involve various NA parts, what was confirmed by the cases of our patients. Within lateral nail walls (less frequently within the proximal one, both on the dorsal and ventral areas), the lesions show morphology of hyperkeratotic papulae with typical image upon dermoscopy (well-defined hyperkeratotic image with cracks, whitish rims, and little black dots within blood vessels – microecchymoses). Sometimes hyperkeratosis within the cuticle is a sign of infection [2, 8]. In case the lesion is found under the nail plate (a wart grows from the hyponychium towards the nail bed), the first sign is hyperpigmentation of the nail plate (often in the form of lines) with present ecchymoses, and then,

dowej, poziomy immunoglobulin, badanie w kierunku HIV). Po analizie zdecydowano o intensyfikacji zabiegów krioterapii oraz wykonaniu chirurgicznego usunięcia brodawki w obrębie łożyska paznokcia palca II stopy prawej poszerzonego o zabieg elektrokirurgii (ryc. 7) z doskonałym efektem. Pacjent jest w trakcie terapii zmian na rękach oraz w okolicy genitalnej.

### Pacjent 3

Chłopiec 13-letni, dotychczas zdrowy, został skierowany do poradni kliniki dermatologicznej z powodu nawracających, licznych brodawek wirusowych w obrębie dystalnych części kończyn górnych (ryc. 8). Brodawki pojawiły się przed 6 miesiącami i były leczone preparatami miejscowymi zawierającymi kwas salicylowy, kwas mlekowy i kwas monochlorooctowy. Trzy tygodnie przed przyjęciem zmiany objęły także czerwień wargową – był to efekt obgryzania i żucia przez chorego okolicy AP (ryc. 9). U pacjenta rozpoczęto serię zabiegów krioterapii.

## OMÓWIENIE

Wirusy HPV (szczególnie rodzaje  $\alpha$  i  $\beta$ ) wywołują różnorakie zmiany skórno-słuzówkowe, wśród których ze względu na rozpowszechnienie brodawki wirusowe mają istotne znaczenie epidemiologiczne (tab. 1) [1]. Szacuje się, że aż 40% populacji jest zainfekowana wirusem HPV, z tego u 7–12% chorych wystąpią zmiany chorobowe (po różnie długim okresie inokulacji: tygodnie do roku) [3]. W tabeli 2 przedstawiono czynniki usposabiające do zakażenia HPV [3, 4]. Warto podkreślić, że brodawki zlokalizowane na dystalnych częściach kończyn wiążą się ze szczególnym ryzykiem autoinokulacji (także w obrębie błon śluzowych, co potwierdza przykład pacjenta 3.) z powodu rozpowszechnionych populacyjnie nawyków obgryzania paznokci i/lub żucia okolicy AP [5].

Brodawki wirusowe w obrębie AP występują szczególnie często u osób młodych [4, 6, 7]. Zmiany mogą obejmować różne części AP, co potwierdzają przypadki opisanych pacjentów. W obrębie wałów paznokciowych bocznych (rzadziej proksymalnego i to zarówno w części grzbietowej, jak i brzusznej) mają one morfologię hiperkeratocyticznych grudek o typowym obrazie w badaniu dermoskopowym (dobrze odgraniczony, hiperkeratocytyczny obszar, z pęknięciami, białawymi otoczkami oraz drobnymi czarnymi kropkami w obrębie naczyń krwionośnych – mikrowybroczyny). Czasem objawem infekcji jest hiperkeratoza w obrębie oskórka [2, 8]. W przypadku umiejscowienia pod płytką paznokciową (brodawka rośnie od strony obrąbka (*hyponychium*) w kierunku łożyska paznokcia) pierwszym objawem jest przebarwienie płytki (często

**Table 1.** HPV type correlation and a skin disease associated with it [1]**Tabela 1.** Korelacja typu HPV i związanej z nim choroby skóry [1]

Skin disease/Choroba skóry	The most common HPV types/ Najczęściej występujące typy HPV	Less common HPV types/ Mniej często występujące typy HPV
Common warts (hands and feet)/Brodawki zwykłe (dłoni i stóp)	1, 2, 27, 57	4, 29, 41, 60, 63, 65
Flat warts/Brodawki płaskie	3, 10	28, 29
Butcher's warts/Brodawki „rzeźników”	7	1, 2, 3 4, 10, 28
Nail unit squamous cell carcinoma (NUSCC) and Bowen's disease of the NA/ Rak kolczystokomórkowy AP ( <i>nail unit squamous cel carcinoma</i> – NUSCC) oraz choroba Bowena AP	16	26, 31, 33, 34, 35, 51, 52, 56, 73
Epidermodyplasia verruciformis (EV; I922 Lewandowki and Lutz)	3, 5, 8	9, 12, 14, 15, 17, 19-25, 36-38, 47, 49, 50, etc.
Spinocellular carcinoma associated with EV/ Związane z EV raki kolczystokomórkowe	5, 8	14, 17, 20, 47

**Table 2.** Risk factors for verrucae infections [3, 4]**Tabela 2.** Czynniki ryzyka zakażenia brodawkami [3, 4]

Risk factor/Czynnik ryzyka	Discussion/Omówienie
Sex/Płeć	Increased risk for girls and men/Zwiększone ryzyko u dziewcząt oraz mężczyzn
Age/Wiek	Most often: 12–16 y.o./Najczęściej: 12–16 lat
Immunological status/Status immunologiczny	Increased risk for individuals during immunosuppression/Zwiększone ryzyko u osób w stanie immunosupresji
Race/Rasa	White/Biała
Activities/Aktywności	Sport (athletes, swimmers), individuals using pedicure services, individuals using public showers, individuals who habitually walk barefoot/Sport (atleci, pływacy), osoby często korzystające z salonów pedicure, osoby korzystające z publicznych pryszniców, mające nawyk chodzenia boso
Environment/Środowisko	Close contact with infected individuals; warm, wet environment, UV exposure/ Bliski kontakt z osobami zakażonymi, ciepłe, mokre otoczenie, narażenie na UV
Seasonality/Sezonowość	Winter/Okres zimowy
Social and economic status/Status socjoekonomiczny	Higher education/Wyższe wykształcenie
Traumatism/Urazowość	Contact with rough surfaces, skin maceration (e.g. onychophagia), frequent micro-injuries/Kontakt z szorstkimi powierzchniami, zmacerowana skóra (np. onychofagia), częste mikrourazy
History of verrucae/Występujące wcześniej brodawki	Autoinoculation/Autoinokulacja
Hygiene/Higiena	Disregard for common hygiene rules; wearing other people's socks, gloves, shoes; contact with wart sections (e.g. nurses; individuals picking the lesions)/Nieprzestrzeganie powszechnie przyjętych zasad higieny, noszenie cudzych skarpet, rękawiczek, butów, kontakt z elementami brodawek (np. pielęgniarki, osoby rozdrapujące zmiany)

onycholysis with a painful nodule appears. As the disease progresses (see the presented case of patient 2), a complete loss of the nail plate with a vegetating node that overgrows the entire nail bed may occur [2]. Verrucae that adhere to the nail matrix (verrucae do not occur in the matrix itself) and may result in a change of nail plate relief cause special diagnostic difficulties [7, 9, 10]. Verrucae within the NA are usually painless unless their site (subungual) causes pain associated with a mass effect. Due to the fact that clinical picture is not always typical, it is neces-

linijne) z obecnością wybroczyn, a następnie postępująca onycholiza i bolesny guzek. W miarę postępu choroby (tak jak w przypadku 2.) może dojść do całkowitej utraty płytki paznokciowej z bujającym guzem przerastającym całe łożysko [2]. Szczególne trudności diagnostyczne sprawiają brodawki przylegające do macierzy paznokcia (w samej macierzy brodawki nie występują), które mogą powodować zmianę reliefu płytki paznokciowej [7, 9, 10]. Brodawki w obrębie AP są zazwyczaj niebolesne, chyba że ich lokalizacja (podpaznokciowa) powoduje ból związany z efektem

**Table 3.** Differential diagnostics of NA verrucae [9–14]**Tabela 3.** Diagnostyka różnicowa brodawek AP [9–14]

Disease/Choroba	Chosen characteristics differentiating infectious verrucae/ Wybrane cechy różnicujące z brodawką wirusową
Bowen's disease and NUSCC/Choroba Bowena i NUSCC	<ul style="list-style-type: none"> <li>The most popular malignant carcinoma of the NA/Najczęstszy nowotwór złośliwy AP</li> <li>Usually a single lesion/Zazwyczaj pojedyncza zmiana</li> <li>Risk factors (e.g. immunosuppression)/Czynniki ryzyka (np. immunosupresja)</li> <li>Distressing signs: long presence of a lesion resembling a verruca as well as purulent effusion, bleeding, and unpleasant smell/ Objawy niepokojące: długie utrzymywanie się zmiany przypominającej brodawkę oraz wyciek ropny, krwawienie i nieprzyjemny zapach</li> </ul>
Fibrokeratoma/Włóknikorogowiec (fibrokeratoma)	<ul style="list-style-type: none"> <li>Hard, flexible, slowly growing polyp-like nodule that is usually of a skin colour/Twardy, elastyczny, wolno rosnący, polipowaty guzek, zwykle w barwie skóry</li> </ul>
Onychomatricoma/Onychomatricoma	<ul style="list-style-type: none"> <li>Rare, painless, and slowly growing tumour of the nail matrix/Rzadki, niebolesny, wolno rosnący i łagodny guz macierzy paznokcia</li> <li>Visible as a thickening; yellow colour; deepening of the transverse and longitudinal curvature of the nail plate/Widoczny jako pogrubienie, żółte zabarwienie (ksanonychia) oraz pogłębienie poprzecznej i podłużnej krzywizny płytki paznokciowej</li> </ul>
Subungual exostosis/Wyrośle kostne podpaznokciowe	<ul style="list-style-type: none"> <li>Rare, benign tumour occurring as a result of an overgrowth of a distal phalangeal bone that is comprised of osseous and cartilaginous tissue/Rzadki, łagodny guz powstający w wyniku przerostu kości paliczka dystalnego składający się z tkanki kostnej oraz chrzęstnej</li> <li>Lesion visible during radiological examination/Zmiana widoczna w badaniu radiologicznym</li> </ul>
Tuberculosis verrucosa cutis/Gruźlica brodawkująca	<ul style="list-style-type: none"> <li>Local granulomatous reaction at the site of tubercle bacillus penetration/ Miejscowy odczyn ziarniniakowy w miejscu wnikięcia prętka gruźlicy</li> <li>Initially small, hard, painless, red, slightly hyperkeratotic papula surrounded with inflammation that expands with time (atrophic scar)/Początkowo mała, twarda, niebolesna, czerwona, nieznacznie hiperkeratyczna grudka ze stanem zapalnym otoczenia, która z czasem się poszerza (blizna zanikowa)</li> </ul>
Callus/Modzel	<ul style="list-style-type: none"> <li>Reactive lesion associated with an overgrowth of the corneum and spinous layer – a result of repeated pressure/Odczynowa zmiana związana z przerostem warstwy rogowej i kolczystej naskórki jako efekt powtarzającego się ucisku</li> </ul>
Glomus tumour/Kłębczak	<ul style="list-style-type: none"> <li>A hamartomatous tumour (red or blue and purple)/Hamartomatyczny guz (barwy czerwonej lub niebieskofioletowej)</li> <li>Most often found in the nail bed and fingertip area/Najczęściej w obrębie łożyska paznokcia i w obszarze opuszki palca</li> <li>Strong pain that is increased by exposure to temperature changes and pressure/Bardzo silnie wyrażone dolegliwości bólowe, które potęguje narażenia na zmiany temperatury i ucisk</li> </ul>

sary to conduct differential diagnostics of lesions that resemble verrucae within the NA in every case (table 3) [9–14].

The nail lesion of the presented female patient was initially treated as a so-called melanonychia caused by friction (a result of chronic friction cause by a shoe), however, in the end the diagnosis indicated a HPV infection as the cause of melanonychia. A study published last year by a group of Japanese authors indicate a necessity for being particularly cautious in cases of HPV infections of the NA area [15]. Schimizu *et al.* (on the basis of an analysis including a population of patients: 53 with NA SCC and 83 with SCC *in situ* within the NA) examined

masę. W związku z nie zawsze typowym obrazem klinicznym każdorazowo konieczne jest przeprowadzenie diagnostyki różnicowej zmian przypominających brodawki w obrębie AP (tab. 3) [9–14].

Zmiana paznokciowa u przedstawionej pacjentki początkowo traktowana była jako tzw. melanonychia z tarcia (efekt przewlekłego tarcia przez obuwie), niemniej ostateczne rozpoznanie wskazywało na infekcję HPV jako przyczynę melanonychii. Badania opublikowane w ostatnim roku przez grupę autorów japońskich wskazują na konieczność zachowania szczególnej ostrożności w przypadkach infekcji HPV okolicy AP [15]. Schimizu i wsp. (na podstawie analizy populacji pacjentów: 53 z SCC AP i 83 z SCC *in situ* w obrębie

relation between HPV infections and nail unit squamous cell carcinoma (NUSCC) occurrence. The presence of NUSCC means that the patient is a kind of high-risk HPV reservoir (HPV-16 was the most commonly detected type – confirmed in more than a half of cases). All analysed lesions were found within the nail wall, what could indicate that the nail matrix infection is secondary to the nail wall infection [15]. A specific immunological environment within the NA (“an immunological privileged organ”) favours the development of lesions (weakened ability to activate cell response) [15, 16]. NUSCC recurrences associated with HPV infections after procedures occurred more often than in SCC found in other sites. Moreover, an increased expression of risk factors for an aggressive disease course (e.g. Ki67 protein) in neoplastic cells was confirmed. Schimizu *et al.* suggested introducing a new term: nail apparatus intraepithelial neoplasia (NIN) that would be analogous to a commonly accepted term introduced in the 1990s by Cokerrel *et al.*, i.e. KIN (keratinocytic intraepithelial neoplasia), and that specifies characteristics of this disease: more common incidence in young men, possible involve-

AP) zbadali związek pomiędzy infekcją HPV a wystąpieniem raka kolczystokomórkowego AP (*nail unit squamous cell carcinoma* – NUSCC). Obecność NUSCC świadczy o tym, że pacjent stanowi niejako rezerwuuar wirusa HPV wysokiego ryzyka (najczęściej wykrywany był typ HPV-16 – w ponad połowie przypadków). Wszystkie analizowane zmiany zlokalizowane były w obrębie wału paznokciowego, co mogłoby wskazywać, że infekcja macierzy paznokcia jest wtórna do zakażenia wału paznokciowego [15]. Specyficzne środowisko immunologiczne w obrębie AP („narząd immunologicznie uprzywilejowany”) także sprzyja rozwojowi zmian (osłabiona zdolność do aktywacji odpowiedzi komórkowej) [15, 16]. Nawroty NUSCC związanego z infekcją HPV po zabiegach zdarzały się częściej niż w innych lokalizacjach SCC. Stwierdzono także zwiększoną ekspresję wskaźników ryzyka agresywnego przebiegu choroby (np. białko Ki67) w komórkach nowotworowych. Schimizu i wsp. proponują wprowadzenie nowego terminu: neoplazja śródnałonkowa aparatu paznokciowego (*nail apparatus intraepithelial neoplasia* – NIN), analogicznie do uznanego powszechnie, wprowadzonego w latach 90. ubiegłego wieku przez

**Table 4.** Therapeutic options for treatment of NA verrucae [1, 18, 19]

**Tabela 4.** Opcje terapeutyczne w leczeniu brodawek AP [1, 18, 19]

Therapeutic method/Metoda terapeutyczna			
Topical preparations self-used by patients/ Preparaty miejscowe stosowane samodzielnie przez pacjenta	Topical therapy (± with occlusion)/Terapia miejscowa (± pod okluzją): 1. Preparations with salicylic and lactic acid (also acid solutions on the basis of collodion)/Preparaty z kwasem salicylowym i mlekowym (również roztwory kwasów na bazie kolodium) 2. Imiquimod ± salicylic acid/Imikwimod ± kwas salicylowy 3. 5-fluorouracil ± salicylic acid/5-fluorouracyl ± kwas salicylowy		
Therapeutic procedures used at the physician's office/Procedury terapeutyczne stosowane w gabinecie lekarskim	To be considered if single verrucae are present/Do rozważenia, jeśli występują pojedyncze brodawki wirusowe:  1. Cryotherapy/Krioterapia 2. Curettage and electrocoagulation of verrucae/Łyzeczkowanie i elektrokoagulacja brodawek wirusowych 3. Topical preparations with 0.7% cantharidin or topical preparation with 1% cantharidin in combination with salicylic acid and/or podophyllotoxin*/Miejscowe preparaty 0,7% kantarydyny lub miejscowe preparaty 1% kantarydyny w połączeniu z kwasem salicylowym i/lub podofilotoksyną*	To be considered if numerous verrucae are present/Do rozważenia, jeśli występują liczne brodawki wirusowe:  1. Cryotherapy/Krioterapia 2. Immunotherapy by means of intralesional injections of the antigen: <i>Candida</i> , <i>Trichophyton</i> /Immunoterapia za pomocą doogniskowych wstrzyknięć antygeny: <i>Candida</i> , <i>Trichophyton</i> 3. Topical immunotherapy: diphenylcyclopropanone (DPCP), squaric acid dibutylester (SADBE)/Immunoterapia miejscowa: difenylocyklopropanon (DPCP), ester dwubutyłowy kwasu skwarowego (SADBE)	To be considered if numerous verrucae resistant to treatment are present/Do rozważenia, jeśli występują brodawki wirusowe oporne na leczenie:  1. Topical or intralesional cidofovir/Cydofowir miejscowo lub doogniskowo 2. Oral therapy with retinoids (acitretin, isotretinoin)/Doustna terapia retinoidami (acytretyna, izotretynoina) 3. Intralesional bleomycin/ Bleomycyna doogniskowo 4. Intralesional 5-fluorouracil/ 5-fluorouracyl doogniskowo 5. Laser therapy (ND:YAG and a CO <sub>2</sub> laser; pulsed dye laser)/Laseroterapia (laser CO <sub>2</sub> , Nd:YAG; pulsacyjny laser barwnikowy) 6. Photodynamic therapy)/Terapia fotodynamiczna

\*NB! The application of cantharidin preparations increases the risk of developing so-called doughnut warts – the lesion disappears in the central section and a residual lesion is present at the rim.

\*Uwaga! Stosowanie preparatów kantarydyny zwiększa ryzyko powstania tzw. brodawek wirusowych „o wyglądzie pączka” (doughnut wart) – z ustąpieniem zmiany w części centralnej i utrzymywaniem się resztkowej zmiany na obwodzie.

ment of all digits (excluding the fifth digit of the left hand), and a unique possibility to self-observe the lesions with regard to other intraepithelial neoplasias (e.g. cervical intraepithelial neoplasia – CIV). The accumulated data may indicate a risk of transmitting the virus to the NA area not only directly (digit-to-digit; cases of involvement of several digits), but also digit-to-genitals (the same type of virus was detected in samples from the genital area and the NA lesions in the same patient). Therefore, it seems that at least half of NUSCC cases belong to the group of sexually transmitted diseases [15].

NA verruca therapy methods are diverse (table 4) and their choice should be based on an opinion of an experienced dermatologist and conducted with observing the rule of the least possible risk of developing scars during the therapy [7, 9, 17–19].

## CONCLUSIONS

NA verrucae are too often treated as a banal problem, mostly cosmetic, what may result in serious consequences due to the fact that, for instance, NUSCC may be overlooked (especially in the light of new data regarding HPV-16 significance in carcinogenesis process). Examples of diverse verrucae manifestations and anatomical difficulties associated with the NA specifics presented in the paper show that such a site of this popular skin diseases often constitutes a real challenge for experienced dermatologists.

## CONFLICT OF INTEREST

The authors report no conflict of interest.

Cokerella i wsp. KIN (*keratinocytic intraepithelial neoplasia*). Określają cechy charakterystyczne dla tej choroby: częstsze występowanie u młodych mężczyzn, ewentualne zajęcie wszystkich palców rąk (z wyjątkiem palca V ręki lewej) oraz unikatowa w stosunku do innych śród-błonkowych neoplazji (np. *cervical intraepithelial neoplasia* – CIV) możliwość samoobserwacji zmian. Zgromadzone dane mogą wskazywać na ryzyko przeniesienia wirusa do okolicy AP nie tylko bezpośrednio (digitalno-digitalnie, przypadki zajęcia kilku palców), lecz także digitalno-genitalnie (ten sam typ wirusa wykryty w materiale pochodzącym ze zmian w okolicach narządów płciowych i AP u tego samego pacjenta). Wydaje się, że przynajmniej część przypadków NUSCC należy do grupy chorób przenoszonych drogą płciową [15].

Metody terapii brodawek AP są różnorodne (tab. 4), a ich wybór, który zależy od doświadczenia leczącego dermatologa, powinien odbywać się z zachowaniem zasady jak najmniejszego ryzyka powstania blizn w trakcie terapii [7, 9, 17–19].

## WNIOSKI

Brodawki AP traktowane są często jako banalny problem, głównie kosmetyczny, co ze względu na możliwość przeoczenia m.in. NUSCC niesie ze sobą ryzyko wystąpienia poważnych komplikacji (szczególnie w świetle nowych danych dotyczących znaczenia HPV-16 w procesie kancerogenezy). Przedstawione w artykule przykłady różnorodnych manifestacji brodawek oraz trudności anatomiczne związane ze specyfiką AP powodują, że takie umiejscowienie tej popularnej choroby skóry stanowi często prawdziwe wyzwanie nawet dla doświadczonych dermatologów.

## KONFLIKT INTERESÓW

Autorzy nie zgłaszają konfliktu interesów.

## References Piśmiennictwo

1. Kirnbauer R., Lenz P.: Human papillomaviruses. [In:] *Dermatology*. 4<sup>th</sup> ed. J.L. Bolognia, J.V. Schaffer, L. Cerroni (ed.). Elsevier, Philadelphia 2018.
2. Maleszka R., Ratajczak-Stefańska V., Boer M., Kiedrowicz M.: Choroby paznokci w praktyce kosmetycznej. *Ann Acad Med Stetin* 2010, 56, 57–64.
3. Witche D., Witche N., Roth-Kauffman M., Kauffman M.: Plantar warts: epidemiology, pathophysiology, and clinical management. *J Am Osteopath Assoc* 2018, 118, 92–105.
4. Essa N., Saleh M., Mostafa R., Taha E., Ismail T.: Prevalence and factors associated with warts in primary school children in Tema District, Sohag Governorate, Egypt. *J Egypt Public Health Assoc* 2019, 94, 6.
5. Lipner S., Scher R.: Periungual and oral verruca. *J Cutan Med Surg* 2017, 21, 251.
6. Mohtashim M., Amin S., Adil M., Arif T., Singh M., Bansal R., et al.: Skuteczność szczepionki MMR podawanej doogńiskowo w terapii opornych na leczenie pojedynczych lub mnogich brodawek skórnych. *Przeegl Dermatol* 2018, 105, 498–508.
7. Herschthal J., McLeod M., Zaiac M.: Management of ungual warts. *Dermatol Ther* 2012, 25, 545–550.
8. Alessandrini A., Starace M., Piraccini B.: Dermoscopy in the evaluation of nail disorders. *Skin Appendage Disord* 2017, 3, 70–82.
9. Tosti A., Piraccini B.: Warts of the nail unit: surgical and nonsurgical approaches. *Dermatol Surg* 2001, 27, 235–239.



10. **Thomas L., Zook E., Haneke E., Drapé J., Baran R., Jürgen F., et al.:** Tumors of the nail apparatus and adjacent tissues. [In:] Baran & Dawber's Diseases of the Nails and their Management. R. Baran, D. de Berker, M. Holzberg, L. Thomas (ed.). Fourth Edition. John Wiley & Sons, Ltd 2012.
11. **DaCamra M., Gupta S., Ferri-de-Barros F.:** Subungual exostosis of the toes: a systematic review. *Clin Orthop Relat Res* 2013, 472, 1251-1259.
12. **Santoshi J., Kori V., Khurana U.:** Glomus tumor of the fingertips: a frequently missed diagnosis. *J Family Med Prim Care* 2018, 8, 904-908.
13. **Ghosh S., Aggarwal K., Jain V., Chaudhuri S., Ghosh E., Arshdeep.:** Tuberculosis verrucosa cutis presenting as diffuse plantar keratoderma: an unusual sight. *Indian J Dermatol* 2014, 59, 80-81.
14. **Kamath P., Wu T., Villada G., Zaiac M., Elgart G., Tosti A.:** Onychomatricoma: a rare nail tumor with an unusual clinical presentation. *Skin Appendage Disord* 2018, 4, 171-173.
15. **Shimizu A., Kuriyama Y., Hasegawa M., Tamura A., Ishikawa O.:** Nail squamous cell carcinoma: a hidden high-risk HPV reservoir for sexually transmitted infections. *J Am Acad Dermatol* 2019, 81, 1358-70.
16. **Saito M., Ohyama M., Amagai M.:** Exploring the biology of the nail: an intriguing but less-investigated skin appendage. *J Dermatol Sci* 2015, 79, 187-193.
17. **Jaworek A., Węgiel M., Pastuszczak M., Maciejowska J., Wojas-Pelc A.:** Keloid stopy prawej po chirurgicznym zabiegu usunięcia brodawki wirusowej. Opis przypadku klinicznego. *Dermatol Prakt* 2012, 5, 46-49.
18. **Al-Dawsari N., Masterpol K.:** Cantharidin in dermatology. *Skinmed* 2016, 14, 111-114.
19. **Choi Y., Kim D.H., Jin S.Y., Lee A.Y., Lee S.H.:** Topical immunotherapy with diphenylcyclopropenone is effective and preferred in the treatment of periungual warts. *Ann Dermatol* 2013, 25, 434-439.

**Received:** 30.05.2019

**Accepted:** 19.10.2019

**Otrzymano:** 30.05.2019 r.

**Zaakceptowano:** 19.10.2019 r.

---

#### How to cite this article

Jaworek A.K., Maciejowska-Podosek J., Englert K., Sarek M., Wojas-Pelc A.: Therapeutic and diagnostic difficulties concerning verrucae of the nail apparatus – a description of selected cases. *Dermatol Rev/Przegl Dermatol* 2019, 106, 662–670.

DOI: <https://doi.org/10.5114/dr.2019.92739>.