

## THEMA: TATOEAGES



# Een patiënt met een granulomateuze ontstekingsreactie ter plaatse van een tatoeage en een panuveïtis

M.M. Wennekers<sup>1</sup>, J. Damman<sup>2</sup>, M.B.A. van Doorn<sup>3</sup>

Tatoeages zijn cosmetische versieringen van de huid die we steeds vaker om ons heen zien. Desondanks is dat niet zonder risico op complicaties. Wij presenteren een patiënte die een granulomateuze reactie ontwikkelde in specifieke delen van haar tatoeage, jaren nadat deze was geplaatst. Wegens een co-existente panuveïtis werd de diagnose sarcoïdose overwogen.



Figuur 1. Scherp begrensde rood-paarse, squameuze plaques in specifieke delen van een tatoeage op de linker onderarm.

## ANAMNESE

De klinisch immunoloog verwees in 2016 een 31-jarige patiënte naar onze polikliniek in verband met verheven huidafwijkingen ter plaatse van een tatoeage op haar linkerarm. De tatoeage was zes jaar daarvoor geplaatst en bestond uit verschillende kleuren. Tien maanden voor haar consult op onze polikliniek ontstond ter plaatse van de rode kleur in de tatoeage een jeu-kende, pijnlijke verdikking. Verder had zij sinds acht maanden last van ontstoken ogen en was door de oogarts de diagnose panuveïtis gesteld. Haar verdere voorgeschiedenis was blanco en zij gebruikte geen medicatie.

## DERMATOLOGISCH ONDERZOEK

Patiënte heeft huidtype 5 volgens Fitzpatrick. Op de linker onderarm zagen wij een tatoeage met ter plaatse van het rode pigment scherp begrensde rood-paarse, squameuze plaques. De overige kleuren in de tatoeage waren vlak.

## AANVULLEND ONDERZOEK

Histopathologisch onderzoek toonde een overwegend granulomateuze ontsteking met meerkernige reuscellen en verspreid gelegen rood pigment.

Bloedonderzoek toonde een ACE van U/L 87 (ref. 12-82) en een sIL-2R (soluble IL-2 receptor) van 2900 (ref. <2500) pg/mL. Een ECG en longfunctietest waren niet afwijkend. Een CT-thorax toonde verspreid in beide longen multipole aspecifieke noduli, geen typisch beeld van pulmonale of thoracale sarcoïdose. Bij vervolgen van de CT-thorax bleven de noduli stabiel.

## BELEID EN BELOOP

Patiënte werd door de klinisch immunoloog behandeld met azathioprine waarmee de uveïtis in eerste instantie goed onder controle was. De huidafwijkingen waren in de daaropvolgende jaren wisselend aanwezig. Opvallend hierbij was dat de opvlammingen van de uveïtis en de huidreactie vaak gelijktijdig optraden. Ter ondersteuning werd patiënte meerdere malen behandeld met een stootkuur prednison in wisselende doseringen.

In verband met een forse opvlamming van de uveïtis onder azathioprine werd deze uiteindelijk vervangen door adalimumab. Sinds de start met adalimumab zijn de uveïtis en de huidafwijkingen in partiële remissie. Momenteel wordt patiënte in ons centrum behandeld met de picolaser (532nm) om het pigment te verwijderen en met intralesionale corticosteroiden om de ontstekingsreactie verder te remmen.

## CONCLUSIE

Granulomateuze reactie op tatoeage-inkt. In verband met de co-existente panuveïtis is er een verdenking op sarcoïdose.

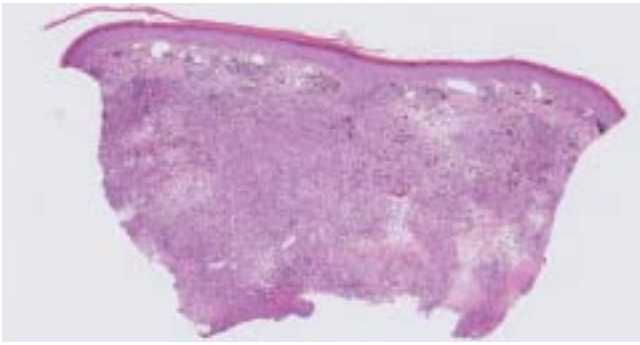
## BESPREKING

Tatoeages worden steeds populairder; de laatste cijfers uit 2014 laten zien dat inmiddels 10% van de bevolking in Nederland een of meerdere tatoeages heeft. [1] Complicaties bij tatoeages komen bij ongeveer 2% voor. Dit betreft onder andere infecties, allergische reacties en neoplasmata. [2-3] Huidreacties veroorzaakt door de inkt treden vaak ter plaatse van een specifieke kleur op. De rode inkt geeft het meest frequent

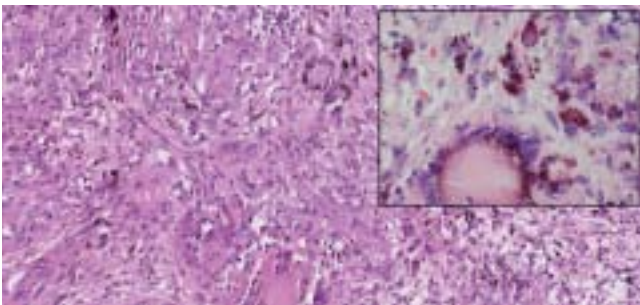
<sup>1</sup> Arts-assistent, afdeling Dermatologie, Erasmus MC, Rotterdam

<sup>2</sup> Patholoog, afdeling Pathologie, Erasmus MC, Rotterdam

<sup>3</sup> Dermatoloog, afdeling Dermatologie, Erasmus MC, Rotterdam



Figuur 2A. Huidexcisie waarin diepreikende overwegend granulomateuze ontsteking met meerkernige reuscellen en verspreid gelegen pigment.



Figuur 2B. Granulomateuze ontsteking gekenmerkt door clusters van histiocyten en meerkernige reuscellen waarin verspreid aanwezigheid van pigment. In de insert is te zien dat het grofkorrelig rood pigment betreft.

reacties, met kwiksulfide vaak als verantwoordelijk agens. [4] Granulomateuze reacties op tatoeages in combinatie met uveïtis is enkele keren in de literatuur beschreven. [5-6] Een review uit 2018 beschrijft 39 patiënten met deze combinatie over de afgelopen 66 jaar; bij 14 van hen werd systemische sarcoïdose vastgesteld waarvoor bij 22 patiënten geen aanwijzingen bestonden. [5] De exacte etiologie is echter onbekend. Een van de hypothesen is dat er een verlate granulomateuze reactie plaatsvindt als overgevoeligheidsreactie op de inkt, waarbij de partikels zich ook kunnen stapelen in de uvea, wat vervolgens kan leiden tot een lokale ontstekingsreactie. Een andere hypothese veronderstelt dat personen met een bepaalde genetische aanleg een granulomateuze reactie ontwikkelen op de langdurige antigene stimulus van de inkt, wat is geassocieerd met sarcoïdose. [5-6] Serumbiomarkers zijn over het algemeen niet specifiek om sarcoïdose te diagnosticeren, maar kunnen wel gebruikt worden bij de follow-up tijdens de behandeling. [7]

Bij onze casus waren deze markers niet dermate verhoogd om de diagnose systemische sarcoïdose waarschijnlijker te maken. Histopathologisch valt het onderscheid tussen sarcoïdose en een granulomateuze reactie op exogeen materiaal niet goed te maken, ook niet bij de aanwezigheid van pigment. [5,8] Het is daarom van belang om bij een granulomateuze ontsteking op exogeen materiaal altijd aanvullend onderzoek naar systemische sarcoïdose te verrichten. Welke van bovengenoemde hypothesen bij onze patiënt van toepassing is, is moeilijk te zeggen. Desondanks lijkt de granulomateuze reactie te zijn ontstaan door het pigment in de tatoeage, en is mogelijk versterkt door een zich ontwikkelende en nog niet

klinisch manifeste sarcoïdose. Deze suggestie wordt ondersteund door het feit dat inflammatie van de ogen en de huid vaak gelijktijdig optrad. Ondanks dat er bij een groot percentage van de patiënten met granulomateuze reactie in een tatoeage in combinatie met een uveïtis geen andere tekenen van systemische sarcoïdose worden gevonden, moet men toch bedacht zijn op het ontwikkelen hiervan in de toekomst.

## LITERATUUR

1. *Tatoeages. Een analyse van OBiN-gegevens. Amsterdam: VeiligheidNL, 2015.*
2. Kazandjieva J, Tsankov N. Tattoos: Dermatological complications. *Clin Dermatol.* 2007; 25(4):375-82.
3. Shinohara MM, Nguyen J, Gardner J, Rosenbach M, Elenitsas R. The histopathologic spectrum of decorative tattoo complications. *J Cutan Pathol.* 2012; 39(12):1110-8.
4. Arshdeep, Chougule A, De D, Handa S. Granuloma annulare-like granulomatous reaction to red tattoo pigment. *J Cutan Med Surg.* 2018; 22(6):618-20.
5. Kluger N. Tattoo associated uveitis with or without systemic sarcoidosis: A comparative review of the literature. *J Eur Acad Dermatol Venereol.* 2018; 32(11):1852-61.
6. Maijer K, van der Bent S, Vercoutere W, Rustemeyer T. Granulomatous tattoo reaction with associated uveitis successfully treated with methotrexate. *J Eur Acad Dermatol Venereol.* 2018; 32(9):e338-e9.
7. Ramos-Casals M, Retamozo S, Sisó-Almirall A, Pérez-Alvarez R, Pallarés L, Brito-Zerón P. Clinically-useful serum biomarkers for diagnosis and prognosis of sarcoidosis. *Expert Rev Clin Immunol.* 2019; 15(4):391-405.
8. Valbuena MC, Franco VE, Sánchez L, Jiménez HD. Sarcoidal granulomatous reaction due to tattoos: Report of two cases. *An Bras Dermatol.* 2017; 92(5):138-41.

## LEERPUNTEN

- Histopathologisch is er geen goed onderscheid te maken tussen sarcoïdose en een granulomateuze reactie op exogeen materiaal.
- Het is daarom van belang om bij een granulomateuze ontsteking van de huid altijd aanvullend onderzoek (minimaal X-thorax) naar systemische sarcoïdose te verrichten.
- De combinatie van een verlate granulomateuze reacties in een tatoeage en een panuveïtis zijn vaker beschreven; men moet hierbij bedacht zijn op het ontwikkelen van systemische sarcoïdose.

## TREFWOORDEN

tatoeage – granulomen – sarcoïdose – uveïtis

## KEYWORDS

tattoo – granuloma – sarcoidosis – uveitis

(Financiële) belangenverstrengeling  
Geen belangenverstrengeling gemeld.

## CORRESPONDENTIEADRES

Mèdelyn Wennekers

E-mail: m.wennekers@erasmusmc.nl