

Hamartomas biliares: um relato de caso

Hiago Vinicius de França¹; Davi Mamede da Luz¹; Emivaldo Peixoto dos Santos Júnior¹; Gabriel de Oliveira Pereira¹; Vinicius Coutinho Mendanha¹; Lucas Bacani de Moraes Coura¹; Danúbio Antônio de Oliveira².

1. Discente do curso de Medicina do Centro Universitário UniEVANGÉLICA.
2. Docente curso de Medicina do Centro Universitário UniEVANGÉLICA.

RESUMO: Hamartomas biliares são malformações hepáticas benignas raras no cotidiano, além de normalmente não gerar sintomas e passar despercebidos pelo paciente e por médicos em muitos casos. A afecção pode ser identificada principalmente através de exames de imagem como ultrassonografia e tomografia computadorizada. A confusão no diagnóstico com neoplasias, levada pelo diagnóstico errôneo, podem levar a realização de procedimentos desnecessários e invasivos, gerando dano ao paciente. O objetivo deste relato é relatar um caso de hamartoma biliar de um homem adulto de 42 anos de idade. O paciente inicialmente procurou atendimento para realizar exames de rotina, assintomático e após a avaliação de exames solicitados, na ultrassonografia (USNG) pedida foram encontradas alterações sugestivas de hamartomas. Novos exames de imagem foram pedidos para confirmação da hipótese e a tomografia computadorizada confirmou o diagnóstico. O paciente não apresentou sintomas em todo o decorrer do estudo e segue sem manifestações clínicas. Portanto, o relato evidencia a importância de um bom exame clínico somado à interpretação correta e cuidadosa de exames complementares para alcançar um diagnóstico preciso e possibilitar o correto tratamento, evitando de expor o paciente a procedimentos desnecessários.

Palavras-chave:
Hamartoma.
Ductos Biliares Intra-Hepáticos.
Diagnóstico.

INTRODUÇÃO

Achados hepáticos como estenose, tumores, nódulos são recorrentes na prática clínica. Porém, alguns se destacam pela sua baixa ocorrência, como os hamartomas das vias biliares, malformações hepáticas benignas, que possuem notoriedade pela sua raridade (VITULE et al., 2010). Também são chamados de Complexo de Von Meyenburg (VMC), por ser ele o primeiro a relatar tal quadro, em 1918. Estas malformações benignas do sistema hepatobiliare caracterizam por pequenos e numerosos nódulos situados abaixo da cápsula de Glisson (SILVEIRA et al., 2014). Apresenta também desorganização histológica dos ductos biliares, envoltos por estroma fibrocolagenoso, formando uma estrutura cística. A hipó-

tese mais defendida sugere como causa desse quadro a interrupção do remodelamento das placas ductais em uma fase tardia da embriogênese dos ductos biliares intra-hepáticos, sendo classificado como uma doença hepática fibropolicística (ARAUJO et al., 2016).

Essa malformação frequentemente é assintomática e quando se apresenta, em 80% dos casos, surgem nos primeiros dois anos de vida, possuindo maior incidência no sexo masculino e no lóbulo direito do fígado, em 75% dos casos, podendo variar o seu tamanho de 2 a 30 cm (VALLADARES; GILER, 2006). Exames de imagem, se não forem avaliados corretamente, trazem erros em diagnóstico, dada a semelhança dos nódulos formados à padrões oncológicos, gerando procedimentos invasivos, gastos desnecessários e desgaste do paciente, como biópsia ou laparotomia (ZHENG et al., 2005).

O diagnóstico deve ser feito através de imagens, por não apresentar alta especificidade sintomática, mas pode ainda existir dor abdominal, náusea, anorexia e juntamente com um grande crescimento da massa pode ocorrer comprometimento respiratório (VALLADARES; GILER, 2006). Nos exames, os achados podem se manifestar em imagens hiperecogênicas pequenas, com margens pouco demarcadas, com ou sem reverberação sons posteriormente, ou em imagens hipoeecogênicas com tipo “em alvo”, com imagens bem delimitadas (VITULE et al., 2010). Pode também se apresentar como uma única lesão dificultando seu diagnóstico pois pode ser confundido com metástase ou abscesso (SHIN, 2011). O tratamento varia, sendo a ressecção cirúrgica indicada quando os tumores geram queixas ou complicações abdominais, sendo assim realizado o método da enucleação (HOEKSTRA et al., 2014).

A importância desse estudo surge pela raridade do quadro clínico, sendo esquecido por muitos durante a prática médica e ocasionando dificuldades de diagnóstico e conclusões equivocadas se os dados fornecidos pelo atendimento e por exames complementares não forem bem avaliados. Diante disso, o presente estudo tem por objetivo relatar um caso de hamartoma biliar de um homem adulto de 42 anos de idade.

Este estudo foi submetido ao Comitê de Ética e Pesquisa (CEP) do Centro Universitário de Anápolis - UniEVANGÉLICA através da Plataforma Brasil.

RELATO DO CASO

Em agosto de 2018, paciente do sexo masculino, nascido em 16/12/1977, casado, natural de Anápolis, Goiás, procurou atendimento médico para fazer exames de rotina. No momento da consulta estava assintomático. Não tabagista, nega etilismo, afirmou não usar medicamentos e sem histórico cirúrgico. Exame físico normal. Foram solicitados os exames de lipidograma, hemograma, ácido úrico, transaminase glutâmico pirúvica (TGP), transaminase glutâmico oxalética (TGO), glicemia de jejum, ureia, creatinina, exame para hepatite B (HBsAg) e para e hepatite C (Anti-HCV), ultrassonografia (USNG) do abdome superior (figura 1) e eletrocardiograma (ECG).

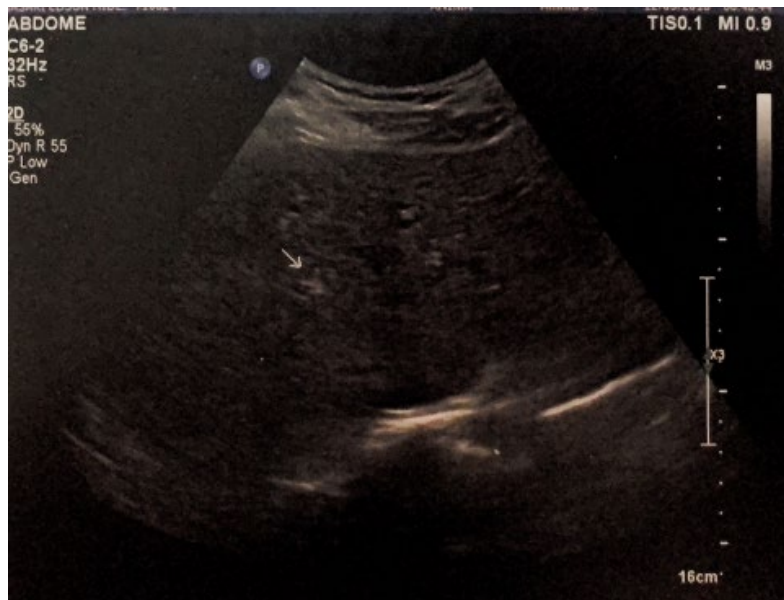

Figura 1 - Primeira USNG – fígado com áreas hiperecoicas focais e esparsas.

Após análise dos exames supracitados os resultados foram: hemograma normal; glicemia de jejum = 95mg/dL (VR: 70-99mg/dL); Colesterol total = 199mg/dL (VR: abaixo de 200 mg/dL), HDL (lipoproteína de alta densidade) = 50mg/dL (VR: acima de 40mg/dL), LDL (lipoproteína de baixa densidade) = 130mg/dL (VR: abaixo de 130mg/dL); Triglicérides = 86mg/dL (VR: abaixo de 100mg/dL); Ureia = 29mg/dL (VR: 10-45mg/dL); Creatinina = 1,03 (VR: 0,5-1,2); TGO = 22UI/mL (VR: 8-40UI/mL); TGP = 30UI/mL (VR: 10-50 UI/mL); HBsAg e Anti-HCV não reagentes; ECG normal, USNG apresentou ecotextura hepática levemente heterogênea. Com a análise dos exames e do quadro clínico foi levantado a hipótese de hamartomas biliares, dadas as imagens obtidas pelo exame de ultrassonografia e pela ausência de sintomas, muito frequente nesse tipo de caso.

Posteriormente, nas consultas de controle, a USNG foi refeita (figura 2) e constatou a presença de hamartomas e cistos hepáticos simples. TGO = 38UI/mL; TGP = 76UI/mL (acima do normal); ureia = 28mg/dL; creatinina = 1,05; glicemia de jejum = 96mg/dL; lipidograma se manteve sem alterações. Foi pedido uma tomografia computadorizada (TC) para acompanhamento do caso (figura 3).

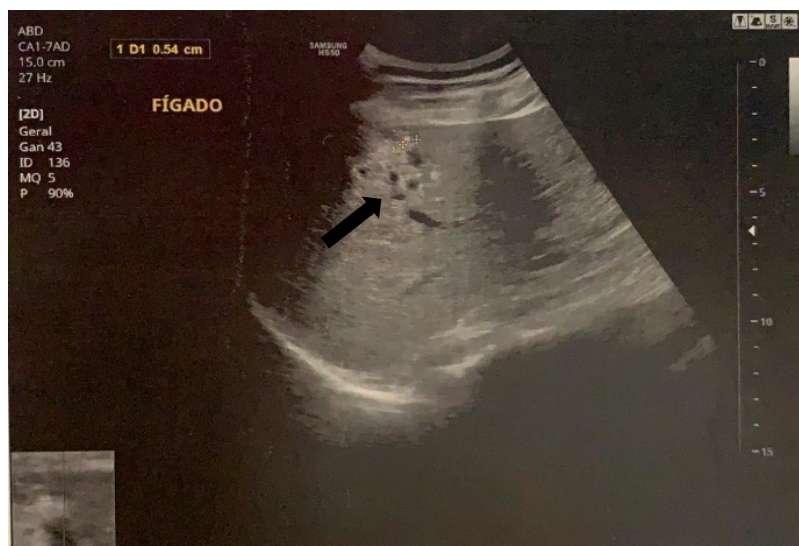

Figura 2 - Segunda USNG – focos hiperecôgenitos esparsos, medindo até 0,7cm.

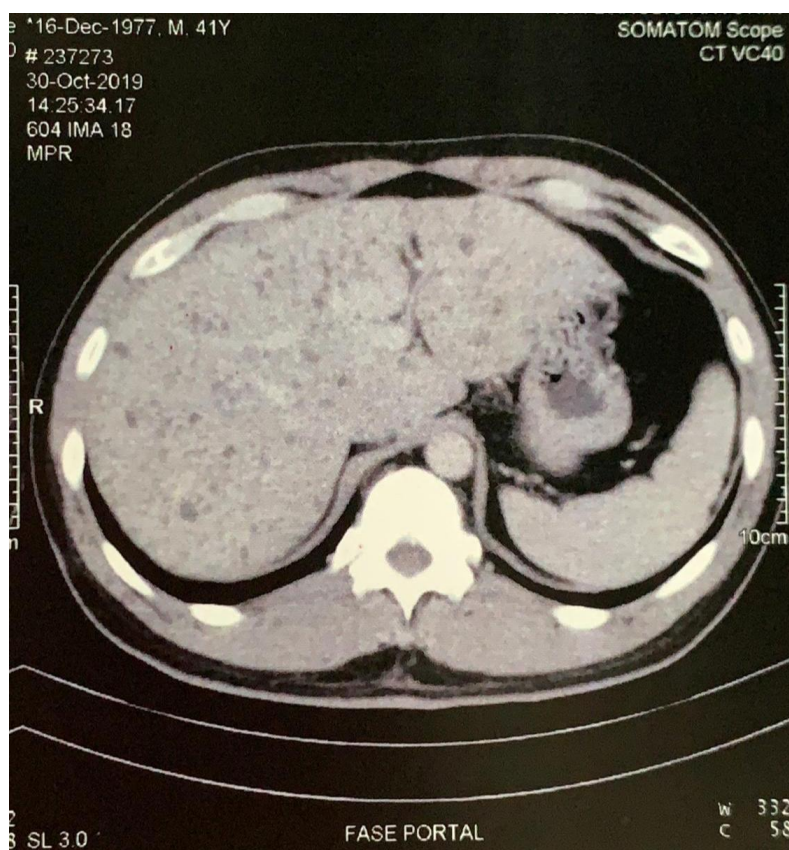


Figura 3 - TC abdome superior – múltiplas formações ovaladas e hipodensas difusamente distribuídas pelo parênquima hepático.

No retorno do paciente, o TC mostrou formações ovaladas e hipodensas difusamente distribuídas pelo parênquima hepático, medindo até cerca de 6,0 mm. O paciente durante todos os meses de avaliação nas consultas não apresentou nenhum sintoma envolvendo o sistema hepatobiliar, mantendo o diagnóstico restrito a exames de imagem. O diagnóstico do caso em questão foi alcançado através de

um achado de exames de rotina notadamente do ultrassom e da tomografia computadorizada, sem estar envolvido com quaisquer sintomas, pois essa doença é mais frequentemente diagnosticada na maioria das vezes como um achado.

Durante toda a avaliação e até o presente momento desse estudo o paciente não apresentou nenhuma alteração clínica e não necessitou de intervenções clínicas.

DISCUSSÃO

Essa doença normalmente não causa queixas clínicas, tornando a descoberta normalmente acidental, como neste caso, que em uma consulta de rotina foram realizados exames de imagens e tal descoberta foi constatada (MARKHARDT et al., 2007). O estudo citado anteriormente salienta o quadro como uma condição rara, sendo detectados incidentalmente em autópsias em 0,6% a 5,6% dos casos. Em estudo mais recente de autópsias consecutivas descobriu-se uma incidência de aproximadamente 5,6% em adultos e 0,9% em crianças (KIM; JIN, 2011).

Grande parte dos pacientes são assintomáticos e geralmente são diagnosticados de forma não intencional, porém existem relatos na literatura de VMC associados à icterícia, epigastralgia, colangite e febre (ARAUJO et al., 2016). Nessa pesquisa, apenas uma parcela reduzida dos pacientes diagnosticados com VMC evoluirá com doença hepática avançada ou complicações pela hepatomegalia e nesta parcela será incapacitada por conta dessa doença, em decorrência de sintomas da hepatomegalia ou por desenvolverem hipertensão portal, colestase enzimática, infecção ou hemorragia do cisto.

É importante médicos estarem cientes da clínica dos hamartomas biliares mesmo que normalmente esses se apresentem assintomáticos, para que possam dar o diagnóstico correto e diferenciá-los de outras comorbidades que possam se assemelhar (SINAKOS et al., 2011). Neste estudo, foi constatado que em 4 casos, os VMCs causaram sintomas abdominais leves e inespecíficos, incluindo dor abdominal difusa e desconforto, além de um processo infeccioso hepático que se assemelha à colangite e abscessos hepáticos. Embora a maioria dos casos sejam assintomáticos, a icterícia e a hipertensão portal podem surgir como resultado do efeito de massa, sendo muito importante o diagnóstico dos VMCs para que se possa realizar o tratamento adequado eliminando eventuais doenças secundárias (BARBOI et al., 2013).

Assim como discutido no presente caso, os hamartomas biliares foram descobertos com a utilização de exames de imagens em um acompanhamento de rotina, assim como ocorre na maioria dos casos (ARAUJO et al., 2016). O estudo citado ainda ressalta que é muito importante também o conhecimento a respeito dos aspectos e características desse achado nos exames de imagem, uma vez que seu aspecto radiológico pode mimetizar metástases.

Os achados ultrassonográficos vêm sendo muito utilizados para diagnóstico de hamartomas biliares, podendo-se notar diversas áreas diminutas que apresentam tanto alta, como baixa ecogenicidade, dependendo da relação entre o comprimento das lesões e sua refletividade nos locais pelos quais o som seguirá (MACHADO et al., 2003). Mesmo que se apresentem tanto únicos quanto múltiplos, a maioria apresenta aspectos múltiplos, mostrando-se como imagens hipoecogênicas e de aspecto sólido, sendo que também podem ser apresentar o formato hiperecogênico (MACHADO et al., 2005). Nesta pesquisa, pode-se relatar que não é rara a confusão entre essas lesões e metástases.

Os autores dos artigos estudados advogam que, na maioria dos casos, o prognóstico é bom pois se trata de uma doença assintomática, sem complicações a longo prazo, não apresenta alterações nos parâmetros hepáticos e não é necessária a remoção cirúrgica dos hamartomas biliares (VITULLE et al., 2010). Sobre essa pesquisa, pode-se observar que apesar da aparente benignidade da patologia, estão descritos casos de progressão para colangiocarcinoma, tornando-se necessário uma investigação minuciosa e acompanhamento do caso. O artigo supracitado também relata a existência de uma correlação da doença policística do adulto com o hamartoma biliar, ou seja, aumento da associação com a doença policística está relacionado à elevada quantidade de hamartomas.

Ao correlacionar o caso da colangiocarcinoma com o hamartoma biliar, há casos de benignidade como também pode haver casos que evoluam para um prognóstico ruim (YANG et al., 2017). Em casos sintomáticos, podem ocorrer lesões, essas podem apresentar qualquer suspeita e devem ser monitoradas com exames de imagem e até biópsia de fígado para um diagnóstico definitivo, sendo que quaisquer alterações observadas no monitoramento ou elevações nos marcadores de tumor devem ser melhor avaliadas e quando o diagnóstico definitivo for realizado, deve-se realizar a ressecção cirúrgica se for possível remover a lesão (LANSER; PUCKETT, 2020). No entanto, nesta pesquisa, os autores concluem através dos dados levantados que hamartoma biliar é uma condição assintomática sem desenvolvimento adverso a longo prazo e que não requer tratamento, porém é necessário acompanhamento do paciente.

CONSIDERAÇÕES FINAIS

O caso relatado demonstra um quadro de baixa incidência na prática médica e de difícil diagnóstico, os hamartomas biliares. Os pacientes que desenvolvem esse quadro normalmente são assintomáticos, com achados clínicos inespecíficos e poucas complicações, como hepatomegalia, hipertensão portal, colecistite, entre outros achados hepáticos. Dessa maneira, o relato evidencia a importância de um bom exame clínico somado à interpretação correta e cuidadosa de exames complementares para alcançar um diagnóstico preciso e possibilitar o correto tratamento. Através da conduta correta, procedimentos desnecessários poderão ser evitados, além de melhorar a qualidade de vida do paciente. Portanto, na presença de achados inespecíficos e exames de imagem característicos, hamartomas biliares devem ser pensados como principal diagnóstico.

REFERÊNCIAS BIBLIOGRÁFICAS

- ARAÚJO F.R.; CAVALCANTE, R. C.; SOUZA, L. R. Q. et al. Complexo de Von Meyenburg: revisão de literatura, **Revista de Medicina e Saúde Brasília**, n.5, n.3, p.248-254, 2016.
- BARBOI, O.B. MOISII, L. G.; ALBUL-SODA, A. et al. Biliary Hamartoma, **Clujul Medical**, v.86, n.4, p.383-384, 2013.
- HOEKSTRA, L.; BIEZE, M.; ERDOGAN, D. et al. Management of giant liver hemangiomas: an update, **Expert Review of Gastroenterology & Hepatology**, v.7, n.3, p.263-268, 2014.
- KIM, H.K.; JIN, S.Y. Cholangiocarcinoma arising in Von Meyenburg complexes, **The Korean Journal of Hepatology**, v.17, n.2, p.161-164, 2011.
- LANSER, H.C.; PUCKETT, Y. Biliary duct hamartoma, **Stat Pearls**, v.1, n.1, p. 1-9, 2020.
- MACHADO M. M.; ROSA, A. C. F.; BARROS, N. et al. Múltiplos pequenos nódulos hepáticos hiperecogênicos sem reverberação sonora posterior: outra forma de apresentação dos Hamartomas dos Ductos Biliares, **Radiologia Brasileira**, v.38, n.5, p.389-91, 2005.
- MACHADO, M. M.; ROSA, A. C. F.; BARROS, N. et al. Aspectos ultrassonográficos dos hamartomas dos ductos biliares (Complexo de Von Meyenburg): resultado de uma busca ativa de oito anos, **Radiologia Brasileira**, v.36, n.3, p.153-156, 2003.
- MARKHARDT, B. K. et al. Sonographic Features of Biliary Hamartomas With Histopathologic Correlation, **Journal of ultrasound in medicine: official journal of the American Institute of Ultrasound in Medicine**, v.25, n.12, p.1631-1633, 2007.
- SHIN Y.M. Biliary hamartoma presented as a single mass, **The Korean Journal of Hepatology**, n.17, v.2, p.331-334, 2011.
- SILVEIRA, I.; MOTA, F.; FERREIRA, J. P. et al. Complexo de Von Meyenbeurg ou Metástases Hepáticas? Caso Clínico e Revisão da Literatura, **Revista Científica da Ordem dos Médicos**, v.27, n.2, p.271-273, 2014.
- SINAKOS, E.; PAPALAVRENTIOS, L.; CHOURMOUZI, D. et al. The clinical presentation of Von Meyenburg Complexes, **Hippokratia**, v.15, n.2, p.170-173, 2011.
- VALLADARES, K. M.; GILER, P. V. Hamartoma mesenquimal hepático, **Revista “Medicina”**, v.12, n.3, p. 226-233, 2006.
- VITULE, L. F.; SIMONATO, F. M.; MELO, M. L. et al. Complexo de von Meyenburg: relato de caso e revisão da literatura, **Colégio Brasileiro de Radiologia e Diagnóstico por Imagem**, v.43, n.6, p.408-410, 2010.
- YANG, X. Y.; ZHANG, H. B.; WU, B. et al. Surgery is the preferred treatment for bile duct hamartomas, **Molecular and Clinical Oncology**, v.7, n.4, p.649-653, 2017.
- ZHENG, R. Q.; ZHANG, B.; KUDO, M. et al. Imaging findings of biliary hamartomas, **World Journal of Gastroenterology**, v.11, n.40, p.6345-6359, 2005.