

X. Ривас де Андрес¹, М. Хименес Лопес², Л. Молинс Лопес-Родо³, А. Перес Труллен⁴, Х. Торрес Ланзас⁵

Диагностика и лечение спонтанного пневмоторакса: клинические рекомендации Испанского общества пульмонологов и торакальных хирургов (SEPAR)

1 – отделение торакальной хирургии больницы университета Miguel Servet, Сарагоса;

2 – отделение торакальной хирургии больницы университета Саламанки;

3 – отделение торакальной хирургии больницы университета Sagrat Cor, Барселона;

4 – отделение пульмонологии клиники университета Lozano Blesa, Сарагоса;

5 – отделение торакальной хирургии больницы университета Virgen de la Arrixaca, Мурсия, Испания

Публикуется по Rivas de Andrés J.J., Jiménez López M.F., López-Rodó L.M. et al. Recommendations of the Spanish Society of Pulmonology and Thoracic Surgery (SEPAR). Guidelines for the diagnosis and treatment of spontaneous pneumothorax. Ach. Bronconeumol. 2008; 44 (8): 437–448.

J. Rivas de Andrés, M. Jiménez López, L. Molins López-Rodó, A. Pérez Trullén, J. Torres Lanzase

Guidelines for the Diagnosis and Treatment of Spontaneous Pneumothorax

Это публикация 4-й редакции клинических рекомендаций по диагностике и лечению пневмоторакса Испанского общества пульмонологов и торакальных хирургов (SEPAR), в которой преследуются 2 цели: 1) помочь пульмонологам, торакальным хирургам и врачам других специальностей в решении этой клинической проблемы; 2) определить официальную позицию SEPAR в этом важном вопросе.

Основное внимание в данных рекомендациях уделено лечению спонтанного пневмоторакса, который представляет собой скопление воздуха в плевральной полости при отсутствии травм или медицинских вмешательств. По-прежнему целесообразно различать первичный и вторичный пневмоторакс (несмотря на наличие очевидных патологических нарушений в последнем случае), поскольку данная терминология, принятая во всем мире, точно отражает основные характеристики этих 2 клинических ситуаций.

В рекомендациях SEPAR, опубликованных 5 лет назад, были представлены способы дренажа грудной клетки катетерами малого диаметра с 1-сторонними клапанами как вариант терапевтического лечения при кратковременном пребывании больного в стационаре или даже в амбулаторных условиях. На сегодняшний день классификация и определение объема пневмоторакса на рентгенограммах упрощены, и рекомендуется простая аспирация – процедура, пока не очень широко распространенная в Испании, – как простой, безопасный и эффективный способ лечения больных с 1 эпизодом неосложненного первичного пневмоторакса, по результатам сравнимый с традиционным дренажом. Пока еще продолжаются споры о методах лечения первичного пневмоторакса между пульмонологами, которые

предлагают использовать традиционную простую торакоскопию с инсуффляцией талька, и торакальными хирургами, которые склоняются к резекции булл и механической абразии плевры либо частичной плеврэктомии с помощью видеоторакоскопии (ВТС).

В данную редакцию включен новый раздел по менструальному пневмотораксу – состоянию, которое, вероятно, диагностируется нечасто, и поэтому лечение дает неудовлетворительный результат.

Эти рекомендации будут полезны для врачей неотложной помощи, интернистов, общих и торакальных хирургов и пульмонологов, а также врачей других специальностей, встречающихся с диагностикой и лечением пневмоторакса. Хотя он редко представляет угрозу для жизни больного, за исключением случаев напряженного пневмоторакса или если это состояние вызвано тяжелым фоновым легочным заболеванием, междисциплинарная кооперация и использование лечебных алгоритмов, представленных в данных рекомендациях, улучшит медицинскую помощь таким пациентам.

Патофизиологические и этиологические характеристики

Определение

Пневмоторакс – это наличие воздуха в плевральной полости, вызванное уменьшением отрицательного интраплеврального давления и частичным или полным коллапсом легкого.

Классификация

По этиологии пневмоторакс разделяют на спонтанный и индуцированный (травматический или ятрогенный). Существует 3 типа спонтанного пневмоторакса:

1) первичный – при отсутствии явной патологии легких; 2) вторичный – при наличии фонового заболевания легких или плевры; 3) менструальный – связанный с менструальным циклом.

Эпидемиология

Спонтанный пневмоторакс остается важной медицинской проблемой, его частота варьируется в значительных пределах [1–4]. *D. Gupta et al.* [1] установили частоту этого заболевания в Англии – 16,8 случаев на 100 000 человек в год (24 – для мужчин и 9,8 – для женщин) и потребность в госпитализации – 11,1 на 100 000 в год (16,6 – для мужчин и 5,8 – для женщин). По данным *L.J. Melton et al.* [3], частота первичного и вторичного пневмоторакса в США, скорректированная по возрасту, составила 4,2 и 3,8 случаев на 100 000 человек соответственно. Частота первичного спонтанного пневмоторакса была 7,4 на 100 000 среди мужчин и 1,2 на 100 000 среди женщин (при соотношении мужчин и женщин 6,2 : 1,0), а вторичного спонтанного пневмоторакса – 6,3 на 100 000 среди мужчин и 2 на 100 000 среди женщин (при соотношении мужчин и женщин 3,2 : 1,0). По *L. Bense et al.* [4], частота первичного пневмоторакса в Швеции – от 18 до 28 на 100 000 у мужчин и от 1,2 до 6 на 100 000 у женщин. Важно иметь в виду, что истинная распространенность пневмоторакса неизвестна, потому что он может протекать бессимптомно, но, тем не менее, частота его возрастает [1]. Следует отметить, что максимальная распространенность первичного пневмоторакса приходится на молодой возраст, а вторичный пневмоторакс чаще встречается среди лиц в возрасте ≥ 55 лет [1, 3].

Частота рецидивов, по данным литературы, варьирует в широких пределах в зависимости от методов лечения и длительности наблюдения за больными [5]. Хотя невозможно прогнозировать течение спонтанной формы заболевания, сообщается о частоте рецидивов первичного пневмоторакса ~ 30 % (разброс – 16–52 %) при длительности наблюдения в некоторых исследованиях до 10 лет [5]; частота рецидивов вторичного пневмоторакса колеблется от 40 до 56 % [6, 7]. В большинстве случаев рецидивы возникают в первые 6 мес. после 1-го эпизода [8]. *R. T. Sadikot et al.* [9], наблюдая 153 пациента с первичным пневмотораксом в течение 54 мес., выявили рецидивы у 39 % больных в течение 1-го года; у 15 % рецидив пневмоторакса возник контралатерально. Если 2-й эпизод пневмоторакса не лечился должным образом, вероятность 3-го рецидива значительно возрастает. *V.M. Voge и R. Anthracile* [10] сообщают о 28 % рецидивов после 1-го эпизода; среди них у 23 % больных случай был 3-м, а у 14 % из 23 % больных – 4-м. Общая частота рецидивов в данном исследовании составила 35 %.

К факторам риска рецидивов спонтанного пневмоторакса *H.L. Lippert et al.* [6] относят признаки легочного фиброза на рентгенограмме легких, возраст > 60 лет и увеличение соотношения рост–вес (уровень доказательности 2–). Согласно публикациям Британского торакального общества (BTS), основными факторами риска рецидивов при первичном

пневмотораксе являются курение, рост (для мужчин) и возраст, а при вторичном – возраст, легочный фиброз и эмфизема [2]. Следует отметить, что группа по изучению болезней плевры BTS обнаружила взаимосвязь между рецидивами пневмоторакса и продолжением курения (уровень доказательности 3) [2].

На сегодняшний день летальность от пневмоторакса в Великобритании составляет 0,62 на 1 млн в год для женщин и 1,26 на 1 млн в год для мужчин [1]. Те же авторы приводят цифры летальности 1,8 и 3,3 % среди госпитализированных мужчин и женщин старше 50 лет соответственно (уровень доказательности 3) [1]. Если проследить связь между смертностью и видом пневмоторакса, то первичный спонтанный пневмоторакс реже приводит к летальному исходу [1]. Смерть чаще наступает при вторичном пневмотораксе из-за легочного заболевания и снижения респираторных резервов пациента [11]. У больных хронической обструктивной болезнью легких (ХОБЛ) летальность составляет 1–7 %. *V. Videm et al.* [7] сообщают, что летальность среди больных ХОБЛ с каждым эпизодом пневмоторакса повышается в 4 раза (уровень доказательности 2+).

Этиология и патофизиология

Первичный спонтанный пневмоторакс не связан с каким-либо конкретным событием и может появиться у человека, не имеющего легочных заболеваний. Его формирование связано с курением, астеническим либо лептосомическим телосложением или с морфологическим биотипом [12]. Курение – важный фактор риска респираторного бронхоолита, который выявляется у 88 % курильщиков с первичным пневмотораксом [13]. Риск среди мужчин, выкуривающих > 20 сигарет в день, составляет 12,3 %, по сравнению с 0,1 % среди некурящих, и коррелирует прямо и экспоненциально с потреблением табака (уровень доказательности 2++) [4]. Следует отметить, что эта закономерность действует среди женщин. *L. Bense et al.* [4] сделали вывод, что относительный риск пневмоторакса выше среди курящих мужчин в 22 раза, а среди курящих женщин – в 9 раз, по сравнению с некурящими. Удивительно, но, несмотря на такую четкую взаимосвязь, 80–86 % больных продолжают курить после 1-го эпизода заболевания [14]. На риск развития пневмоторакса также влияет наследственность, хотя и в меньшей степени. Несколько исследователей анализировали семейную частоту спонтанного и, в частности, первичного пневмоторакса. Несмотря на распространенное среди населения мнение, физическая активность не влияет на возникновение первичного пневмоторакса, также отсутствуют четкие подтверждения влияния изменений погоды или атмосферного давления (уровень доказательности 2+) [15]. Однако отдельные случаи могут быть связаны с некоторыми видами спорта и физической активности (уровень доказательности 3) [16].

Вторичный спонтанный пневмоторакс может быть вызван многими заболеваниями, в т. ч. инфекциями (*Pneumocystis jiroveci*, *Mycobacterium tuberculo-*

sis, абсцедирующая пневмония), интерстициальными заболеваниями легких, заболеваниями соединительной ткани, гистиоцитозом Лангерганса, лимфангиолейомиоматозом, муковисцидозом, ХОБЛ. Чаще всего пневмоторакс возникает при муковисцидозе и ХОБЛ [11].

Поскольку патофизиологические механизмы спонтанного пневмоторакса по-прежнему плохо изучены [17, 18], считается, что его причиной является формирование и последующий разрыв субплевральных булл [5]. Эта гипотеза подтверждается тем, что структурные изменения легочной паренхимы (обычно называемые эмфиземоподобными) вызывают повышение градиента внутриплеврального давления между верхушкой и основанием легкого, что в свою очередь повышает внутриальвеолярное давление и приводит к значительному растяжению субплевральных альвеол в верхушках легкого. В результате происходит формирование и последующий разрыв кист – процесс, сопровождаемый деградацией эластических волокон в легочной ткани за счет высвобождения медиаторов из нейтрофилов и макрофагов, особенно у курильщиков. Такая деградация становится причиной дисбаланса между протеазами и антипротеазами, оксидантами и антиоксидантами, вследствие чего возникают необратимые повреждения легочной паренхимы, эмфизема и буллы. При наличии последних воспаление в мелких дыхательных путях вызывает повышение альвеолярного давления, что приводит к разрыву булл и утечке воздуха через легочный интерстиций [11]. В одном исследовании эмфизематоподобные изменения были выявлены посредством компьютерной томографии (КТ) легких у 81 % некурящих мужчин без дефицита α_1 -антитрипсина с эпизодами пневмоторакса в анамнезе и только у 20 % пациентов из группы контроля, не перенесших пневмоторакс [19]. Эти изменения локализовались в верхушках легких и представляли собой участки низкой плотности ≤ 3 мм в диаметре, иногда отграниченные тонкой стенкой. Однако некоторые авторы считают, что такие изменения являются не единственной причиной этого заболевания. Возможно, пневмоторакс возникает под действием группы факторов, к которым можно отнести воспаление в дистальных отделах дыхательных путей при наследственной предрасположенности, анатомические нарушения, курение, а также диффузные билатеральные субплевральные эмфизематоподобные изменения и порозность висцеральной плевры, наблюдаемые у некоторых больных [18, 20].

K.G.Jordan et al. [21] обнаружили буллы на КТ легких у 46–52 % обследованных, *O.Lesur et al.* [22] – у 80 % больных. С помощью торакоскопии *S.P.Jansen et al.* [23] выявили эмфизематоподобные изменения в 69–77 % случаев, *D.M.Donahue et al.* [24] – в 90 %. *A.D.Sihoe et al.* [25] нашли буллезные изменения посредством КТ легких в 54 % случаев, *M.Ikeda et al.* [26] – у 93 % больных, подвергшихся 2-стороннему хирургическому вмешательству. Однако в сравнительных исследованиях больных с 1-м эпизодом и

с рецидивами первичного пневмоторакса число булл у пациентов с рецидивирующим течением заболевания не было больше, не основании чего авторы предположили, что эти изменения не являются единственным фактором риска [23]. *N.Horio et al.* [27] сообщают, что буллэктомия без химического плевродеза или плеврэктоми не предотвращают рецидивы заболевания.

Патофизиология вторичного спонтанного пневмоторакса многофакторна и не до конца выявлена. Воздух поступает в плевральную полость в результате разрыва альвеол, вызванного периферическим некрозом легочной ткани или другими механизмами, связанными с фоновым легочным заболеванием [2, 20].

Диагностика

Важно установить, является ли пневмоторакс первичным или вторичным, возник ли он впервые или повторно и сопровождается ли плевральным выпотом. Таким образом, план обследования всегда должен включать в себя подробный сбор анамнеза и тщательный врачебный осмотр.

При оценке размеров и объема пневмоторакса на рентгенограмме грудной клетки необходимо обязательно проанализировать клиническое состояние пациента, определить вид спонтанного пневмоторакса и выявить вероятную причину утечки воздуха. Эти данные составляют основу для выбора оптимального метода лечения [2, 28, 29].

Клинические проявления и врачебный осмотр

Размер коллабированной области легкого и уменьшение вентиляционной емкости, вызванное этим коллапсом, коррелируют с объемом воздуха в плевральной полости. Однако при вторичном спонтанном пневмотораксе клинические симптомы более тесно связаны с респираторным резервом пациента, чем степень коллапса.

Типичный больной с первичным спонтанным пневмотораксом – это высокий, худой или астенический молодой мужчина в возрасте от 20 до 30 лет [11]. Взаимосвязь между клиническими проявлениями и размером пневмоторакса отсутствует (уровень доказательности 2+) [2]. У 10 % больных жалобы отсутствуют, и в таких случаях пневмоторакс выявляется при профилактическом медицинском обследовании или обследовании по поводу другого заболевания. Около 46 % пациентов обращаются к врачу спустя ≥ 2 дня после развития пневмоторакса (уровень доказательности 3) [2]. В 80–90 % случаев пневмоторакс возникает в покое или при низком уровне физической активности. Заболевание развивается у лиц со специфическими физическими характеристиками (лептосомический морфологический конституциональный тип) и физиологическим статусом (поведенческий тип А с нетерпеливым беспокойным характером и чертами трудоголика) (уровень доказательности 3). Пациенты жалуются на острую или подострую 1-стороннюю плевральную боль, которая усиливается при глубоком дыхании и кашле и уменьшается при поверхностном дыхании и в неподвижном

положении. Они сообщают о внезапном (в той или иной степени) начале одышки, иногда сопровождаемой рефлекторным кашлем [20]. Все эти симптомы усиливаются при глубоком дыхании. Если пневмоторакс небольшой, боль может быть единственным симптомом и исчезает через несколько часов с момента появления, обычно в течение 24 ч, даже при отсутствии лечения и сохраняющемся пневмотораксе [11]. Результаты врачебного осмотра больного с первичным пневмотораксом могут быть различными: отсутствие патологических проявлений (хотя частым симптомом небольшого пневмоторакса является тахикардия); снижение амплитуды дыхательных движений грудной клетки на пораженной стороне; ослабление или отсутствие дыхательных шумов; усиление перкуторного звука и ослабление бронхофонии [11]. Спонтанный пневмоторакс чаще возникает в правом легком и в < 10–15 % случаев бывает 2-сторонним [9, 11].

При вторичном пневмотораксе клинические проявления более выражены. Интенсивная одышка, дыхательная недостаточность, значительное снижение респираторного резерва являются жизнеугрожающими признаками и требуют немедленного лечения. К наиболее значимым клиническим симптомам относятся 1-сторонняя боль в грудной клетке, различная степень гипоксемии с гиперкапнией или без нее, системная гипотония. Из-за фоновой легочной патологии врачебный осмотр не обнаруживает существенных изменений; основные патологические проявления – отсутствие дыхательных шумов, усиление перкуторного звука и ослабление голосового проведения [4].

Иногда первичный и вторичный пневмоторакс могут сопровождаться плевральным выпотом (в 10–20 % случаев) различного объема. Обычно выпот носит эозинофильный характер, причиной его становится раздражение плевры поступающим воздухом, реже – кровью (при гемотораксе).

Вкратце клиническая картина является ненадежным способом определения размеров пневмоторакса (уровень доказательности 2+) [2]. Что касается клинического статуса, в соответствии с критериями, опубликованными Американским колледжем торакальных врачей (АССР) [28], пневмоторакс считается клинически стабильным, если частота дыхания не превышает 24 мин⁻¹, частота сердечных сокращений составляет 60–120 мин⁻¹, системное артериальное давление нормальное, сатурация крови при дыхании комнатным воздухом > 90 % и дыхание позволяет пациенту произносить целые предложения. Клинические рекомендации BTS добавляют к этим критериям отсутствие одышки [2].

Дополнительные исследования

Имидж-диагностика до лечения

Диагноз пневмоторакса подтверждается имидж-методами, в первую очередь обычной рентгенограммой легких в стандартных проекциях (передне-задняя проекция при форсированном вдохе в положении стоя). На снимке видна висцеральная плевра, четко

отграничивающая зону повышенной плотности легочной ткани, и отсутствует легочный рисунок в дистальных отделах. Международные рекомендации не советуют использовать маневр форсированного вдоха в повседневной практике для диагностики пневмоторакса (класс рекомендаций В) [2, 28–30].

КТ легких позволяет установить причину спонтанного пневмоторакса, но АССР не рекомендует применять ее для рутинной диагностики при 1-м эпизоде первичного или вторичного пневмоторакса [28]. Однако КТ является ценным методом при обследовании пациентов с рецидивирующим пневмотораксом, выборе оптимального метода лечения в случаях продолжающейся утечки воздуха и планировании хирургических вмешательств. BTS рекомендует использовать КТ в дифференциальной диагностике пневмоторакса и буллезной эмфиземы легких, при подозрении на неправильную постановку дренажа и в случаях, когда интерпретация рентгенограммы легких затруднена из-за наличия подкожной эмфиземы (класс рекомендаций С) [2].

Газовый анализ крови в покое и пульсоксиметрия

При первичном спонтанном пневмотораксе газовый анализ крови может выявить увеличение альвеолярно-артериальной разницы по кислороду и острый респираторный алкалоз [11]. Если пневмоторакс занимает ≥ 25 % гемиторакса, нарушение вентиляционно-перфузионного соотношения в пораженном участке легкого может стать причиной гипоксемии и повышения альвеолярно-артериальной разницы по кислороду. Исследование газов крови не является обязательным методом диагностики при первичном пневмотораксе.

Исследование легочной функции

Данный метод не рекомендуется для выявления пневмоторакса и определения его размеров, оценки функционального состояния больных с сохраняющимся пневмотораксом и обследования до начала лечения.

Электрокардиограмма (ЭКГ)

Изменения ЭКГ у таких больных возникают редко, и этот метод в случаях первичного пневмоторакса не является обязательным.

Количественная оценка спонтанного пневмоторакса по рентгенограмме легких

Поскольку не существует единого мнения об оптимальном способе оценки размеров пневмоторакса, степени коллапса легкого и объема воздуха в плевральной полости, предлагается множество методов. К ним относятся индекс *R.W.Light* [12], основанный на соотношении поперечных размеров легкого и гемиторакса (% пневмоторакса = 100 [1-поперечный размер легкого / поперечный размер гемиторакса]), и метод, предложенный *J.T.Rhea et al.* [31], основанный на расчете среднего межплеврального расстояния и его последующем сравнении с номограммой. Однако почти все эти методы занижают объем пнев-

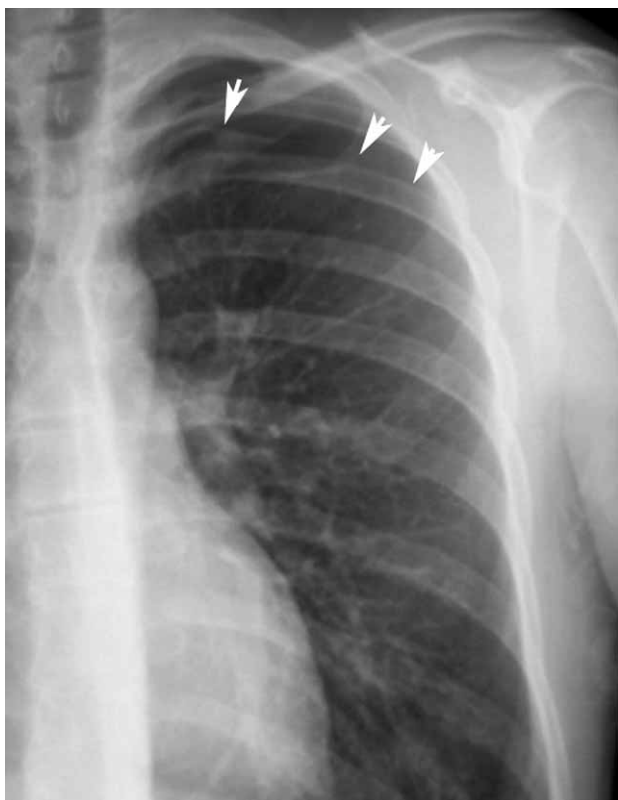

Рис. 1. Частичный пневмоторакс левого легкого

моторакса и ни в одной из 2 последних международных клинических рекомендаций выбор лечения не определяется долей коллабированного легкого [2, 28]. Консенсус АССР определяет пневмоторакс как не-

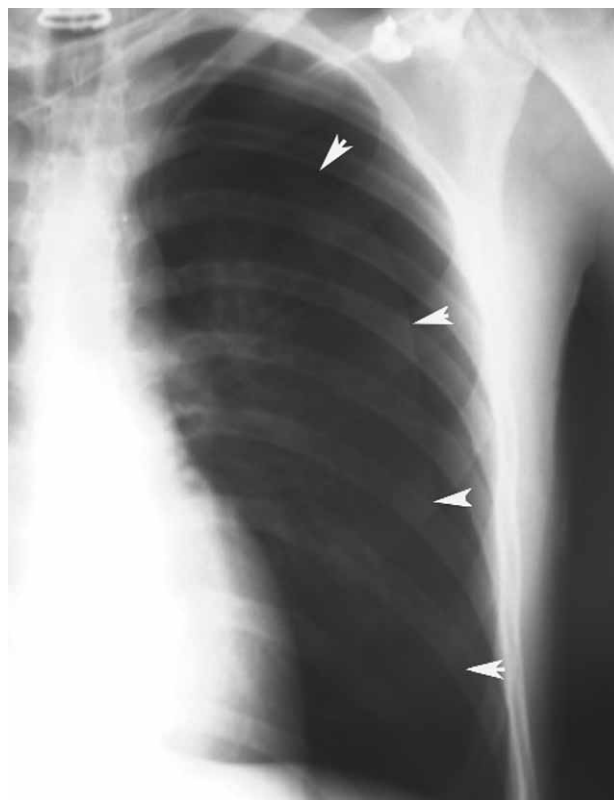

Рис. 2. Полный пневмоторакс левого легкого

большой, если расстояние между верхушкой легкого и куполом грудной клетки составляет < 3 см, и большой, если это расстояние > 3 см [28]. Рекомендации BTS расценивают пневмоторакс как небольшой, если сепарация края легкого и грудной стенки составляет < 2 см, и большой, если это расстояние > 2 см [2]. В недавно опубликованной статье *M.T.Henry* [32] обсуждается, позволяют ли практические методы определить размеры пневмоторакса. Автор предполагает, что пневмоторакс может считаться большим, когда воздух полностью занимает пространство между висцеральной плеврой и грудной стенкой, и частичным, если воздух занимает это пространство не полностью.

В самом деле, достаточно трудно определить размер пневмоторакса в сантиметрах, учитывая увеличивающееся распространение цифровых методов диагностики, или в процентах, поскольку степень сжатия легкого непостоянна и не всегда одинакова. Вследствие этого авторы данных рекомендаций предлагают классифицировать пневмоторакс на основании простых анатомических и морфологических критериев: а) частичный пневмоторакс — если висцеральная плевра отстоит от грудной стенки только в части плевральной полости, чаще апикальной (рис. 1); б) полный пневмоторакс — если висцеральная и париетальная плевра полностью отделены от грудной стенки от верхушки до основания легкого без его тотального коллапса (рис. 2); в) полный пневмоторакс с тотальным коллапсом легкого — если такой коллапс имеет место с формированием культи легкого (рис. 3). Этот метод количественной оценки пневмоторакса по рентгенограмме легкого

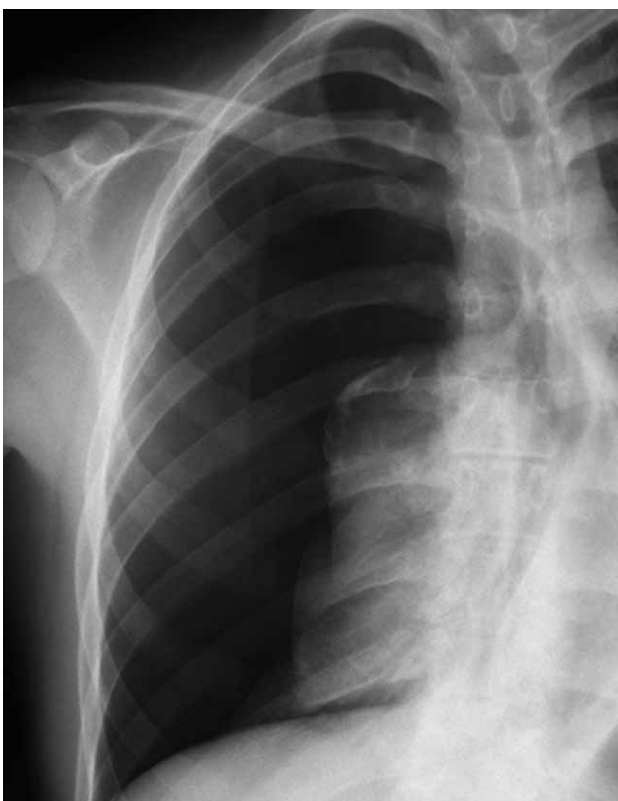

Рис. 3. Полный правосторонний пневмоторакс с полным коллапсом легкого

прост, может быть легко и быстро выполнен и вместе с клинической оценкой состояния больного дает необходимую информацию для выбора оптимального лечения.

Общие принципы ведения больных с пневмотораксом

Цели ведения больных с пневмотораксом — расправление легкого, минимизация патологических изменений, профилактика рецидивов и устранение симптомов. При вторичном пневмотораксе необходима терапия основного заболевания. Существующие сегодня методы лечения пневмоторакса не исключают возможности поиска новых подходов.

Общие мероприятия

Одним из главных лечебных мероприятий при пневмотораксе является адекватное устранение боли, вызванной как самим пневмотораксом, так и лечебными вмешательствами.

Не существует доказательств того, что постельный режим способствует расправлению легкого или реабсорбции воздуха из плевральной полости, а строгий постельный режим у пациентов со спонтанным пневмотораксом может вызвать осложнения. При показаниях к нему следует проводить обычную профилактику тромбоэмболических осложнений у всех больных с факторами риска. Это физические и фармакологические меры профилактики, включая низкомолекулярный гепарин в соответствующих дозах (класс рекомендаций В) [33].

Спонтанное разрешение пневмоторакса происходит со скоростью 1,25–1,80 % от общего объема воздуха в плевральной полости (50–75 мл) в день и может быть ускорено посредством ингаляций кислорода. Кислородотерапия должна назначаться больным, находящимся в стационаре, в период обследования и пациентам, госпитализированным для консервативного лечения. Кислород снижает парциальное давление азота в плевральных капиллярах и ускоряет реабсорбцию воздуха из плевральной полости (класс рекомендаций В) [2]. Согласно рекомендациям BTS, следует назначать высокопоточковый кислород (например, 10 л/мин), но у больных с ХОБЛ такое лечение должно проводиться с осторожностью из-за риска развития гиперкапнии (класс рекомендаций В) [2].

Одним из важных направлений терапии пациентов со спонтанным пневмотораксом является отказ от курения — важное превентивное и терапевтическое мероприятие как при 1-м эпизоде заболевания, так и при рецидивах.

Рекомендации при особых ситуациях

В связи с учащением авиаперелетов и возрастающей распространенностью экстремальных видов спорта и профессий SEPAR расценивает пневмоторакс как противопоказание к авиаперелетам и не рекомендует пациентам пользоваться воздушным транспортом до полного расправления легкого [34]. Таким боль-

ным разрешается летать на самолетах не ранее чем через 72 ч после удаления дренажа из плевральной полости и только в случае, если разрешение пневмоторакса подтверждено рентгенограммой легких, выполненной через 48 ч после удаления дренажа (класс рекомендаций С) [35]. Аэрокосмическая медицинская ассоциация заявляет, что некоторые авиакомпании могут перевозить пассажиров с торакальной дренажной трубкой [36]. В подобной ситуации рекомендуется установить клапан Хеймлиха, поскольку трудно гарантировать непрерывную аспирацию во время полета. В исключительных случаях может потребоваться эвакуация воздуха из плевральной полости во время перелета, и эту процедуру должен выполнять обученный персонал.

В соответствии с клиническими рекомендациями BTS пассажирские авиакомпании советуют избегать авиаперелетов в течение 6 нед. после эпизода первичного спонтанного пневмоторакса и предупреждают, что пациенты не должны пользоваться самолетами, пока заболевание не разрешится [2]. Хотя отсутствуют доказательства того, что авиаперелеты могут вызывать рецидивы, последствия пневмоторакса, возникшего на борту самолета, могут быть весьма серьезными в связи с отсутствием необходимой медицинской помощи. Ограничения в использовании воздушного транспорта могут быть оправданы для пациентов, у которых пневмоторакс связан с большим риском, например у курильщиков, лиц с заболеваниями легких. После вторичного пневмоторакса, разрешенного нехирургическими методами, авиаперелеты нежелательны в течение 1 года (класс рекомендаций С) [2].

Пациентам, перенесшим пневмоторакс, которых лечили нехирургическими методами, также не рекомендуются занятия экстремальными видами спорта, например дайвингом (класс рекомендаций С) [2]. В клинических рекомендациях BTS по респираторным аспектам подготовки аквалангистов указано, что пациенты, перенесшие пневмоторакс, не должны заниматься дайвингом до тех пор, пока им не будет проведена 2-сторонняя торакотомия с апикальной плеврэктомией или абразией плевры [37]. BTS не расценивается как эквивалентная процедура, поскольку частота рецидивов пневмоторакса после BTS составляет 5–10 % и, по мнению некоторых авторов, риск при экстремальных видах активности сохраняется.

Таким образом, 2-сторонняя торакотомия с апикальной плеврэктомией (после которой частота рецидивов составляет 0,5 % [38]) или 2-сторонняя BTS с апикальной плеврэктомией (с частотой рецидивов 0 % [39]) являются первоочередными вмешательствами для таких пациентов.

Наблюдение

После полного разрешения спонтанного пневмоторакса наблюдения не требуется. Однако больные с нелеченным спонтанным пневмотораксом и амбулаторные больные с дренажем плевральной полости должны находиться под контролем специалиста.

Лечение первичного спонтанного пневмоторакса

Первичный пневмоторакс возникает у лиц без явной патологии легких и поэтому не рассматривается как серьезное заболевание. В большинстве случаев он разрешается без активного лечения или после минимальных инвазивных процедур, поэтому его влияние на физическую и повседневную активность невелико.

Главной целью ведения больных с первичным пневмотораксом является удаление внутриплеврального воздуха, при частичном пневмотораксе — без вмешательства (простое наблюдение), при полном пневмотораксе и / или полном коллапсе легкого — с помощью активной аспирации одним из нескольких методов. Другой целью является профилактика рецидивов пневмоторакса у лиц с высокой их вероятностью или при серьезных последствиях рецидива. Пошаговый алгоритм лечения представлен на рис. 4.

Комментарии к алгоритму лечения первичного спонтанного пневмоторакса

- У больных с частичным пневмотораксом и отсутствием одышки первоначально не проводятся никакие вмешательства, их только наблюдают (класс рекомендаций В) [40]. Постоянная одышка у больного с частичным пневмотораксом требует исключения фонового заболевания легких (и, следовательно, вторичного характера пневмоторакса) или увеличения размеров пневмоторакса. Некоторые авторы считают, что пациент должен находиться в отделении неотложной помощи в течение 3–6 ч, после чего он может быть выписан, если повторная рентгенограмма органов грудной клетки подтверждает отсутствие нарастания пневмоторакса (класс рекомендаций D) [2]. Такие больные не нуждаются в госпитализации, кроме случаев, когда они живут очень далеко от больницы или не могут быстро до нее добраться по другим причинам [28]. Все они должны получить четкие указания обратиться в отделение неотложной помощи при появлении затрудненного дыхания. Несмотря на то, что при скорости реабсорбции воздуха 1,25–1,8 % в день в 25 % случаев пневмоторакс должен разрешаться за 20 дней [41], сегодня недостаточно доказательств для разработки графика ведения больных. Группа экспертов АССР рекомендует повторные визиты через 2–14 дней [28], и представляется разумным выполнить как минимум 1 контрольную рентгенографию легких, чтобы подтвердить разрешение пневмоторакса (класс рекомендаций D).
- Хотя простая аспирация мало распространена в Испании — по этой теме за последние 10 лет опубликована только 1 статья [42], в нескольких рандомизированных клинических исследованиях показано, что эта процедура имеет такую же краткосрочную и долговременную эффективность, как дренирование грудной клетки (класс рекомендаций А) [43–45]. Более того, она менее бо-

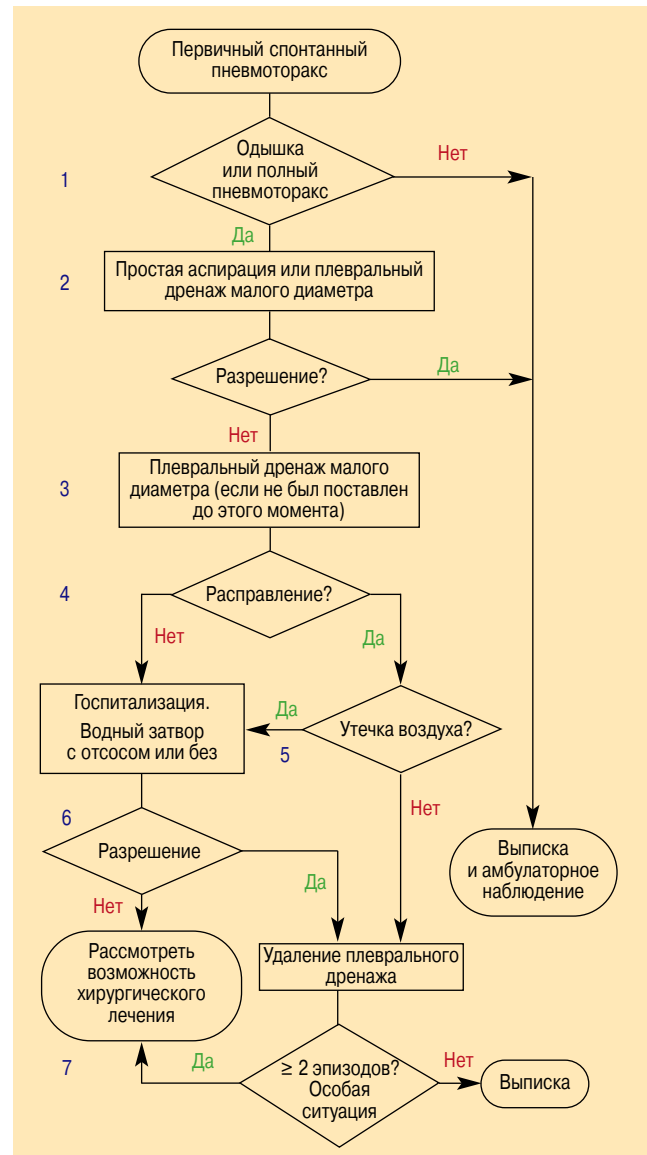


Рис. 4. Алгоритм лечения первичного спонтанного пневмоторакса

лезненна и не требует госпитализации больного в стационар. Частота быстрого разрешения пневмоторакса варьируется между 50 и 88 % — результаты аналогичны регистрируемым при дренировании грудной клетки. Благодаря применению простой аспирации при первичном спонтанном пневмотораксе больше больных могут лечиться амбулаторно.

При первичном пневмотораксе BTS рекомендует повторить простую аспирацию, если 1-я попытка не привела к его разрешению, и особенно если после 1-й аспирации в плевральной полости остается только небольшой объем воздуха (класс рекомендаций В) [2].

Простая аспирация проводится несколькими средствами — от венозного катетера до дренажной трубки малого диаметра, которая может быть удалена сразу после расправления легкого. Если пациент выписывается из отделения неотложной помощи с катетером малого диаметра, метод лечения называется дренажем грудной клетки [39].

Другими словами, разница между простой аспирацией и дренажем малого диаметра состоит в длительности нахождения трубки в плевральной полости.

Оба метода одинаково могут использоваться при лечении полного первичного спонтанного пневмоторакса, особенно если дренажная трубка малого диаметра применяется амбулаторно [8]. До выписки больного из стационара необходимо выполнить рентгенографию легких для подтверждения расправления легкого.

3. Большинство исследователей не находят разницы между дренажным катетером малого диаметра (14 F) и межреберной дренажной трубкой (16 F). Как для госпитализированных, так и для амбулаторных больных предпочтительнее дренаж катетером малого диаметра (класс рекомендаций В) [46–47]. Более того, катетер малого диаметра легче устанавливается и вызывает меньший дискомфорт.
4. Катетер удаляют и пациента выписывают после того, как поступление воздуха в плевральную полость прекращается и легкое расправляется, что должно быть подтверждено рентгенологически.
5. Если после полного расправления легкого продолжается утечка воздуха, следует использовать 1-сторонний клапан или водный затвор. Эта стратегия обычно позволяет добиться разрешения пневмоторакса в среднем в течение 48 ч (класс рекомендаций В) [41]. Применяя клапан, можно амбулаторно лечить больных, живущих недалеко от больницы.
6. Не доказано, что пневмоторакс разрешается быстрее при раннем использовании отсоса наряду с плевральным дренажом [48]. Клинические исследования демонстрируют, что у больных после лобэктомии отсос не дает дополнительных эффектов и в большинстве случаев увеличивает продолжительность утечки воздуха (класс рекомендаций А) [49]. Его применение часто обосновано эмпирически, когда длительно продолжается утечка воздуха или легкое долго не расправляется, однако единого мнения о величине создаваемого давления нет. Риск отека легких, вызванного расправлением легкого, мал и не должен отсрочивать применение отсоса, когда это необходимо [8]. Отсос следует использовать только при возможности адекватного наблюдения за больным [2].

Другой малоизученный аспект – влияние лечебной физкультуры на разрешение пневмоторакса. Представляется целесообразным, что при отсутствии значительной утечки воздуха дыхательные упражнения могут ускорить разрешение пневмоторакса и сократить время дренирования плевральной полости. Традиционная медицинская практика постельного режима у больных со спонтанным пневмотораксом, включая пациентов с плевральным дренажом, не имеет патофизиологического обоснования [2, 28]. Чтобы подтвердить расправление легкого, всегда следует выпол-

нить рентгенограмму грудной клетки. Не доказано, необходимо ли в этом случае пережимать дренажную трубку или выждать определенное время после удаления дренажа (класс рекомендаций В) [48]. *M. Noppen* [50] предлагает выждать 12 ч после последнего эпизода утечки воздуха (класс рекомендаций D), но эта рекомендация мало применима, поскольку интервал с момента удаления дренажа до оценки утечки воздуха редко составляет < 24 ч.

В некоторых странах, в т. ч. Испании, многие врачи предпочитают пережимать дренажную трубку на некоторое время до ее удаления (47 % в группе экспертов АССР [28]) с целью выявить небольшую или периодическую утечку воздуха, чтобы в случае ее обнаружения не приходилось повторно устанавливать плевральный дренаж. Поскольку эта процедура потенциально опасна, ее следует выполнять только под наблюдением обученного медицинского персонала для восстановления дренирования в случае необходимости. Нельзя пережимать дренажную трубку более чем на 6–12 ч (класс рекомендаций D) [28].

7. У большинства больных первичный пневмоторакс разрешается в течение 2 нед. [51]. Однако часто больных направляют к торакальному хирургу для проведения определенного хирургического лечения, при котором отсутствует летальность и редко возникают осложнения. Тем не менее такой подход научно не обоснован, поэтому данная практика может быть оправдана только организационными соображениями.

Другим показанием к хирургическому лечению первичного спонтанного пневмоторакса может быть риск рецидивов или серьезных осложнений: 2-й эпизод 1-стороннего пневмоторакса, повторное развитие пневмоторакса на другой стороне или одновременное развитие 2-стороннего пневмоторакса, высокий риск рецидива, связанный с профессиональной деятельностью (среди летчиков, водолазов, парашютистов и т. д.) [2].

Отдельные методы лечения первичного спонтанного пневмоторакса

Ни один из существующих сегодня методов лечения пневмоторакса или профилактики его рецидивов не является более эффективным, чем остальные, поэтому врач должен оценить риск и пользу каждого из них. Химический плевродез склерозирующими веществами менее эффективен, чем хирургические методы, и не рекомендуется при первичном спонтанном пневмотораксе [46]. Торакотомия с тотальной плеврэктомией связана с наименьшей частотой рецидивов, но является очень агрессивным методом при первичном пневмотораксе (класс рекомендаций D) [28]. ВТС предотвращает рецидивы, как и торакотомия, но отличается меньшей частотой осложнений и более хорошим косметическим результатом (класс рекомендаций С) [52]. Буллэктомия с абразией плевры наиболее часто используется торакальными хирургами (класс рекомендаций D) [28].

Внутриплевральная инсуффляция талька через дренажную трубку или при торакоскопии применяется успешно [20], но авторы экспериментальных исследований и некоторые эксперты высказывают обоснованные сомнения в ее безопасности [53, 54]. По этой причине плевродез с тальком не рекомендуется у молодых пациентов, которые составляют большинство больных первичным пневмотораксом.

Лечение вторичного спонтанного пневмоторакса

Как уже говорилось, пациенты со вторичным спонтанным пневмотораксом имеют фоновые заболевания легких или плевры (чаще ХОБЛ с буллами или без), определяющими лечение.

Как и при первичном спонтанном пневмотораксе, предпочтительным при частичном пневмотораксе и отсутствии одышки является наблюдение, хотя зачастую он возникает у больных со среднетяжелой или тяжелой ХОБЛ и обычно в таких случаях необходима госпитализация. При вторичном спонтанном пневмотораксе нередко требуются плевральный дренаж и плевродез, поскольку пневмоторакс на фоне ХОБЛ является неблагоприятным прогностическим фактором летальности [7]. Частота рецидивов колеблется от 40 до 56 % [6].

При вторичном пневмотораксе обычно используется более агрессивный подход к лечению, но рандомизированные исследования в этой области не проводились и не существует соглашения о специальной терапии таких больных. По консенсусу АССР, больным с 1-м эпизодом вторичного спонтанного пневмоторакса показан плевральный дренаж и последующий плевродез для предотвращения рецидивов, хотя 15 % этих экспертов не рекомендуют проводить плевродез до развития 2-го эпизода [28]. BTS и Бельгийское общество пульмонологов рекомендуют простую аспирацию как первоначальное лечение при частичном пневмотораксе у пациентов с нетяжелой патологией легких, хотя и признают, что в большинстве случаев может понадобиться дренирование плевральной полости [2, 29]. По BTS, удалять дренаж после расправления легкого и прекращения утечки воздуха и выполнять плевродез следует только у пациентов с сохраняющейся утечкой воздуха или рецидивом пневмоторакса [2]. Напротив, Бельгийское общество пульмонологов предлагает у пациентов со вторичным спонтанным пневмотораксом уже после 1-го эпизода применять методы лечения, предотвращающие рецидивы, из-за высокой частоты последних и возрастающей при этом летальности [29].

Еще меньше единства во мнении о наилучшем методе проведения плевродеза. АССР и Бельгийское общество пульмонологов рекомендуют минимально инвазивные методики, такие как торакоскопия или ВТС, в связи с низкой частотой осложнений [28, 29]. Другим методом является аксиллярная торакотомия с абразией плевры. Однако BTS отдает предпочтение торакотомии и оставляет ВТС для больных, которым противопоказано открытое хирургическое вмешательство [2].

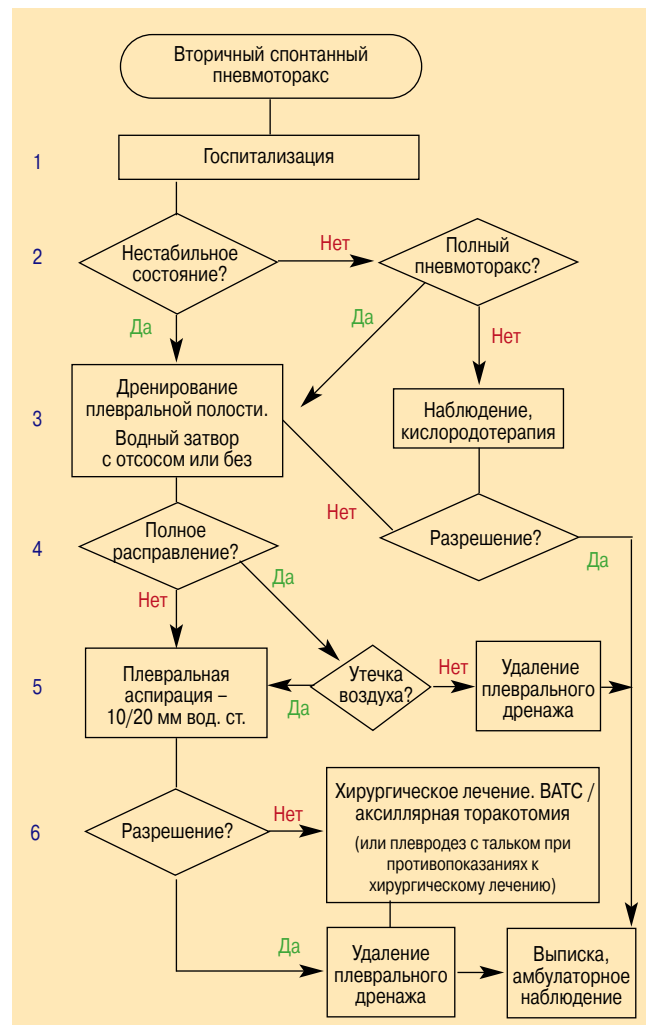


Рис. 5. Алгоритм лечения вторичного спонтанного пневмоторакса. VATS – видеоторакоскопическое хирургическое вмешательство

Несмотря на небольшой объем доказательств, у отдельных пациентов с выраженной патологией легких и продолжающейся утечкой воздуха альтернативным методом лечения может быть плевродез с введением в плевральную полость аутологичной крови. Этот вариант выбирают во избежание вмешательств, сопряженных с высокой частотой летальности и осложнений [55, 56].

Авторы данных рекомендаций представляют пошаговый подход к ведению больных вторичным пневмотораксом (рис. 5).

Комментарии к алгоритму лечения вторичного спонтанного пневмоторакса

1. Для всех больных со вторичным спонтанным пневмотораксом независимо от клинических параметров или планируемого лечения рекомендуется госпитализация, учитывая высокую летальность и частоту осложнений, связанные с фоновым заболеванием легких (класс рекомендаций D) [2, 11, 20, 29].
2. Пациенты с частичным вторичным пневмотораксом, имеющие стабильное клиническое и функциональное состояние, не нуждаются в простой аспирации или дренировании плевральной полости.

Основная цель госпитализации таких больных — наблюдение, а при показаниях — кислородотерапия. Все пациенты с полным пневмотораксом, которые составляют большинство в этой группе, нуждаются в дренировании плевральной полости независимо от стабильности или нестабильности их состояния (класс рекомендаций С) [2, 28, 29]. Простая аспирация у таких больных не рекомендуется из-за ее неэффективности, что признается даже BTS [2].

3. У стабильных больных с полным пневмотораксом дренирование плевральной полости желательно проводить катетером большего диаметра (> 16 F), учитывая наличие фоновой патологии легких и риска возникновения необходимости механической вентиляции легких (класс рекомендаций С), хотя может применяться и катетер меньшего диаметра (≤ 14 F) [2, 28, 29].
4. У больных, находящихся под наблюдением, показанием к дренированию плевральной полости является любое увеличение размеров пневмоторакса или появление одышки. Как и в случае первичного спонтанного пневмоторакса, первоначально может быть достаточно водного затвора; если легкое не расправляется полностью, можно использовать отсос ($-10 / 20$ см вод. ст.) (класс рекомендаций С) [2, 28, 29].
5. После полного расправления легкого и при отсутствии утечки воздуха в течение 24 ч дренаж из плевральной полости можно удалить, но только после рентгенологического подтверждения разрешения пневмоторакса. Отсутствует единое мнение о необходимости пережимать дренажную трубку на короткое время до ее удаления, чтобы исключить рецидив пневмоторакса (класс рекомендаций D) [28]. Если пневмоторакс существует в течение 4–7 дней и сохраняется утечка воздуха, требуется более агрессивный подход к лечению, что улучшает исход и экономическую эффективность в отдаленном периоде (класс рекомендаций С) [28, 30, 57]. Тем не менее такое решение принимается в каждом конкретном случае с учетом клинической ситуации и организационных обстоятельств (возраст больного, возможность немедленного перевода в операционную и т. д.), что может повлиять на выбор метода лечения.
6. Рекомендуются методами хирургического лечения являются абразивный плевродез или буллектомия с апикальной плеврэктомией при использовании ВТС (для лучшей визуализации) или аксиллярной торакотомии. Несмотря на то, что торакотомия с плеврэктомией связаны с наименьшей частотой рецидивов пневмоторакса, этот метод считается слишком агрессивным для первоначального лечения (класс рекомендаций С) [2, 28, 29].

Внутриплевральные инсуффляции талька через дренажную трубку или торакоскоп эффективны у больных с вторичным спонтанным пневмотораксом и тяжелой ХОБЛ; это лечение широко применяется и более оправдано в данной ситуации, чем при первич-

ном пневмотораксе [20]. Тем не менее этот метод должен применяться только у больных с противопоказаниями к хирургическим вмешательствам и при неблагоприятном прогнозе фонового заболевания (класс рекомендаций D) [2, 28, 29].

Менструальный пневмоторакс

Менструальный пневмоторакс — редкое заболевание, возникающее во время менструации (хотя имеются сообщения о предменструальных и даже межменструальных случаях) [58, 59]. С 1-й публикации *E.R. Maurer* и до 2004 г. описано 229 случаев, но, скорее всего, это состояние не всегда диагностируется [60]. Обычное лечение, основанное на плевродезе и гормональной терапии, во многих случаях неэффективно [58].

Этиология менструального пневмоторакса плохо изучена, существует несколько теорий, основанных на клинических и экспериментальных данных [61]. По 1-й из них, врожденные дефекты (отверстия, поры) в диафрагме позволяют воздуху проникать в плевральное пространство за счет повышения проницаемости фаллопиевых труб во время менструации. Во 2-й гипотезе рассматривается тот же механизм, но предполагается, что поры в диафрагме могут быть обусловлены эндометриозом. В основе 3-й теории лежит эндометриоз легочной паренхимы, который может создавать утечку воздуха во время менструаций. Наконец, простагландин F₂, мощный бронхо- и вазоконстриктор, может вызывать разрыв альвеол и обнаруживается у некоторых женщин во время менструаций.

На основании этих патогенетических механизмов выделяют 2 группы больных: с дефектами диафрагмы и без них [62]. Наличие таких дефектов описано в > 50 % случаев [60]. Соответственно, большинство лечебных методик включают в себя местное воздействие на диафрагму путем ушивания отверстий или фиксации порозных участков диафрагмы, резекции мембранозной части либо ушивание и плевродез с полигликолевой кислотой.

Для случаев менструального пневмоторакса без диафрагмальных дефектов четких рекомендаций по эмпирическому лечению нет. Предлагается сочетать обычную абразию париетальной плевры с вмешательством на диафрагме на случай, если в ней есть невыявленные дефекты [58].

Традиционная гормональная терапия, направленная на подавление овуляции, в большинстве случаев неэффективна, но аменорея, вызванная аналогами гонадотропина, предотвращает рецидивы пневмоторакса. Однако, поскольку такое гормональное лечение нецелесообразно проводить в течение длительного периода, оно оправдано только в качестве поддерживающей терапии после хирургического лечения для предотвращения рецидивов в послеоперационном периоде, пока на поверхности диафрагмы не сформируются спайки. Лечение аналогами гонадотропина всегда должно назначаться и контролироваться гинекологом.

Особые обстоятельства

Поскольку подавление менструальной функции, по-видимому, является наиболее эффективным способом предотвращения рецидивов менструального пневмоторакса, гистерэктомиа или овариэктомиа у больных, нуждающихся в таком лечении по другим причинам, представляет собой эффективное разрешение проблемы. По той же причине рецидивы пневмоторакса маловероятны во время беременности и лактации, однако это временный эффект, поскольку он связан с аменореей, сопровождающей эти состояния.

Осложнения

Пациентов следует проинформировать о редких, но серьезных осложнениях пневмоторакса и его лечения, возникающих в ранние и поздние сроки. К ним относятся: отек легких, вызванный резким расправлением легкого при пневмотораксе большого объема или пневмотораксе, сохраняющемся в течение нескольких дней (10 %); гемопневмоторакс, вызванный разрывом кровеносных сосудов при установке плеврального дренажа или разрывом спайки между париетальной и висцеральной плеврой (5 %); вагусная реакция и системная гипотензия, обусловленные болью или отеком легкого при его расправлении; межреберная невралгия, пневмомедиастинум и подкожная эмфизема из-за разрыва альвеол или некорректной постановки плеврального дренажа; напряженный пневмоторакс (2–3 %); одновременное развитие пневмоторакса на 2-м легком (2 %); отсутствие расправления легкого; хронический пневмоторакс (> 3 мес.); продолжающаяся утечка воздуха [11].

Приложение

Уровни доказательности [63]:

- 1++** – метаанализы высокого качества, систематические обзоры рандомизированных контролируемых исследований (РКИ) или РКИ с очень низким риском ошибок и искажений;
- 1+** – хорошо спланированные метаанализы, систематические обзоры РКИ, РКИ с низким риском ошибок и искажений;
- 1?** – метаанализы, систематические обзоры РКИ или РКИ с высоким риском ошибок и искажений;
- 2++** – систематические высококачественные обзоры когортных исследований или исследований "случай–контроль" либо когортные исследования и исследования "случай–контроль" высокого качества с очень низким риском искажений, ошибок и вероятности, что выявленная взаимосвязь случайна;
- 2+** – хорошо спланированные когортные исследования или исследования "случай–контроль" с низким риском искажений, ошибок и вероятности, что выявленная взаимосвязь случайна;

- 2?** – исследования "случай–контроль" высокого качества с большим риском искажений, ошибок и высокой вероятностью, что выявленная взаимосвязь случайна;
- 3** – неаналитические исследования, такие как описание случая или серии случаев;
- 4** – мнения экспертов.

Классы рекомендаций [63]:

- A** – как минимум 1 метаанализ, систематический обзор или РКИ уровня 1++, непосредственно относящиеся к изучаемой популяции, либо систематический обзор РКИ или группа доказательств, состоящих в основном из исследований уровня 1+, непосредственно относящихся к изучаемой популяции и демонстрирующих постоянство результатов;
- B** – группа доказательств, включающих исследования уровня 2++, непосредственно относящиеся к изучаемой популяции и демонстрирующие постоянство результатов, либо доказательства, экстраполированные из исследований уровня 1++ или 1+;
- C** – группа доказательств, включающих исследования уровня 2+, непосредственно относящиеся к изучаемой популяции и демонстрирующие постоянство результатов, либо доказательства, экстраполированные из исследований уровня 2++;
- D** – уровень доказательности 3 или 4 либо доказательства, экстраполированные из исследований уровня 2+.

Литература

1. Gupta D., Hansell A., Nichols T. et al. Epidemiology of pneumothorax in England. *Thorax* 2000; 55: 666–671.
2. Henry A., Arnold T., Harvey J. BTS guidelines for the management of spontaneous pneumothorax. *Thorax* 2003; 58 (suppl. 2): 39–52.
3. Melton L.J., Hepper N.G.G., Offord K.P. Incidence of spontaneous pneumothorax in Olmsted County, Minnesota: 1950–1974. *Am. Rev. Respir. Dis.* 1979; 120: 1379–1382.
4. Bense L., Eklund G., Wiman L.G. Smoking and the increased risk of contracting spontaneous pneumothorax. *Chest* 1987; 92: 1009–1012.
5. Schramel F.M., Postmus P.E., Vanderschueren R.G. Current aspects of spontaneous pneumothorax. *Eur. Respir. J.* 1997; 10: 1372–1379.
6. Lippert H.L., Lund O., Blegvad S., Larsen H.V. Independent risk factors for cumulative recurrence rate after first spontaneous pneumothorax. *Eur. Respir. J.* 1991; 4: 324–331.
7. Videm V., Pillgram-Larsen J., Ellingsen O. et al. Spontaneous pneumothorax in chronic obstructive pulmonary disease: complications, treatment and recurrences. *Eur. J. Respir. Dis.* 1987; 71: 365–371.
8. Baumann M.H. Management of spontaneous pneumothorax. *Clin. Chest Med.* 2006; 27: 369–381.
9. Sadikot R.T., Greene T., Meadows K., Arnold A.G. Recurrence of primary spontaneous pneumothorax. *Thorax* 1997; 52: 805–809.
10. Voge V.M., Anthracile R. Spontaneous pneumothorax in the USAF aircrew population: a retrospective study. *Aviat. Space Environ. Med.* 1986; 57: 939–949.

11. *Sahn S.A., Heffner J.E.* Spontaneous pneumothorax. *N. Engl. J. Med.* 2000; 342: 868–874.
12. *Light R.W.* Management of spontaneous pneumothorax. *Am. Rev. Respir. Dis.* 1993; 148: 245–248.
13. *Cottin V., Streichenberger N., Gamondes J.P. et al.* Respiratory bronchiolitis in smokers with spontaneous pneumothorax. *Eur. Respir. J.* 1998; 12: 702–704.
14. *Smit H.J.M., Chatrou M., Postmus P.E.* The impact of spontaneous pneumothorax and its treatment on the smoking behaviour of young adult smokers. *Respir. Med.* 1998; 92: 1132–1136.
15. *Smit H.J., Deville W.L., Schramel F.M. et al.* Atmospheric pressure changes and outdoor temperature changes in relation to spontaneous pneumothorax. *Chest* 1999; 116: 676–681.
16. *Noppen M., Verbanck S., Harvey J. et al.* Music: a new cause of primary spontaneous pneumothorax. *Thorax* 2004; 59: 722–724.
17. *Baumann M.H.* Do blebs cause primary spontaneous pneumothorax? Pro: Blebs do cause primary spontaneous pneumothorax. *J. Bronchol.* 2002; 9: 313–318.
18. *Noppen M.* Do blebs cause primary spontaneous pneumothorax? Con: Blebs do not cause primary spontaneous pneumothorax. *J. Bronchol.* 2002; 9: 319–323.
19. *Bense L., Lewander R., Eklund G. et al.* Nonsmoking, non alpha-1-antitrypsin deficiency-induced emphysema in non-smokers with healed spontaneous pneumothorax, identified by computed tomography of the lungs. *Chest* 1993; 103: 433–438.
20. *Tschopp J.M., Rami-Porta R., Noppen N., Astoul P.* Management of spontaneous pneumothorax: state of the art. *Eur. Respir. J.* 2006; 28: 637–650.
21. *Jordan K.G., Kwong J.S., Flint J., Muller N.L.* Surgically treated pneumothorax: radiologic and pathologic findings. *Chest* 1997; 111: 280–285.
22. *Lesur O., Delorme N., Frogamet J.M. et al.* Computed tomography in the etiologic assessment of idiopathic spontaneous pneumothorax. *Chest* 1990; 98: 341–347.
23. *Janssen S.P., Schramel F.M., Sutedia T.G. et al.* Videothoroscopic appearance of first and recurrent pneumothorax. *Chest* 1995; 108: 330–334.
24. *Donahue D.M., Wright C.D., Viale G., Mathisen D.J.* Resection of pulmonary blebs and pleurodesis for spontaneous pneumothorax. *Chest* 1993; 104: 1767–1769.
25. *Sihoe A.D., Yim A.P., Lee T.W. et al.* Can CT scanning be used to select patients with unilateral primary spontaneous pneumothorax for bilateral surgery? *Chest* 2000; 118: 380–383.
26. *Ikeda M., Uno A., Yamane Y., Hagiwara W.* Median sternotomy with bilateral bullous resection for unilateral spontaneous pneumothorax, with special reference to operative indications. *J. Thorac. Cardiovasc. Surg.* 1988; 96: 615–620.
27. *Horio N., Nomori H., Kobayashi R. et al.* Impact of additional pleurodesis in video-assisted thoracoscopic bullectomy for primary spontaneous pneumothorax. *Surg. Endosc.* 2002; 16: 630–634.
28. *Baumann M.H., Strange C., Heffner J.E. et al.* Management of spontaneous pneumothorax: an American College of Chest Physicians Delphi Consensus Statement. *Chest* 2001; 119: 590–602.
29. *De Leyn P., Lisonde M., Niname V. et al.* Belgian Society of Pneumology: guidelines on the management of spontaneous pneumothorax. *Acta Chir. Belg.* 2005; 105: 265–267.
30. *Schramel F.M., Golding R.P., Haakman C.D. et al.* Expiratory chest radiographs do not improve visibility of small apical pneumothoraces by enhanced contrast. *Eur. Respir. J.* 1996; 9: 406–409.
31. *Rhea J.T., De Luca S.A., Greene R.E.* Determining the size of pneumothorax in the upright patient. *Radiology* 1982; 144: 733–736.
32. *Henry M.T.* Simple sequential treatment for primary spontaneous pneumothorax: one step closer. *Eur. Respir. J.* 2006; 27: 448–450.
33. *Uresandi F., Blanquer J., Conget F. et al.* Guia para el diagnostico, tratamiento y seguimiento de la tromboembolia pulmonar. *Arch. Bronconeumol.* 2004; 40: 580–594.
34. *Garcia Rio F., Borderias L., Casanova C. et al.* Normativa SEPAR: Patologia respiratoria y vuelos en avion. *Arch. Bronconeumol.* 2007; 43: 1001–1025.
35. British Thoracic Society Standards of Care Committee. Managing passengers with respiratory disease planning air travel: British Thoracic Society recommendations. *Thorax* 2002; 57: 289–304.
36. Aeroscope Medical Association. Medical Guidelines Task Force, Alexandria. Medical guidelines for airline travel. 2nd ed. *Aviat. Space Environ. Med.* 2003; 77: A1–A19.
37. British Thoracic Society Fitness to Dive Group Society. British Thoracic Society guidelines on respiratory aspects of fitness for diving. *Thorax* 2003; 58: 3–13.
38. *Jansveld C.A., Dijkman J.H.* Primary spontaneous pneumothorax and smoking. *Br. Med. J.* 1975; 4: 559–560.
39. *Czerny M., Salat A., Fleck T. et al.* Lung wedge resection improves outcome in stage I primary spontaneous pneumothorax. *Ann. Thorac. Surg.* 2004; 77: 1802–1805.
40. *O'Rourke J.P., Yee E.S.* Civilian spontaneous pneumothorax: treatment options and long term results. *Chest* 1989; 96: 1302–1306.
41. *Kirchen L.T., Swartzel R.L.* Spontaneous pneumothorax and its treatment. *J. A. M. A.* 1954; 155: 24–29.
42. *Hernandez C., Zugasti K., Empanaza J. et al.* Neumotorax espontaneo idiopatico: tratamiento basado en la aspiracion con cateter fino frente a drenaje toracico. *Arch. Bronconeumol.* 1999; 35: 179–182.
43. *Harvey J., Prescott R.J.* Simple aspiration versus intercostals tube drainage for spontaneous pneumothorax in patients with normal lungs. *Br. Med. J.* 1994; 309: 1338–1339.
44. *Ayed A.K., Chandrasekaran C., Sukumar M.* Aspiration versus tube drainage in primary spontaneous pneumothorax: a randomised study. *Eur. Respir. J.* 2006; 27: 477–482.
45. *Noppen M., Alexander P., Driesen P. et al.* Manual aspiration versus chest tube drainage in first episodes of primary spontaneous pneumothorax: a multicenter, prospective, randomized pilot study. *Am. J. Respir. Crit. Care Med.* 2002; 165: 1240–1244.
46. *Baumann M., Strange C.* Treatment of spontaneous pneumothorax. A more aggressive approach? *Chest* 1997; 112: 789–804.
47. *Minami H., Saka H., Senda K. et al.* Small caliber catheter drainage for spontaneous pneumothorax. *Am. J. Med. Sci.* 1992; 304: 345–347.
48. *So S.Y., Yu D.Y.* Catheter drainage of spontaneous pneumothorax: suction or no suction, early or late removal? *Thorax* 1982; 37: 46–48.
49. *Sanni A., Critchley A., Dunning J.* Should chest drains be put on suction or not following pulmonary lobectomy? *Interact. Cardiovasc. Thorac. Surg.* 2006; 5: 275–278.
50. *Noppen M.* Pneumothorax and bronchopleural fistula. *Eur. Respir. Mon.* 2006; 36: 165–176.
51. *Chee C.B.E., Abisheganaden J., Yeo J.K.S. et al.* Persistent air-leak in spontaneous pneumothorax – clinical course and outcome. *Respir. Med.* 1998; 92: 757–761.

52. Sawada S., Watanabe Y., Moriyama S. Video-assisted thoracoscopic surgery for primary spontaneous pneumothorax. Evaluation of indications and long-term outcome compared with conservative treatment and open thoracotomy. *Chest* 2005; 127: 2226–2230.
53. Campos-Werebe E., Pazetti R., Ribas-Milanes-de-Campos J. et al. Systemic distribution of talc after intrapleural administration in rats. *Chest* 1999; 115: 190–193.
54. Light R.W. Talc for pleurodesis? *Chest* 2002; 122: 1506–1508.
55. Ando M., Yamamoto M., Kitagawa C. et al. Autologous blood-patch pleurodesis for secondary spontaneous pneumothorax with persistent air leak. *Respir. Med.* 1999; 93: 432–434.
56. Rivas de Andres J.J., Blanco S., De la Torre M. Postsurgical pleurodesis with autologous blood in patients with persistent air leak. *Ann. Thorac. Surg.* 2000; 70: 270–272.
57. Waller D.A., McConnell S.A., Rajesh P.B. Delayed referral reduces the success of video-assisted thoracoscopic surgery for spontaneous pneumothorax. *Respir. Med.* 1998; 92: 246–249.
58. Bagan P., Le Pimpec Barthes F., Assouad J. et al. Catamenial pneumothorax: retrospective study of surgical treatment. *Ann. Thorac. Surg.* 2003; 75: 378–381.
59. Alifano M., Cancellieri A., Fornelli A. et al. Endometriosis-related pneumothorax: clinico-pathologic observations from a newly diagnosed case. *J. Thorac. Cardiovasc. Surg.* 2004; 127: 1219–1221.
60. Korom S., Canyurt H., Missbach A. et al. Catamenial pneumothorax revisited: clinical approach and systematic review of the literature. *J. Thorac. Cardiovasc. Surg.* 2004; 128: 502–508.
61. Fonseca P. Catamenial pneumothorax: a multifactorial etiology. *J. Thorac. Cardiovasc. Surg.* 1998; 116: 872–873.
62. Kirschner P.A. Porous diaphragm syndromes. *Chest Surg. Clin. N. Am.* 1998; 8: 449–472.
63. Harbour R., Millar J. A new system for grading recommendations in evidence based guidelines. *Br. Med. J.* 2001; 323: 334–336.

Поступила 21.10.08
УДК 616.25-003.219