

И.А.Кемпбелл, А.Феннерти, А.Миллер

Руководство Британского торакального общества по ведению больных с предполагаемой тромбоемболией легочных артерий

I.A.Campbell, A.Fennerty, A.C.Miller

British Thoracic Society guidelines for the management of suspected acute pulmonary embolism

Введение

В 1997 г. Британское торакальное общество (BTS) опубликовало рекомендации под названием "Подозрение на острую тромбоемболию легочных артерий: практический подход" [1]. Было понятно, что через несколько лет потребуется их пересмотр. Последующие публикации в различных областях медицины (компьютерно-томографическая ангиография легочных артерий, Д-димеры, клинические проявления, низкомолекулярные гепарины) подготовили необходимую доказательную базу для переработки этих рекомендаций в практическое руководство.

Вся использованная при этом литература, опубликованная с января 1997 до декабря 2002 г., была собрана в поисковых системах *Medline* и *EmBase*; часть ее представлена мета-анализами, часть — практическими руководствами высокого доказательного уровня. Статьи, опубликованные до 1997 г. и не использовавшиеся в более ранних документах, также рассматривались при подготовке данного руководства.

Как и ранее, текст руководства составлен членами BTS совместно с Комитетом BTS по стандартам медицинской помощи при участии экспертов, рекомендованных специализированными обществами. Как и при подготовке предыдущих руководств, мы привлекали видных международных ученых, которые согласились прокомментировать первоначальные варианты этого документа. Авторитет этих наблюдателей не вызывает сомнений.

Данное руководство призвано заменить предыдущий вариант 1997 г., но часть представленной там концепции осталась без изменений. При ссылках на этот документ в фигурных скобках указана его страница {S18}. Эти ссылки не указаны в списке литературы, который, таким образом, содержит почти исключительно публикации с 1997 по 2002 гг. В данных рекомендациях использована та же простая структура, что и в предыдущем варианте, состоящая из разделов, резюме по каждому разделу и практических глав для молодых специалистов.

Было решено, что обновленное руководство будет рассматривать только тромбоемболию легочной артерии (ТЭЛА) и тромбоз глубоких вен (ТГВ), хотя оба этих состояния являются частью венозной тромбоемболии (ВТЭ). По сравнению с неосложненным ТГВ ТЭЛА представляет собой более серьезное заболевание и требует дифференциальной диагностики с другими жизнеугрожающими состояниями. Во многих клиниках разработаны собственные протоколы для диагностики и лечения ТГВ, но без учета возможной ТЭЛА. Хотя ВТЭ часто встречается у стационарных больных, в данном руководстве не рассматриваются рекомендации по ее профилактике.

Каждый раздел руководства сопровождается рекомендациями в соответствии со стандартными критериями [2, 3]. Приложение содержит табл. 1 и 2 с примечаниями, составленные таким образом, что их можно модифицировать с учетом местных консенсусов и условий в целях включения в местные руководства клиник.

Каждая клиника, работающая в режиме экстренной помощи, должна учитывать в своей работе рекомендации, суммированные в таблицах. Предполагаемыми темами для конкретного использования могут быть:

- добавление в местный клинический протокол;
- соответствующее использование Д-димеров, особенно в экстренном отделении;
- соответствие клинической информации требованиям имидж-диагностики;
- исходы заболевания.

Факторы риска

Предрасполагающие факторы для ВТЭ суммированы в таблице, разработанной на основе аналогичной таблицы из предыдущего варианта {S4}, а также более поздней информации [4–15]. Однако предполагаемая ранее связь ВТЭ с курением сигарет впоследствии не

подтвердилась [16]. Риск ВТЭ увеличивается с возрастом [10, 13], но остается неясным, до каких пор этот фактор риска является независимым. Широкое распространение профилактических мероприятий в ортопедической [17] и общехирургической практике значительно снижает частоту послеоперационных ВТЭ.

ВТЭ, связанная с путешествиями и поездками, представляет собой отдельную проблему [18]; при авиаперелетах и переездах по дорогам, особенно длительных, риск ВТЭ повышается в 2–4 раза [19–22], хотя каждый случай требует отдельного анализа [18].

Подтвердилось увеличение риска, связанного с терапией эстрогенами {S5}, [23–25], особенно препаратами III поколения [8, 26, 27]. 3 большие исследования [28–30] показали, что ТЭЛА возникает в 1–2 случаях на 7 000 беременностей. Это меньше, чем предполагалось ранее. Чаще всего ТЭЛА развивается в послеродовом периоде, особенно в случаях преэклампсии, кесарева сечения, многоплодной беременности.

У 25–50 % больных с ВТЭ исследование на тромбофилию (которая может быть врожденной либо приобретенной) помогает выявить патологию гемостаза (особенно антифосфолипидный синдром и дефицит антитромбина III, фактора V Лейдена, протеина С либо протеина S) [24, 31, 32]. Обычно при этих состояниях для развития тромбоза необходимо воздействие приобретенных факторов [6], хотя они могут накладываться на нечасто встречающуюся идиопатическую ВТЭ [33]. Например, дефицит фактора V Лейдена, присутствующий у 5 % населения и 20 % больных с тромбозами, дает 3–5-кратное увеличение риска ВТЭ, но в сочетании с терапией эстрогенами риск возрастает в 35 раз. Во-вторых, следовало бы узаконить скрининговое обследование беременных для выявления тромбофилии, но даже, если мутация фактора V Лейдена часто встречается у беременных с ВТЭ [34], ее наличие вызывает ВТЭ менее чем в 1 случае на 400 беременных [28]. В-третьих, выявление одной из часто встречающихся причин тромбофилии не прогнозирует более высокую частоту либо ранние рецидивы ВТЭ [35–37]. По этим причинам исследование на тромбофилию четко рекомендуется только в нескольких ситуациях [38, 39]. Это может быть ценно для больных моложе 50 лет с рецидивирующей идиопатической ТЭЛА, у половины из которых этот признак может быть положительным [40], и при наличии ВТЭ с клиническими проявлениями, подтвержденной у нескольких членов одной семьи более чем в одном поколении.

В первые 6–12 мес. после 1-го эпизода ВТЭ велика вероятность выявления злокачественных новообразований, особенно при отсутствии других факто-

ров риска и / или рецидивах ВТЭ [41–45]. У 7–12 % больных с идиопатической ВТЭ она является первым проявлением рака, который может быть диагностирован при тщательном клиническом обследовании в сочетании с рутинным исследованием крови и рентгенографией органов грудной клетки [41, 46, 47]. Если эти результаты не выявили опухолевого поражения, то согласно современному консенсусу дальнейшее обследование больного с использованием ультразвуковых, эндоскопических и компьютерно-томографических методов нецелесообразно. Более того, в одном крупном исследовании годовичная выживаемость больных с латентным раком составила только 12 %, т. к. многие из них к моменту постановки диагноза имели регионарные или отдаленные метастазы [48] (развитие ВТЭ у больных с уже выставленным диагнозом рак также считается плохим прогностическим признаком [49]).

- Исследование на тромбофилию показано больным моложе 50 лет с рецидивами ТЭЛА или с четким семейным анамнезом подтвержденной ВТЭ [C]*.
- Исследования, нацеленные на обнаружение латентного злокачественного новообразования, показаны только при идиопатической ВТЭ и наличии клинических, рентгенографических или лабораторных (по рутинному анализу крови) подозрений на рак [C].

Клиническая картина

Крупные популяционные исследования показали, что общая частота ТЭЛА составляет 60–70 случаев в год на 100 000 населения [10, 50]. В половине из них ВТЭ развивается в стационаре или при длительном постельном режиме в домашних условиях, остальные равномерно распределяются между идиопатическими случаями и случаями с выявленными факторами риска [51]. Как в этом исследовании, так и в менее показательных работах [52–56], внутрибольничная смертность варьируется между 6 и 15 %. В наиболее обширной и представительной когорте [57] из 814 первоначально выживших умерли в течение 1-й нед. — 7 %, 1-го мес. — 13 %, и 3-го мес. — 18 %. Все исследователи пришли к выводу, что высокая частота ранних летальных исходов связана с ТЭЛА, несмотря на адекватное лечение. Неблагоприятные прогностические факторы включают выраженную клиническую симптоматику тромбоэмболии, рак, стойкую сердечную недостаточность и ТГВ в анамнезе либо в период данного заболевания [57, 58]. Нефатальные рецидивы, особенно в течение 1-го года, часто наблюдаются у лиц с инвалидирующей патологией нервной системы, раком и реже — у лиц с преходящими факторами риска [59].

* — критерии ступеней доказательности даны в соответствии с клиническими рекомендациями Агентства по стратегии и исследованиям США (AHCPR) [308]: А — требует как минимум одного рандомизированного контролируемого исследования по данным литературы, хорошего качества и согласованности, положенного в основу специфических рекомендаций; В — требует хорошо проведенных клинических исследований, но рандомизированные клинические исследования по теме рекомендаций отсутствуют; С — требует доказательств, полученных из сообщений экспертных комитетов и / или клинического опыта авторитетных ученых. Означает отсутствие непосредственных исследований хорошего качества.

Таблица
Факторы риска венозной тромбоэмболии

| "Большие" факторы риска (относительный риск 5–20) | |
|---------------------------------------------------|---------------------------------------------------------------------|
| Хирургия* | Большие хирургические операции на брюшной полости / малом тазе |
| | Протезирование тазобедренного / коленного сустава |
| | Пребывание в палате интенсивной терапии в послеоперационном периоде |
| Акушерство | Поздняя беременность Кесарево сечение Период родов |
| Патология нижних конечностей | Переломы |
| | Варикозные вены |
| Злокачественные заболевания | Локализация в брюшной полости / малом тазе |
| | Развернутая стадия / метастазы |
| Малоподвижный образ жизни | Госпитализация |
| | Лежание больные в домашних условиях |
| Разные | Подтвержденная ВТЭ в анамнезе |
| Малые факторы риска (относительный риск 2–4) | |
| Сердечно-сосудистые | Пороки сердца |
| | Застойная сердечная недостаточность |
| | Гипертензия |
| | Тромбоз поверхностных вен Постоянный катетер в центральной вене |
| Эстрогены | Оральные контрацептивы Гормонзаместительная терапия |
| Разные | ХОБЛ |
| | Инвалидизирующие заболевания нервной системы |
| | Злокачественные новообразования латентного течения |
| | Тромботические нарушения |
| | Длительные переезды в сидячем положении Ожирение Другие** |

Примечание: * — при соответствующей профилактике относительный риск значительно снижается; ** — воспалительные заболевания кишечника, нефротический синдром, хронический диализ, миелопролиферативные заболевания, пароксизмальная ночная гемоглобинурия, болезнь Бехчета.

Как сообщалось ранее {S8}, большинство патологических изменений, выявляемых при клиническом обследовании и рутинных лабораторных исследованиях, особенно в тяжелых случаях, имеют ограниченную ценность для подтверждения диагноза ТЭЛА [60–70]. Даже при выявлении проксимального ТГВ респираторные симптомы являются плохим индикатором наличия сопутствующей ТЭЛА [71].

Последние наблюдения демонстрируют, что острую перегрузку правых отделов сердца при ТЭЛА крупных сосудов можно обнаружить по уровню кардиального тропонина [72–78], который повышается за счет повреждения миокарда правого желудочка [79, 80]. Хотя этот показатель может иметь прогностическое значение [77, 78], его роль в диагностике ограничена, и при тромбоэмболии мелких ветвей легочной артерии он не имеет диагностической ценности [81].

Роль оценки клинического статуса при подозрении на ТЭЛА подчеркивалась ранее {S7}, поскольку это способствует тщательному анализу клинических данных и улучшает интерпретацию результатов изотопного сканирования легких. Новое преимущество

анализа клинической картины заключается в том, что в сочетании с измерением Д-димеров это может значительно снизить потребность в имидж-диагностике. Наблюдение *PIOPED*, показавшее, что ТЭЛА присутствует только у 9 % больных с невыраженными клиническими проявлениями (при 2 исключениях [82, 83]), было подтверждено несколькими крупными исследованиями [84–91], оценившими отрицательную прогностическую значимость этого признака в 89–96 %. Во всех этих исследованиях участвовали опытные клиницисты и использовались определенные критерии для оценки клинической вероятности ТЭЛА. Эти протоколы очень отличаются от экстренной ситуации, когда решения приходится принимать молодым врачам, чьи способности правильно и тщательно оценивать клиническую вероятность ТЭЛА гораздо ниже по сравнению с более опытными докторами [92]. Следовательно, необходим простой и эффективный способ оценки клинической вероятности ТЭЛА. Преимуществом ранее рекомендуемого метода {S17} была его простота. Он был основан на принципах, успешно используемых для диагностики ТГВ канадской группой исследователей, которые показали, что метод настолько же информативен и воспроизводим при ТЭЛА [84, 93, 94] и может самостоятельно применяться в любых условиях [95]. Метод состоит в выявлении у больного симптомов, подозрительных в отношении ТЭЛА, а именно: одышки и / или тахипноэ, наличие или отсутствие плевральных болей и / или кровохарканья {S6}. Также необходимы: а) отсутствие других клинических причин этой симптоматики и б) наличие "большого" фактора риска ТЭЛА. Если присутствуют оба условия (а и б), вероятность ТЭЛА высокая; если имеется только одно из них, вероятность умеренная; если оба условия отсутствуют, вероятность низкая. В некоторых клиниках предпочитают балльную оценку статуса больного, которая делит пациентов на 2 категории: имеющих вероятность развития ТЭЛА и не имеющих таковой. Такие попытки предпринимались неоднократно [87, 93, 96, 97], но эти исследования были либо недостаточно точными, либо использовали комплексные шкалы оценки, которые трудно запомнить. Критике подвергались как предшествующие, так и недавние работы [85, 89, 98]; их преимущества перед более простой клинической оценкой несущественны [89, 91].

- У всех пациентов с подозрением на ТЭЛА должна оцениваться и документироваться клиническая вероятность этого заболевания [C].
- Всегда следует иметь в виду другие альтернативные клинические ситуации и после исключения ТЭЛА проводить диагностический поиск в этих направлениях [C].

Лабораторные исследования

Д-димеры

При существующей неопределенности {S11} накапливаются сведения, что измерение Д-димеров может играть важную роль при тщательном исключении

ТЭЛА. С другой стороны, повышенный уровень Д-димеров не означает наличия ВТЭ, поскольку такие результаты часто получают у стационарных больных [83, 99], в акушерской практике [100], при заболеваниях периферических сосудов, раке и многих воспалительных заболеваниях, а также у лиц пожилого возраста. Некоторые новые лабораторные системы обладают повышенной чувствительностью и низкой частотой ложноотрицательных результатов. Ложноотрицательные результаты чаще встречаются при субсегментарной тромбозомболии, чем при тромбозомболии более крупных сосудов, что неудивительно [101]. Мета-анализ исследований, посвященных современному (II поколение) тесту на Д-димеры, определил его чувствительность на уровне 87–89 % [102], но все эти тесты низкоспецифичны, что является причиной большого числа ложноположительных результатов.

В больших клинических исследованиях по ТЭЛА тестировали 3 диагностические системы. Качественная оценка агглютинации эритроцитов (*SimpliRED*) использовалась у 1 177 больных [103], специфичность теста составила 68 %. Общая отрицательная прогностическая значимость (85 %) была гораздо выше у пациентов с низкой клинической вероятностью ТЭЛА (97 %); у 44 % когорты низкая клиническая вероятность ТЭЛА сочеталась с отрицательным результатом измерения Д-димеров системой *SimpliRED*. Более того, отрицательный результат также был получен у пациентов с умеренной клинической вероятностью и сомнительным результатом изотопного сканирования легких. Значение оценки клинической вероятности в комбинации с исследованием *SimpliRED* было подтверждено в недавних работах [104]. Хотя этот тест считается экспресс-тестом, он должен выполняться в лаборатории, а не у постели больного [105].

Во 2-м исследовании у 918 больных с подозрением на ТЭЛА ($n = 444$) либо ТГВ для быстрой диагностики использовался количественный анализ *ELISA* (*Vidas*) [106]. Впоследствии исследование было продолжено только у пациентов с положительным результатом, у оставшихся 280 лечение не проводилось; у 2 больных ВТЭ была подтверждена объективными методами в последующие 3 мес. Этот тест, один из наиболее чувствительных [107], имеет потенциальное преимущество перед *SimpliRED* в том, что может использоваться при невысокой клинической вероятности, но его низкая специфичность приводит к тому, что имидж-диагностика не требуется только в 29 % случаев, как и для других групп [83]. Как и для всех подобных тестов, чувствительность и специфичность должны интерпретироваться с учетом распространенности заболевания в популяции [108, 109], которая для ТЭЛА варьируется между 15 и 40 %. При распространенности ТЭЛА около 20 % она может быть исключена отрицательным исследованием на Д-димеры у 1 пациента на каждые 1,8 обследованных при использовании *SimpliRED* (если клиническая ве-

роятность низкая) либо на 3,0 обследованных при использовании *Vidas* (если клиническая вероятность низкая или умеренная).

В отличие от предыдущих латексных тестов {S11}, представляется перспективным тест *MDA*, определяющий Д-димеры, поскольку при специфичности 45 % его отрицательные результаты исключают ВТЭ как при умеренной, так и при низкой клинической вероятности [110]. Также могут применяться другие тесты [83, 111–113]. Агентство медицинской аппаратуры в настоящее время проводит сравнение различных тест-систем для измерения Д-димеров у больных с подозрением на ВТЭ; другие исследования в Европе и Северной Америке также должны дать ответ, какие тесты наиболее удобны и надежны и позволят уменьшить количество имидж-исследований, необходимых для исключения ТЭЛА, и неоправданных госпитализаций. Выбранный тест должен иметь высокую отрицательную прогностическую значимость, быть валидированным в целенаправленном исследовании и учитывать предварительно оцененную клиническую вероятность.

В одном исследовании получено, что рецидив идиопатической ВТЭ после отмены антикоагулянтов при нормальном уровне Д-димеров маловероятен [114].

- Исследование Д-димеров в крови должно интерпретироваться с учетом предшествующей оценки клинической вероятности [В].
- Исследование Д-димеров не проводится у больных с высокой клинической вероятностью ТЭЛА [В].
- Отрицательный результат исследования на Д-димеры надежно исключает ТЭЛА у больных с низкой (*SimpliRED*, *Vidas*, *MDA*) или умеренной (*Vidas*, *MDA*) клинической вероятностью; такие пациенты не нуждаются в имидж-диагностике ВТЭ [В].
- Каждая клиника должна иметь информацию о чувствительности и специфичности используемой ею тест-системы для определения Д-димеров [С].

Имидж-диагностика

Изотопное сканирование легких

Были подтверждены данные *PIOPED*, показавшие, что ТЭЛА может быть диагностирована либо надежно исключена у части больных только с помощью изотопного сканирования легких {S7}, [115, 116], и последующие попытки улучшить методику [117] либо пересмотреть критерии интерпретации результатов [118, 119] не внесли существенных изменений. Следовательно, по-прежнему подчеркивается {S9, 14}, что при сомнительном результате сканирования либо при расхождении клинической картины с данными сканирования обязательно использование других методов имидж-диагностики [120]. Тем не менее клиницисты часто игнорируют этот совет [121–123] и при возникновении сомнений в диагнозе считают, что лучше лечить, чем не лечить [116, 124–128]. Недавно проведенное в Голландии исследование показало, что до введения национального консенсуса ТЭЛА адекватно подтверждалась либо исключалась

только в 11 % случаев. Но даже после его введения эта цифра возросла только до 55 % [129], и дальнейшие мероприятия в масштабах страны не улучшили эту статистику [122].

Нормальная сканограмма легких по-прежнему не позволяет надежно исключить ТЭЛА [122, 130–132]. С другой стороны, существует распространенное мнение, что сканограмма с высокой вероятностью ТЭЛА может считаться подтверждением диагноза. Хотя исследование *PIOPED* показало, что это не вполне корректно {S7}: ложноположительные результаты чаще были получены у больных с перенесенной в прошлом ТЭЛА, чем у имеющих ТЭЛА в момент исследования, и это было вновь подтверждено [132]. Сомнительный результат сканирования легких часто получается у больных с клинически значимой кардиореспираторной патологией {S9} [133], в т. ч. с острыми и хроническими заболеваниями дыхательных путей и при затемнениях различного генеза на рентгенограмме легких, а также у пожилых [87] и при высокой вариабельности в разных исследованиях [134]. Это частично согласуется с данными, что половина больных с патологическими изменениями на рентгенограмме грудной клетки нуждаются в дополнительном имидж-обследовании [133, 135]. Сомнительный результат менее вероятен при нормальной рентгенографии легких, но это относится только к небольшому числу больных, обследованных по поводу возможной ТЭЛА [135, 136].

Хотя технические аспекты изотопного сканирования легких опубликованы в национальных руководствах [137], не выработана единая терминология, особенно для больных с низкой и умеренной вероятностью ТЭЛА, вследствие чего клиницисты часто приходят к ошибочному заключению [126, 130, 138]. Правильная интерпретация результатов возможна только при соблюдении следующих принципов [139]:

- 1) одновременно со сканированием должна быть сделана рентгенограмма легких в прямой проекции хорошего качества для исключения других состояний, сопровождающихся нарушением вентилиционно-перфузионных отношений;
- 2) информация о клинической вероятности ТЭЛА обязательна в случае патологических изменений на рентгенограмме легких для интерпретации результатов сканирования, но она не должна влиять на описание сканограмм.

Проанализирован опыт 25 отделений ядерной медицины на юго-востоке Англии за годовой период (1999–2000) [140]. Ими выполнены 200 изотопных сканирований легких на 100 000 населения. Несмотря на то, что подобное исследование 5 лет назад привело к разработке согласительного руководства, треть отделений не всегда имеют возможность выполнить рентгенограмму легких в нужный момент, треть — не могут закончить и интерпретировать исследование в течение 24 ч, как это требуется, в ряде отделений оценка клинической вероятности ТЭЛА

не включена в обязательную для заполнения форму и только некоторые отделения имеют дежурную экстренную службу. Аналогичная ситуация, скорее всего, складывается в стране в целом. Хотя большинство окружных больниц общего профиля на Британских островах имеют возможность провести изотопное сканирование легких, более трети не могут проводить это исследование на месте [121].

- Изотопное сканирование легких может расцениваться как начальное имидж-обследование при нормальной рентгенограмме легких и отсутствии клинически значимых сопутствующих кардиореспираторных заболеваний. Возможно проведение исследования на месте. Для оценки результатов используются стандартизованные критерии. Диагностически незначимый результат часто требует дальнейших имидж-исследований [В].
- При нормальной сканограмме легких ТЭЛА может быть надежно исключена [В], но часть результатов, свидетельствующих о высокой вероятности ТЭЛА, являются ложноположительными [В].

Ультразвуковое исследование нижних конечностей

Поскольку 70 % больных с подтвержденным диагнозом ТЭЛА имеют проксимальный ТГВ {S4}, при подозрении на ТЭЛА используется ультразвуковое сканирование голеней: а) как начальное исследование у больных с клинической картиной ТГВ, б) как начальное исследование у всех больных в целях снижения потребности в имидж-исследованиях легких и с) после имидж-исследований, особенно после изотопного сканирования легких, если при этом не было достигнуто окончательное заключение. Выявление ТГВ часто устраняет необходимость в дальнейшем обследовании. Однако для диагностики асимптоматического проксимального ТГВ бывает недостаточно компрессионного ультразвукового исследования, имеющего ограниченную чувствительность. В 4 последних исследованиях проксимально расположенный тромб был обнаружен только у 23–52 % больных с подтвержденной ТЭЛА [141–144]. При использовании венографии эта цифра составила 60 % [145]. Ангиопульмонография, проведенная пациентам с нормальными результатами изотопного сканирования легких и однократного ультразвукового исследования голеней, выявила ТЭЛА у трети из них [146]. Аналогичные цифры получены у больных с низкой, по данным сканирования легких, вероятностью ТЭЛА [147]. Хотя отмена антикоагулянтов у больных с подозрением на ТГВ и отрицательным однократным ультразвуковым исследованием голеней считается безопасной, эти результаты не могут быть экстраполированы на больных с возможной ТЭЛА.

Притягательное оправдание назначению имидж-исследований нижних конечностей у больных с подозрением на ТЭЛА состоит в том, что в случае отрицательного результата исследования антикоагулянты, назначаемые в целях предотвращения рецидивов, могут быть отменены, как было показано у больных с подозрением на ТГВ и отрицательным результатом однократного ультразвукового исследования голеней [148]. У таких больных с подозрением

на ТЭЛА и отрицательным результатом имидж-исследования нижних конечностей частота ТГВ в течение 3 мес. составила только 0,5 % [84, 149], но для подтверждения этого требуется проведение серийных исследований, что сопровождается большими материальными вложениями. У больных с низкой клинической вероятностью ТЭЛА, нормальной изотопной сканограммой легких и однократным ультразвуковым исследованием голеней частота рецидивов без лечения была выше на 1,7 % [86]. Отсутствие изменений при однократном ультразвуковом исследовании не позволяет надежно исключить ВТЭ у таких больных, за исключением нескольких, не имеющих "больших" факторов риска и клинических проявлений ТГВ [150]. Альтернативная стратегия состоит в использовании компьютерно-томографической ангиопульмонографии (КТПА) в сочетании с ультразвуковым исследованием голеней у всех больных с подозрением на ТЭЛА, как это делалось в недавно проведенном крупном многоцентровом исследовании во Франции, где 7 % больных без подтвержденной ТЭЛА имели только проксимальный ТГВ [91]. Такой подход также требует больших материальных вложений.

- У больных с сопутствующим клинически значимым ТГВ ультразвуковое исследование голеней как начальное имидж-исследование часто бывает достаточным для подтверждения ВТЭ [В].
- Однократное ультразвуковое исследование голеней без патологических изменений не является основанием для исключения субклинического ТГВ [В].

Рутинная ангиопульмонография

Описанные выше диагностические подходы были разработаны в связи с тем, что использование рутинной ангиопульмонографии очень ограничено из-за отсутствия соответствующих возможностей в некоторых больницах, ограниченного радиологического опыта, а также мнения клиницистов, что это инвазивное исследование потенциально опасно. Рутинная ангиопульмонография представляется золотым стандартом, с которым исторически сравнивают все остальные имидж-методы, но исследователи всегда помнят, что при субсегментарных тромбах расхождение в разных исследованиях {S10} достигают $\frac{1}{3}$ случаев [151] и в моделях на животных показана чувствительность и положительная прогностическая ценность метода только в 87–88 % по сравнению с некропсией [152]. В нескольких центрах созданы условия для селективной ангиографии и катетерной фрагментации больших эмболов.

Компьютерно-томографическая ангиопульмонография

Предыдущие рекомендации о возможно более широком использовании рутинной ангиопульмонографии {S14–15} сегодня устарели в связи с появлением КТПА. Это вызвало революцию в диагностической стратегии. В Великобритании почти всем больницам, не имеющим такого оборудования [121], в настоящее время выделяют средства для приобретения быстродействующих многосрезовых томографов по-

следнего поколения (для осуществления национальной программы по диагностике рака). Технические аспекты полностью описаны в современных руководствах [153, 154]. КТПА используется с возрастающей частотой как дополнение, а в последнее время и как альтернатива другим имидж-методам и бесспорно превосходит по специфичности вентиляционно-перфузионное изотопное сканирование [132, 133, 155–159]. КТПА также позволяет проводить количественную оценку, которая хорошо коррелирует с тяжестью клинического состояния [160, 161]. Все исследователи считают, что КТПА позволяет дифференцировать ТЭЛА и другие заболевания. Результаты разных авторов хорошо согласуются друг с другом даже при относительно неопытных экспертах [155, 162–167], а также у больных с сопутствующей кардиореспираторной патологией [168].

Хотя опубликованные до 2000 г. исследования, сравнивающие КТПА с рутинной ангиопульмонографией, подвергаются критике на методологической почве [169–171], они более многочисленные и крупные, чем те, что рассматривают изотопное сканирование легких как приемлемый диагностический инструмент. Более ранние исследователи использовали односрезовые компьютерные томографы с коллимацией 5 мм, что ограничивало их точность [172], но результаты, безусловно, улучшались при использовании четких протоколов, тонких срезов, просмотре изображений на мониторе и хорошей профессиональной подготовке [165, 173, 174]. Главный недостаток КТПА по сравнению с рутинной ангиопульмонографией состоит в том, что этот метод хуже выявляет субсегментарные тромбы. Однако у большинства больных при этом также имелись и более проксимальные тромбы, которые выявлялись достаточно надежно — в 94–96 % в 4 исследованиях [151, 175–177] хотя в 5-м исследовании эта цифра составила только 78 % [178] — данные, соответствующие полученным в исследованиях на животных [152]. Современные компьютерные технологии и методы позволяют лучше выявлять периферические тромбы [177, 179, 180]. Для получения практических результатов, сопоставимых с таковыми в опубликованных серийных работах, во всех из которых небольшой процент исследований был технически неудовлетворительным, необходимо тщательное соблюдение методики — например, выбор момента введения контраста. КТПА может обнаружить внутрисосудистые тромбы непосредственно, а также выявить косвенные признаки, такие как клиновидные затемнения либо характерные изменения правого желудочка [181, 182].

До недавнего времени была тенденция анализировать чувствительность КТПА по клиническим исходам, а не по сопоставлению с рутинной ангиопульмонографией, и накопленные данные подтвердили, что после исключения ТЭЛА при КТПА антикоагулянты можно безопасно отменять. Первоначальные сведения об этом содержатся в публикациях, где КТПА использовалась в сочетании с другими имидж-мето-

дами [183–186], но 3 недавних исследования с применением только КТПА выявили ТЭЛА в течение 3 мес. после отмены антикоагулянтов только у 9 из 854 пациентов (1,1 %) [187–189]; ни в одном из этих исследований не использовался многосрезовой томограф. Это сравнимо с частотой рецидивов в течение 3 мес. — 0,9 % (7 / 796) при отрицательном результате рутинной ангиопульмонографии [190–193] и 0,5 % (6 / 1 246) при нормальной изотопной сканограмме [149, 150, 187, 193]. Возможно, при использовании последнего поколения томографов этот результат будет еще лучше и достигнет 0,4 % (4 / 993), что было получено в очень крупном исследовании, в котором треть больных имела ТЭЛА, при использовании электронно-лучевого томографа [194]. У больных злокачественными новообразованиями с высоким риском ТЭЛА отрицательный результат КТПА достаточен для исключения этого диагноза [195].

В крупном многоцентровом исследовании, в котором пациентам проводились как КТПА, так и ультразвуковое исследование голени [91], больные с отрицательными результатами и низкой либо умеренной клинической вероятностью ТЭЛА не получали антикоагулянтов, и в последующие 3 мес. только у 1 из 507 (0,2 %) развилась подтвержденная ТЭЛА. 76 больным с отрицательными результатами, но высокой клинической вероятностью ТЭЛА было назначено дальнейшее имидж-обследование легких, которое выявило ТЭЛА у 4 (5 %), но ни у одного не было крупных внутрилегочных тромбов. Эффект отмены антикоагулянтов в этом исследовании не оценивался и многосрезовая КТПА не использовалась. Придерживаясь такого же дизайна, другая группа ученых из Франции сообщила об 1 случае рецидива в течение 3 мес. (у пожилой больной с диагностированным ТГВ) среди 91 больного с отрицательным результатом обследования, которые не получали антикоагулянтов [177].

Многосрезовые томографы также позволяют визуализировать вены голени. Сопоставления делались главным образом с ультразвуковым исследованием, а не с венографией, поэтому результаты неоднозначны [196–204]. В когорте из 541 человека с подозрением на ТЭЛА комбинированный подход позволил выявить еще 18 больных с ТГВ [196], в то время как в 2 более поздних исследованиях эта цифра была < 8 % [204–205]. Недостатками метода являются радиационное воздействие, в частности, на половые органы [206], и более длительное время сканирования. В настоящее время только несколько радиологических отделений Великобритании используют такую комбинированную методику в повседневной деятельности.

По сравнению с изотопным сканированием КТПА имеет следующие преимущества: а) требует меньшего времени для исследования; б) снижает необходимость в дополнительных имидж-исследованиях; в) помогает установить диагноз при исключении ТЭЛА; г) в настоящее время доступна во многих больницах; д) легко используется в дежурном режиме

и в экстренных ситуациях. Хотя большинство клиницистов и радиологов осведомлены, что КТПА является предпочтительным начальным исследованием при подозрении на ТЭЛА, современное техническое оснащение часто не позволяет этого сделать. Потребность в КТПА может быть несколько уменьшена предварительным определением клинической вероятности ТЭЛА, измерением Д-димеров и в отдельных случаях изотопным сканированием легких. В недавнем проведенном в Великобритании исследовании с участием 779 пациентов с подозрением на ТЭЛА (имевшейся у четверти больных) перфузионное сканирование легких выполнялось при нормальной рентгенограмме органов грудной клетки и отсутствии клинически значимых хронических респираторных заболеваний. Поскольку результат сканирования был нормальным у 231 человека, необходимости в КТПА не возникло у 30 % когорты, и только 13 % больных потребовались оба исследования [136].

В литературе представлено несколько работ по имидж-диагностике у больных с хроническими кардиореспираторными заболеваниями как амбулаторных, так и находящихся в критическом состоянии. Это представляет большую диагностическую проблему, поскольку в таких случаях клиническая вероятность ТЭЛА может быть низкой, тест на Д-димеры часто положительный [83, 168], а изотопное сканирование легких обычно не дает диагностической информации. Поскольку у многих из таких пациентов могут быть субсегментарные изолированные тромбы, представляющие опасность, им показано проведение рутинной ангиопульмонографии, а не КТПА [207]. Однако недавнее исследование больных с клинически значимыми кардиореспираторными заболеваниями (из них треть — с диагностированной ТЭЛА) показало, что среди 81 пациента, не получавшего антикоагулянты после КТПА с отрицательным результатом, ТЭЛА в течение 3 последующих мес. была подтверждена только у 2 человек; еще 2 умерли по неустановленным причинам [168]. В другом аналогичном исследовании среди 135 больных с хроническими респираторными заболеваниями в течение 3 мес. развились 2 случая предполагаемой ТЭЛА (оба фатальные) [208]. Ни в одной из этих работ не использовался многосрезовой томограф, который дает хорошее качество изображения у больных с хроническими обструктивными легочными заболеваниями, в т. ч. ниже субсегментарного уровня [177].

- КТПА сегодня рекомендуется для начальной имидж-диагностики немассивной ТЭЛА [В].
- Больные с отрицательным результатом КТПА хорошего качества не нуждаются в дальнейшем обследовании или лечении по поводу ТЭЛА [А].

Другие имидж-методики

Эхокардиография

Эхокардиография имеет диагностическое значение при массивной ТЭЛА [52, 54, 209, 210], но позволяет

подтвердить диагноз лишь в небольшом числе других ситуаций [52, 211, 212]. Хотя эхокардиография может дать прогностическую информацию, ее значение в прогнозировании смертности невелико по сравнению с клиническим статусом или наличием ацидоза [213]. Использование трансэзофагеального датчика повышает диагностическую точность за счет более достоверного изображения внутрилегочных и внутрисердечных тромбов и применяется при сердечно-легочной реанимации [214], но другие его преимущества перед трансторакальным доступом несущественны [215–218] и применение ограничено.

Трансторакальное ультразвуковое исследование

Трансторакальное ультразвуковое исследование [219–221] точно диагностирует периферические клиновидные затемнения, обусловленные локальными легочными кровоизлияниями или инфарктами [222, 223], особенно у больных с плевральными болями. Эта методика расценивается как дополнение к другим имидж-методам, а не как альтернативный метод, и используется ограничено.

Магнитно-резонансная ангиография

Магнитно-резонансная ангиография дает многообещающие результаты как в исследованиях у людей [224, 225], так и в экспериментах на животных [226–229]. Она позволяет избежать воздействия ионизирующей радиации, но имеет низкую чувствительность при субсегментарных тромбах [225–230], и ее ограниченное применение, по-видимому, сохранится несколько лет.

Экстренная имидж-диагностика

Сохраняют свою силу наши предыдущие рекомендации о том, что в каждой больнице экстренной помощи должна существовать экстренная диагностическая служба для больных с жизнеугрожающей ТЭЛА {S15} [231]. Ранее мы предлагали для этой цели трансторакальную эхокардиографию {S18}, которая может проводиться у постели больного. Сегодня широко доступна КТПА, и в некоторых больницах она может работать в дежурном режиме. При массивной ТЭЛА КТПА надежно выявляет как проксимальные тромбы, так и острую правожелудочковую дилатацию [181], и, в ряде случаев, смещение межжелудочковой перегородки [232]. После исключения массивной ТЭЛА правильный диагноз обычно достигается при любом из этих исследований.

- КТПА либо эхокардиография надежно диагностируют массивную ТЭЛА [B].
- Имидж-диагностика должна проводиться в течение первого часа в случае массивной ТЭЛА и в течение 24 ч при немассивной ТЭЛА [C].

Лечение

Недавно описан патофизиологический процесс, развивающийся при острой ТЭЛА [233]. Терапия {S12} включала в себя кислород, а у некоторых пациентов

— анальгетики. При артериальной гипотонии обычно возмещают объем плазмы и назначают инотропные препараты [213]. Негативное влияние острой ТЭЛА на функцию правого желудочка усугубляется за счет артериальной обструкции тромбом и сопутствующей легочной вазоконстрикции. Исследования на животных, посвященные антагонистам легочных вазоконстрикторов и прямым легочным вазодилаторам, позволяют думать, что эти препараты в будущем будут применяться при массивной ТЭЛА [234].

Тромболизис и эмболэктомия

При массивной ТЭЛА, которая является тяжелым заболеванием и часто осложняется развитием острой сердечно-сосудистой недостаточности, чем раньше будет применен тромболизис, тем лучше [235]. Подтверждения снижения смертности при этом крайне редки. В 2 мета-анализах [236, 237] обсуждается единственное рандомизированное контролируемое исследование, сравнивающее тромболизис с гепаринотерапией: все 4 пациента, получавшие тромболизис, выжили, а 4, получавшие гепарин, умерли [238]. Массивная нефатальная ТЭЛА встречается нечасто, и среди тех, кто затем проживает достаточно долго и имеет подтверждение диагноза имидж-методами, смертность низкая [56], поэтому сложно доказать снижение смертности на фоне тромболизиса. У больных с тромбами правых отделов сердца, что само по себе является неблагоприятным признаком {S11}, смертность после тромболизиса составляет треть от таковой после лечения гепарином [239].

В случаях немассивной ТЭЛА отношение к тромболизису различное, особенно при дисфункции правого желудочка [54, 209, 213, 240–242]. В трех мультицентровых регистрах 22–42 % больных без кардиогенного шока получали тромболизис [53–55]. В одном недавнем контролируемом исследовании с участием больных с субмассивной ТЭЛА получено, что на фоне назначения тромболитической терапии вместе с гепарином потребность в экстренных вмешательствах возникала реже, но выживаемость среди этих пациентов не улучшилась [243]. Поскольку риск массивного кровотечения при этом вдвое выше, чем при назначении гепарина [237, 244, 245], большинство исследователей {S14} по-прежнему придерживается мнения, что тромболизис следует использовать как резервную терапию у больных с клинической картиной массивной ТЭЛА. Тромболизис также эффективен и у пожилых [246], хотя у них, как и у больных с внутричерепными заболеваниями или гипертензией, риск массивного кровотечения выше [247, 248].

Альтеплаза — дорогостоящий препарат, но имеет преимущества в том, что он в отличие от Стрептокиназы не усугубляет гипотензию. Препарат Урокиназы имеет очень маленькую дозировку, недостаточную для лечения ТЭЛА. В настоящее время разрабатываются новые синтетические препараты [249, 250]. Дозировка и назначение альтеплазы те же, что и для

лечения инфаркта миокарда. Эффект Стрептокиназы, которая при ТЭЛА обычно назначалась спустя 12 ч, более выражен, если ее введение начинают через 2 ч [251, 252]. Эксперимент на собаках [253] объяснил клинические данные о том, что тромболитический эффект одинаково эффективен при введении препарата и периферийно, и через катетер, установленный в непосредственной близости от эмбола [254]. В последнем случае необходимо ввести канюлю в бедренную артерию с высоким риском местного кровотечения [248, 255]. При наличии абсолютных противопоказаний к тромболитису, что в жизнеугрожающих ситуациях бывает редко, в случаях его неэффективности и при критическом состоянии пациента крупные эмболы можно успешно фрагментировать механически через правожелудочковый катетер [256–262]. Эффективность этой методики подтверждена на животных [263]. Некоторые центры предлагают этот вариант либо хирургическую эмболектомию [264].

Высокая смертность от ТЭЛА среди больных с острой правожелудочковой недостаточностью [53, 265] значительно возрастает при развитии гипотензии, ацидоза или остановки сердца [53, 213, 214, 264, 266]. ТЭЛА обнаруживается у 10 % больных, госпитализированных по поводу нетравматической внезапной смерти, и у 50 % больных с электромеханической диссоциацией или асистолией на ЭКГ [267]. Несмотря на агрессивное лечение, выживаемость до момента выписки из стационара крайне низка [268]. Однако если во время пребывания больного в стационаре развивается остановка сердца и клинически велика вероятность ТЭЛА, жизнеспасающий эффект может дать немедленное болюсное внутривенное введение 50 мг альтеплазы во время сердечно-легочной реанимации при условии восстановления пульса в течение 3–30 мин [269]. Роль кислородотерапии при остановке сердца, обусловленной ТЭЛА, остается неуточненной [270].

- Тромболитический эффект является терапией выбора при массивной ТЭЛА [В]. При угрозе остановки сердечной деятельности он может применяться по клиническим показаниям [В]; рекомендуется болюсное введение 50 мг альтеплазы [С].
- Инвазивные методы (фрагментация тромба и постановка кава-фильтра) рассматриваются при наличии соответствующих возможностей [С].
- Тромболитический эффект не является терапией выбора при немассивной ТЭЛА [В].

Антикоагулянты

При ТЭЛА, как и при ТГВ, назначение низкомолекулярных гепаринов предпочтительнее, чем нефракционированного [271–273], не только в отношении эффективности и нежелательных эффектов, но и возможности амбулаторного назначения [274–277]. Представляется, что около половины больных с ТЭЛА могут лечиться амбулаторно [274]. Частота массивных кровотечений при амбулаторном ведении больных может быть несколько выше, но тщательный отбор больных и учет факторов риска могут уменьшить эту

возможную разницу в побочных эффектах [275]. В обзоре по материалам базы данных *Cochrane* [278] сделан вывод, что "для больных с тромбоемболией легочной артерии разумно подождать результатов новых исследований", а недавно разработанный Американский консенсус установил, что "лечение ВТЭ низкомолекулярными гепаринами продиктовано их (больных — *от ред.*) возрастом" [273]. Остаются нерешенными следующие 3 вопроса:

1. Могут ли низкомолекулярные гепарины назначаться с самого начала в качестве монотерапии, или их следует сочетать с болюсным введением нефракционированного гепарина для более быстрого получения эффекта? Во всех, за исключением одного, исследованиях, посвященных ТЭЛА, низкомолекулярные гепарины назначались после первоначального периода лечения нефракционированным гепарином; в единственном исключении — исследовании, посвященном проксимальному ТГВ, — только у 15 % больных были субъективные и клинические признаки ТЭЛА, но у всех была высокая вероятность ТЭЛА по данным сканирования легких [279].

2. Эквивалентны ли различные низкомолекулярные гепарины между собой? Сравнений между ними не проводилось, но существует единое мнение, что такое сравнительное исследование необходимо [273, 275, 278]. Получены доказательства, что режим однократного введения в сутки так же эффективен, как и назначение этих препаратов дважды в день [280].

3. Сохраняются ли преимущества низкомолекулярных гепаринов над нефракционированным в профилактике рецидивов ТЭЛА после завершения антикоагулянтной терапии?

Хотя низкомолекулярные гепарины позволяют лечить пациентов амбулаторно без гематологического мониторинга, они назначаются парентерально. Предварительные результаты показывают, что ксимелагатран, прямой ингибитор тромбина, представляет собой многообещающую альтернативу, оказывая эффект при ТЭЛА при пероральном назначении [281].

Не все исследователи согласны с тем, что, если ТЭЛА возникает на фоне преходящих факторов риска, достаточно применять Варфарин в течение 4–6 нед. [282–284]. Наши предыдущие рекомендации {S12} заключались в том, что при первом эпизоде идиопатической ТЭЛА достаточно 3 мес. лечения, и это согласуется с результатами последних исследований [285, 286]. Работы, рекомендующие более длительное лечение, были нетипичны либо по дизайну, либо по отбору больных [35]. Однако в результате интерпретации тех же данных американские эксперты советуют продолжать лечение в течение 6 мес. [272, 273]. Дискуссии по этому вопросу также были вызваны продолжающимся в настоящее время многоцентровым исследованием БТС с широким перекрестом пациентов в целях сравнения 3- и 6-месячной длительности антикоагулянтной терапии. У таких больных решение следует принимать на основании измерения Д-димеров после лечения [114].

Для рекомендаций по длительности лечения при рецидивирующей идиопатической ТЭЛА данных пока недостаточно, и решение в этой ситуации зависит от клинической картины. Для больных с постоянными факторами риска на сегодняшний день рекомендуется постоянная антикоагулянтная терапия, хотя это несет повышенную опасность кровотечений и не снижает смертность [40, 273, 287, 288]. Отсутствуют данные о длительности лечения антикоагулянтами в зависимости от тяжести ТЭЛА или наличия ТГВ.

Кровотечения как осложнения антикоагулянтной терапии часто наблюдаются у пожилых больных с сопутствующими заболеваниями, особенно в начале лечения [289, 290]. Наличие в анамнезе пептических язв не является фактором риска, как считалось ранее [S13], хотя как желудочно-кишечные кровотечения в анамнезе, так и одновременное применение аспирина в период лечения антикоагулянтами, связаны с более частым развитием кровотечений [275, 291]. Если имеется высокий риск массивных кровотечений и исключен проксимальный ТГВ, антикоагулянты можно отменить [292], особенно при наличии преходящих факторов риска. У всех больных риск кровотечений связан как с интенсивностью, так и с длительностью антикоагулянтной терапии [289, 291, 293]. При назначении низкомолекулярных гепаринов в качестве первоначальной терапии и пероральных антикоагулянтов, поддерживающих международное нормализованное отношение (МНО) на уровне 2,0–3,0, частота массивных кровотечений в течение 3 мес. составляет не более 3 % [291], а смертность — не более 0,5 % [289, 290].

- Гепарин следует назначать больным с умеренной или высокой клинической вероятностью ТЭЛА, не дожидаясь проведения имидж-диагностики [С].
- Нефракционированный гепарин используется: а) для болюсного введения первой дозы; б) при массивной ТЭЛА; в) при необходимости быстрого прекращения его действия [С].
- Низкомолекулярные гепарины предпочтительнее, чем нефракционированный, имеют такую же эффективность и безопасность и более просты в использовании [А].
- Пероральные антикоагулянты назначают сразу после окончательного подтверждения диагноза ВТЭ [С].
- Следует поддерживать МНО на уровне 2,0–3,0. После достижения этого уровня гепарин можно отменить [А].
- Стандартная продолжительность терапии пероральными антикоагулянтами составляет: 4–6 нед. при наличии преходящих факторов риска [А], 3 мес. для первичной идиопатической ВТЭ [А] и, как минимум, 6 мес. для других форм [С]. Риск кровотечения следует соотносить с риском рецидивов ВТЭ [С].
- Существующая в настоящее время служба амбулаторного ведения больных с ТГВ должна быть расширена, чтобы охватить стабильных пациентов с ТЭЛА [С].

Кава-фильтры

Кава-фильтры используются главным образом при противопоказаниях к антикоагулянтной терапии либо ее недостаточной эффективности в профилактике ре-

цидивов ТЭЛА на фоне продолжающегося ТГВ. В настоящее время энтузиазм в их использовании для профилактики ТЭЛА уменьшился [273, 294]. Первое рандомизированное исследование было опубликовано в 1998 г. [295]. Фильтры были эффективны в течение первых 12 дней, но это не улучшило показателей смертности ни в ближайшем, ни в отдаленном периоде, а в течение 2 лет частота рецидивов ТГВ была выше среди больных, которым были поставлены фильтры. Крупное ретроспективное исследование [296] также показало, что на фоне постановки фильтров частота повторных госпитализаций по поводу рецидивов ТЭЛА не изменилась и ТГВ встречался чаще [297]. Существуют съемные фильтры, но их предполагаемые преимущества пока не доказаны [298]. При необходимости — например, в блоке интенсивной терапии — фильтры можно поставить прямо на месте, не переводя больного в специализированное учреждение [299].

Особые ситуации

Беременность

Современная акушерская практика в отношении ВТЭ [300–302] основана на экстраполяции результатов, полученных для популяции в целом, а также результатах обсервационных наблюдений. Варфарин обладает тератогенными свойствами и во время беременности его назначения следует избегать, однако его можно применять во время кормления грудью. Во время беременности лечение можно проводить низкомолекулярными гепаринами [303] или подкожным введением кальциевой соли гепарина. В послеродовом периоде может назначаться нефракционированный гепарин, поскольку его антикоагулянтный эффект при необходимости легко устраним. Не существует единого мнения, следует ли полностью отменить гепарин или только снизить дозу за 4–6 ч до предполагаемых родов. Рекомендуется продолжать антикоагулянтную терапию в течение 6 нед. после родов или 3 мес. после первого эпизода ВТЭ.

Злокачественные заболевания

У больных злокачественными заболеваниями [304–306] начальное лечение Гепарином и Варфарином проводится по стандартной схеме, но у этих пациентов выше относительный риск рецидивов (в 3 раза) и кровотечений (в 6 раз), чем у других категорий больных [49, 305]. При отсутствии рандомизированных исследований в этой популяции больных длительность лечения не конкретизирована. При рецидивах, развившихся несмотря на адекватную антикоагулянтную терапию, варианты могут быть следующими: а) достижение более высокого МНО (3,0–3,5), что в будущем увеличивает риск кровотечений; б) назначение низкомолекулярных гепаринов на длительный период на фоне продолжения терапии антикоагулянтами; в) постановка кава-фильтров, эффективность которых дискуссионна [307].

Резюме рекомендаций

Клиника

- У всех больных с подозрением на ТЭЛА должна оцениваться и документироваться клиническая вероятность этого заболевания [С].
- Всегда следует иметь в виду другие альтернативные клинические причины состояния больного и после исключения ТЭЛА проводить диагностический поиск в этих направлениях [С].

Д-димеры

- Исследование Д-димеров в крови должно интерпретироваться с учетом предшествующей оценки клинической вероятности ТЭЛА [В].
- Исследование Д-димеров не проводится у больных с высокой клинической вероятностью ТЭЛА [В].
- Отрицательный результат теста на Д-димеры надежно исключает ТЭЛА у больных с низкой (*SimpliRES*, *Vidas*, *MDA*) или умеренной (*Vidas*, *MDA*) клинической вероятностью; такие пациенты не нуждаются в имидж-диагностике ВТЭ [В].
- Каждая клиника должна располагать информацией о чувствительности и специфичности используемой ею тест-системы для измерения Д-димеров [С].

Имидж-диагностика

- Компьютерно-томографическая ангиопульмонография (КТПА) в настоящее время рекомендована как начальное имидж-исследование легких при немассивной ТЭЛА [В].
- Больные с отрицательным результатом КТПА при хорошем качестве исследования не нуждаются в дальнейшем обследовании или лечении по поводу ТЭЛА [А].
- Изотопное сканирование легких может расцениваться как начальное имидж-исследование при нормальной рентгенограмме легких и отсутствии клинически значимых сопутствующих кардиореспираторных заболеваний. Возможно проведение исследования на месте. Для оценки результатов используются стандартные критерии. Диагностически незначимый результат часто требует дальнейших имидж-исследований [В].
- При нормальной сканограмме легких ТЭЛА может быть надежно исключена [В], но часть результатов, свидетельствующих о высокой вероятности ТЭЛА, являются ложноположительными [В].
- У больных с сопутствующим клинически значимым ТГВ ультразвуковое исследование голеней как начальное имидж-исследование часто бывает достаточным для подтверждения ВТЭ [В].
- Однократное ультразвуковое исследование голеней без патологических изменений не является основанием для исключения субклинического ТГВ [В].

Массивная ТЭЛА

- КТПА либо эхокардиография надежно диагностируют массивную ТЭЛА [В].
- Терапией выбора при массивной ТЭЛА является тромболизис [В], он может применяться по клиническим показаниям при угрозе остановки сердечной деятельности [В]; рекомендуется болюсное введение 50 мг альтеплазы [С].

Лечение

- Тромболизис не является терапией выбора при немассивной ТЭЛА [В].
- Гепарин следует назначать больным с умеренной или высокой клинической вероятностью ТЭЛА до имидж-диагностики [С].
- Нефракционированный гепарин используется: а) для болюсного введения первой дозы; б) при массивной ТЭЛА; в) при необходимости быстрого прекращения действия [С].
- Низкомолекулярные гепарины предпочтительнее, чем нефракционированный, имеют такую же эффективность и безопасность и более просты в использовании [А].
- Пероральные антикоагулянты назначают сразу после окончательного подтверждения диагноза ВТЭ [С].
- Следует поддерживать МНО на уровне 2,0–3,0. После достижения этого уровня гепарин можно отменить [А].
- Стандартная продолжительность терапии пероральными антикоагулянтами составляет: 4–6 нед. — при наличии преходящих факторов риска [А], 3 мес. — для первичной идиопатической ВТЭ [А], и, как минимум, 6 мес. — для других форм [С]. Риск кровотечения следует сбалансировать с риском рецидивов ВТЭ [С].

Другое

- Имидж-диагностика должна проводиться в течение первого часа при массивной ТЭЛА и, в идеале, в течение 24 ч при немассивной ТЭЛА [С].
- Исследования на тромбофилию назначаются больным моложе 50 лет с повторными ТЭЛА или при четком семейном анамнезе подтвержденных ВТЭ [С].
- Исследования по поводу латентного рака показаны только при идиопатической ВТЭ и подозрениях на рак по клиническим, рентгенологическим данным либо по рутинному анализу крови [С].
- Существующая в настоящее время служба амбулаторного ведения больных с ТГВ должна быть расширена, чтобы охватить стабильных пациентов с ТЭЛА [С].

Приложение: резюмирующие таблицы и примечания для молодых врачей

Таблица 1
Ведение больных с подозрением на немассивную ТЭЛА при доступности изотопного сканирования легких в специализированном учреждении (А) и на месте (В)

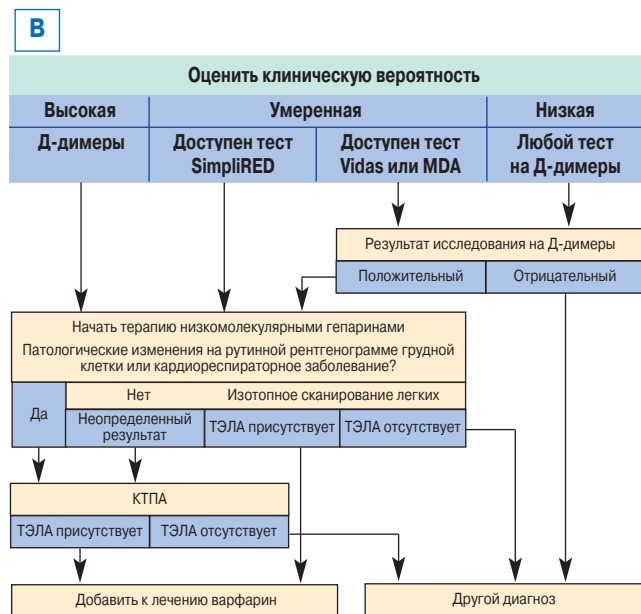
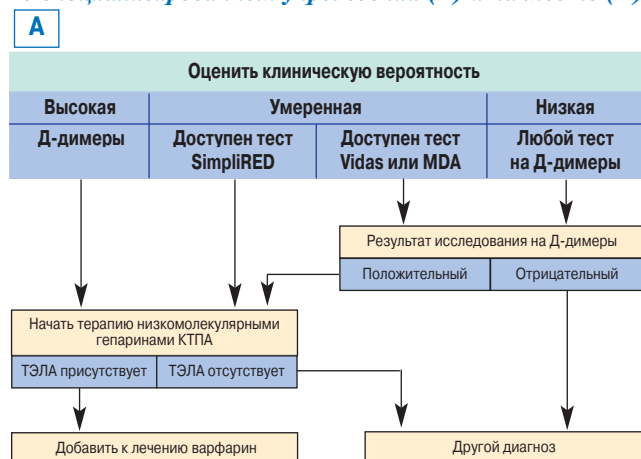
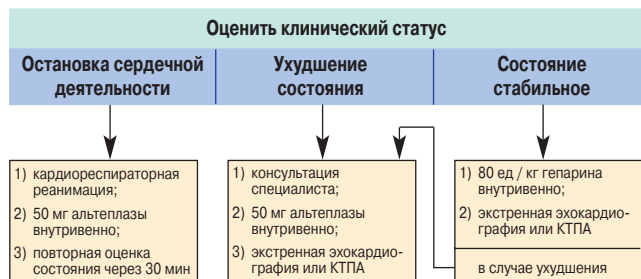


Таблица 2
Ведение больных с предполагаемой массивной ТЭЛА



1. Большинство больных с ТЭЛА жалуются на одышку или имеют тахипноэ > 20 дыханий / мин. При отсутствии этого симптома плевральные боли и кровохарканье, как правило, имеют другую причину.

2. Клиническую вероятность ТЭЛА у больных с подозрением на этот диагноз можно оценить, ответив на следующие вопросы:

- возможен ли другой диагноз (с учетом данных рентгенограммы грудной клетки и ЭКГ)?
- имеется ли высокий риск (недавняя обездвиженность, крупные хирургические вмешательства, травмы либо хирургические вмешательства на нижних конечностях, беременность либо послеродовой период, серьезные заболевания, подтвержденные ВТЭ в анамнезе)?

Низкая вероятность — при отрицательном ответе на оба вопроса, умеренная — при положительном ответе хотя бы на один вопрос, высокая — при положительном ответе на оба вопроса. Некоторые клиники предпочитают использовать балльную систему для разграничения низкой и высокой вероятности ТЭЛА (более подробно — см. в статье).

3. Д-димеры оказывают большую помощь в диагностике ТЭЛА при разумном использовании:

- они не являются рутинным скрининговым тестом при ТЭЛА;
- они используются только при обоснованном подозрении на ТЭЛА;
- диагностическое значение имеет только отрицательный результат теста.

Исследование Д-димеров не должно проводиться при:

- высокой вероятности альтернативных заболеваний;
- высокой клинической вероятности;
- возможной массивной ТЭЛА.

Исследования, отрицательный результат которых позволяет исключить ТЭЛА:

- SimpliRED (агглютинация) — только при низкой клинической вероятности;
- Vidas (ELISA) при низкой и умеренной клинической вероятности;
- MDA (латекс-тест) при низкой и умеренной клинической вероятности

4. Ультразвуковое исследование нижних конечностей рассматривается как альтернатива имидж-методам у больных с ТГВ.

5. Изотопное сканирование легких не рекомендуется, если:

- недоступно на месте;
- либо пациент имеет хроническую кардиологическую или респираторную патологию;
- либо имеются изменения на рентгенограмме грудной клетки.

Клиническое значение результатов изотопного сканирования легких:

- "норма" — ТЭЛА отсутствует;
- "вероятность ТЭЛА и по результатам изотопного сканирования, и по клинической картине низкая" — ТЭЛА отсутствует;
- "вероятность ТЭЛА и по результатам изотопного сканирования, и по клинической картине высокая" — ТЭЛА присутствует;
- при любом другом результате — необходима КТПА.

6. У больных с высокой клинической вероятностью ТЭЛА и отрицательным результатом КТПА дальнейшая тактика может состоять:

- в выводе, что ТЭЛА отсутствует, и прекращении терапии гепарином;
- дальнейших имидж-исследованиях для выявления ВТЭ (ультразвуковое исследование нижних конечностей, рутинная ангиопульмонография);
- консультации специалиста.

7. Амбулаторное лечение может рассматриваться, если:

- отсутствует выраженная одышка;
- отсутствуют медицинские и социальные противопоказания;
- осуществимо эффективное амбулаторное лечение и наблюдение пациента.

Комментарии

1. Вероятность массивной ТЭЛА высока при коллапсе или гипотензии, необъяснимой гипоксии, переполнении шейных вен и ритме галопа над правым желудочком (часто).
2. У пациентов в стабильном состоянии с подтвержденной массивной ТЭЛА доза внутривенной альтеплазы составляет 100 мг в течение 90 мин (как при инфаркте миокарда).
3. Тромболитис проводится через 3 ч после введения нефракционированного гепарина, при этом желательно рассчитывать дозы по весу пациента.
4. Только несколько центров оснащены оборудованием для фрагментации тромбов через катетер, введенный в легочную артерию. В других ситуациях при жизнеугрожающей ТЭЛА противопоказания к тромболитису не принимаются во внимание.
5. Больные с бледным цианозом, перенесшие в условиях стационара остановку сердечной деятельности как осложнение ТЭЛА, имеют крайне низкую выживаемость.

Литература

1. British Thoracic Society. Suspected acute pulmonary embolism: a practical approach. *Thorax* 1997; 52 [suppl. 4]: S1–S24. Available from http://www.brit-thoracic.org.uk/guide1/download_guide.html#embolism.
2. Harbour R., Miller J. A new system for grading recommendations in evidence based guidelines. *Br. Med. J.* 2001; 323: 334–336.
3. Knottnerus J.A., von Wed C., Muris J.W. Evaluation of diagnostic procedures. *Br. Med. J.* 2002; 324: 477–480.
4. Goldhaber S.Z., Grodstein F., Stampfer M.J. et al. A prospective study of risk factors for pulmonary embolism in women. *JAMA* 1997; 277: 642–645.
5. Hansson P.O., Eriksson H., Welin L. et al. Smoking and abdominal obesity: risk factors for venous thromboembolism among middle-aged men. *Arch. Intern. Med.* 1999; 159: 1886–1890.
6. Rosendaal F.R. Venous thrombosis: a multicausal disease. *Lancet* 1999; 353: 1167–1173.
7. Blasiyk H., Bjornsson J. Factor V Leiden and morbid obesity in fatal postoperative pulmonary embolism. *Arch. Surg.* 2000; 135: 1410–1413.
8. Former R., Lawrenson R., Todd J. et al. A comparison of the risks of venous thromboembolic disease in association with different combined oral contraceptives. *Br. J. Clin. Pharmacol.* 2000; 49: 580–590.
9. Hsit J.A., Silverstein M.D., Mohr D.N. et al. Risk factors for deep vein thrombosis and pulmonary embolism: a population-based case-control study. *Arch. Intern. Med.* 2000; 160: 809–815.
10. Oger E. Incidence of venous thromboembolism: a community-based study in Western France. *Thromb Haemost* 2000; 83: 657–660.
11. Bernstein C.N., Blanchard J.F., Houston D.S. et al. The incidence of deep venous thrombosis and pulmonary embolism among patients with inflammatory bowel disease, a population-based cohort study. *Thromb. Haemost.* 2001; 85: 430–43.
12. Danilenko-Dixon D.R., Heit J.A., Silverstein M.D. et al. Risk factors for deep vein thrombosis and pulmonary embolism during pregnancy or post partum: a population-based, case-control study. *Am. J. Obstetr. Gynecol.* 2001; 184: 104–110.
13. Heit J.A., Silverstein M.D., Mohr D.N. The epidemiology of venous thromboembolism in the community. *Thromb. Haemost.* 2001; 86: 452–463.
14. Golin V., Sprovieri S.R., Bedrikow R. et al. Pulmonary thromboembolism: retrospective study of necropsies performed over 24 years in a university hospital in Brazil. *Sao Paulo Med. J.* 2002; 120: 105–108.
15. Tveit D.P., Hypolite I.O., Hshieh P. et al. Chronic dialysis patients have high risk for pulmonary embolism. *Am. J. Kidney Dis.* 2002; 39: 1011–1017.
16. Tsai A.W., Cushman M., Rosamond W.D. et al. Cardiovascular risk factors and venous thromboembolism incidence: the longitudinal investigation of thromboembolism etiology. *Arch. Intern. Med.* 2002; 162: 1182–1189.
17. Khon A., Emberson J., Dowd G.S. Standardized mortality ratios and fatal pulmonary embolism rates following total knee replacement: a cohort of 936 consecutive cases. *J. Knee Surg.* 2002; 15: 219–222.
18. Hirsh J., O'Donnell M.J. Venous thromboembolism after long flights: are airlines to blame? *Lancet* 2001; 357: 1461–1462.
19. Ferrari E., Chevallier T., Chapclier A. et al. Travel as risk factor for venous thromboembolic disease: a case-control study. *Chest* 1999; 115: 440–444.
20. Samoma M.M. An epidemiologic study of risk factors for deep vein thrombosis in medical outpatients: the Sirius study. *Arch. Intern. Med.* 2000; 160: 3415–3420.
21. Uspostolle F., Surget V., Borron S.W. et al. Severe pulmonary embolism associated with air travel. *N. Engl. J. Med.* 2001; 345: 779–783.
22. Scurr J.H., Machin S.J., Bailey-King S. et al. Frequency and prevention of symptomless deep-vein thrombosis in long-haul flights: a randomised trial. *Lancet* 2001; 357: 1485–1489.
23. Oger E., Scarabin P.Y. Assessment of the risk for venous thromboembolism among users of hormone replacement therapy. *Drugs Aging* 1999; 14: 55–61.
24. Anonymous. Oral contraceptives and cardiovascular risk. *Drug Ther Bull* 2000; 38: 1–5.
25. Writing Group for the Women's Health Initiative Investigators. Risks and benefits of oestrogen plus progestin in healthy postmenopausal women. *J.A.M.A.* 2002; 288: 321–323.
26. Kemmeren J.M., Algra A., Grobbee D.E. Third generation oral contraceptives and risk of venous thrombosis: meta-analysis. *Br. Med. J.* 2001; 323: 131–139.
27. Lidegaard O., Edslrom B., Kreiner S. Oral contraceptives and venous thromboembolism: a five-year national case-control study. *Contraception* 2002; 65: 187–196.
28. McColl M.D., Ramsay J.E., Tait R.C. et al. Risk factors for pregnancy associated venous thromboembolism. *Thromb Haemost* 1997; 78: 1183–1188.
29. Gherman R.B., Goodwin T.M., Leung B. et al. Incidence, clinical characteristics, and timing of objectively diagnosed venous thromboembolism during pregnancy. *Obstetr and Gynecol* 1999; 94: 730–734.
30. Ros H.S., Lichtenstein P., Bellacco R. et al. Pulmonary embolism and stroke in relation to pregnancy: how can high-risk women be identified? *Am. J. Obstetr. Gynecol.* 2002; 136: 198–203.
31. Greaves M. Thrombophilia *Clin. Med.* 2001; 1: 432–435.
32. Seigsohn U., Lubetsky A. Genetic susceptibility to venous thrombosis. *N. Engl. J. Med.* 2001; 344: 1222–1231.
33. Folsom A.R., Aleksic N., Wang L. et al. Protein C, antithrombin, and venous thromboembolism incidence: a prospective population-based study. *Arterios. Cler. Thromb. Vasc. Biol.* 2002; 22: 1018–1022.
34. Martinelli I., De Stefano V., Taioli E. et al. Inherited thrombophilia and first venous thromboembolism during pregnancy and puerperium. *Thromb. Haemost.* 2002; 87: 791–795.
35. Kearon C., Gent M., Hirsh J. et al. A comparison of three months of anticoagulation with extended anticoagulation for a first episode of idiopathic venous thromboembolism. *N. Engl. J. Med.* 1999; 340: 901–907.
36. De Stefano V., Martinelli I., Mannucci P.M. et al. The risk of recurrent venous thromboembolism among heterozygous carriers of the G20210A prothrombin gene mutation. *Br. J. Haematol.* 2001; 113: 630–635.
37. Eichinger S., Weltermann A., Monnhalter C. et al. The risk of recurrent venous thromboembolism in heterozygous carriers of factor V Leiden and a first spontaneous venous thromboembolism. *Arch. Intern. Med.* 2002; 162: 2357–2360.
38. Greaves M., Baglin T. Laboratory testing for heritable thrombophilia: impact on clinical management of thrombotic disease. *Br. J. Haematol.* 2000; 109: 699–703.

39. British Committee for Standards in Haematology Investigation and management of heritable thrombophilia. *Br. J. Haematol.* 2001; 114: 512–528.
40. *Gran E., Real E., Medrano J. et al.* Recurrent venous thromboembolism in a Spanish population: incidence, risk factors, and management in hospital setting. *Thromb. Res.* 1999; 96: 335–341.
41. *Prandoni P., Lensing A., Buller H. et al.* Deep-vein thrombosis and the incidence of subsequent symptomatic cancer. *N. Engl. J. Med.* 1992; 327: 1128–1133.
42. *Monreal M., Casals A., Boix J. et al.* Occult cancer in patients with acute pulmonary embolism. A prospective study. *Chest* 1993; 103:816–819.
43. *Bastounis E.A., Karayiannakis A.J., Makri G.G. et al.* The incidence of occult cancer in patients with deep venous thrombosis, a prospective study. *J. Intern. Med.* 1996; 239: 153–156.
44. *Baron J.A., Gridley G., Weiderpass E., et al.* Venous thromboembolism and cancer. *Lancet* 1998; 351: 1077–1080.
45. *Sorensen H.T., Mellekjaer L., Steffensen F.H. et al.* The risk of a diagnosis of cancer after primary deep venous thrombosis or pulmonary embolism. *N. Engl. J. Med.* 1998; 338; 1169–1173.
46. *Cornuz J., Pearson S.B., Creager M.A. et al.* Importance of findings on the initial evaluation for cancer in patients with symptomatic idiopathic deep venous thrombosis. *Ann. Intern. Med.* 1996; 125: 785–793.
47. *Hettiarachchi R.J., Lok J., Prins M.H. et al.* Undiagnosed malignancy in patients with deep vein thrombosis: incidence, risk indicators, and diagnosis. *Cancer* 1998; 83: 180–185.
48. *Sorensen H.T., Mellekjaer L., Olsen J.H. et al.* Prognosis of cancers associated with venous thromboembolism. *N. Engl. J. Med.* 2000; 343: 1846–1850.
49. *Joung S., Robinson B.* Venous thromboembolism in cancer patients in Christchurch, 1995–1999. *N.Z. Med. J.* 2002; 115: 257–260.
50. *Heit J.A., Mellon I.J., Lohse C.M. et al.* Incidence of venous thromboembolism in hospitalised patients vs community residents. *Mayo Clin. Proc.* 2001; 76: 1102–1110.
51. *Heit J.A., O'Fallon W.M., Petterson T.M. et al.* Relative impact of risk factors for deep vein thrombosis and pulmonary embolism: a population-based study. *Arch. Intern. Med.* 2002; 162: 1245–1248.
52. *Ferrari E., Baudouy M., Cerboni P. et al.* Clinical epidemiology of venous thromboembolic disease. Results of a French Multicentre Registry. *Eur. Heart. J.* 1997; 18: 685–691.
53. *Kasper W., Konstantinides S., Geibel A. et al.* Management strategies and determinants of outcome in acute major pulmonary embolism: results of a multicenter registry. *J. Am. Coll. Cardiol.* 1997; 30: 1165–1171.
54. *Goldhaber S.Z., Visani L., De Rosa M.* Acute pulmonary embolism: clinical outcomes in the International Cooperative Pulmonary Embolism Registry (ICOPER). *Lancet* 1999; 353: 1386–1389.
55. *Nakamura M., Fujioka H., Yamada N. et al.* Clinical characteristics of acute pulmonary thromboembolism in Japan: results of a multicenter registry in the Japanese Society of Pulmonary Embolism Research. *Clin. Cardiol.* 2001; 24: 132–138.
56. *Janata K., Holzer M., Domanovits H. et al.* Mortality of patients with pulmonary embolism. *Wien. Klin. Wschr.* 2002; 14: 766–772.
57. *Heit J.A., Silverstein M.D., Mohr D.N. et al.* Predictors of survival after deep vein thrombosis and pulmonary embolism: a population-based cohort study. *Arch. Intern. Med.* 1999; 159: 445–453.
58. *Wicki J., Perrier A., Perneger T. et al.* Predicting adverse outcome in patients with acute pulmonary embolism: a risk score. *Thromb. Haemost.* 2000; 84: 548–552.
59. *Heit J.A., Mohr D.N., Silverstein M.D. et al.* Predictors of recurrence after deep vein thrombosis and pulmonary embolism: a population-based cohort study. *Arch. Intern. Med.* 2000; 160: 761–768.
60. *Ferrari E., Imbert A., Chevalier T. et al.* The ECG in pulmonary embolism. Predictive value of negative T waves in precordial leads: 80 case reports. *Chest* 1997; 111: 537–543.
61. *Jones J.S., Neff T.L., Carlson S.A.* Use of the alveolar-arterial oxygen gradient in the assessment of acute pulmonary embolism. *Am. J. Emerg. Med.* 1998; 16: 333–337.
62. *Afzal A., Noor H.A., Gill S.A. et al.* Leukocytosis in acute pulmonary embolism. *Chest* 1999; 115: 1329–1332.
63. *Prediletto R., Miniati M., Tonelli L. et al.* Diagnostic value of gas exchange tests in patients with clinical suspicion of pulmonary embolism. *Crit. Care* 1999; 3: 111–116.
64. *Elliott C.G., Goldhaber S.Z., Visani L., et al.* Chest radiographs in acute pulmonary embolism. Results from the International Cooperative Pulmonary Embolism Registry. *Chest* 2000; 118:33–38.
65. *Rodger M., Carrier M., Jones G., et al.* Diagnostic value of arterial blood gas measurement in suspected pulmonary embolism. *Am. J. Respir. Crit. Care Med.* 2000; 162: 2105–2108.
66. *Rodger M., Makropoulos D., Turek M., et al.* Diagnostic value of the electrocardiogram in suspected pulmonary embolism. *Am. J. Cardiol* 2000; 86: 807–809.
67. *Stein P.D., Afzal A., Henry J.W. et al.* Fever in acute pulmonary embolism. *Chest* 2000; 117: 39–42.
68. *Daniel K.R., Courtney D.M., Kline J.A.* Assessment of cardiac stress from massive pulmonary embolism with 12-lead ECG. *Chest* 2001; 120: 474–481.
69. *Petrov D.B.* Appearance of right bundle branch block in electrocardiograms of patients with pulmonary embolism as a marker for obstruction of the main pulmonary trunk. *J. Electrocardiol.* 2001; 34: 185–188.
70. *Ullman E., Brady W.J., Perron A.D. et al.* Electrocardiographic manifestations of pulmonary embolism. *Am. J. Emerg. Med.* 2001; 19: 514–519.
71. *Girard P., Decousus M., Laporte S. et al.* Diagnosis of pulmonary embolism in patients with proximal deep vein thrombosis: specificity of symptoms and perfusion defects at baseline and during anticoagulant therapy. *Am. J. Respir. Crit. Care Med.* 2001; 164: 1033–1037.
72. *Pacouret G., Schellenberg F., Hamel E. et al.* Troponin I in massive acute pulmonary embolism: results of a prospective series (French). *Presse Med.* 1998; 27: 1627.
73. *Peetz D., Post F., Voigtlander T. et al.* Troponin I as a marker of right ventricular overload in acute pulmonary embolism (German). *Lab. Med.* 1998; 22: 553–558.
74. *Giannitsis E., Muller-Bardorff M., Kurowski V. et al.* Independent prognostic value of cardiac troponin T in patients with confirmed pulmonary embolism. *Circulation* 2000; 102: 211–217.
75. *Meyer T., Binder L., Hruska N. et al.* Cardiac troponin I elevation in acute pulmonary embolism is associated with right ventricular dysfunction. *J. Am. Coll. Cardiol.* 2000; 36: 1632–1636.
76. *Douketis J.D.* Elevated cardiac troponin levels in patients with submassive pulmonary embolism. *Arch. Intern. Med.* 2002; 162: 79–81.

77. Konstantinides S., Geibel A., Olschewski M. et al. Importance of cardiac troponins I and T in risk stratification of patients with acute pulmonary embolism. *Circulation* 2002; 106: 1263–1268.
78. Janata K., Holzer M., Laggner A.N. et al. Cardiac troponin T in the severity assessment of patients with pulmonary embolism: cohort study. *Br.Med.J.* 2003; 326: 312–313.
79. Iwade K., Tanno K., Doi M. et al. Two cases of right ventricular ischemic injury due to massive pulmonary embolism. *Forens. Sci. Int.* 2001; 116: 189–195.
80. Tverskaya M.S., Karpova V.V., Virganskii A.O. et al. Structural and metabolic changes in cardiac conducting system during massive pulmonary embolism. *Bull. Exp. Biol. Med.* 2001; 130: 940–944.
81. Dieter R.S., Ernst E., Ende D.J. et al. Diagnostic utility of cardiac troponin-levels in patients with suspected pulmonary embolism. *Angiology* 2002; 53: 583–585.
82. Sanson B.J., Lijmer J.G., MacGillavry M.R. et al. Comparison of a clinical probability estimate and two clinical models in patients with suspected pulmonary embolism. *Thromb. Haemost.* 2000; 83: 199–203.
83. Leclercq M.G., Lutisan J.G., van Marwijk Kooy M. et al. Ruling out clinically suspected pulmonary embolism by assessment of clinical probability and D-dimer levels: a management study. *Thromb. Haemost.* 2003; 89: 97–103.
84. Wells P.S., Ginsberg J.S., Anderson D.R. et al. Use of a clinical model for safe management of patients with suspected pulmonary embolism. *Ann. Intern. Med.* 1998; 129: 997–1005.
85. Miniati M., Prediletto R., Formichi B. et al. Accuracy of clinical assessment in the diagnosis of pulmonary embolism. *Am. J. Respir. Crit. Care Med.* 1999; 159: 864–871.
86. Perrier A., Miron M.J., Desmarais S. et al. Using clinical evaluation and lung scan to rule out suspected pulmonary embolism: is it a valid option in patients with normal results of lower-limb venous compression ultrasonography? *Arch. Intern. Med.* 2000; 160: 512–516.
87. Righini M., Goehring C., Bounameaux H. et al. Effects of age on the performance of common diagnostic tests for pulmonary embolism. *Am. J. Med.* 2000; 109: 357–361.
88. Lukaschek J., Schmid H.R., Vorburger C. et al. Critical appraisal of the diagnostics of 270 consecutive cases of suspected venous thromboembolism and established consequences at a non-university centre. *Swiss. Med. Week.* 2001; 131: 653–658.
89. Wicki J., Perneger T.V., Junod A.F. et al. Assessing clinical probability of pulmonary embolism in the emergency ward: a simple score. *Arch. Intern. Med.* 2001; 161: 92–97.
90. Chagnon I., Bounameaux H., Aujesky D. et al. Comparison of two clinical prediction rules and implicit assessment among patients with suspected pulmonary embolism. *Am. J. Med.* 2002; 113: 269–275.
91. Musset D., Parent F., Meyer G. et al. Diagnostic strategy for patients with suspected pulmonary embolism: a prospective multicentre outcome study. *Lancet* 2002; 360: 1914–1920.
92. Rosen M., Sands D., Morris J. et al. Does a physician's ability to accurately assess the likelihood of pulmonary embolism increase with training? *Acad. Med.* 2000; 75: 1199–1205.
93. Wells P.S., Anderson D.R., Rodger M. et al. Derivation of a simple clinical model to categorize patients probability of pulmonary embolism: increasing the models utility with the SimpliRED D-dimer. *Thromb. Haemost.* 2000; 83: 416–420.
94. Wells P.S., Anderson D.R., Rodger M. et al. Excluding pulmonary embolism at the bedside without diagnostic imaging: management of patients with suspected pulmonary embolism presenting to the emergency department by using a simple clinical model and D-dimer. *Ann. Intern. Med.* 2001; 135: 98–107.
95. Bova C., Greco F., Ferrari A. et al. The usefulness of the association of clinical probability, rapid plasma measurement of D-dimer, compression echography of the lower limbs and echocardiography in the diagnosis of acute pulmonary embolism (Italian). *Ital. Heart. J.* 2000; 1: 116–121.
96. Campo J.F., Hernandez M.J., Anta M. et al. Concordance in the clinical diagnosis of pulmonary embolism (Spanish). *Med. Clin. (Barc.)* 1998; 111: 121–124.
97. Egermayer P., Town G.L., Turner J.G. et al. Usefulness of D-dimer, blood gas, and respiratory rate measurements for excluding pulmonary embolism. *Thorax* 1998; 53: 830–834.
98. Kline J.A., Nelson R.D., Jackson R.E. et al. Criteria for the safe use of D-dimer testing in emergency department patients with suspected pulmonary embolism, a multicenter US study. *Ann. Emerg. Med.* 2002; 39: 144–152.
99. Miron M.J., Perrier A., Bounameaux H. et al. Contribution of noninvasive evaluation to the diagnosis of pulmonary embolism in hospitalised patients. *Eur. Respir. J.* 1999; 13: 1365–1370.
100. Ghirardini G., Battioni M., Bertellini C. et al. D-dimer after delivery in uncomplicated pregnancies. *Clin. Exp. Obstetr. Gynecol.* 1999; 26: 211–212.
101. De Monye W., Sanson B.J., MacGillavry M.R. et al. Embolus location affects the sensitivity of a rapid quantitative D-dimer assay in the diagnosis of pulmonary embolism. *Am. J. Respir. Crit. Care Med.* 2002; 165: 345–348.
102. Kline J.A., Johns K.L., Colucciello S.A. et al. New diagnostic tests for pulmonary embolism. *Ann. Emerg. Med.* 2000; 35: 168–180.
103. Ginsberg J.S., Wells P.S., Kearon C. et al. Sensitivity and specificity of a rapid whole-blood assay for D-dimer in the diagnosis of pulmonary embolism. *Ann. Intern. Med.* 1998; 129: 1006–1011.
104. MacGillavry M.R., Lijmer J.G., Sanson B.J. et al. Diagnostic accuracy of triage tests to exclude pulmonary embolism. *Thromb. Haemost.* 2001; 85: 995–998.
105. Chunilal S.D., Brill-Edwards P.A., Stevens P.B. et al. The sensitivity and specificity of a red blood cell agglutination D-dimer assay for venous thromboembolism when performed on venous blood. *Arch. Intern. Med.* 2002; 162: 217–220.
106. Perrier A., Desmarais S., Miron M.J. et al. Non-invasive diagnosis of venous thromboembolism in outpatients. *Lancet* 1999; 353: 190–195.
107. Freyburger G., Trillaud H., Labrousse S. et al. D-dimer strategy in thrombosis exclusion: a gold standard study in 100 patients suspected of deep venous thrombosis or pulmonary embolism. *Thromb. Haemost.* 1998; 79: 32–37.
108. Anderson D., Wells P. D-dimer for the diagnosis of venous thromboembolism. *Curr. Opin. Hematol.* 2000; 7: 296–301.
109. Pacouret G. Association between D-dimer and helical CT scanning in the diagnosis of pulmonary embolism: a prospective study of 106 ambulatory patients (French). *Presse Med.* 2002; 31: 13–18.
110. Bates S.M., Grand Maison A., Johnston M. et al. A latex D-dimer reliably excludes venous thromboembolism. *Arch. Intern. Med.* 2001; 161: 447–453.

111. Kovacs M.J., MacKinnon K.M., Anderson D. et al. A comparison of three rapid D-dimer methods for the diagnosis of venous thromboembolism. *Br. J. Haematol.* 2001; 115: 140–144.
112. Reber G., Bounameaux H., Perrier A. et al. Performances of a new, automated latex assay for the exclusion of venous thromboembolism. *Blood Coag. Fibrinol.* 2001; 12: 217–220.
113. Burkill G.J., Bell J.R., Chinn R.J. et al. The use of a D-dimer assay in patients undergoing CT pulmonary angiography for suspected pulmonary embolus. *Clin. Radiol.* 2002; 57: 41–46.
114. Palareti G., Legnani C., Cosmi B. et al. Risk of venous thromboembolism recurrence: high negative predictive value of D-dimer performed after oral anticoagulation is stopped. *Thromb. Haemost.* 2002; 87: 7–12.
115. Nilsson T., Mare K., Carlsson A. Value of structured clinical and scintigraphic protocols in acute pulmonary embolism. *J. Intern. Med.* 2001; 250: 213–218.
116. Prologo J.D., Glauser J. Variable diagnostic approach to suspected pulmonary embolism in the ED of a major academic tertiary care center. *Am. J. Emerg. Med.* 2002; 20: 5–9.
117. Lemb M., Pohlabeln H. Pulmonary thromboembolism: a retrospective study on the examination of 991 patients by ventilation / perfusion SPECT using Technegas. *Nucl. Med.* 2001; 40: 179–186.
118. Gottschalk A. New criteria for ventilation-perfusion lung scan interpretation: a basis for optimal interaction with helical CT angiography. *Radiographics* 2000; 1206–1210.
119. Itti E., Nguyen S., Robin F. et al. Distribution of ventilation / perfusion ratios in pulmonary embolism: an adjunct to the interpretation of ventilation / perfusion lung scans. *J. Nucl. Med.* 2002; 43: 1596–1602.
120. Worsley D.F., Alavi A. Radionuclide imaging of acute pulmonary embolism. *Radiol. Clin. N. Am.* 2001; 39: 1035–1052.
121. Burkill G.J., Bell J.R., Padley S.P. Survey on the use of pulmonary scintigraphy, spiral CT and conventional pulmonary angiography for suspected pulmonary embolism in the British Isles. *Clin. Radiol.* 1999; 54: 807–810.
122. Hagen P.J., van Strijen M.J., Kieft G.J. et al. The application of a Dutch consensus diagnostic strategy for pulmonary embolism in clinical practice. *Neth J. Med.* 2001; 59: 161–169.
123. Chan W.L., McLean R., Carolan M.G. What happens after a lung scan? Management and outcome of patients in a regional hospital. *Australas. Radiol.* 2002; 46: 375–380.
124. Khorasani R., Gudas T.F., Nikpoor N. et al. Treatment of patients with suspected pulmonary embolism and intermediate-probability lung scans: is diagnostic imaging underused? *Am. J. Roentgenol.* 1997; 169: 1355–1357.
125. Kuijjer P.M., Turkstra F., van Beek E.J. et al. A survey of the diagnostic and therapeutic management of patients with suspected pulmonary embolism in the Netherlands. *Neth. J. Med.* 1997; 50: 261–266.
126. Broekhuizen-de Gast H.S., Tiel-van Buul M.M., Ubbink M. et al. The value of the 'non-diagnostic' lung scan — further classification as to the risk of pulmonary embolism is not reliable (Dutch). *Ned. Tijdschr. Geneesk.* 2000; 144: 1537–1542.
127. Rosen M.P., Sands D.Z., Kuntz K.M. Physicians' attitudes toward misdiagnosis of pulmonary embolism: a utility analysis. *Acad. Radiol.* 2000; 7: 14–20.
128. Walsh G., Jones D.N. Subsequent investigation and management of patients with intermediate-category and — probability ventilation-perfusion scintigraphy. *Australas. Radiol.* 2000; 44: 424–427.
129. Berghout A., Oudkerk M., Hicks S.G. et al. Active implementation of a consensus strategy improves diagnosis and management in suspected pulmonary embolism. *Quart. J. Med.* 2000; 93: 335–340.
130. Gray H.W., Bessent R.G., McKillop J.H. A preliminary evaluation of diagnostic odds in lung scan reporting. *Nucl. Med. Commun.* 1993; 19: 113–118.
131. Rajendran J.G., Jacobson A.F. Review of 6-month mortality following low-probability lung scans. *Arch. Intern. Med.* 1999; 159: 349–352.
132. Van Beek E.J.R., Brouwers E.M.J., Song B. et al. Lung scintigraphy and helical computed tomography for the diagnosis of pulmonary embolism: a meta-analysis. *Clin. Appl. Thromb. Hemost.* 2001; 7: 87–92.
133. Hartmann I., Hagen P., Melissant C. et al. Diagnosing acute pulmonary embolism: effect of chronic obstructive pulmonary disease on the performance of D-dimer testing, ventilation / perfusion scintigraphy, spiral computed tomographic angiography, and conventional angiography. *Am. J. Respir. Crit. Care Med.* 2000; 162: 2232–2237.
134. Infante J.R., Torres-Avisbal M., Gonzales F.M. et al. Effect of different observers on the interpretation of pulmonary perfusion scintigraphy (Spanish). *Rev. Esp. Med. Nucl.* 2002; 21: 93–98.
135. Forbes K.P., Reid J.H., Murchison J.T. Do preliminary chest X-ray findings define the optimum role of pulmonary scintigraphy in suspected pulmonary embolism? *Clin. Radiol.* 2001; 56: 397–400.
136. Wilson H.T., Meagher T.M., Williams S.J. Combined helical computed tomographic pulmonary angiography and lung perfusion scintigraphy for investigating acute pulmonary embolism. *Clin. Radiol.* 2002; 57: 33–36.
137. British Nuclear Medicine Society. Quality guidelines for ventilation / perfusion imaging for pulmonary embolic disease, <http://www.bnms.org.uk/bnms.htm>; 2001.
138. Bastuji-Garin S., Schaeffer A., Wolkenstein P. et al. Pulmonary embolism, lung scanning interpretation: about words. *Chest* 1998; 114: 1551–1555.
139. Gray H.W., Neilly J.B. The role and value of ventilation perfusion imaging in pulmonary embolism. In: Oudkerk M., van Beek E.J.R., ten Cate J.W., eds. *Pulmonary embolism: epidemiology, diagnosis and treatment.* Oxford. Blackwell Science, 1999; 84–123.
140. Clarke S.E.M., Burwood R., Cox C. Reaudit lung scintigraphy: ventilation and perfusion imaging for the investigation of possible acute pulmonary embolism. London. South Thames Region Nuclear Medicine Audit Group; 2001.
141. Turkstra F., Kuijjer P.M., van Beek E.J. et al. Diagnostic utility of ultrasonography of leg veins in patients suspected of having pulmonary embolism. *Ann. Intern. Med.* 1997; 126: 775–781.
142. Torres J.A., Aracil E., Puros E. et al. Role of venous duplex imaging of lower extremity for pulmonary embolism diagnostic. *Angiologia* 1999; 51: 71–76.
143. MacGillavry M., Sanson B., Buller H. et al. Compression ultrasonography of the leg veins in patients with clinically suspected pulmonary embolism: is a more extensive assessment of compressibility useful? *Thromb. Haemost.* 2000; 84: 973–976.
144. Barrellier M., Lezin B., Landy S. et al. Prevalence of duplex ultrasonography detectable venous thrombosis in patients with suspected or acute pulmonary embolism. *J. Mal. Vasc* 2001; 26: 23–30.

145. Girard P., Musset D., Parent F. et al. High prevalence of detectable deep venous thrombosis in patients with acute pulmonary embolism. *Chest* 1999; 116: 903–908.
146. Daniel K.R., Jackson R.E., Kline J.A. Utility of lower extremity venous ultrasound scanning in the diagnosis and exclusion of pulmonary embolism in outpatients. *Ann. Emerg. Med.* 2000; 35: 547–554.
147. Meyerovitz M.F., Mannting F., Polak J.F. et al. Frequency of pulmonary embolism in patients with low-probability lung scan and negative lower extremity venous ultrasound. *Chest* 1999; 115: 980–982.
148. Elias A., Mallard L., Elias M. et al. A single complete ultrasound investigation of the venous network for the diagnostic management of patients with a clinically suspected first episode of deep venous thrombosis of the lower limbs. *Thromb. Haemost.* 2003; 289: 22–227.
149. Hull R.D., Raskob G.E., Ginsberg J.S. et al. A noninvasive strategy for the treatment of patients with suspected pulmonary embolism. *Arch. Intern. Med.* 1994; 154: 289–297.
150. Wells P.S., Ginsberg J.S., Anderson D.R. et al. Utility of ultrasound imaging of the lower extremities in the diagnostic approach in patients with suspected pulmonary embolism. *J. Intern. Med.* 2001; 250: 262–264.
151. Diffin D.C., Leyendecker J.R., Johnson S.P. et al. Effect of anatomic distribution of pulmonary emboli on interobserver agreement in the interpretation of pulmonary angiography. *Am. J. Roentgenol.* 1998; 171: 1085–1089.
152. Baile E.M., King G.G., Muller N.L. et al. Spiral computed tomography is comparable to angiography for the diagnosis of pulmonary embolism. *Am. J. Respir. Crit. Care Med.* 2000; 161: 1010–1015.
153. Van Rossum A.B., Bongaerts A.H.H., Woodard P.K. Helical computed tomography and pulmonary embolism. In: Oudkerk M.B.E., ten Cate J.W., eds. *Pulmonary embolism: epidemiology, diagnosis and treatment.* Oxford: Blackwell Science; 1999:192–225.
154. Remy-Jardin M., Remy J., Mayo J.R. et al. Acute pulmonary embolism. In: *CT angiography of the chest.* Philadelphia: Lippincott Williams & Wilkins, 2001: 51–66.
155. Mayo J.R., Remy-Jardin M., Muller N.L. et al. Pulmonary embolism: prospective comparison of spiral CT with ventilation-perfusion scintigraphy. *Radiology* 1997; 205: 447–452.
156. Garg K., Welsh C.H., Feyerabend A.J. et al. Pulmonary embolism: diagnosis with spiral CT and ventilation-perfusion scanning — correlation with pulmonary angiographic results or clinical outcome. *Radiology* 1998; 208: 201–208.
157. Van Rossum A.B., Pattynama P.M., Mallens W.M. et al. Can helical CT replace scintigraphy in the diagnostic process in suspected pulmonary embolism? A retrospective-prospective cohort study focusing on total diagnostic yield. *Eur. Radiol.* 1998; 8: 90–96.
158. Blachere H., Latrabe V., Montaudon M. et al. Pulmonary embolism revealed on helical CT angiography: comparison with ventilation-perfusion radionuclide lung scanning. *Am. J. Roentgenol.* 2000; 174: 1041–1047.
159. Cueto S.M., Cavanaugh S.H., Benenson R.S. et al. Computed tomography scan versus ventilation-perfusion lung scan in the detection of pulmonary embolism. *J. Emerg. Med.* 2001; 21: 155–164.
160. Bankier A.A., Janata K., Fleischmann D., et al. Seventy assessment of acute pulmonary embolism with spiral CT: evaluation of two modified angiographic scores and comparison with clinical data. *J. Thorac. Imag.* 1997; 12: 150–158.
161. Mastora I., Remy-Jardin M., Masson P. et al. Severity of acute pulmonary embolism: evaluation of a new spiral CT angiographic score in correlation with echocardiographic data. *Eur. Radiol.* 2003; 13: 29–35.
162. Van Rossum A.B., van Erkel A.R., van Persijn van Meerten E.L. et al. Accuracy of helical CT for acute pulmonary embolism: ROC analysis of observer performance related to clinical experience. *Eur. Radiol.* 1998; 8: 1160–1164.
163. Chartrand-Lefebvre C., Howarth N., Lucidarme O. et al. Contrast-enhanced helical CT for pulmonary embolism detection: inter- and intra-observer agreement among radiologists with variable experience. *Am. J. Roentgenol.* 1999; 172: 107–112.
164. Domingo M.L., Marti-Bonmati L., Dosda R. et al. Interobserver agreement in the diagnosis of pulmonary embolism with helical CT. *Eur. J. Radiol.* 2000; 34: 136–140.
165. Remy-Jardin M., Remy J., Baghaie F., et al. Clinical value of thin collimation in the diagnostic workup of pulmonary embolism. *Am. J. Roentgenol.* 2000; 175: 407–411.
166. Perrier A., Howarth N., Didier D. et al. Performance of helical computed tomography in unselected outpatients with suspected pulmonary embolism. *Ann. Intern. Med.* 2001; 135: 88–97.
167. Qanadli S.D., El Hajjam M., Vieillard-Baron A. et al. New CT index to quantify arterial obstruction in pulmonary embolism: comparison with angiographic index and echocardiography. *Am. J. Roentgenol.* 2001; 176: 1415–1420.
168. Bourriot K., Couffinhall T., Bernard V, et al. Clinical outcome after a negative spiral CT pulmonary angiogram in an in-patient population from cardiology and pneumology wards. *Chest* 2003; 123: 359–365.
169. Mullins M.D., Becker D.M., Hagspiel K.D. et al. The role of spiral volumetric computed tomography in the diagnosis of pulmonary embolism. *Arch. Intern. Med.* 2000; 160: 293–298.
170. Rathbun S.W., Raskob G.E., Whitsett T.L. Sensitivity and specificity of helical computed tomography in the diagnosis of pulmonary embolism: a systematic review. *Ann. Intern. Med.* 2000; 132: 227–232.
171. Safriel Y., Zinn H. CT pulmonary angiography in the detection of pulmonary emboli: a meta-analysis of sensitivities and specificities. *Clin. Imag.* 2002; 26: 101–105.
172. Harvey R., Gefter W., Hrun J. et al. Accuracy of CT angiography versus pulmonary angiography in the diagnosis of acute pulmonary embolism: evaluation of the literature with summary ROC curve analysis. *Acad. Radiol.* 2000; 7: 786–797.
173. Remy-Jardin M., Remy J., Artaud D. et al. Spiral CT of pulmonary embolism, diagnostic approach, interpretive pitfalls and current indications. *Eur. Radiol.* 1998; 8: 1376–1390.
174. Howling S.J., Hansell D.M. Spiral computed tomography for pulmonary embolism. *Hosp. Med.* 2000; 61: 41–45.
175. Stein P.D., Henry J.W. Prevalence of acute pulmonary embolism in central and subsegmental pulmonary arteries and relation to probability interpretation of ventilation/perfusion lung scans. *Chest* 1997; 111: 1246–1248.
176. Qanadli S., Hajjam M., Mesurolle B. et al. Pulmonary embolism detection: prospective evaluation of dual-section helical CT versus selective pulmonary arteriography in 157 patients. *Radiology* 2000; 217: 447–455.

177. *Remy-Jardin M, Tillie-Leblond I, Szapiro D, et al.* CT angiography of pulmonary embolism in patients with underlying respiratory disease: impact of multi-slice CT (MSCT) on image quality and negative predictive value. *Eur. Radiol.* 2002; 12: 1971–1978.
178. *De Monye W, van Strijen M.J., Huisman M.V. et al.* Suspected pulmonary embolism: prevalence and anatomic distribution in 487 consecutive patients. *Radiology* 2000; 215: 184–188.
179. *Raptopoulos V, Boiselle P.M.* Multi-detector row spiral CT pulmonary angiography: comparison with single-detector row spiral CT. *Radiology* 2001; 221: 606–613.
180. *Schoepf U.J., Holzknrecht N., Helmberger T.K. et al.* Subsegmental pulmonary emboli: improved detection with thin-collimation multi-detector row spiral CT. *Radiology* 2002; 222: 483–490.
181. *Reid J.H., Murchison J.T.* Acute right ventricular dilatation; a new helical CT sign of massive pulmonary embolism. *Clin. Radiol.* 1998; 53: 694–698.
182. *Wintersperger B.J., Stabler A., Seemann M. et al.* Evaluation of right ventricular performance in patients with acute pulmonary embolism by helical CT (German). *Rofo Fortschr.* 1999; 170: 542–549.
183. *Ferretti G.R., Bosson J.L., Buffaz P.D. et al.* Acute pulmonary embolism: role of helical CT in 164 patients with intermediate probability at ventilation-perfusion scintigraphy and normal results at duplex US of the legs. *Radiology* 1997; 205: 453–458.
184. *Garg K., Sieler H., Welsh C.H. et al.* Clinical validity of helical CT being interpreted as negative for pulmonary embolism: implications for patient treatment. *Am. J. Roentgenol.* 1999; 172: 627–631.
185. *Lomis N.N., Yoon H.C., Moran A.G. et al.* Clinical outcomes of patients after a negative spiral CT pulmonary arteriogram in the evaluation of acute pulmonary embolism. *J. Vasc. Intervent. Radiol.* 1999; 10: 707–712.
186. *Lorut C., Ghossains M., Horellou M. et al.* A non-invasive diagnostic strategy including spiral computed tomography in patients with suspected pulmonary embolism. *Am. J. Respir. Crit. Care Med.* 2000; 162: 1413–1418.
187. *Goodman L.R., Lipchik R.J., Kuzo R.S. et al.* Subsequent pulmonary embolism risk after a negative helical CT pulmonary angiogram; prospective comparison with scintigraphy. *Radiology* 2000; 215: 535–542.
188. *Gottsater A., Berg A., Centergard J. et al.* Clinically suspected pulmonary embolism: is it safe to withhold anticoagulation after a negative spiral CT? *Eur. Radiol.* 2001; 11: 65–72.
189. *Nilsson T., Olausson A., Johnsson H. et al.* Negative spiral CT in acute pulmonary embolism. *Acta Radiol* 2002; 43: 486–491.
190. *Novelline R.A., Baltarowich O.H., Athanosoulis C.A. et al.* The clinical course of patients with suspected pulmonary embolism and a negative pulmonary arteriogram. *Radiology* 1978; 126: 561–567.
191. *Cheely R., McCartney W.H., Perry J.R. et al.* The role of non-invasive tests versus pulmonary angiography in the diagnosis of pulmonary embolism. *Am. J. Med.* 1981; 70: 17–22.
192. *Henry J.W., Relyea B., Stein P.D.* Continuing risk of thromboemboli among patients with normal pulmonary angiograms. *Chest* 1995; 107: 1375–1378.
193. *Von Beek E.J., Kuijper P.M., Bulter H.R. et al.* The clinical course of patients with suspected pulmonary embolism. *Arch. Intern. Med.* 1997; 157: 2593–2598.
194. *Swensen S.J., Sheedy P.F., Ryu J.H. et al.* Outcomes after withholding anticoagulation from patients with suspected acute pulmonary embolism and a negative computed tomogram: a cohort study. *Mayo Clin. Proc.* 2002; 77: 130–138.
195. *Ginsberg M.S., Oh J., Welber A. et al.* Clinical usefulness of imaging performed after CT angiography that was negative for pulmonary embolus in a high-risk oncologic population. *Am. J. Roentgenol.* 2002; 179: 1205–1208.
196. *Cham M.D., Yankelevitz D.F., Shaham D. et al.* Deep venous thrombosis: detection by using indirect CT venography. The Pulmonary Angiography-Indirect CT Venography Cooperative Group. *Radiology* 2000; 216: 744–751.
197. *Duwe K., Shiao M., Budorick N., et al.* Evaluation of the lower extremity veins in patients with suspected pulmonary embolism: a retrospective comparison of helical CT venography and sonography. *Am. J. Roentgenol.* 2000; 173: 1525–1531.
198. *Garg K., Kemp J.L., Wojcik D. et al.* Thromboembolic disease: comparison of combined CT pulmonary angiography and venography with bilateral leg sonography in 70 patients. *Am. J. Roentgenol.* 2000; 175: 997–1001.
199. *Ghaye B., Szapiro D., Willems V. et al.* Combined CT venography of the lower limbs and spiral CT angiography of pulmonary arteries in acute pulmonary embolism: preliminary results of a prospective study. *J. Belg. Radiol.* 2000; 83: 271–278.
200. *Au V.W., Walsh G., Fon G.* Computed tomography pulmonary angiography with pelvic venography in the evaluation of thrombo-embolic disease. *Australas. Radiol.* 2001; 45: 141–145.
201. *Loud P.A., Katz D.S., Bruce D.A. et al.* Deep venous thrombosis with suspected pulmonary embolism: detection with combined CT venography and pulmonary angiography. *Radiology* 2001; 219: 498–502.
202. *Nicolas M., Debeile L., Laurent V. et al.* Incremental lower extremity CT venography, a simplified approach for the diagnosis of deep venous thrombosis in patients with pulmonary embolism. *J Radiol* 2001; 82: 251–256.
203. *Peterson D.A., Kazerooni E.A., Wakefield T.W. et al.* Computed tomographic venography is specific but not sensitive for diagnosis of acute lower-extremity deep venous thrombosis in patients with suspected pulmonary embolus. *J. Vasc. Surg.* 2001; 34: 798–804.
204. *Wildberger J.E., Mahnken A.H., Sinha A.M. et al.* A differentiated approach to the diagnosis of pulmonary embolism and deep venous thrombosis using multi-slice CT (German). *Rofo Fortschr.* 2002; 174: 301–307.
205. *Jonetz-Mentzel L., Eger C., Basche S.* CT venography and CT angiography of the pulmonary arteries in acute pulmonary embolism (German). *Zbl. Chir.* 2002; 127: 755–759.
206. *Rademaker J., Griesshaber V., Hidajat N., et al.* Combined CT pulmonary angiography and venography for diagnosis of pulmonary embolism and deep vein thrombosis: radiation dose. *J. Thorac. Imag.* 2001; 16: 297–299.
207. *Velmahos G.C., Vassiliu P., Wilcox A. et al.* Spiral computed tomography for the diagnosis of pulmonary embolism in critically ill surgical patients, a comparison with pulmonary angiography. *Arch. Surg.* 2001; 136: 505–511.
208. *Tillie-Leblond I., Mastora I., Radenne F. et al.* Risk of subsequent pulmonary embolism after a negative spiral angiogram in patients with underlying pulmonary disease: a one-year clinical follow-up study. *Radiology* 2002; 232: 461–467.
209. *Kasper W., Konstantinides S., Geibel A. et al.* Prognostic significance of right ventricular afterload stress detected by echocardiography in patients with clinically suspected pulmonary embolism. *Heart* 1997; 77: 346–349.

210. *Serafini O., Bisignani G., Greco F. et al.* The role of 2D-Doppler electrocardiography the early diagnosis of massive acute pulmonary embolism and therapeutic monitoring (Italian). *G. Ital. Cardiol.* 1997; 27: 462–469.
211. *Jackson R.E., Rudoni R.R., Hauser A.M. et al.* Prospective evaluation of two-dimensional transthoracic echocardiography in emergency department patients with suspected pulmonary embolism. *Acad. Emerg. Med.* 2000; 7: 994–998.
212. *Miniati M., Monti S., Pratali L. et al.* Value of transthoracic echocardiography in the diagnosis of pulmonary embolism: results of a prospective study in unselected patients. *Am. J. Med.* 2001; 110: 528–535.
213. *Vieillard-Baron A., Page B., Augarde R. et al.* Acute cor pulmonale in massive pulmonary embolism: incidence, echocardiographic pattern, clinical implications and recovery rate. *Intensive Care Med.* 2001; 27: 1481–1486.
214. *Comess K., DeRook F., Russell M. et al.* The incidence of pulmonary embolism in unexplained sudden cardiac arrest with pulseless electrical activity. *Am. J. Med.* 2000; 109: 351–356.
215. *Krivec B., Voga G., Zuran I. et al.* Diagnosis and treatment of shock due to massive pulmonary embolism: approach with transoesophageal echocardiography and intrapulmonary thrombolysis. *Chest* 1997; 112: 1310–1316.
216. *Antakly-Hanon Y., Vieillard-Baron A., Qanadli S.D. et al.* The value of transoesophageal echocardiography for the diagnosis of pulmonary embolism with acute cor pulmonale (French). *Arch. Mal. Coeur.* 1998; 91: 843–848.
217. *Otmani A., Tribouilloy C., Leborgne L. et al.* Diagnostic value of echocardiography and thoracic spiral CT angiography in the diagnosis of acute pulmonary embolism (French). *Ann. Cardiol. Angeiol.* 1998; 47: 707–715.
218. *Pruszczyk P., Torbicki A., Kuch-Wocial A. et al.* Diagnostic value of transoesophageal echocardiography in suspected haemodynamically significant pulmonary embolism. *Heart* 2001; 85: 628–634.
219. *Mathis G., Bitschnau R., Gehmacher O., et al.* Chest ultrasound in diagnosis of pulmonary embolism in comparison to helical CT. *Ultraschall Med.* 1999; 20: 54–59.
220. *Reissig A., Heyne J.P., Kroegel C.* Sonography of lung and pleura in pulmonary embolism: sonomorphologic characterisation and comparison with spiral CT scanning. *Chest* 2001; 120: 1977–1983.
221. *Lechleitner P., Riedl B., Raneburger W. et al.* Chest sonography in the diagnosis of pulmonary embolism; a comparison with MRI angiography and ventilation perfusion scintigraphy (German). *Ultraschall Med.* 2002; 23: 373–378.
222. *Coche E.E., Muller N.L., Kim K.I. et al.* Acute pulmonary embolism: ancillary findings at spiral CT. *Radiology* 1998; 207: 753–758.
223. *Shah A.A., Davis S.D., Gamsu G. et al.* Parenchymal and pleural findings in patients with and patients without acute pulmonary embolism detected at spiral CT. *Radiology* 1999; 211: 147–153.
224. *Meaney J.F., Weg J.G., Chenevert T.L. et al.* Diagnosis of pulmonary embolism with magnetic resonance angiography. *N. Engl. J. Med.* 1997; 336: 1422–1427.
225. *Gupta A., Frazer C.K., Ferguson J.M. et al.* Acute pulmonary embolism: diagnosis with MR angiography. *Radiology* 1999; 210: 353–359.
226. *Bock J.C., Lehmann J.* MR imaging of experimental pulmonary embolism using a macromolecular contrast medium (German). *Rofo Fortschr* 1997; 167: 516–520.
227. *Li K.C., Pelc L.R., Napel S.A. et al.* MRI of pulmonary embolism using Gd-DTPA-polyethylene glycol polymer enhanced 3D fast gradient echo technique in a canine model. *Magn. Reson. Imag.* 1997; 15: 543–550.
228. *Hurst D.R., Kazerooni E.A., Stafford-Johnson D. et al.* Diagnosis of pulmonary embolism: comparison of CT angiography and MR angiography in canines. *J. Vasc. Intervent. Radiol.* 1999; 10: 309–318.
229. *Reittner P., Coxson H.O., Nakano Y. et al.* Pulmonary embolism: comparison of gadolinium-enhanced MR angiography with contrast-enhanced spiral CT in a porcine model. *Acad. Radiol.* 2001; 8: 343–350.
230. *Oudkerk M., van Beek E.J.R., Wielopolski P. et al.* Comparison of contrast-enhanced magnetic resonance angiography and conventional pulmonary angiography for the diagnosis of pulmonary embolism: a prospective study. *Lancet* 2002; 359: 1643–1647.
231. *Ong Y.E., Crowther A., Miller A.* Rapid diagnosis of massive pulmonary embolism in a district general hospital. *Int. J. Clin. Pract.* 2000; 54: 144–146.
232. *Oliver T.B., Reid J.H., Murchison J.T.* Interventricular septal shift due to massive pulmonary embolism shown by CT pulmonary angiography: an old sign revisited. *Thorax* 1998; 53: 1092–1094.
233. *Wood K.E.* Major pulmonary embolism: review of a pathophysiologic approach to the golden hour of hemodynamically significant pulmonary embolism. *Chest* 2002; 121: 877–905.
234. *Smulders Y.M.* Contribution of pulmonary vasoconstriction to haemodynamic instability after acute pulmonary embolism. Implications for treatment? *Neth. J. Med.* 2001; 58: 241–247.
235. *Daniels L.B., Parker J.A., Patel S.R. et al.* Relation of duration of symptoms with response to thrombolytic therapy in pulmonary embolism. *Am. J. Cardiol.* 1997; 80: 184–188.
236. *Arcasoy S.M., Kreit J.W.* Thrombolytic therapy of pulmonary embolism: a comprehensive review of current evidence. *Chest* 1999; 115: 1695–1707.
237. *Thabut G., Thabut D., Myers R. et al.* Thrombolytic therapy of pulmonary embolism: a meta-analysis. *J. Am. Coll. Cardiol.* 2002; 40: 1660–1667.
238. *Jerjes-Sanchez C., Ramirez-Rivera A., Garcia M. de L. et al.* Streptokinase and heparin versus heparin alone in massive pulmonary embolism: a randomised controlled trial. *J. Thromb. Thrombolys* 1995; 2: 227–229.
239. *Rose P.S., Punjabi N.M., Pearse D.B.* Treatment of right heart thromboemboli. *Chest* 2002; 121: 806–814.
240. *Konstantinides S., Geibel A., Olschewski M. et al.* Association between thrombolytic treatment and the prognosis of hemodynamically stable patients with major pulmonary embolism: results of a multicenter registry. *Circulation* 1997; 96: 882–888.
241. *Grifoni S., Olivetto I., Cecchini P. et al.* Short-term clinical outcome of patients with acute pulmonary embolism, normal blood pressure, and echocardiographic right ventricular dysfunction. *Circulation* 2000; 101: 2817–2822.
242. *Hamel E., Pacouret G., Vincentelli D. et al.* Thrombolysis or heparin therapy in massive pulmonary embolism with right ventricular dilation: results from a 128-patient monocenter registry. *Chest* 2001; 120: 120–125.
243. *Konstantinides S., Geibel A., Heusel G. et al.* Heparin plus alteplase compared with heparin alone in patients with submassive pulmonary embolism. *N. Engl. J. Med.* 2002; 347: 1143–1150.

244. *Serra-Prat M., Jovell A.J., Aymerich M.* Efficacy and safety of thrombolytic therapy in pulmonary embolism: meta-analysis of randomised controlled trials (Spanish). *Med. Clin. (Barc)* 1999; 112: 685–689.
245. *Agnelli G., Becattini C., Kirschstein T.* Thrombolysis vs heparin in the treatment of pulmonary embolism: a clinical outcome-based meta-analysis. *Arch. Intern. Med.* 2002; 162: 2537–2541.
246. *Gisselbrechi M., Diehl J.L., Meyer G., et al.* Comparison of efficacy and tolerability of a thrombolytic treatment with rt-PA in acute massive pulmonary embolism in the elderly and patients under 75 years of age (French). *Rev. Med. Interne* 1997; 18: 521–527.
247. *Kanter D.S., Mikkola K.M., Patel S.R. et al.* Thrombolytic therapy for pulmonary embolism. Frequency of intracranial hemorrhage and associated risk factors. *Chest* 1997; 111: 1241–1245.
248. *Mikkola K.M., Patel S.R., Parker J.A. et al.* Increasing age is a major risk factor for hemorrhagic complications after pulmonary embolism thrombolysis. *Am. Heart J.* 1997; 134: 69–72.
249. *Pacouret G., Barnes S.J., Hopkins G. et al.* Rapid haemodynamic improvement following saruplase in recent massive pulmonary embolism. *Thromb Haemost* 1998; 79: 264–267.
250. *Tebbe U., Graf A., Kamke W. et al.* Haemodynamic effects of double bolus reteplase versus alteplase infusion in massive pulmonary embolism. *Am. Heart. J.* 1999; 138: 39–44.
251. *Meneveau N., Schiele F., Vuilleminot A. et al.* Streptokinase vs alteplase in massive pulmonary embolism. A randomised trial assessing right heart haemodynamics and pulmonary vascular obstruction. *Eur. Heart J.* 1997; 18: 1141–1148.
252. *Meneveau N., Schiele F., Metz D. et al.* Comparative efficacy of a two-hour regimen of streptokinase versus alteplase in acute massive pulmonary embolism: immediate clinical and haemodynamic outcome and one-year follow-up. *J. Am. Coll. Cardiol.* 1998; 31: 1057–1063.
253. *Schmitz-Rode T., Kilbinger M., Gunther R.W.* Simulated flow pattern in massive pulmonary embolism: significance for selective intrapulmonary thrombolysis. *Cardiovasc. Intervent. Radiol.* 1998; 21: 199–204.
254. *Verstrate M., Miller G.A., Bounameaux H. et al.* Intravenous and intrapulmonary recombinant tissue plasminogen activator in the treatment of acute massive pulmonary embolism. *Circulation* 1988; 77: 353–360.
255. *Meyer G., Gisselbrecht M., Diehl J.L. et al.* Incidence and predictors of major hemorrhagic complications from thrombolytic therapy in patients with massive pulmonary embolism. *Am. J. Med.* 1998; 105: 472–477.
256. *Fava M., Loyola S., Flores P. et al.* Mechanical fragmentation and pharmacologic thrombolysis in massive pulmonary embolism. *J. Vasc. Intervent. Radiol.* 1997; 8: 261–266.
257. *Murphy J.M., Mulvihill N., Mulcahy D. et al.* Percutaneous catheter and guidewire fragmentation with local administration of recombinant tissue plasminogen activator as a treatment for massive pulmonary embolism. *Eur. Radiol.* 1999; 9: 959–964.
258. *Voigtlander T., Rupprecht H.J., Nowak B. et al.* Clinical application of a new rheolytic thrombectomy catheter system for massive pulmonary embolism. *Catheter. Cardiovasc. Intervent.* 1999; 47: 91–96.
259. *Fava M., Loyola S., Huete I.* Massive pulmonary embolism: treatment with the hydrolyser thrombectomy catheter. *J. Vasc. Intervent. Radiol.* 2000; 11: 1159–1164.
260. *Schmitz-Rode T., Janssens U., Duda S.H., et al.* Massive pulmonary embolism; percutaneous emergency treatment by pigtail rotation catheter. *J. Am. Coll. Cardiol.* 2000; 36: 375–380.
261. *Muller-Hulsbeck S., Brossmann J., Jahnke T. et al.* Mechanical thrombectomy of major and massive pulmonary embolism with use of the Amplatz thrombectomy device. *Invest. Radiol.* 2001; 36: 317–322.
262. *De Gregorio M.A., Gimeno M.J., Mainar A. et al.* Mechanical and enzymatic thrombolysis for massive pulmonary embolism. *J. Vasc. Intervent. Radiol.* 2002; 13: 163–169.
263. *Zwaan M., Kripke N., Lorch H. et al.* In-vitro evaluation of different embolectomy catheters for the treatment of acute pulmonary embolism (German). *Rofo Fortschr* 1999; 171: 485–491.
264. *Doerge H., Schoendube F.A., Voss M. et al.* Surgical therapy of fulminant pulmonary embolism: early and late results. *Thorac. Cardiovasc. Surg.* 1999; 47: 9–13.
265. *Chartier L., Michon P., Loubeyre C. et al.* Mobile right heart thrombi in pulmonary embolism (French). *Arch. Mal. Coeur.* 1997; 90: 1471–1476.
266. *Casazza F., Agostoni O., Mandelli V., et al.* The cardiologist facing pulmonary embolism: the experience of 160 cases of acute cor pulmonale (Italian). *Ital. Heart J.* 2000; 1: 520–526.
267. *Courtney D.M., Sasser H.C., Pincus C.J. et al.* Pulseless electrical activity with witnessed arrest as a predictor of sudden death from massive pulmonary embolism in outpatients. *Resuscitation* 2001; 49: 265–272.
268. *Kurkciyan I., Meron G., Sterz F. et al.* Pulmonary embolism as a cause of cardiac arrest: presentation and outcome. *Arch. Intern. Med.* 2000; 160: 1529–1535.
269. *Ruiz-Bailen M., Aguayo-de-Hoyos E., Serrano-Corcoles M.C. et al.* Thrombolysis with recombinant tissue plasminogen activator during cardiopulmonary resuscitation in fulminant pulmonary embolism. A case series. *Resuscitation* 2001; 51: 97–101.
270. *Kawahito K., Murata S., Adachi H. et al.* Resuscitation and circulatory support using extra corporeal membrane oxygenation for fulminant pulmonary embolism. *Artif. Organs* 2000; 24: 427–430.
271. *Simonneau G., Sors H., Charbonnier B. et al.* A comparison of low-molecular-weight heparin with unfractionated heparin for acute pulmonary embolism. The THESEE Study Group. *N. Engl. J. Med.* 1997; 337: 663–669.
272. *Hirsh J., Warkentin T.E., Shaughnessy S.G. et al.* Heparin and low-molecular-weight heparin mechanisms of action, pharmacokinetics, dosing, monitoring, efficacy, and safety. *Chest* 2001; 119: 64S–94S.
273. *Hyers T.M., Agnelli G., Hull R.D. et al.* Antithrombotic therapy for venous thromboembolic disease. *Chest* 2001; 119: 176S–193S.
274. *Wells P.S., Kovacs M.J., Bormanis J. et al.* Expanding eligibility for outpatient treatment of deep venous thrombosis and pulmonary embolism with low-molecular-weight heparin: a comparison of patient self-injection with home-care injection. *Arch. Intern. Med.* 1998; 158: 1809–1812.
275. *Dolovich L.R., Ginsberg J.S., Douketis J.D. et al.* A meta-analysis comparing low-molecular-weight heparins with unfractionated heparin in the treatment of venous thromboembolism: examining some unanswered questions regarding location of treatment, product type, and dosing frequency. *Arch. Intern. Med.* 2000; 160: 181–188.
276. *Kovacs M.J., Anderson D., Morrow B. et al.* Outpatient treatment of pulmonary embolism with dalteparin. *Thromb. Haemost.* 2000; 83: 209–211.

277. Merli G., Spiro T.E., Olsson C.G. et al. Subcutaneous enoxaparin once or twice daily compared with intravenous unfractionated heparin for treatment of venous thromboembolic disease. *Ann. Intern. Med.* 2001; 134: 191–202.
278. Van den Belt A.G., Prins M.H., Lensing A.W. et al. Fixed dose subcutaneous low molecular weight heparins versus adjusted dose unfractionated heparin for venous thromboembolism. *Cochrane Database Syst. Rev.* 2000; CD001 100.
279. Hull R.D., Raskob G.E., Brant R.F. et al. Low-molecular-weight heparin vs heparin in the treatment of patients with pulmonary embolism. American-Canadian Thrombosis Study Group. *Arch. Intern. Med.* 2000; 160: 229–236.
280. Couturaud F., Julian J.A., Kearon C. Low molecular weight heparin administered once versus twice daily in patients with venous thromboembolism: a meta-analysis. *Thromb. Haemost.* 2001; 86: 980–984.
281. Wahlander K., Lapidus L., Olsson C-G. et al. Pharmacokinetics, pharmacodynamics and clinical effects of the oral direct thrombin inhibitor ximelagatran in acute treatment of patients with pulmonary embolism and deep vein thrombosis. *Thromb. Res.* 2002; 107: 93–99.
282. British Thoracic Society. Optimum duration of anticoagulation for deep-vein thrombosis and pulmonary embolism. *Lancet* 1992; 340: 873–876.
283. Hirsh J. The optimal duration of anticoagulant therapy for venous thrombosis. *N. Engl. J. Med.* 1995; 332: 1710–1711.
284. Schulman S., Rhedin A.S., Lindmarker P. et al. A comparison of six weeks with six months of oral anticoagulant therapy after a first episode of venous thromboembolism. *N. Engl. J. Med.* 1995; 332: 1661–1665.
285. Agnelli G., Prandoni P., Santamaria M.G. et al. Three months versus one year of oral anticoagulant therapy for idiopathic deep venous thrombosis. *N. Engl. J. Med.* 2001; 345: 165–169.
286. Pinede L., Ninet J., Duhaut P. et al. Comparison of 3 and 6 months of oral anticoagulant therapy after a first episode of proximal deep vein thrombosis or pulmonary embolism and comparison of 6 and 12 weeks of therapy after isolated calf deep vein thrombosis. *Circulation* 2001; 103: 2453–2460.
287. Schulman S., Granqvist S., Holmstrom M. et al. The duration of oral anticoagulant therapy after a second episode of venous thromboembolism. The Duration of Anticoagulation Trial Study Group. *N. Engl. J. Med.* 1997; 336: 393–398.
288. Hirsh J., Dalen J.E., Anderson D.R. et al. Oral anticoagulants, mechanism of action, clinical effectiveness, and optimal therapeutic range. *Chest* 2001; 119: 8S–21S.
289. Palareti G., Leali N., Coccheri S. et al. Bleeding complications of oral anticoagulant treatment an inception-cohort, prospective collaborative study. *Lancet* 1996; 348: 423–428.
290. Bigaroni A., Perrier A., de Moerloose P. et al. Risk of major bleeding in unselected patients with venous thromboembolism. *Blood Coagul. Fibrinolys.* 2000; 11: 199–202.
291. Levine M.N., Raskob G., Landefeld S. et al. Hemorrhagic complications of anticoagulant treatment. *Chest* 2001; 119: 10S–21S.
292. Stein P., Hull R., Raskob G. Withholding treatment in patients with acute pulmonary embolism who have a high risk of bleeding and negative serial non-invasive leg tests. *Am. J. Med.* 2000; 109: 301–306.
293. Oden A., Fahlen M. Oral anticoagulation and risk of death, a medical record linkage study. *Br. Med. J.* 2002; 325: 1073–1075.
294. Haire W.D. Vena caval filters for the prevention of pulmonary embolism. *N. Engl. J. Med.* 1998; 338: 463–464.
295. Decousus H., Leizorovicz A., Parent F. et al. A clinical trial of vena caval filters in the prevention of pulmonary embolism in patients with proximal deep-vein thrombosis. *N. Engl. J. Med.* 1998; 338: 409–415.
296. White R., Zhou H., Kim J. et al. A population-based study of the effectiveness of inferior vena cava filter use among patients with venous thromboembolism. *Arch. Intern. Med.* 2000; 160: 2033–2041.
297. Geffroy S., Furber A., L'Hoste P. et al. Very long term outcome of 68 vena caval filters implanted percutaneously (French). *Arch. Mal. Coeur Vaiss* 2002; 95: 38–44.
298. Asch M.R. Initial experience in humans with a new retrievable inferior vena cava filter. *Radiology* 2002; 225: 835–844.
299. Sing R.F., Jacobs D.G., Heniford B.T. Bedside insertion of inferior vena cava filters in the intensive care unit. *J. Am. Coll. Surg.* 2001; 192: 570–575.
300. De Swiet M. Management of pulmonary embolus in pregnancy. *Eur. Heart. J.* 1999; 20: 1378–1385.
301. Ginsberg J.S., Greer I., Hirsh J. Use of antithrombotic agents during pregnancy. *Chest* 2001; 119: 12S–31S.
302. Greer I.A. The acute management of venous thromboembolism in pregnancy. *Curr. Opin. Obstetr. Gynecol.* 2001; 13: 569–575.
303. Laurent P., Dussarat G.V., Bonal J. et al. Low molecular weight heparins. a guide to their optimum use in pregnancy. *Drugs* 2002; 62: 463–477.
304. Douketis J., Foster G., Crowther M. et al. Clinical risk factors and timing of recurrent venous thromboembolism during the initial 3 months of anticoagulant therapy. *Arch. Intern. Med.* 2000; 160: 3431–3436.
305. Hutten B.A., Prins M.H., Gent M. et al. Incidence of recurrent thromboembolic and bleeding complications among patients with venous thromboembolism in relation to both malignancy and achieved international normalized ratio: a retrospective analysis. *J. Clin. Oncol.* 2000; 18: 3078–3083.
306. Lee A.Y. Treatment of venous thromboembolism in cancer patients. *Thromb. Res.* 2001; 102: 195–208.
307. Jarrett B.P., Dougherty M.J., Calligaro K.D. Inferior vena cava filters in malignant disease. *J. Vasc. Surg.* 2002; 36: 704–707.
308. Agency for Health Care Policy and Research (AHCPR)/Clinical practice guideline 92-0032. Rockville, Maryland: Agency for Healthcare Policy and Research Publications, 1992.

Поступила 09.08.05
УДК 616.131-005.6/.7-08(075)